BIBLIOTHEQUE DE LA RECHERCHE BIBLIOGRAPHIQUE SCIENCE MEDICALE

FRANK H. NETTER, MD

ANNIVERSAIRE 25 ANS

Atlas d'anatomie humaine

6e édition

Traduction de Pierre Kamina et Jean-Pierre Richer

F. Netter M.D.

accès en ligne
exercices
vidéos
dissections

ELSEVIER MASSON

BIBLIOTHEQUE DE LA RECHERCHE BIBLIOGRAPHIQUE SCIENCE MEDICALE

BIBLIOTHEQUE DE LA RECHERCHE BIBLIOGRAPHIQUE SCIENCE MEDICALE

Atlas d'anatomie humaine

6e Édition

Frank H. Netter, MD

ELSEVIER
MASSON

BIBLIOTHEQUE DE LA RECHERCHE BIBLIOGRAPHIQUE SCIENCE MEDICALE

BIBLIOTHEQUE DE LA RECHERCHE BIBLIOGRAPHIQUE SCIENCE MEDICALE

SAUNDERS
ELSEVIER

1600 John F. Kennedy Boulevard
Suite 1800
Philadelphia, Pennsylvania 19103-2899

Copyright © 2014 par Saunders, marque d'éditeur de Elsevier Inc.

Tous droits réservés. Aucune partie de cet ouvrage ne peut être reproduite ou transmise sous n'importe quelle forme ou par un quelconque procédé, électronique ou mécanique, notamment par photocopie, enregistrement, stockage d'information, système de recherche d'information sans l'autorisation écrite préalable de l'éditeur. Les démarches nécessaires à l'obtention d'une telle autorisation, des renseignements supplémentaires concernant les règles d'autorisation de reproduction par l'éditeur et les accords avec les organisations telles que le Copyright Clearance Center et la Copyright Licensing Agency peuvent être retrouvées sur notre site web : www.elsevier.com/permissions.

Ce livre et les contributions individuelles qu'il contient sont protégés par les droits de l'éditeur (qui s'étendent au-delà de ceux précisés dans le présent texte).

Les demandes de droits de reproduction des illustrations doivent être adressées directement à Elsevier's Health Science
Licensing Department, Philadelphia, (PA) Pennsylvania, USA. Téléphone : 1-800-523-1649, ext. 3276, ou (215) 239-3276; email : H.Licensing@elsevier.com

Avertissements

Les connaissances et les règles de bonnes pratiques dans le domaine scientifique sont en constante évolution. Alors que de nouvelles découvertes et les acquis de l'expérience élargissent la compréhension des sciences médicales, des évolutions dans les méthodes de recherche, les pratiques professionnelles ou les traitements médicaux deviennent nécessaires. Les praticiens et les chercheurs doivent compter sur leur propre expérience et leurs connaissances pour évaluer ou utiliser toute information, toute méthode, composition ou expérience décrites dans cette publication. En utilisant une telle information ou de telles méthodes ils doivent être attentifs à leur propre sécurité et à celle des autres, y compris à celle de ceux pour lesquels ils ont une responsabilité professionnelle. Dans le respect de l'utilisation de chaque drogue ou produit pharmaceutique identifié, les lecteurs sont tenus de s'informer des recommandations habituelles des fabricants concernant les procédures d'utilisation de chaque produit administré, de vérifier les doses ou formules recommandées, les méthodes et la durée d'administration du produit et ses contre-indications. Il relève de la responsabilité des praticiens, tenant compte de leur expérience et de la connaissance de leurs patients, de poser les diagnostics, de déterminer le meilleur traitement et sa posologie pour chaque patient considéré individuellement, et de prendre toutes les précautions de sécurité. Dans toute la rigueur et l'étendue de la loi, ni l'éditeur ni l'auteur, ses collaborateurs ou les rédacteurs ne sont responsables de toute blessure ou dommage aux personnes ou aux biens qui pourraient résulter soit d'une négligence, soit de l'utilisation de toutes méthodes, produits, instructions ou idées décrits dans cet ouvrage.

Traduction des précédentes éditions : Pierre Kamina – Professeur émérite d'anatomie – Université de Poitiers
Traduction et adaptation en langue française de la 6e édition, 2015 : Jean-Pierre Richer – Professeur des universités - Chirurgien des hôpitaux (anatomie-chirurgie générale) – Université de Poitiers

Édition française : *Atlas d'anatomie humaine,* 6e édition
Directrice éditoriale : Mathilde Bestel
Éditrice : Nathalie Humblot
Production : Robain Halluin
Maquette de couverture : Véronique Lentaigne

Édition originale : *Atlas of Human Anatomy*, 6th edition
Senior Content Strategist: Elyse O'Grady
Senior Content Development Specialist: Marybeth Thiel
Publishing Services Manager: Patricia Tannian
Senior Project Manager: John Casey
Senior Design Manager: Lou Forgione
Illustration Buyer: Karen Giacomucci

Photocomposition : Nord Compo

Dépôt légal : 2015

Imprimé en Italie

ISBN France : 978-2-294-74124-1
e-ISBN France : 978-2-294-74171-5
ISBN Campus : 978-2-294-74169-2
ISBN Canada : 978-2-294-74170-8

BIBLIOTHEQUE DE LA RECHERCHE BIBLIOGRAPHIQUE SCIENCE MEDICALE

BIBLIOTHEQUE DE LA RECHERCHE BIBLIOGRAPHIQUE SCIENCE MEDICALE

Contribution à l'illustration médicale

Carlos A.G. Machado, MD

Comité éditorial

John T. Hansen, Ph.D.
Rédacteur en chef
Vice-doyen
Professeur de neurobiologie et d'anatomie
Université de Rochester, Centre médical
Rochester, New York

Brion Benninger, MD, MS
Professeur, titulaire de la chaire des sciences anatomiques médicales,
de la médecine familiale et des sciences médicales neuromusculaires
École de médecine dentaire
Université ouest des sciences de la santé Lebanon, Oregon
Responsable de la formation des internes en orthopédie et chirurgie générale
Hôpital Samaritan Corvallis, Oregon
Chirurgie, orthopédie, rééducation et chirurgie maxillo-faciale
Université des sciences de la santé d'Oregon
Portland, Oregon

Jennifer Brueckner-Collins, PhD
Professeur et assesseur du doyen pour les affaires étudiantes
Sciences anatomiques et neurobiologie
Université de Louisville, École de médecine
Louisville, Kentucky

Todd M. Hoagland, PhD
Professeur associé
Département de biologie cellulaire, de neurobiologie et d'anatomie
Université médicale du Wisconsin
Milwaukee, Wisconsin

R. Shane Tubbs, MS, PA-C, PhD
Neurochirurgie pédiatrique
Hôpital des enfants d'Alabama
Birmingham, Alabama
Professeur d'anatomie
Département des sciences anatomiques, université Saint-George
Centre d'anatomie et d'identification humaine de Grenade
Université Dundee, Royaume-Uni

BIBLIOTHEQUE DE LA RECHERCHE BIBLIOGRAPHIQUE SCIENCE MEDICALE

BIBLIOTHEQUE DE LA RECHERCHE BIBLIOGRAPHIQUE SCIENCE MEDICALE

Rédacteurs des précédentes éditions

Première édition
Sharon Colacino, PhD

Seconde édition
Arthur F. Dalley II, PhD

Troisième édition
John T. Hansen, PhD

Quatrième édition
John T. Hansen, PhD
Jennifer K. Brueckner, PhD
Stephen W. Carmichael, PhD, DSc
Thomas R. Gest, PhD
Noelle A. Granger, PhD
Anil H. Waljii, MD, PhD

Cinquième édition
John T. Hansen, PhD
Brion Benninger, MD, MS
Jennifer K. Brueckner, PhD
Stephen W. Carmichael, PhD, DSc
Noelle A. Granger, PhD
R. Shane Tubbs, MS, PA-C, PhD

Comité consultatif international

Sadakazu Aiso, MD, PhD
Professeur
Département d'anatomie
École de médecine, université Keio
Tokyo, Japon

Nihal Apaydin, MD
Professeur associé
Département d'anatomie
Faculté de médecine, université d'Ankara
Ankara, Turquie

Col. Rajan Bhatnagar, MD
Université médicale des Forces armées
Wanowrie, Pune, Inde

Lucio Cocco, MD
Professeur et directeur
Laboratoire de signalisation cellulaire
Département des sciences biomédicales
Université de Bologne
Bologne, Italie

Yu Enhua, MD, PhD
Professeur
Département d'anatomie, d'histologie et d'embryologie
Centre des sciences de la santé, université de Pékin
Pékin, Chine

Quentin A. Fogg, PhD
Maître de conférences (distinction William Hunter) en anatomie
École des sciences de la vie
Université de Glasgow
Glasgow, Royaume-Uni

Victor J. Götzens, PhD
Professeur d'anatomie humaine et d'embryologie
Département de pathologie et thérapeutiques expérimentales
Faculté de médecine
Université de Barcelone
Barcelone, Espagne

Sung-Tsang Hsieh, MD, PhD
Département d'anatomie et de biologie cellulaire
Biologie et neurologie
Institut des neurosciences
Université nationale de Taiwan
Taipei, Taiwan

Tang Jun Min, MD
Professeur
Département d'anatomie, d'histologie et d'embryologie
Centre des sciences de la santé, université de Pékin
Pékin, Chine

Rachel Koshi, MBBS, MS, PhD
Professeur d'anatomie, de biologie cellulaire et de biologie du développement
Faculté médicale Weill Cornell du Qatar
Doha, Qatar

Marios Loukas, MD, PhD
Professeur et titulaire de chaire
Département des sciences anatomiques
Doyen pour la recherche, École de médecine
Université Saint-George
Grenade, Antilles anglaises, Caraïbes

Lucia Manzoli, MD
Professeur, Département des sciences anatomiques
Université de Bologne
Bologne, Italie

Thazhumpal C. Mathew, MSc, PhD, FRCPath
Professeur
Vice-doyen pour la formation à la recherche et son développement
Faculté des sciences paramédicales
Centre des sciences de la santé
Université du Koweït
Ville de Kuweit, Kuweit

Janusz Moryś, MD, PhD
Professeur
Département d'anatomie et de neurobiologie
Université médicale de Gdansk
Gdansk, Pologne

Eduardo Cotecchia Ribeiro, MS, PhD
Professeur associé en anatomie descriptive et topographique
Département de morphologie et de génétique
Université fédérale de Sao Paulo
École de médecine
Sao Paulo, Brésil

Jean-Pierre Richer, MD, PhD
Professeur d'anatomie
Chirurgien des Hôpitaux
Université de Poitiers
Poitiers, France

Andreas H. Weiglein, MD
Professeur
Vice-président, Institut d'anatomie
Université médicale de Graz
Graz, Autriche

BIBLIOTHEQUE DE LA RECHERCHE BIBLIOGRAPHIQUE SCIENCE MEDICALE

BIBLIOTHEQUE DE LA RECHERCHE BIBLIOGRAPHIQUE SCIENCE MEDICALE

L'Atlas d'anatomie humaine de Netter – 25e anniversaire[1]

« C'est vrai que l'anatomie ne change pas, mais en revanche, notre compréhension de l'anatomie et de son intérêt clinique change. » **– Frank H. Netter, MD**

Si vous consultez cette sixième édition de l'***Atlas d'anatomie humaine*** dans sa version imprimée, sous son format de livre électronique, en ligne, ou dans la version pour application iPad, les illustrations du Dr Netter concernant les complexités de la morphologie humaine restent toujours aussi pertinentes aujourd'hui que lors de la première édition. La publication de cette sixième édition marque les noces d'argent (25e anniversaire) de la première sortie de l'*Atlas d'anatomie humaine* de Frank H. Netter – dont les couleurs vives et le regard clinique unique ont fait un compagnon indispensable pour les cours d'anatomie, dans les laboratoires de dissection, et dans les cabinets médicaux – expliquant l'important héritage pour beaucoup d'enseignants en médecine influents à travers le monde.

L'anatomie reste la pierre angulaire de l'éducation en santé. Il s'agit très souvent de la première matière enseignée dans le cursus médical ou en sciences de la santé. L'anatomie garde une place centrale dans la pratique clinique, l'examen physique, l'imagerie médicale pour la chirurgie et la réadaptation physique. Cependant, les évolutions dans l'enseignement de l'anatomie et de ses applications cliniques pendant ces dernières vingt-cinq années ont été significatives. Le cursus des études de médecine et des professions de santé a vu se développer considérablement l'anatomie clinique intégrée au détriment de l'enseignement de l'anatomie macroscopique classique. Certains programmes ont abandonné les dissections cadavériques. Les avancées technologiques de l'imagerie ont fourni des vues de plus en plus performantes de l'anatomie du vivant, et les modèles 3D en anatomie continuent d'évoluer. De même, l'*Atlas* a évolué. Merci pour leurs conseils avisés aux anatomistes cliniciens et aux enseignants experts en anatomie, ainsi qu'aux talentueux illustrateurs médicaux, pour les caractéristiques de la sixième édition nouvellement créée, notamment pour les illustrations et les images radiologiques modernes qui apportent à l'étudiant la vision de l'intérêt clinique actuel de l'anatomie et les perspectives qui expliquent les rapports anatomiques complexes. Cette édition contient également les illustrations des éditions précédentes de l'*Atlas*, comme les descriptions du Dr Netter des principales variations anatomiques (dans les éditions électroniques et les versions imprimées + électroniques), planches en bonus dont l'objectif est d'aider à comprendre les données anatomiques que de nombreuses heures de dissection au laboratoire ne permettent pas d'appréhender. Pour la première fois, l'*Atlas* incorpore des tableaux des muscles sous la forme d'annexes à consulter rapidement à la fin de chaque section à la disposition du clinicien, de l'étudiant ou de l'enseignant qui ne dispose que de peu de temps. Les ressources électroniques StudentConsult.com et NetterReference.com possèdent un certain nombre de modèles 3D issus du Netter's 3D Interactive Anatomy, des sélections vidéos de dissections du Netter's Online Dissection Modules par UNC à Chapel Hill, et d'autres supports. De plus, l'ensemble du texte de l'Atlas a été méticuleusement mis à jour pour respecter la version la plus récente de la *Terminologia Anatomica* (terminologie anatomique) du Programme fédéral international pour la terminologie anatomique (Federal International Program for Anatomical Terminology : FIPAT) de la Fédération internationale des Associations des anatomistes (International Federation of Associations of Anatomists : IFAA).

Le regard visionnaire unique de Frank H. Netter n'est pas égalé. Dr Netter possédait la maîtrise d'un illustrateur médical, l'intelligence d'un grand médecin, et l'âme d'un artiste dans ses descriptions du corps humain. Cette édition du 25e anniversaire célèbre l'empreinte durable de son travail qui continue à former et à inspirer.

Nous vous invitons à nous écrire au sujet de l'histoire, de l'enseignement de l'anatomie et de la médecine et de l'héritage de Netter. N'hésitez pas à partager vos idées, vos inspirations, souvenirs, hommages et commentaires. Email : NetterAppFeedback@elsevier.com et sur Facebook : www.facebook.com/NetterImages

BIBLIOTHEQUE DE LA RECHERCHE BIBLIOGRAPHIQUE SCIENCE MEDICALE

1. Avertissement : cette page d'introduction à la sixième édition américaine fait référence au contenu et aux compléments numériques propres à l'édition originale. La version française offre en plus un accès spécifique à des compléments traduits en français.

BIBLIOTHEQUE DE LA RECHERCHE BIBLIOGRAPHIQUE SCIENCE MEDICALE

Frank H. Netter, MD
Photographie de James L. Clayton

BIBLIOTHEQUE DE LA RECHERCHE BIBLIOGRAPHIQUE SCIENCE MEDICALE

BIBLIOTHEQUE DE LA RECHERCHE BIBLIOGRAPHIQUE SCIENCE MEDICALE

À ma chère épouse, Vera

Avant-propos à la première édition

J'ai souvent dit que ma carrière d'artiste médical, depuis presque 50 ans, a été une sorte « d'œuvre sur commande » en ce sens qu'elle a évolué en fonction des souhaits et des demandes de la profession médicale. Durant toutes ces années, j'ai réalisé environ 4 000 illustrations, la plupart pour « The Ciba (maintenant Netter) Collection of Medical Illustrations », mais aussi pour « Clinical Symposia ». Ces dessins concernaient de nombreuses branches de la science médicale comme l'anatomie, l'histologie, l'embryologie, la physiologie, la pathologie, les explorations fonctionnelles, les techniques chirurgicales et thérapeutiques, et les manifestations cliniques d'un grand nombre de maladies. Avec l'âge, cependant, j'eus de plus en plus de demandes des médecins et des étudiants pour que je fasse un atlas exclusivement d'anatomie. C'est ainsi que cet atlas vit le jour, non pas sur un désir personnel, mais plutôt, comme la plupart de mes œuvres précédentes, pour répondre aux souhaits de la profession médicale. J'étais cependant si absorbé par d'autres engagements qu'il m'a fallu du temps pour parvenir à l'achever. Et quand enfin il fut terminé, je me suis rendu compte qu'il avait demandé beaucoup plus de travail et de temps que je l'avais prévu. Il fallait que je reprenne toutes les illustrations que j'avais faites depuis de si nombreuses années, en choisissant celles qui concernaient l'anatomie, en les classant, en les regroupant par systèmes et par régions, en les adaptant au format et à l'espace d'une page, et en les disposant selon un ordre logique. C'est vrai que l'anatomie ne change pas, mais en revanche, notre compréhension de l'anatomie et de son intérêt clinique change, tout comme sa terminologie et sa nomenclature. Cela a donc demandé une mise à jour importante de nombreuses illustrations anciennes, et même une refonte de beaucoup d'entre elles de façon à les adapter à la pratique médicale et chirurgicale moderne, toujours en évolution. En outre, j'ai découvert que mes illustrations précédentes n'embrassaient pas toute la connaissance médicale, et il m'a fallu réaliser un grand nombre de dessins nouveaux qui sont inclus dans ce volume.

En créant un atlas comme celui-ci, il est important de trouver un juste milieu entre la complexité et la simplification. Si les figures sont trop complexes, leur étude sera difficile et confuse. Si elles sont trop simplifiées, elles peuvent être insuffisamment précises, voire inexactes. J'ai donc opté pour le moyen terme, le réalisme sans la confusion des détails. J'espère que les étudiants et les membres des professions médicales et paramédicales trouveront les illustrations intelligibles et utiles à la fois.

D'un commun accord, M. Flagler, l'éditeur, et moi-même avons pensé qu'il serait bon d'inclure la préface d'un anatomiste éminent et renommé, mais il y en a tant dans cette spécialité, dont un grand nombre a collaboré avec moi dans le passé, et qui sont cités plus loin dans ce volume, que nous n'avons pas pu faire un choix. Nous avons bien sûr pensé à des hommes comme Vésale, Léonard de Vinci, William Hunter et Henry Gray, qui évidemment et malheureusement sont indisponibles, et je me demande vraiment quels commentaires leur aurait inspiré cet atlas.

Frank H. Netter, MD
(1906-1991)

Frank H. Netter, MD

Frank H. Netter est né en 1906 à New York. Il a d'abord fait des études d'art à l'Art Student's League et à la National Academy of Design avant de suivre ses études médicales à l'université de New York où il passe son doctorat en 1931. Pendant ses années d'étude, les croquis dans les cahiers de Frank H. Netter ont attiré l'attention des membres de la Faculté et des autres médecins. Ceci lui a permis d'augmenter ses revenus en illustrant des articles ou des livres. Il continua de réaliser des illustrations tout en commençant une carrière de chirurgien en 1933 ; toutefois, il finit par abandonner sa pratique clinique pour se consacrer entièrement à l'art. Après son passage dans les forces armées américaines durant la deuxième guerre mondiale, il débuta une longue collaboration avec le groupe pharmaceutique CIBA (devenu maintenant le groupe Novartis). Durant ces 45 ans de collaboration, il produisit une impressionnante collection d'illustrations médicales qui est devenue très populaire pour tous les médecins et professionnels de la santé dans l'ensemble du monde. Icon Learning Systems a acheté les droits de la collection de Netter en juillet 2000 et continue de mettre à jour les illustrations originales de Netter et de leur adjoindre de nouvelles illustrations réalisées par des artistes travaillant selon le style originel de Netter. En 2005, Elsevier Inc. a racheté la collection et toutes les publications de Netter à Icon Learning Systems. Il y a maintenant plus de 50 publications qui diffusent l'œuvre artistique du Dr Netter.

Les travaux de Netter représentent un des meilleurs exemples de l'utilisation de l'iconographie dans l'apprentissage des concepts médicaux. Les 13 livres de la Collection Netter d'Illustrations Médicales, qui incluent la plus grande partie des 20 000 dessins originaux de Netter, comptent parmi les œuvres médicales les plus renommées jamais publiées. L'Atlas d'anatomie humaine de Netter, initialement publié en 1989, regroupe les dessins anatomiques de la collection Netter. Il est désormais traduit en 11 langues. C'est l'atlas anatomique de référence des étudiants en médecine et paramédicaux dans le monde entier.

Les illustrations de Netter sont appréciées tant pour leur qualité esthétique que pour leur contenu pédagogique, ce qui est même plus important. Comme le disait Frank H. Netter en 1949 : « …le but d'une illustration est de clarifier un sujet. L'importance de l'illustration médicale ne réside pas dans la beauté du dessin ou le rendu délicat et subtil d'un sujet mais dans sa possibilité de rendre plus clair un point ». Les plans, conceptions, points de vue et approches de Frank H. Netter ont permis de rendre ses illustrations très utiles sur le plan didactique et conceptuel.

Frank H. Netter, médecin et artiste, est mort en 1991.

BIBLIOTHEQUE DE LA RECHERCHE BIBLIOGRAPHIQUE SCIENCE MEDICALE

BIBLIOTHEQUE DE LA RECHERCHE BIBLIOGRAPHIQUE SCIENCE MEDICALE

Préface à la sixième édition

Artiste, médecin et chirurgien, puis illustrateur médical, Frank H. Netter (1906-1991) regroupe en 1989 un certain nombre de ses dessins d'anatomie humaine sous la forme d'un atlas destiné à révéler le labyrinthe humain et à aider les plus jeunes à comprendre les bases anatomophysiologiques des pathologies. Intitulé *Atlas of Human Anatomy*, cet atlas connaît un succès international renouvelé à chaque génération. Le « Netter » représente toujours aujourd'hui une référence pour l'étudiant, et reste également le compagnon de professionnels plus expérimentés : un véritable dictionnaire pour les chirurgiens. La remarquable qualité artistique de ses illustrations s'accompagne d'une justesse pédagogique et d'une rigueur scientifique qui ont fait le succès de cet ouvrage.

Mais Netter souhaitait que son atlas évolue, pour chaque édition, au rythme des progrès technologiques, des nouveautés en imagerie médicale et des connaissances médicales. La sixième édition de *l'Atlas of Human Anatomy* et sa version électronique, qui célèbre ses 25 ans d'existence, s'est enrichie de nouvelles illustrations et iconographies, de tableaux didactiques sur les muscles, des conseils et des remarques d'un comité international sur l'intérêt clinique de l'anatomie. La mise à jour de cet atlas est un formidable travail d'équipe mené par des illustrateurs, des enseignants non seulement anatomistes mais aussi cliniciens qui sont restés fidèles aux principes de ce visionnaire, principes exprimés dans sa première édition : « … cela a donc demandé une mise à jour importante de nombreuses illustrations anciennes, et même une refonte de beaucoup d'entre elles de façon à les adapter à la pratique médicale et chirurgicale moderne, toujours en évolution... ».

Grâce aux éditions Elsevier Masson, j'ai l'honneur de succéder, pour la traduction française de cette sixième édition fortement augmentée et enrichie, à notre maître français Pierre Kamina qui avait réalisé la première adaptation française selon la *Terminologia Anatomica* francisée de ce remarquable ouvrage de Frank H. Netter.

La connaissance anatomique étant indispensable à la compréhension clinique et à la pratique de beaucoup de professionnels de santé, je vous souhaite un bon et agréable travail !

Jean-Pierre Richer
Membre du Collège médical français des professeurs d'anatomie
Membre associé de l'Académie nationale de chirurgie

Préface à la cinquième édition

C'est avec enthousiasme que j'ai accepté d'effectuer la traduction et l'adaptation française de l'atlas du Dr Frank Netter, que j'admire pour l'ensemble de son œuvre.

Le Dr Netter s'inscrit dans la lignée des prestigieux artistes-anatomistes, tels Léonard de Vinci, Jacques Gautier d'Agoty, Nicolas Henry Jacob et d'autres, qui ont conçu et réalisé eux-mêmes des dessins de grande valeur scientifique et artistique.

Il a su vulgariser l'illustration médicale, tout en conservant la rigueur scientifique, grâce à la collaboration d'éminents spécialistes.

En 1989, le plus célèbre artiste médical nord-américain décide de regrouper une sélection de dessins anatomiques sous forme d'un atlas destiné aux jeunes étudiants, intitulé *Atlas of Human Anatomy*. Cet atlas connaîtra un succès international.

La finalité pédagogique est toujours sous-jacente. Il souligne à dessein, grossièrement, les structures qu'il veut mettre en évidence, tels les nerfs. Il fait aussi appel à des couleurs franches, parfois brillantes, pour rehausser les structures trop discrètes. D'un coup d'œil, le lecteur embrasse une région, comprend les rapports, et saisit l'élément qu'il recherche. Ces images nous parlent aussi grâce à des légendes précises, riches et accompagnées parfois de commentaires brefs et pertinents qui les éclairent.

Pour cette cinquième édition, j'ai adopté, pour garder à l'ouvrage son actualité et son universalité, la *Terminologia Anatomica* (TA) francisée par le Collège médical français des professeurs d'anatomie.

Cette terminologie internationale facilite non seulement la compréhension et la mémorisation des termes anatomiques, mais aussi les échanges interlinguistiques.

La richesse de l'imagerie conventionnelle ou numérique du corps humain de l'ouvrage répond à une quête constante du médecin : connaître l'intérieur de notre corps afin de mieux le soigner.

Grâce aux éditions Elsevier Masson, ce remarquable atlas vient enrichir l'édition médicale francophone.

Le « Netter » est un livre qui mérite vraiment une place de choix dans toute bibliothèque médicale.

Pierre Kamina
Professeur émérite d'anatomie
Ancien gynécologue-accoucheur des Hôpitaux
Université de Poitiers

BIBLIOTHEQUE DE LA RECHERCHE BIBLIOGRAPHIQUE SCIENCE MEDICALE

BIBLIOTHEQUE DE LA RECHERCHE BIBLIOGRAPHIQUE SCIENCE MEDICALE

Sommaire

Section 1 TÊTE ET COU

Anatomie de surface	1
Régions superficielles de la tête et du cou	2–3
Os et ligaments	4–23
Régions superficielles de la face	24–25
Cou	26–34
Région du nez	35–55
Région de la bouche	56–63
Pharynx	64–75
Glande thyroïde et larynx	76–82
Orbite et son contenu	83–93
Oreille	94–100
Méninges et cerveau	101–116
Nerfs crâniens et cervicaux	117–136
Vascularisation cérébrale	137–149
Imagerie de l'encéphale	150–151
Muscles	Tableau 1-1–Tableau 1-6

Section 2 DOS ET MOELLE SPINALE

Anatomie de surface	152
Os et ligaments	153–159
Moelle spinale	160–170
Muscles et nerfs	171–175
Coupes transversales	176–177
Muscles	Tableau 2-1–Tableau 2-2

Section 3 THORAX

Anatomie de surface	178
Glande mammaire	179–182
Paroi du corps	183–192
Poumons	193–207
Cœur	208–226
Médiastin	227–236
Coupes tomodensitométriques	237
Coupes transversales	238–241
Muscles	Tableau 3-1

Section 4 ABDOMEN

Anatomie de surface	242
Paroi du corps	243–262
Cavité péritonéale	263–268
Viscères (intestin)	269–276
Viscères (organes accessoires)	277–282
Vascularisation viscérale	283–296
Innervation	297–307

BIBLIOTHEQUE DE LA RECHERCHE BIBLIOGRAPHIQUE SCIENCE MEDICALE

BIBLIOTHEQUE DE LA RECHERCHE BIBLIOGRAPHIQUE SCIENCE MEDICALE

Reins et glandes surrénales 308–320
Coupes et imagerie 321–328
Muscles Tableau 4-1

Section 5 PELVIS ET PÉRINÉE

Anatomie de surface 329
Os et ligaments 330–334
Plancher et contenu pelviens 335–345
Vessie 346–348
Utérus, vagin et structures de soutien 349–353
Périnée, organes génitaux chez la femme 354–357
Périnée, organes génitaux chez l'homme 358–365
Homologies des organes génitaux 366–367
Testicule, épididyme et conduit déférent 368
Rectum 369–374
Coupes tomodensitométriques 375
Vascularisation 376–386
Innervation 387–395
Coupes transversales anatomiques 396–397
Muscles Tableau 5-1–Tableau 5-2

Section 6 MEMBRE SUPÉRIEUR

Anatomie de surface 398
Anatomie cutanée 399–403
Épaule et aisselle 404–416
Bras 417–421
Coude et avant-bras 422–438
Poignet et main 439–458
Innervation et vascularisation 459–466
Imagerie de l'épaule 467
Muscles Tableau 6-1–Tableau 6-4

Section 7 MEMBRE INFÉRIEUR

Anatomie de surface 468
Anatomie cutanée 469–472
Hanche et cuisse 473–492
Genou 493–499
Jambe 500–510
Cheville et pied 511–524
Innervation et vascularisation 525–529
Imagerie hanche et cheville 530–531
Muscles Tableau 7-1–Tableau 7-4

Références 577

BIBLIOTHEQUE DE LA RECHERCHE BIBLIOGRAPHIQUE SCIENCE MEDICALE

BIBLIOTHEQUE DE LA RECHERCHE BIBLIOGRAPHIQUE SCIENCE MEDICALE

Références

Planches 8, 36-38, 43-45
Lang J. Clinical Anatomy of the Nose, Nasal Cavity, and Paranasal Sinuses. Thieme Medical Publishers, New York, 1989.

Planches 19-21
Baccetti T, Franchi L, McNamara J Jr. The cervical vertebral maturation (CVM) method for the assessment of optimal treatment timing in dentofacial orthopedics. Semin Orthod 2005;11:119-29.

Roman PS. Skeletal maturation determined by cervical vertebrae development. Eur J Orthod 2002;24:303-11.

Planche 23
Tubbs RS, Kelly DR, Humphrey ER, et al. The tectorial membrane: anatomical, biomechanical, and histological analysis. Clin Anat 2007;20:382-6.

Planches 25, 27-29, 48, 49, 58, 67, 70
Noden DM, Francis-West P. The differentiation and morphogenesis of craniofacial muscles. Dev Dyn 2006;235: 1194-218.

Planches 32, 34, 126-132
Tubbs RS, Salter EG, Oakes WJ. Anatomic landmarks for nerves of the neck: a vade mecum for neurosurgeons. Neurosurgery 2005;56:256-60.

Planche 48
Benninger B, Lee BI. Clinical importance of morphology and nomenclature of distal attachment of temporalis tendon. J Maxillofac Surg 2012;70:557-61.

Planches 50, 58
Benninger B, Kloenne J, Horn JL. Clinical anatomy of the lingual nerve and identification with ultrasonography. Br J Oral Maxillofac Surg 2013;51:541-4.

Planches 57, 62
Benninger B, Andrew K, Carter B. Clinical measurements of hard palate and implications for subepithelial connective tissue grafts with suggestions for palatal nomenclature. J Oral Maxillofac Surg 2012;70:149-53.

Planches 65, 95, 96
Kierner AC, Mayer R, v Kirschlhofer K. Do the tensor tympani and tensor veli palatini muscles of man form a functional unit? A histochemical investigation of their putative connections. Hear Res 2002;165:48-52.

Planches 74, 75
Benninger B, Barrett R. A head and neck lymph node classification using an anatomical grid system while maintaining clinical relevance. J Oral Maxillofac Surg 2011;69: 2670-3.

Planches 80-82
Ludlow CL. Central nervous system control of the laryngeal muscles in humans. Respir Physiol Neurobiol 2005;147: 205-22.

Planches 102-116
Rhoton AL. Cranial Anatomy and Surgical Approaches. Congress of Neurological Surgeons, Schaumburg, IL, 2003.

Planches 105, 141
Tubbs RS, Hansasuta A, Loukas M, et al. Branches of the petrous and cavernous segments of the internal carotid artery. Clin Anat 2007;20:596-601.

Planches 117-119, 125
Schrott-Fischer A, Kammen-Jolly K, Scholtz AW, et al. Patterns of GABA-like immunoreactivity in efferent fibers of the human cochlea. Hear Res 2002;174:75-85.

Planches 160, 175
Tubbs RS, Loukas M, Slappy JB, et al. Clinical anatomy of the C1 dorsal root, ganglion, and ramus: a review and anatomical study. Clin Anat 2007;20:624-7.

Planche 162
Lee MWL, McPhee RW, Stringer MD. An evidence-based approach to human dermatomes. Clin Anat 2008;21: 363-73.

Planches 162, 399, 469, 513
Forester O. The dermatomes in man. Brain 1933; 56:1-39.

Garrett FD. The segmental distribution of the cutaneous nerves in the limbs of man. Anat Rec 1948;102:409-37.

Keegan JJ. Dermatome hypalgesia with posterolateral herniation of lower cervical intervertebral disc. J Neurosurg 1947;4:115-39.

Planche 168
Turnball IM. Bloody supply of the spinal cord. In Vinken PJ, Bruyn GW (eds). Handbook of Clinical Neurology, XII. Amsterdam, 1972, pp 478-91.

Planche 169
Stringer MD, Restieaux M, Fisher AL, Crosado B. The vertebral venous plexuses: the internal veins are muscular and external veins have valves. Clin Anat 2012;25:609-18.

Planches 174, 175
Tubbs RS, Mortazavi MM, Loukas M, et al. Anatomical study of the third occipital nerve and its potential role in occipital headache/neck pain following midline dissections of the craniocervical junction. J Neurosurg Spine 2011; 15:71-5.

Planches 179-181
Hassiotou F, Geddes D. Anatomy of the human mammary gland: current status of knowledge. Clin Anat 2013;26: 29-48.

Planches 197, 198
Jackson CL, Huber JF. Correlated applied anatomy of the bronchial tree and lungs with a system of nomenclature. Dis Chest 1943;9:319-26.

Planche 200
Ikeda S, Ono Y, Miyazawa S, et al. Flexible broncho- fiberscope. Otolaryngology (Tokyo) 1970;42:855.

BIBLIOTHEQUE DE LA RECHERCHE BIBLIOGRAPHIQUE SCIENCE MEDICALE

BIBLIOTHEQUE DE LA RECHERCHE BIBLIOGRAPHIQUE SCIENCE MEDICALE

Planche 215
Angelini, P, Velasco JA, Flamm S. Coronary anomalies: incidence, pathophysiology, and clinical relevance. Circulation 2002;105:2449-54.

Planches 215, 216
Chiu IS, Anderson RH. Can we better understand the known variations in coronary arterial anatomy? Ann Thorac Surg 2012;94:1751-60.

Planche 222
James TN. The internodal pathways of the human heart. Prog Cardiovasc Dis 2001;43:495-535.

Planches 222-224
Hildreth V, Anderson RH, Henderson DJ. Autonomic innervation of the developing heart: origins and function. Clin Anat 2009;22:36-46.

Planche 236
Ang HJ, Gill YC, Lee WJ, et al. Anatomy of thoracic splanchnic nerves for surgical resection. Clin Anat 2008;21:171-7.

Planche 279
Elias H. Morphology of the Liver. New York, Academic Press, 1969.

MacSween RNM, Anthony PP, Scheuer PJ, et al (eds). Pathology of the Liver. London, Churchill Livingstone, 2002.

Robinson PJ. MRI of the Liver: A Practical Guide. New York, Taylor & Francis, 2006.

Planches 283, 284
Odze RD. Surgical Pathology of the GI Tract, Liver, Biliary Tract, and Pancreas. Philadelphia, Saunders, 2004.

Planche 305
Thomas MD. In The Ciba Collection of Medical Illustrations, vol 3, part II. Summit, NJ, CIBA, p 78.

Planches 321, 344, 362, 374, 392
Stormont TJ, Cahill DR, King BF, Myers RP. Fascias of the male external genitalia and perineum. Clin Anat 1994;7: 115-24.

Planches 335, 340, 346, 350, 355, 356
Oelrich TM. The striated urogenital sphincter muscle in the female. Anat Rec 1983;205:223-32.

Planches 339, 344
Myers RP, Goellner JR, Cahill DR. Prostate shape, external striated urethral sphincter, and radical prostatectomy: the apical dissection. J Urol 1987;138:543-50.

Planches 339, 344, 361, 362
Oelrich TM. The urethral sphincter muscle in the male. Am J Anat 1980;158:229-46.

Planche 381
Flocks RH, Kerr HD, Elkins HB, et al. Treatment of carcinoma of the prostate by interstitial radiation with radio-active gold (Au 198): A preliminary report. J Urol 1952;68:510-22.

Planche 399
Keegan JJ, Garrett FD. The segmental distribution of the cutaneous nerves in the limbs of man. Anat Rec 1948; 102:409.

Planche 469
Keegan JJ. Neurological interpretation of dermatome hypalgesia with herniation of the lumbar intervertebral disc. J Bone Joint Surg Am 1944;26:238-48.

Last RJ. Innervation of the limbs. J Bone Joint Surg Br 1949;31:452.

BIBLIOTHEQUE DE LA RECHERCHE BIBLIOGRAPHIQUE SCIENCE MEDICALE

BIBLIOTHEQUE DE LA RECHERCHE BIBLIOGRAPHIQUE SCIENCE MEDICALE

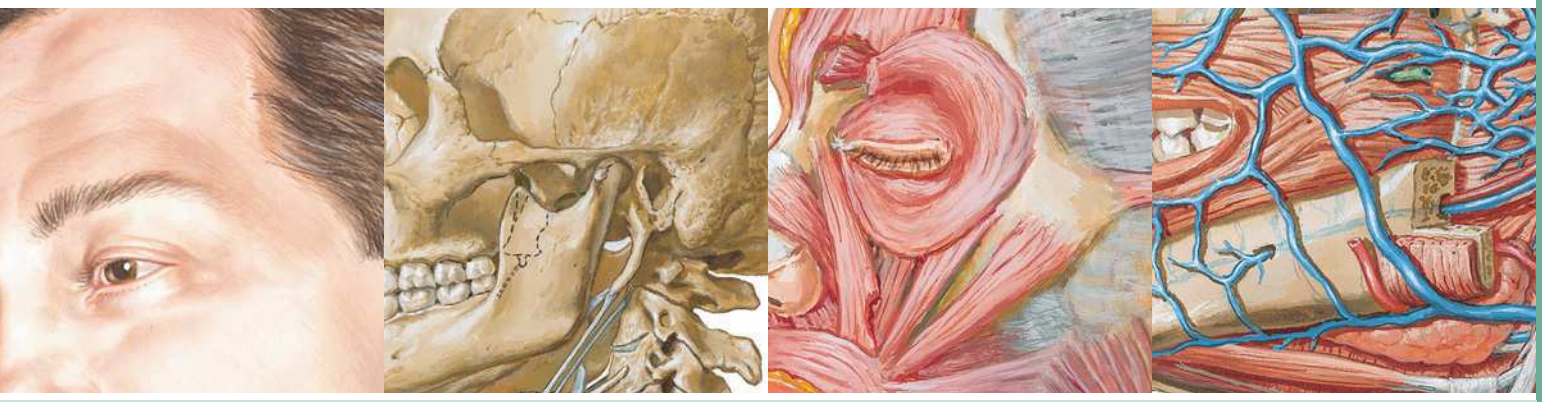

Section 1 TÊTE ET COU

Anatomie de surface

Planche 1

1 Tête et cou : anatomie de surface

Régions superficielles de la tête et du cou

Planches 2-3

2 Nerfs cutanés de la tête et du cou

3 Artères et veines superficielles de la face et du cuir chevelu

Os et ligaments

Planches 4-23

4 Tête osseuse : vue antérieure

5 Tête osseuse : radiographie de face (antéro-postérieure)

6 Tête osseuse : vue latérale

7 Tête osseuse : radiographie de profil (latérale)

8 Crâne : coupe sagittale médiane

9 Calvaria

10 Base externe du crâne

11 Base interne du crâne

12 Foramens et canaux de la base du crâne : vue inférieure

13 Foramens et canaux de la base du crâne : vue supérieure

14 Crâne du nouveau-né

15 Squelette osseux de la tête et du cou

16 Fosses ptérygoïdiennes : vue postérieure et inféro-latérale

BIBLIOTHEQUE DE LA RECHERCHE BIBLIOGRAPHIQUE SCIENCE MEDICALE

BIBLIOTHEQUE DE LA RECHERCHE BIBLIOGRAPHIQUE SCIENCE MEDICALE

TÊTE ET COU

17 Mandibule
18 Articulation temporo-mandibulaire
19 Vertèbres cervicales : atlas et axis
20 Vertèbres cervicales (suite)
21 Vertèbres cervicales : articulations uncovertébrales
22 Ligaments cranio-vertébraux externes
23 Ligaments cranio-vertébraux internes

Régions superficielles de la face

Planches 24-25

24 Branches du nerf facial et glande parotide
25 Muscles de la mimique : vue latérale

Cou

Planches 26-34

26 Fascias du cou
27 Muscles du cou : vue antérieure
28 Muscles infra-hyoïdiens et supra-hyoïdiens
29 Muscles du cou : vue latérale
30 Muscles scalènes et prévertébraux
31 Veines superficielles et nerfs cutanés du cou
32 Nerfs et vaisseaux du cou
33 Nerfs et vaisseaux du cou (suite)
34 Artères carotides

Région du nez

Planches 35-55

35 Nez
36 Paroi latérale de la cavité nasale
37 Paroi latérale de la cavité nasale (suite)
38 Paroi médiale de la cavité nasale (septum nasal)
39 Nerfs de la cavité nasale
40 Artères de la cavité nasale : septum nasal relevé
41 Nerfs de la cavité nasale : septum nasal relevé
42 Nez et sinus maxillaire : coupe transversale
43 Sinus paranasaux
44 Sinus paranasaux (suite)
45 Sinus paranasaux : variations avec l'âge
46 Glandes salivaires
47 Langue et glandes salivaires : coupes
48 Muscles de la mastication
49 Muscles de la mastication (suite)
50 Nerf mandibulaire (V_3)
51 Artère maxillaire
52 Nerfs ophtalmique (V_1) et maxillaire (V_2)
53 Innervation autonome de la cavité nasale
54 Fosse ptérygo-palatine
55 Trajet des nerfs et des vaisseaux de la base du crâne

Région de la bouche

Planches 56-63

56 Examen de la cavité orale
57 Voûte de la cavité orale
58 Plancher de la cavité orale
59 Langue
60 Langue (suite)
61 Innervation afférente de la cavité orale et du pharynx
62 Dents
63 Dents (suite)

Pharynx

Planches 64-75

64 Pharynx : coupe médiane
65 Muscles du pharynx : coupe sagittale
66 Pharynx ouvert : vue postérieure
67 Muscles du pharynx ouvert partiellement : vue postérieure
68 Gosier
69 Jonction pharyngo-œsophagienne
70 Muscles du pharynx : vue latérale
71 Nerfs des régions orale et pharyngienne
72 Artères des régions orale et pharyngienne
73 Veines des régions orale et pharyngienne
74 Vaisseaux et nœuds lymphatiques de la tête et du cou
75 Vaisseaux et nœuds lymphatiques du pharynx et de la langue

BIBLIOTHEQUE DE LA RECHERCHE BIBLIOGRAPHIQUE SCIENCE MEDICALE

BIBLIOTHEQUE DE LA RECHERCHE BIBLIOGRAPHIQUE SCIENCE MEDICALE

Glande thyroïde et larynx

Planches 76-82

76 Glande thyroïde : vue antérieure
77 Glande thyroïde et pharynx : vue postérieure
78 Glandes parathyroïdes
79 Cartilages du larynx
80 Muscles intrinsèques du larynx
81 Action des muscles intrinsèques du larynx
82 Nerfs du larynx

Orbite et son contenu

Planches 83-93

83 Paupières
84 Appareil lacrymal
85 Fascias de l'orbite et de l'œil
86 Muscles extrinsèques de l'œil
87 Artères et veines de l'orbite et des paupières
88 Nerfs de l'orbite
89 Bulbe oculaire
90 Chambres antérieure et postérieure de l'œil
91 Cristallin et structures de maintien
92 Artères et veines intrinsèques de l'œil
93 Vascularisation de l'œil

Oreille

Planches 94-100

94 Trajet des sons perçus
95 Oreille externe et cavité tympanique
96 Cavité tympanique
97 Labyrinthe osseux et labyrinthe membraneux
98 Labyrinthe osseux et labyrinthe membraneux (suite)
99 Orientation du labyrinthe dans le crâne
100 Trompe auditive

Méninges et cerveau

Planches 101-116

101 Méninges et veines diploïques
102 Artères méningées
103 Méninges et veines cérébrales superficielles
104 Sinus veineux de la dure-mère
105 Sinus veineux de la dure-mère (suite)
106 Cerveau : vues latérales
107 Cerveau : vues médiales
108 Encéphale : vue inférieure
109 Ventricules de l'encéphale
110 Circulation du liquide cérébro-spinal
111 Noyaux basaux du cerveau (ganglions)
112 Thalamus
113 Hippocampe et fornix
114 Cervelet
115 Tronc cérébral
116 Quatrième ventricule et cervelet

Nerfs crâniens et cervicaux

Planches 117-136

117 Noyaux des nerfs crâniens dans le tronc cérébral
118 Noyaux des nerfs crâniens dans le tronc cérébral (suite)
119 Nerfs crâniens (distribution motrice et sensitive) : schéma
120 Nerfs olfactifs (I) : schéma
121 Nerf optique (II) (voie visuelle) : schéma
122 Nerfs oculo-moteur (III), trochléaire (IV) et abducens (VI) : schéma
123 Nerf trijumeau (V) : schéma
124 Nerf facial (VII) : schéma
125 Nerf vestibulo-cochléaire (VIII) : schéma
126 Nerf glosso-pharyngien (IX) : schéma
127 Nerf vague (X) : schéma
128 Nerf accessoire (XI) : schéma
129 Nerf hypoglosse (XII) : schéma
130 Plexus cervical : schéma
131 Nerfs autonomes du cou
132 Nerfs autonomes de la tête
133 Ganglion ciliaire : schéma
134 Ganglions ptérygo-palatin et submandibulaire : schéma
135 Ganglion otique : schéma
136 Voies gustatives : schéma

BIBLIOTHEQUE DE LA RECHERCHE BIBLIOGRAPHIQUE SCIENCE MEDICALE

BIBLIOTHEQUE DE LA RECHERCHE BIBLIOGRAPHIQUE SCIENCE MEDICALE

TÊTE ET COU

Vascularisation cérébrale

Planches 137-149

137 Artères destinées au cerveau et aux méninges

138 Artère carotide interne dans la partie pétreuse de l'os temporal

139 Artères destinées au cerveau : schéma

140 Artères de l'encéphale : vues inférieures

141 Cercle artériel du cerveau (de Willis)

142 Artères de l'encéphale : vue frontale et coupe

143 Artères du cerveau : vues latérale et médiale

144 Artères de la fosse crânienne postérieure

145 Veines de la fosse crânienne postérieure

146 Veines profondes du cerveau

147 Veines sous-épendymaires de l'encéphale

148 Hypothalamus et hypophyse

149 Artères et veines de l'hypothalamus et de l'hypophyse

Imagerie de l'encéphale

Planches 150-151

150 Imagerie crânienne (phlébo-IRM et artério-IRM)

151 Imagerie crânienne (IRM)

Muscles

Tableaux 1-1 à 1-6

BIBLIOTHEQUE DE LA RECHERCHE BIBLIOGRAPHIQUE SCIENCE MEDICALE

Tête et cou : anatomie de surface

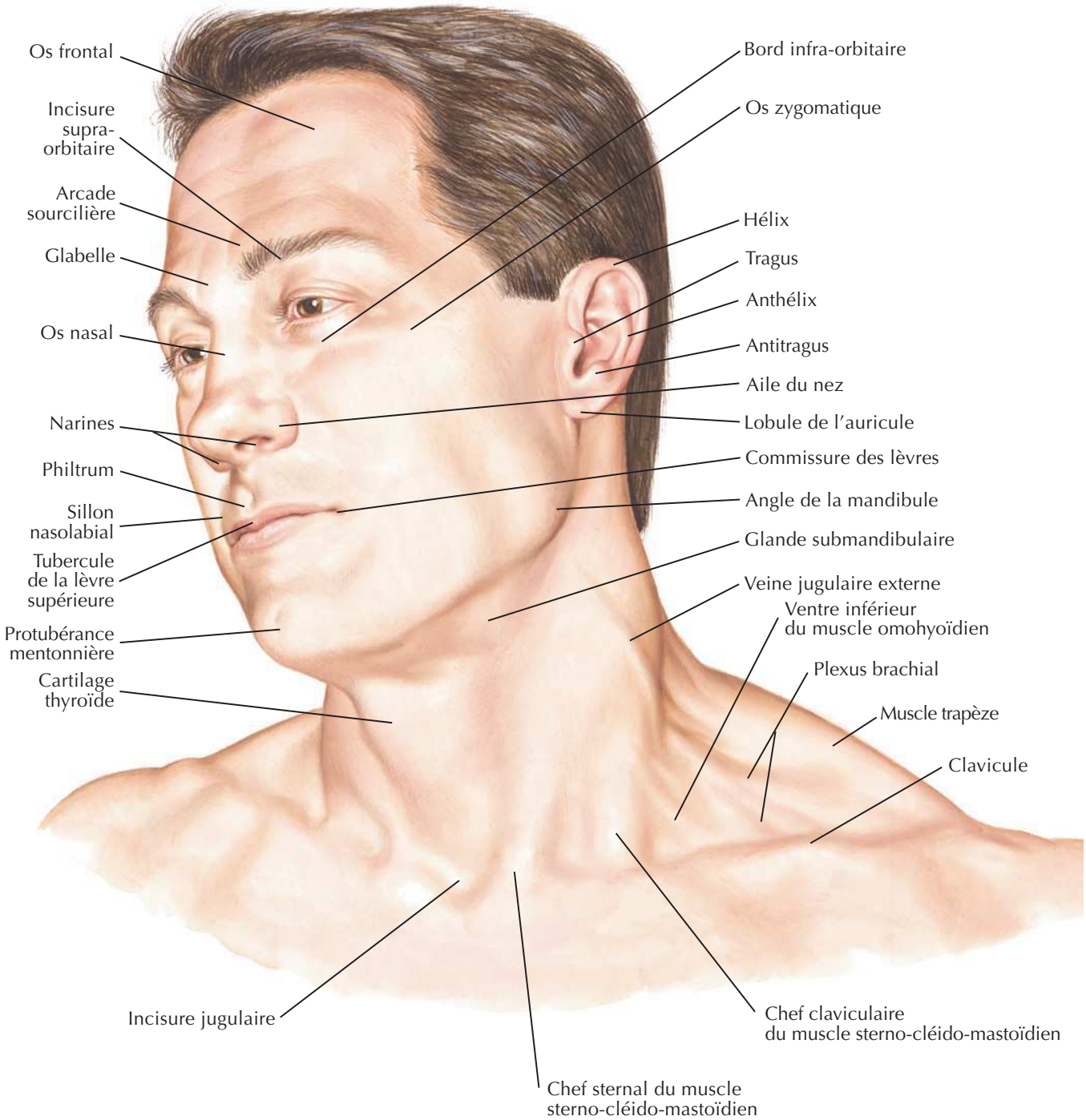

BIBLIOTHEQUE DE LA RECHERCHE BIBLIOGRAPHIQUE SCIENCE MEDICALE

Nerfs cutanés de la tête et du cou

Voir aussi **Planches 32, 35, 52**

Branches du nerf ophtalmique (V_1)
- Nerf supra-orbitaire
- Nerf supra-trochléaire
- Rameau palpébral du nerf lacrymal
- Nerf infra-trochléaire
- Rameau nasal externe du nerf ethmoïdal antérieur

Branches du nerf maxillaire (V_2)
- Nerf infra-orbitaire
- Nerf zygomatico-facial
- Nerf zygomatico-temporal

Branches du nerf mandibulaire (V_3)
- Nerf mentonnier
- Nerf buccal
- Nerf auriculo-temporal

Rameau auriculaire du nerf vague (X)

Branches médiales des rameaux dorsaux des nerfs spinaux cervicaux
- Grand nerf occipital (C2)
- 3e nerf occipital (C3)
- Rameaux issus des nerfs spinaux C4 à C8

Branches du plexus cervical
- Petit nerf occipital (C2)
- Grand nerf auriculaire (C2, C3)
- Nerf cervical transverse (C2, C3)
- Nerf supra-claviculaire (C3, C4)

Nerf trijumeau (V)
- **Nerf ophtalmique (V_1)**
- **Nerf maxillaire (V_2)**
- **Nerf mandibulaire (V_3)**

Rameaux dorsaux des nerfs spinaux cervicaux

Note : rameau auriculaire du nerf vague destiné au méat acoustique externe et une petite aire de la face postéro-médiale de l'auricule et la conque *via* le nerf facial

Rameaux du plexus cervical

F. Netter M.D.

BIBLIOTHEQUE DE LA RECHERCHE BIBLIOGRAPHIQUE SCIENCE MEDICALE

BIBLIOTHEQUE DE LA RECHERCHE BIBLIOGRAPHIQUE SCIENCE MEDICALE

Artères et veines superficielles de la face et du cuir chevelu

Voir aussi **Planches 51, 72, 73**

Cuir chevelu { Peau et tissu sous-cutané, Galéa aponévrotique (aponévrose épicrânienne) *(réséquée pour montrer le crâne)*

Veine émissaire pariétale

Frontaux, Pariétaux { Rameaux de l'artère et de la veine temporales superficielles

Artère et veine temporales moyennes

Artère zygomatico-orbitaire

Artère et veine faciales transverses

Artère et veine supra-orbitaires

Artère et veine supra-trochléaires

Veine naso-frontale

Artère et veine dorsales du nez

Artère et veine zygomatico-temporales

Artère et veine angulaires

Artère et veine zygomatico-faciales

Artère et veine infra-orbitaires

Veine faciale profonde (issue du plexus ptérygoïdien)

Artère et veine faciales

Artères auriculaires antérieures

Veine émissaire mastoïdienne et rameau méningé de l'artère occipitale (artère méningée postérieure)

Artère et veine occipitales (*coupées*)

Artère et veine auriculaires postérieures

Veine jugulaire externe (*coupée*)

Veine rétro-mandibulaire

Veine faciale commune

Veine jugulaire interne

Artère carotide interne

Artère carotide externe

Artère carotide commune

Artère et veine linguales

Origines de la vascularisation artérielle de la face

En noir : origine carotidienne interne (par l'intermédiaire de l'artère ophtalmique)

En rouge : origine carotidienne externe

F. Netter M.D.

BIBLIOTHEQUE DE LA RECHERCHE BIBLIOGRAPHIQUE SCIENCE MEDICALE

BIBLIOTHEQUE DE LA RECHERCHE BIBLIOGRAPHIQUE SCIENCE MEDICALE

Tête osseuse : vue antérieure

Os frontal
Glabelle
Incisure supra-orbitaire (foramen)
Face orbitaire
Os nasal
Os lacrymal
Os zygomatique
Processus frontal
Face orbitaire
Processus temporal
Foramen zygomatico-facial
Maxillaire
Processus zygomatique
Face orbitaire
Foramen infra-orbitaire
Processus frontal
Processus alvéolaire
Épine nasale antérieure

Suture coronale
Os pariétal
Nasion
Sphénoïde
Petite aile
Grande aile
Os temporal
Ethmoïde
Lame orbitaire
Lame perpendiculaire
Cornet nasal moyen
Cornet nasal inférieur
Vomer
Mandibule
Branche
Corps
Foramen mentonnier
Tubercule mentonnier
Protubérance mentonnière

F. Netter M.D.

Orbite droite : vue frontale et légèrement latérale

Face orbitaire de l'os frontal
Face orbitaire de la petite aile du sphénoïde
Fissure orbitaire supérieure
Canal optique (foramen)
Face orbitaire de la grande aile du sphénoïde
Face orbitaire de l'os zygomatique
Foramen zygomatico-facial
Fissure orbitaire inférieure
Sillon infra-orbitaire

Incisure supra-orbitaire
Foramen ethmoïdal postérieur
Foramen ethmoïdal antérieur
Lame orbitaire de l'ethmoïde
Os lacrymal
Fosse du sac lacrymal
Processus orbitaire de l'os palatin
Face orbitaire du maxillaire
Foramen infra-orbitaire

BIBLIOTHEQUE DE LA RECHERCHE BIBLIOGRAPHIQUE SCIENCE MEDICALE

Tête osseuse : radiographie de face (antéro-postérieure)

Voir aussi **Planche 4**

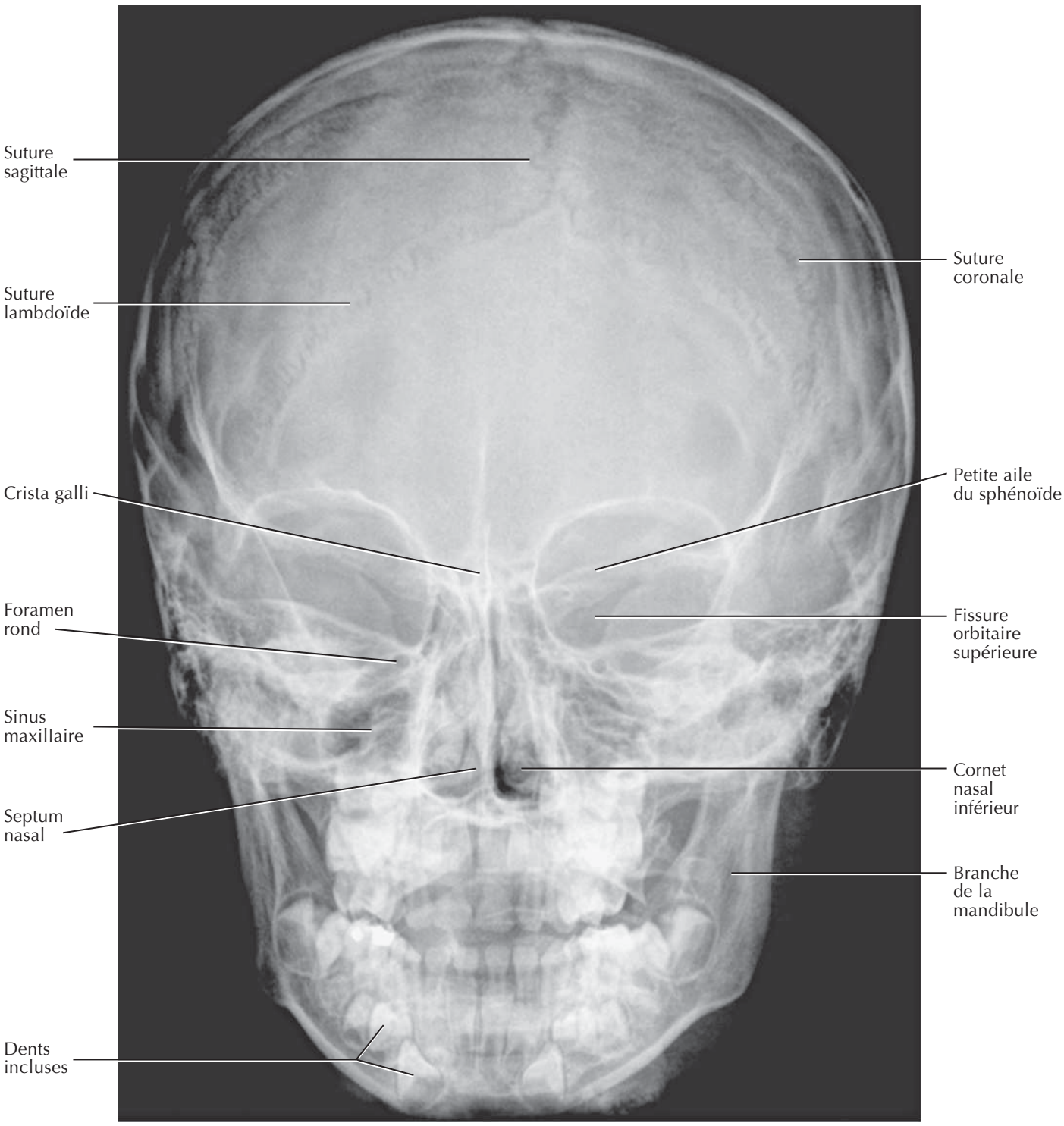

BIBLIOTHEQUE DE LA RECHERCHE BIBLIOGRAPHIQUE SCIENCE MEDICALE

BIBLIOTHEQUE DE LA RECHERCHE BIBLIOGRAPHIQUE SCIENCE MEDICALE

Tête osseuse : vue latérale

Voir aussi **Planches 7, 8, 15**

Sphénoïde
Grande aile

Os frontal
Incisure supra-orbitaire (foramen)
Glabelle

Ethmoïde
Lame orbitaire

Os lacrymal
Fosse du sac lacrymal

Os nasal

Maxillaire
Processus frontal
Foramen infra-orbitaire
Épine nasale antérieure
Processus alvéolaire

Os zygomatique
Foramen zygomatico-facial
Processus temporal
Arcade zygomatique

Os pariétal
Suture coronale
Ptérion

Fosse temporale
Ligne temporale supérieure
Ligne temporale inférieure

Os temporal
Partie squameuse
Processus zygomatique
Tubercule articulaire
Sillon de l'artère temporale moyenne
Crête supra-mastoïdienne
Méat acoustique externe
Processus mastoïde
Suture lambdoïde

Os occipital

Os sutural (wormien)

Protubérance occipitale externe (inion)
Astérion

Mandibule
Tête du processus condylaire
Incisure
Processus coronoïde
Branche
Ligne oblique
Corps
Foramen mentonnier

Vue de la fosse infra-temporale après résection de l'arcade zygomatique et de la mandibule*

Fissure ptérygo-maxillaire
Fissure orbitaire inférieure
Face infra-temporale du maxillaire
Foramens alvéolaires
Tubérosité maxillaire

Sphénoïde
Grande aile
Crête infra-temporale
Lame latérale du processus ptérygoïde
Hamulus ptérygoïdien (de la lame médiale du processus ptérygoïde)

Foramen ovale

Os temporal
Méat acoustique externe
Fosse mandibulaire
Tubercule articulaire
Processus styloïde

Fosse ptérygo-palatine
Foramen sphéno-palatin

* Superficiellement, le processus mastoïde forme la limite postérieure

BIBLIOTHEQUE DE LA RECHERCHE BIBLIOGRAPHIQUE SCIENCE MEDICALE

BIBLIOTHEQUE DE LA RECHERCHE BIBLIOGRAPHIQUE SCIENCE MEDICALE

Tête osseuse : radiographie de profil (latérale)

Voir aussi **Planche 8**

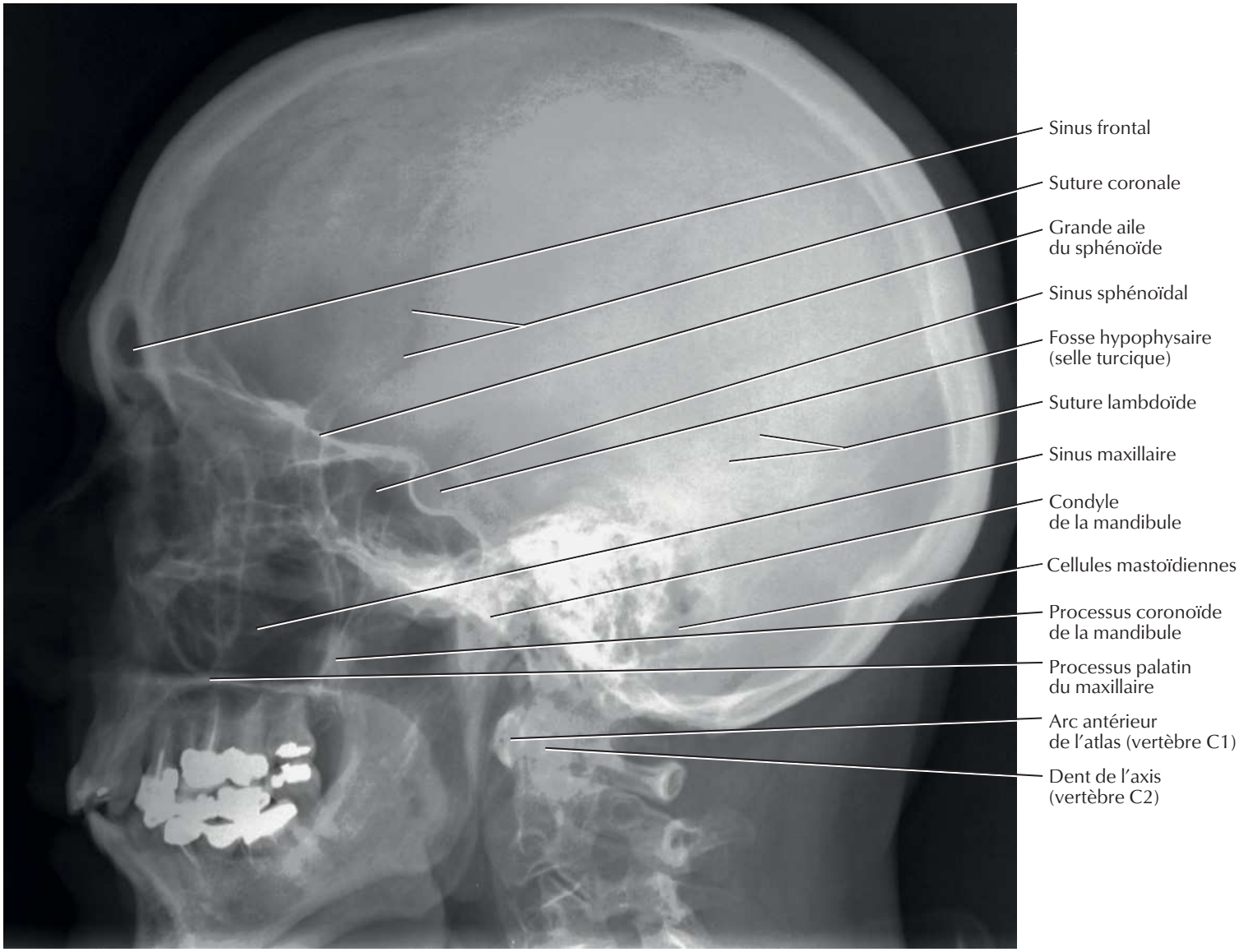

BIBLIOTHEQUE DE LA RECHERCHE BIBLIOGRAPHIQUE SCIENCE MEDICALE

BIBLIOTHEQUE DE LA RECHERCHE BIBLIOGRAPHIQUE SCIENCE MEDICALE

Crâne : coupe sagittale médiane

Voir aussi **Planches 37, 39**

Sphénoïde
Grande aile
Petite aile
Processus clinoïde antérieur
Canal optique
Selle turcique
Sinus sphénoïdal
Corps
Lames latérale et médiale du processus ptérygoïde
Os frontal
Sinus frontal
Ethmoïde
Crista galli
Lame criblée
Lame perpendiculaire (septum nasal osseux)
Os nasal
Cornet nasal inférieur
Maxillaire
Épine nasale antérieure
Face nasale
Canal incisif
Processus palatin
Processus alvéolaire
Suture coronale
Sillons des branches des vaisseaux méningés moyens
Os pariétal
Os temporal
Partie squameuse
Partie pétreuse
Méat acoustique interne
Sillon du sinus pétreux supérieur
Ouverture de l'aqueduc du vestibule
Sillon du sinus sigmoïde
Suture lambdoïde
Os occipital
Sillon du sinus transverse
Protubérance occipitale externe (inion)
Foramen jugulaire
Sillon du sinus pétreux inférieur
Canal hypoglosse
Foramen magnum
Condyle occipital
Partie basilaire
Os palatin
Vomer

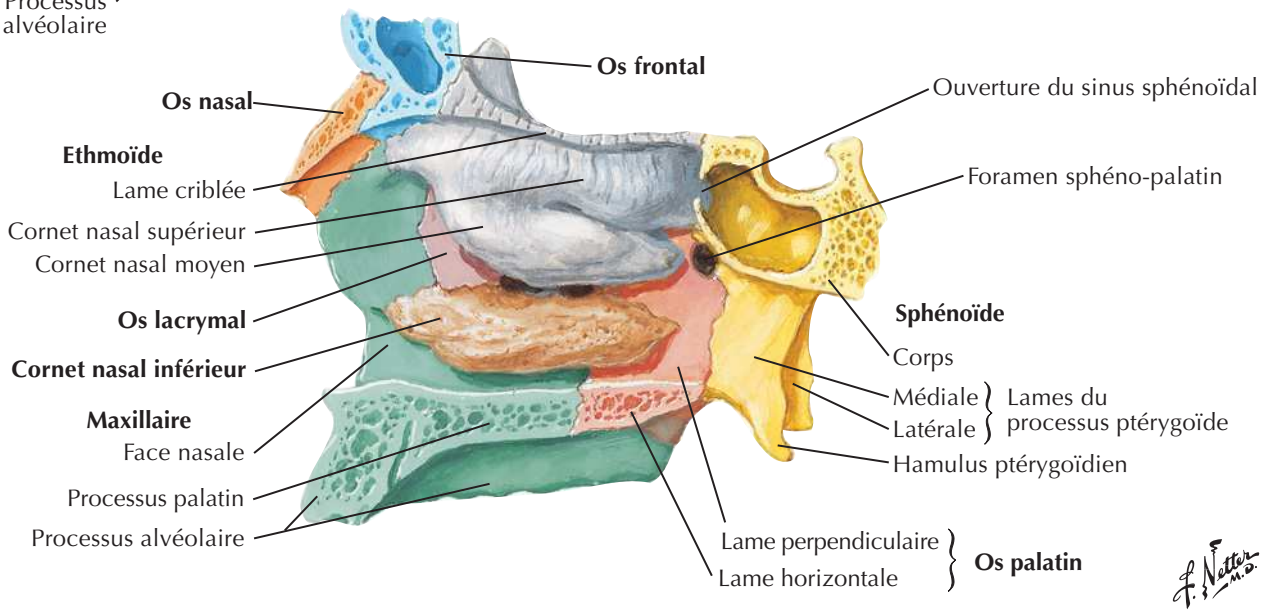

Vue de la paroi latérale du nez avec le septum nasal enlevé

BIBLIOTHEQUE DE LA RECHERCHE BIBLIOGRAPHIQUE SCIENCE MEDICALE

BIBLIOTHEQUE DE LA RECHERCHE BIBLIOGRAPHIQUE SCIENCE MEDICALE

Calvaria

Voir aussi **Planches 101, 102**

Vue supérieure

Os frontal

Suture coronale

Bregma

Os pariétal

Suture sagittale

Foramen pariétal
(pour la veine émissaire)

Lambda

Suture lambdoïde

Os sutural (wormien)

Os occipital

Vue inférieure

Os frontal

Crête frontale

Sillon du sinus sagittal supérieur

Suture coronale

Os pariétal

Fossettes granulaires
(pour les granulations
arachnoïdiennes)

Diploé

Sillons des branches
des vaisseaux méningés moyens

Sillon du sinus sagittal supérieur

Suture sagittale

Suture lambdoïde

Os occipital

F. Netter M.D.

BIBLIOTHEQUE DE LA RECHERCHE BIBLIOGRAPHIQUE SCIENCE MEDICALE

BIBLIOTHEQUE DE LA RECHERCHE BIBLIOGRAPHIQUE SCIENCE MEDICALE

Base externe du crâne

Voir aussi **Planche 12**

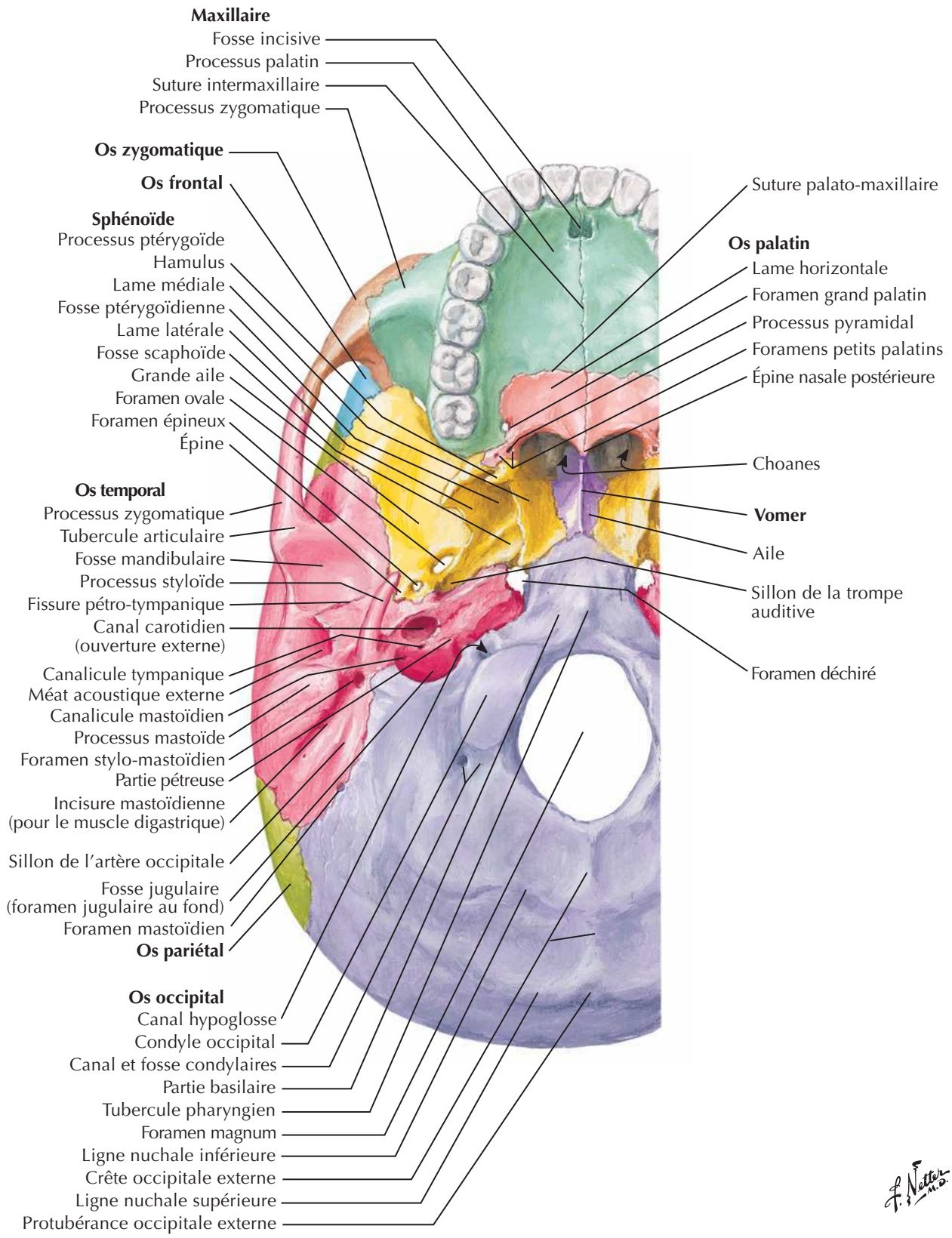

BIBLIOTHEQUE DE LA RECHERCHE BIBLIOGRAPHIQUE SCIENCE MEDICALE

BIBLIOTHEQUE DE LA RECHERCHE BIBLIOGRAPHIQUE SCIENCE MEDICALE

Base interne du crâne

Voir aussi **Planche 13**

Os frontal
- Sillon du sinus sagittal supérieur
- Crête frontale
- Sillon des vaisseaux méningés antérieurs
- Foramen cæcum
- Face supérieure de la partie orbitaire

Ethmoïde
- Crista galli
- Lame criblée

Sphénoïde
- Petite aile
- Processus clinoïde antérieur
- Grande aile
- Sillon des vaisseaux méningés moyens (rameaux frontaux)
- Corps
- Jugum
- Sillon préchiasmatique
- Selle turcique:
  - Tubercule de la selle
  - Fosse hypophysaire
  - Dos de la selle
  - Processus clinoïde postérieur
- Sillon carotidien (pour l'artère carotide interne)
- Clivus

Os temporal
- Partie squameuse
- Partie pétreuse
- Sillon du nerf petit pétreux
- Sillon du nerf grand pétreux
- Éminence arquée
- Empreinte trigéminale
- Sillon du sinus pétreux supérieur
- Sillon du sinus sigmoïde

Os pariétal
- Sillon des vaisseaux méningés moyens (rameaux pariétaux)
- Angle mastoïdien

Os occipital
- Clivus
- Sillon du sinus pétreux inférieur
- Partie basilaire
- Sillon des vaisseaux méningés postérieurs
- Condyle
- Sillon du sinus transverse
- Sillon du sinus occipital
- Crête occipitale interne
- Protubérance occipitale interne
- Sillon du sinus sagittal supérieur

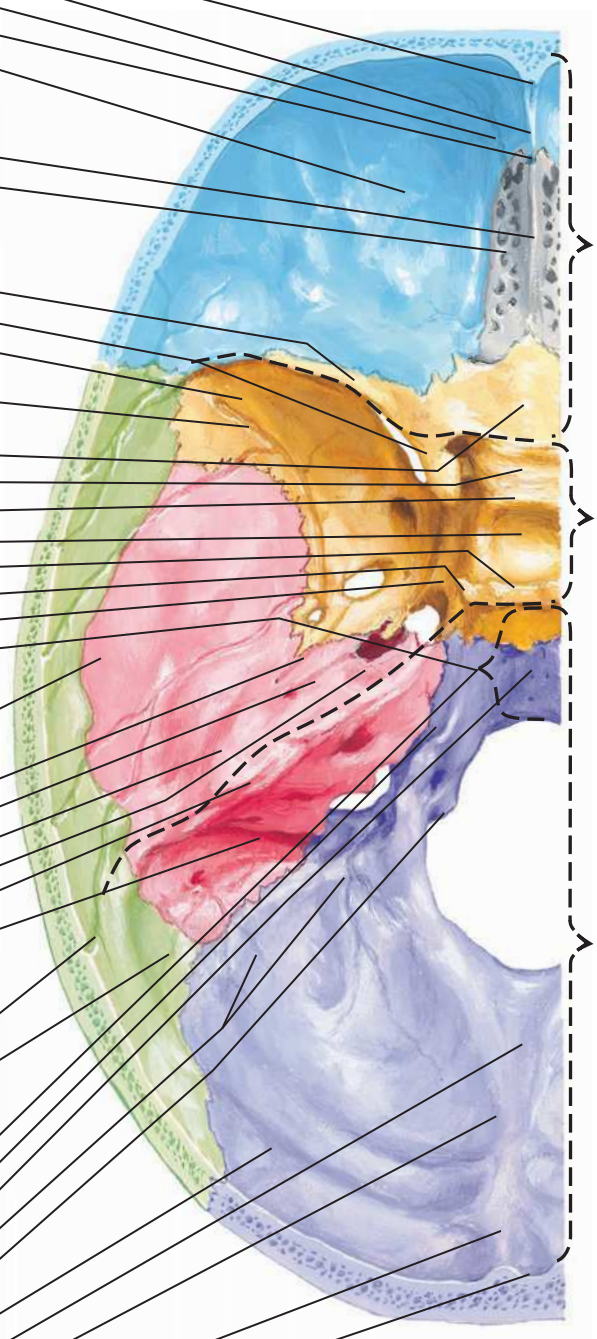

BIBLIOTHEQUE DE LA RECHERCHE BIBLIOGRAPHIQUE SCIENCE MEDICALE

BIBLIOTHEQUE DE LA RECHERCHE BIBLIOGRAPHIQUE SCIENCE MEDICALE

Foramens et canaux de la base du crâne : vue inférieure

Voir aussi **Planche 10**

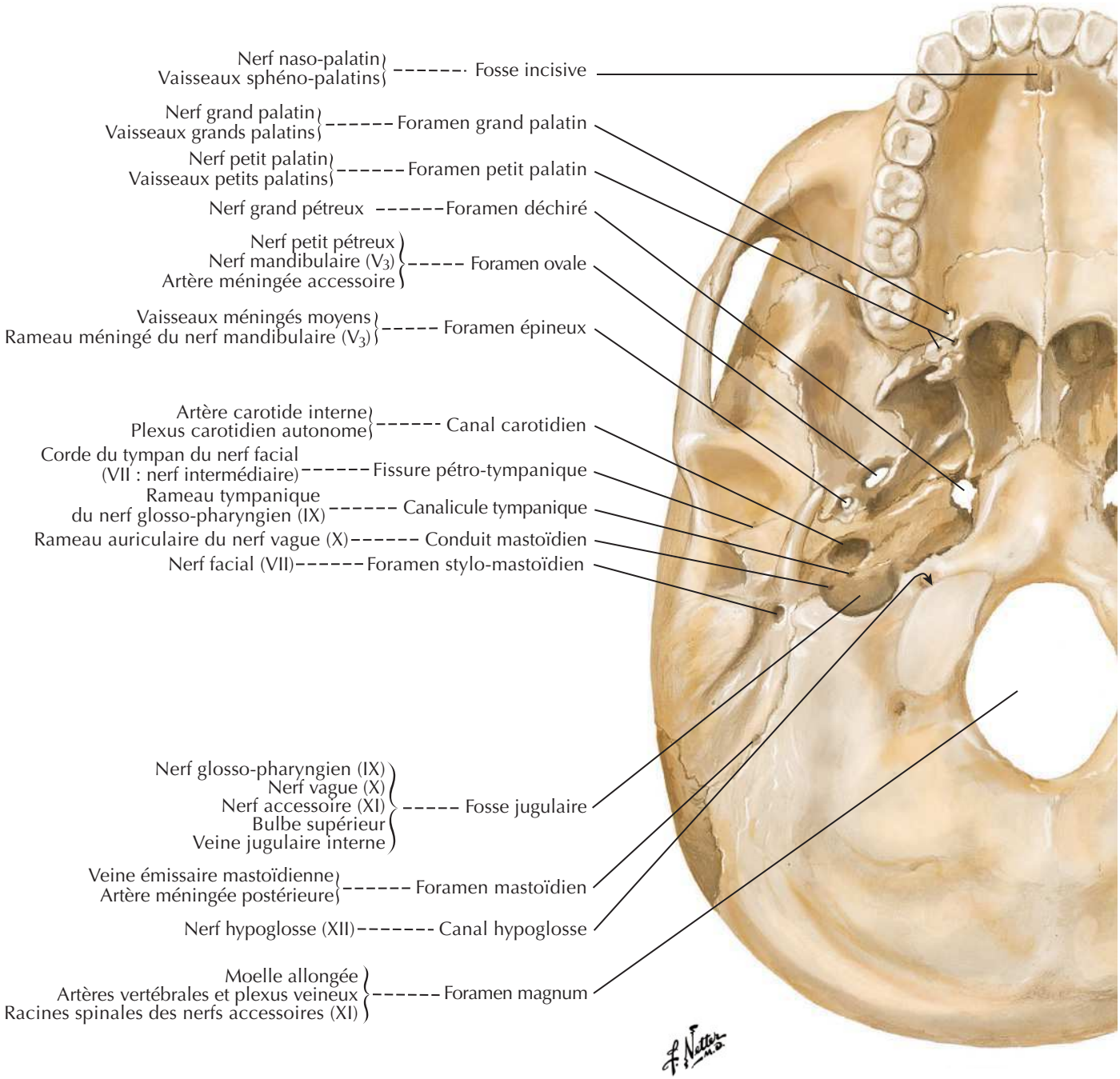

BIBLIOTHEQUE DE LA RECHERCHE BIBLIOGRAPHIQUE SCIENCE MEDICALE

BIBLIOTHEQUE DE LA RECHERCHE BIBLIOGRAPHIQUE SCIENCE MEDICALE

Foramens et canaux de la base du crâne : vue supérieure

Voir aussi **Planche 11**

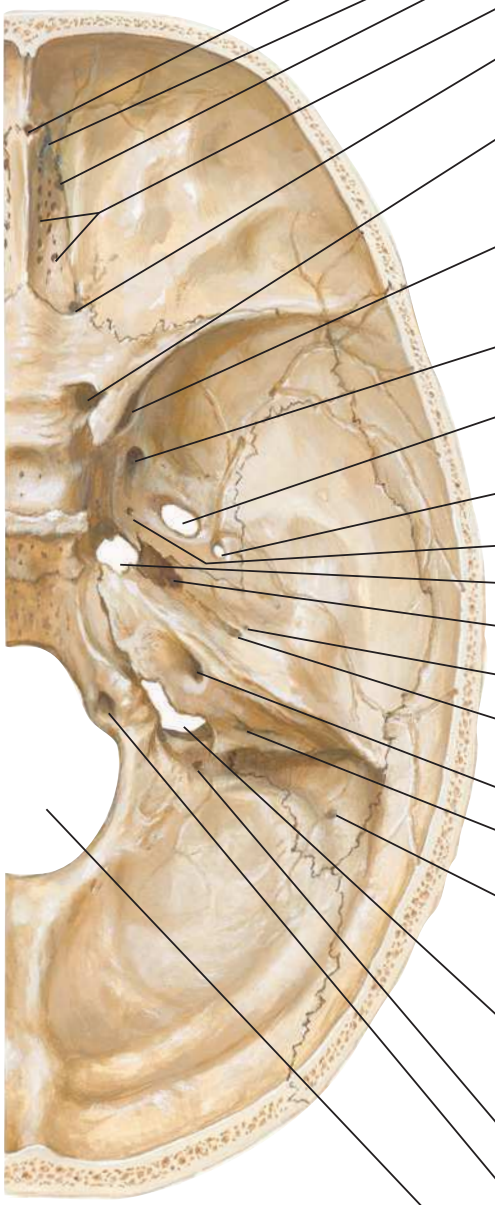

- Foramen cæcum — Veine émissaire du sinus sagittal supérieur
- Fente nasale / Foramen ethmoïdal antérieur — Artère, veine et nerf ethmoïdaux antérieurs
- Foramens de la lame criblée — Nerfs olfactifs
- Foramen ethmoïdal postérieur — Artère, veine et nerf ethmoïdaux postérieurs
- Canal optique — Nerf optique (II); Artère ophtalmique
- Fissure orbitaire supérieure — Nerf oculo-moteur (III); Nerf trochléaire (IV); Nerfs lacrymal, frontal et naso-ciliaire du nerf ophtalmique (V_1); Nerf abducens (VI); Veine ophtalmique supérieure
- Foramen rond — Nerf maxillaire (V_2)
- Foramen ovale — Nerf mandibulaire (V_3); Artère méningée accessoire; Nerf petit pétreux
- Foramen épineux — Artère et veine méningées moyennes; Rameau méningé du nerf mandibulaire
- Foramen veineux du sphénoïde (de Vésale) (inconstant)
- Foramen déchiré — Nerf grand pétreux
- Canal carotidien — Artère carotide interne; Plexus carotidien interne
- Hiatus du nerf petit pétreux
- Hiatus du nerf grand pétreux
- Méat acoustique interne — Nerf facial (VII); Nerf vestibulo-cochléaire (VIII); Artère labyrinthique
- Ouverture de l'aqueduc du vestibule — Conduit endolymphatique
- Foramen mastoïdien (inconstant) — Veine émissaire (et parfois branche de l'artère occipitale)
- Foramen jugulaire — Sinus pétreux inférieur; Nerf glosso-pharyngien (IX); Nerf vague (X); Nerf accessoire (XI); Sinus sigmoïde; Artère méningée postérieure
- Canal condylaire (inconstant) — Veine émissaire et rameau méningé de l'artère pharyngienne ascendante
- Canal hypoglosse — Nerf hypoglosse (XII)
- Foramen magum — Moelle allongée; Méninges; Artères vertébrales; Branches vertébrales des artères vertébrales; Racines spinales des nerfs accessoires

BIBLIOTHEQUE DE LA RECHERCHE BIBLIOGRAPHIQUE SCIENCE MEDICALE

BIBLIOTHEQUE DE LA RECHERCHE BIBLIOGRAPHIQUE SCIENCE MEDICALE

Crâne du nouveau-né

Voir aussi **Planche 6**

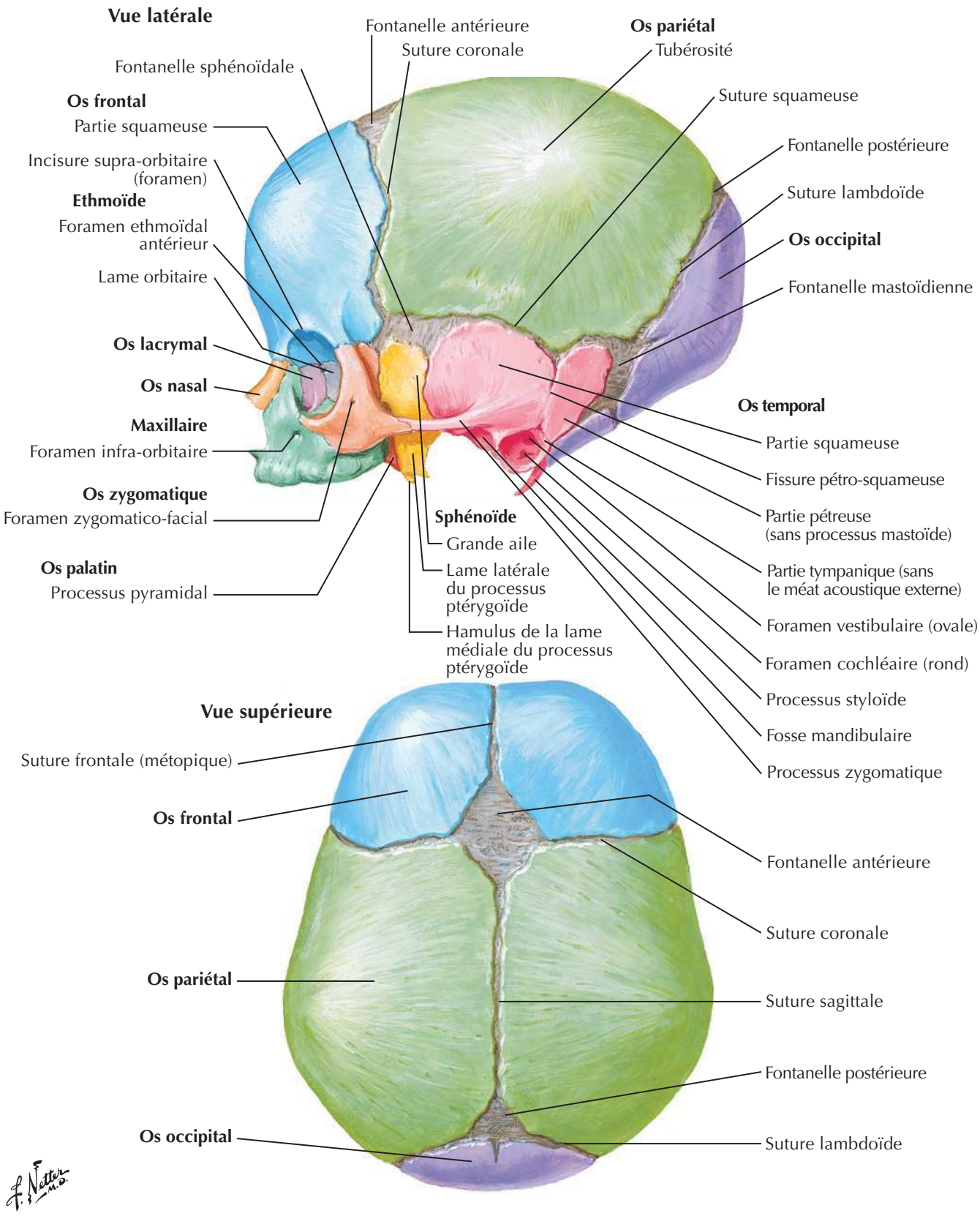

BIBLIOTHEQUE DE LA RECHERCHE BIBLIOGRAPHIQUE SCIENCE MEDICALE

Squelette osseux de la tête et du cou

Voir aussi **Planches 6, 19**

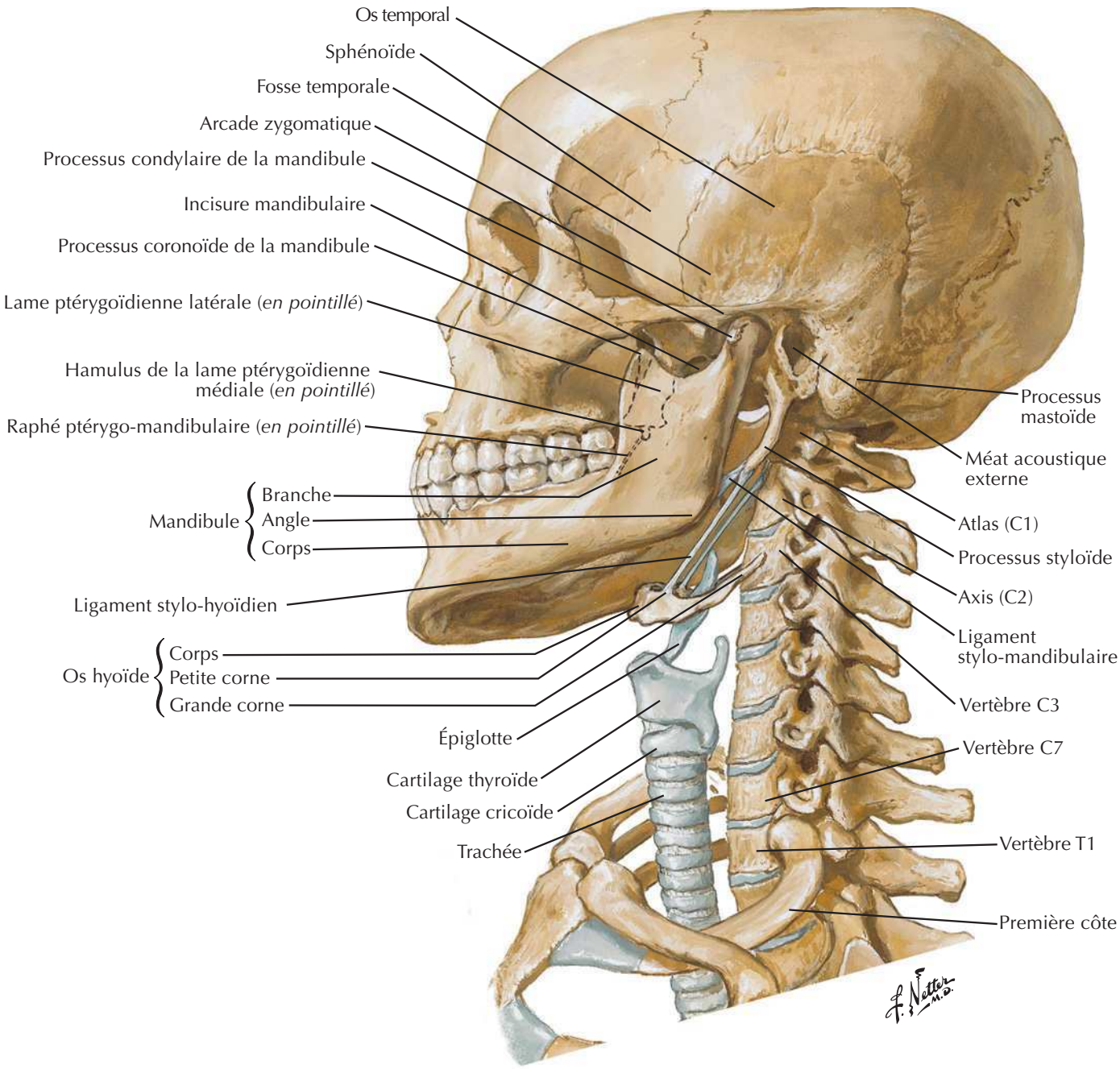

BIBLIOTHEQUE DE LA RECHERCHE BIBLIOGRAPHIQUE SCIENCE MEDICALE

Fosse ptérygoïdienne : vues postérieure et inféro-latérale

Voir aussi **Planches 39, 40, 41**

Vue postérieure

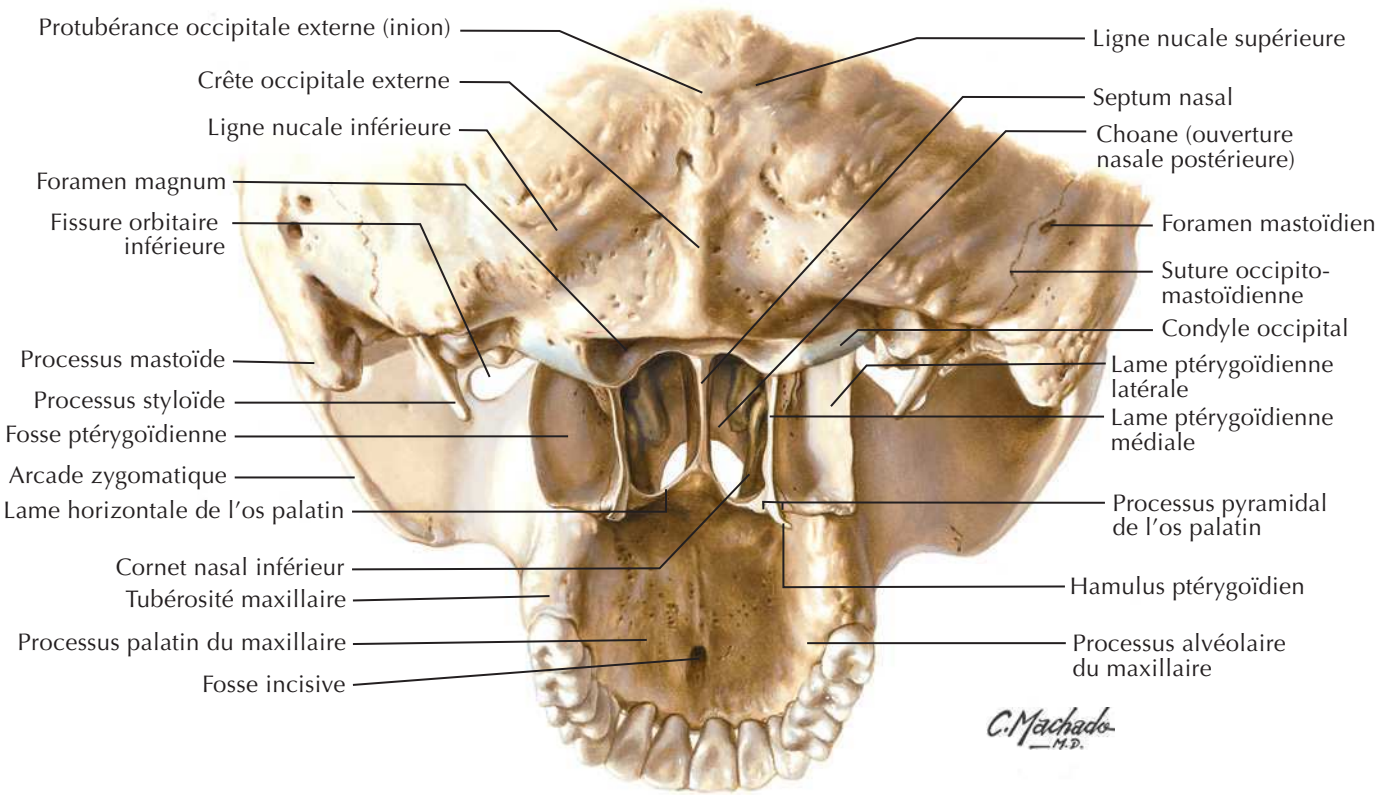

Vue inféro-latérale

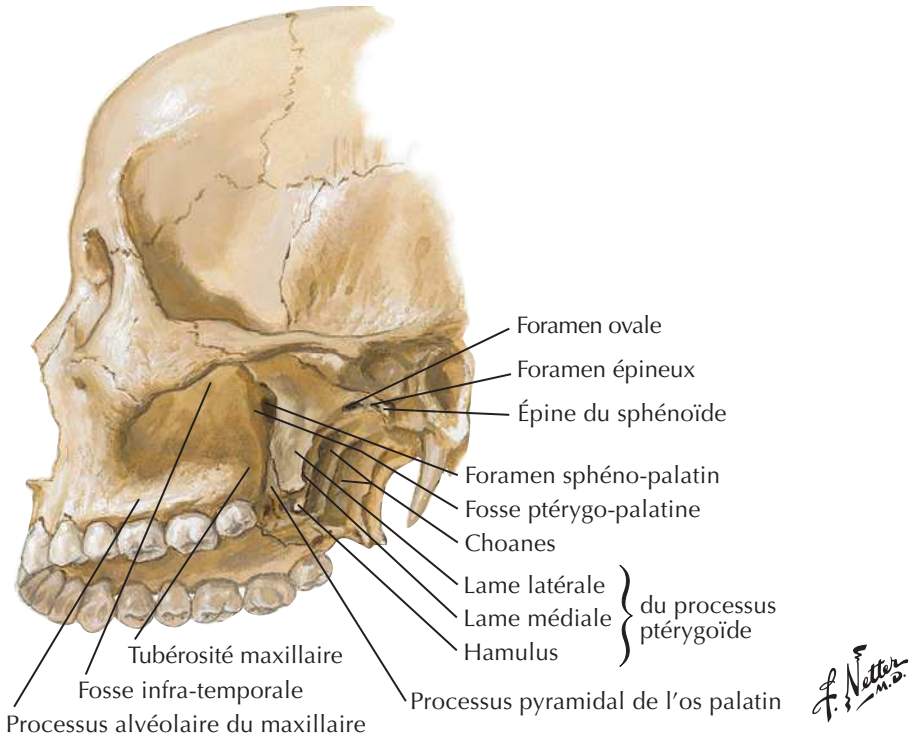

BIBLIOTHEQUE DE LA RECHERCHE BIBLIOGRAPHIQUE SCIENCE MEDICALE

BIBLIOTHEQUE DE LA RECHERCHE BIBLIOGRAPHIQUE SCIENCE MEDICALE

Mandibule

Voir aussi **Planche 49**

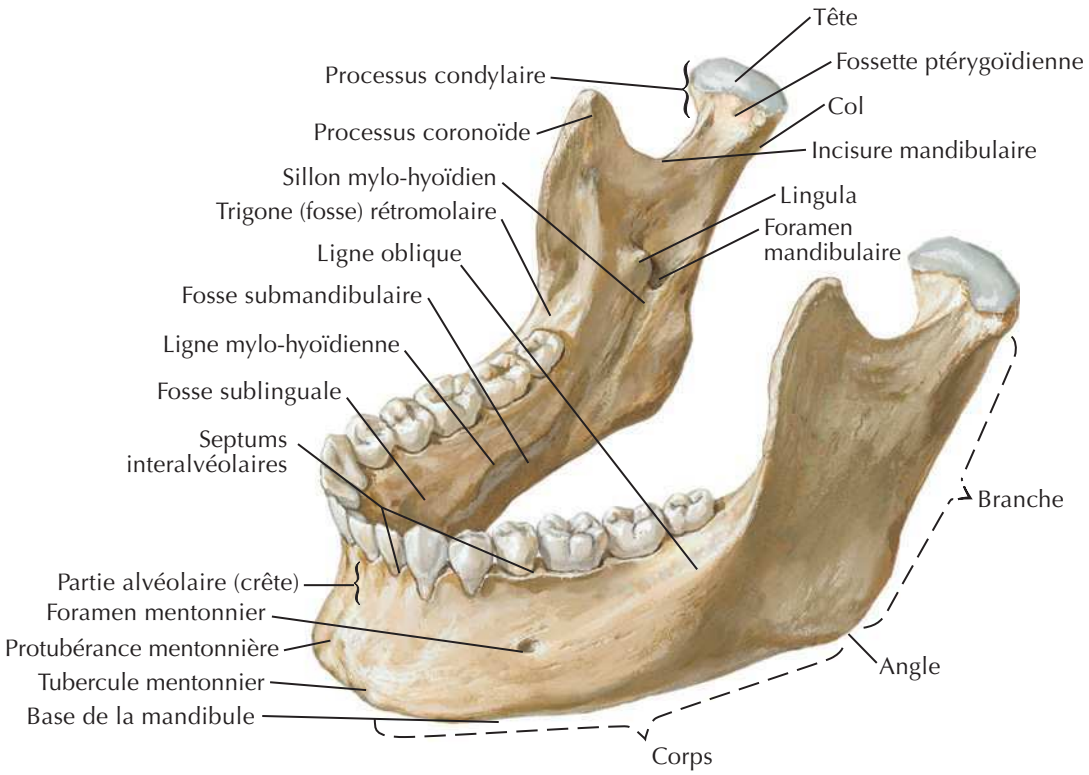

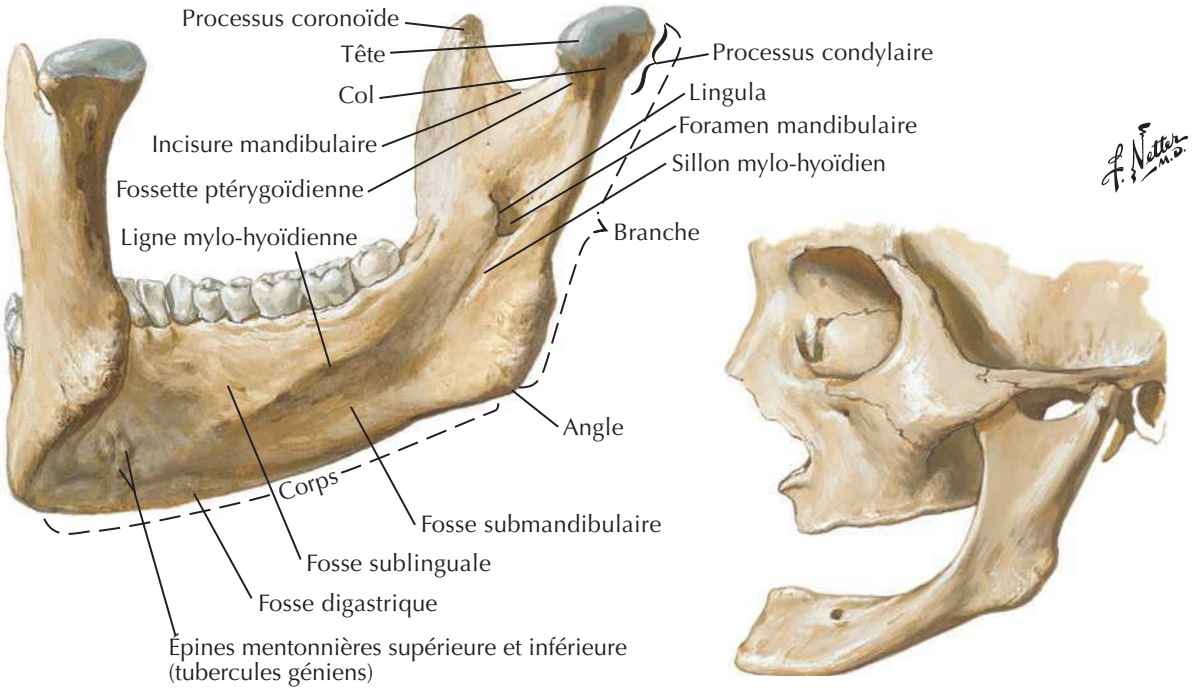

Mandibule de vieillard (édentée)

BIBLIOTHEQUE DE LA RECHERCHE BIBLIOGRAPHIQUE SCIENCE MEDICALE

BIBLIOTHEQUE DE LA RECHERCHE BIBLIOGRAPHIQUE SCIENCE MEDICALE

Articulation temporo-mandibulaire

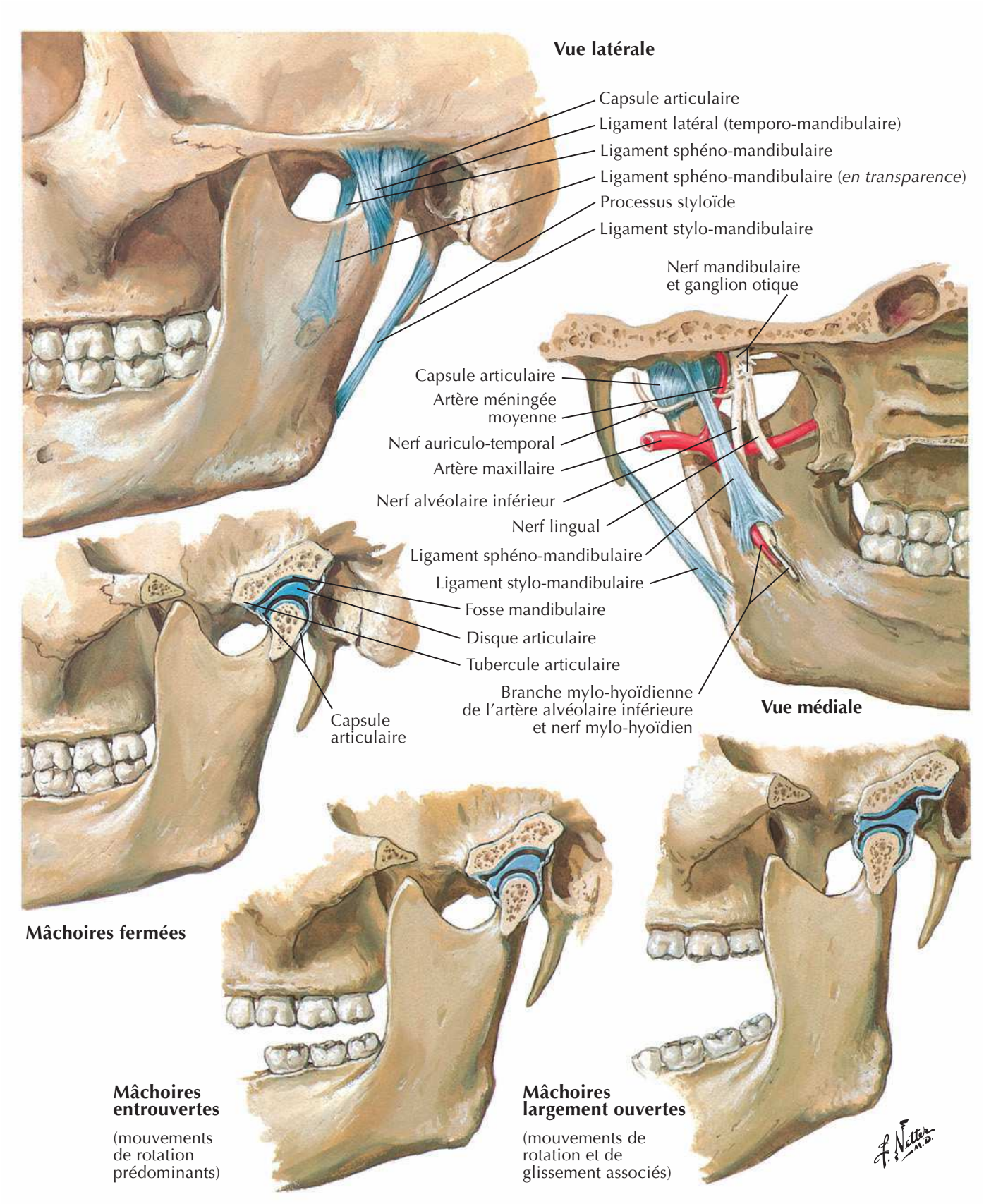

BIBLIOTHEQUE DE LA RECHERCHE BIBLIOGRAPHIQUE SCIENCE MEDICALE

BIBLIOTHEQUE DE LA RECHERCHE BIBLIOGRAPHIQUE SCIENCE MEDICALE

Vertèbres cervicales : atlas et axis

Voir aussi **Planches 21, 22**

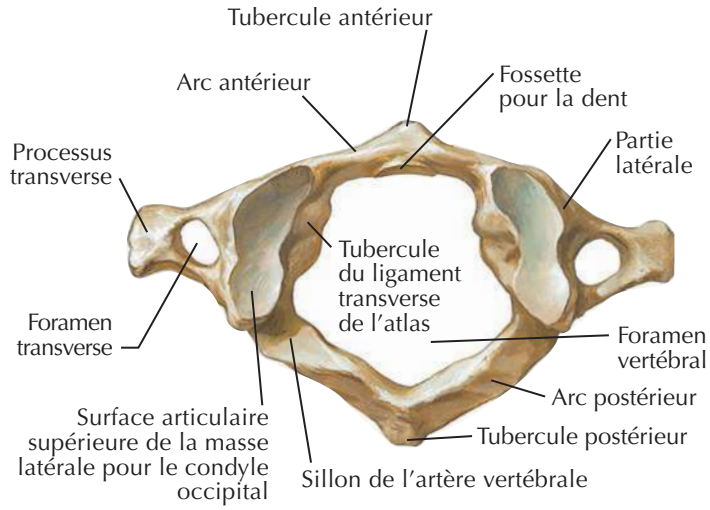

Atlas (C1) : vue supérieure

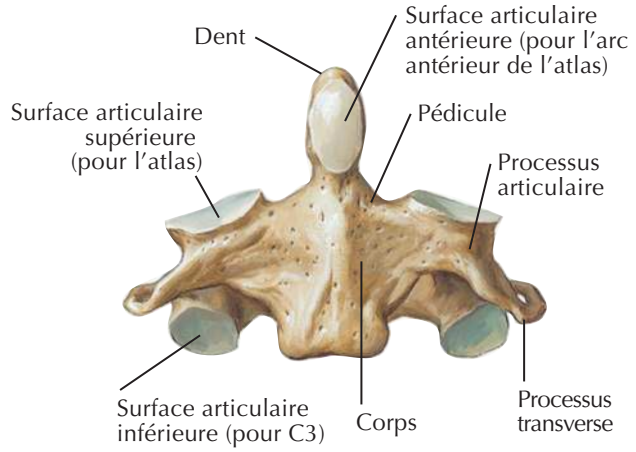

Axis (C2) : vue antérieure

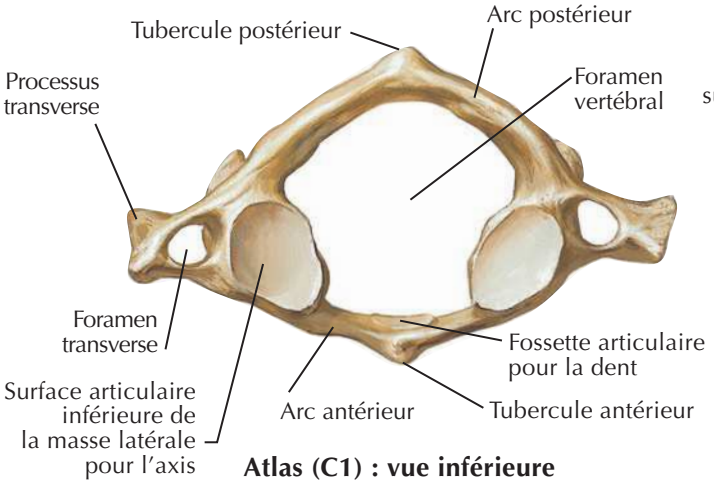

Atlas (C1) : vue inférieure

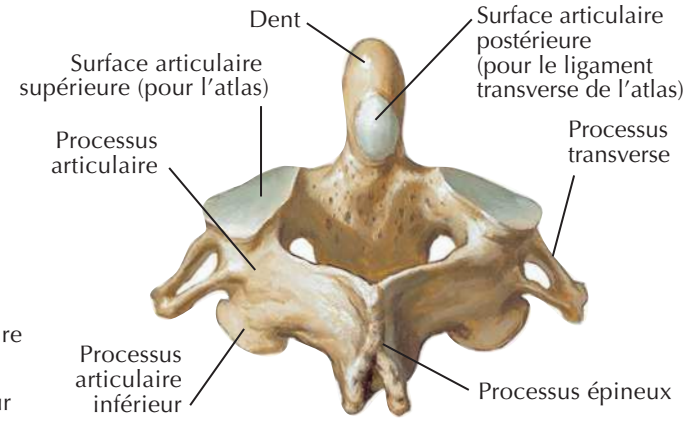

Axis (C2) : vue postéro-supérieure

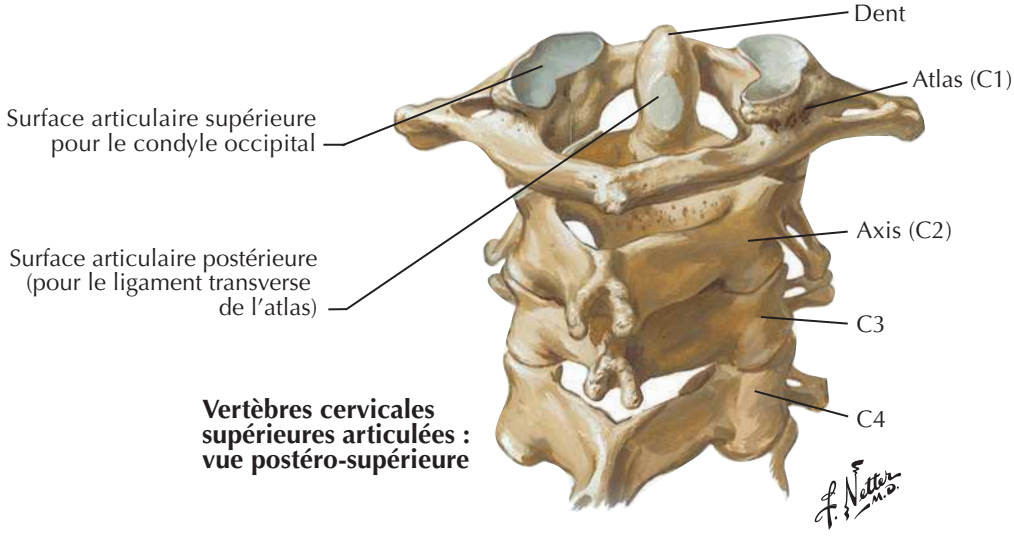

Vertèbres cervicales supérieures articulées : vue postéro-supérieure

BIBLIOTHEQUE DE LA RECHERCHE BIBLIOGRAPHIQUE SCIENCE MEDICALE

BIBLIOTHEQUE DE LA RECHERCHE BIBLIOGRAPHIQUE SCIENCE MEDICALE

Vertèbres cervicales (suite)

Voir aussi **Planches 21, 22**

Vue inférieure de C3 et vue supérieure de C4 montrant l'emplacement de la surface articulaire et les articulations uncovertébrales

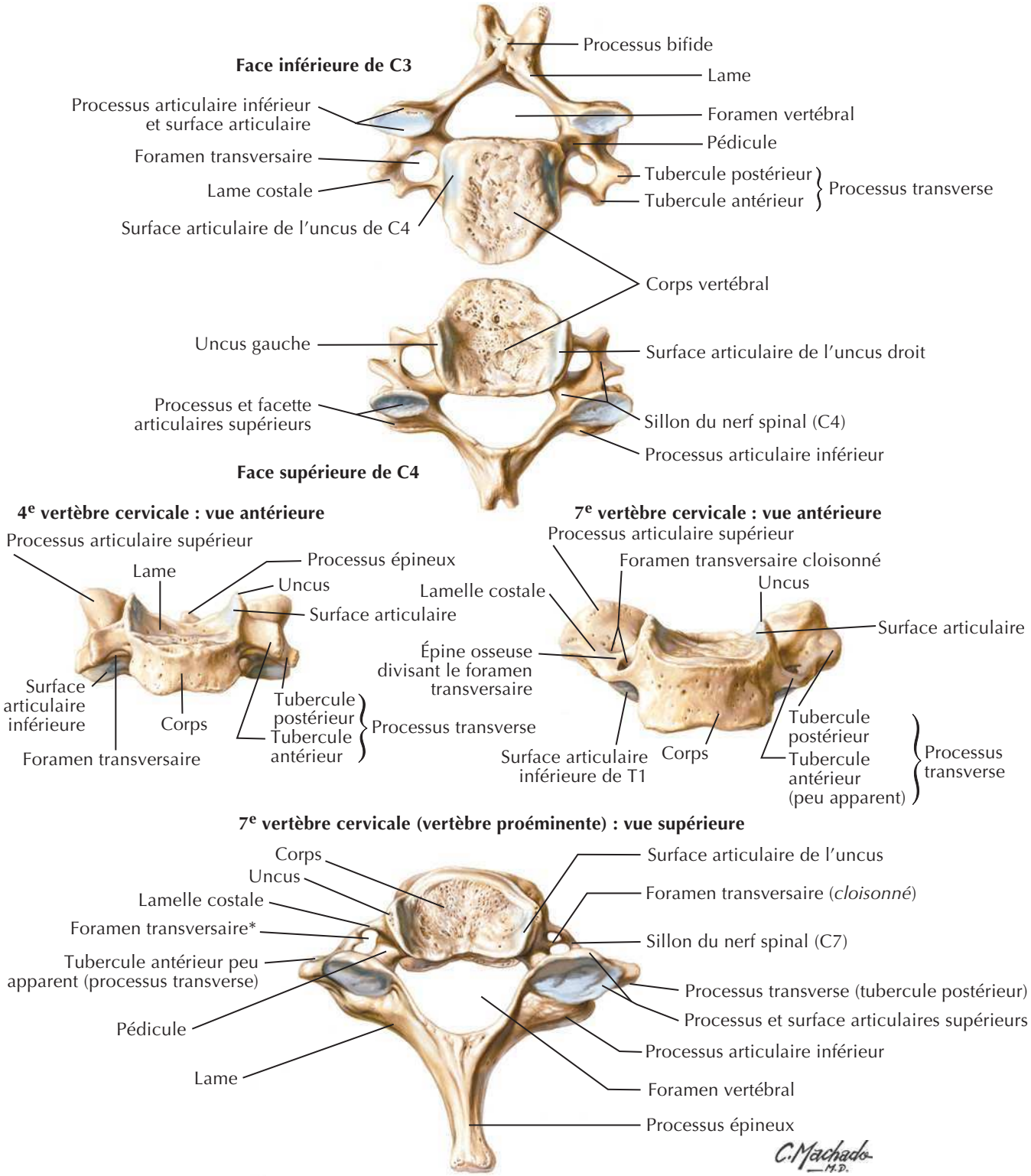

*Les foramens transversaires de C7 livrent passage aux veines vertébrales, mais non habituellement à l'artère vertébrale, et sont asymétriques sur ce spécimen

BIBLIOTHEQUE DE LA RECHERCHE BIBLIOGRAPHIQUE SCIENCE MEDICALE

Vertèbres cervicales : articulations uncovertébrales

Voir aussi **Planches 46, 124**

Vertèbres cervicales : vue antérieure

Tubercule antérieur de l'atlas
Dent de l'axis
Arc antérieur de l'atlas
Atlas (C1)
Foramen transversaire
Foramen intervertébral (pour le nerf spinal C3)
Disque intervertébral
Axis (C2)
Corps vertébral
Processus articulaire inférieur (C3)
Processus articulaire supérieur (C4)
C3
Sillon du nerf spinal
Localisation de l'articulation uncovertébrale (fissure de Luschka)
C4
Tubercule antérieur
Tubercule postérieur
Processus transverse
C5
Tubercule carotidien (de Chassaignac)
Uncus
C6
Première côte
C7
T1

Cartilage articulaire sur la dent (pour le complexe articulaire atlanto-axoïdien médian)
Articulation atlanto-axoïdienne latérale
Surface articulaire (zygapophysaire) entre C2 et C3
Atlas (C1)
Axis (C2)
Foramen transversaire
Uncus
Anneau fibreux
Articulations unco-vertébrales (fissures de Luschka)
Noyau pulpeux
Processus transverse
Foramen intervertébral (pour le nerf spinal C7)
Corps vertébral (C7)
T1

Articulations uncovertébrales de la colonne cervicale : vue antérieure (les vertèbres C3 à C7 ont été sectionnées coronalement pour montrer les articulations)

C. Machado M.D.

BIBLIOTHEQUE DE LA RECHERCHE BIBLIOGRAPHIQUE SCIENCE MEDICALE

BIBLIOTHEQUE DE LA RECHERCHE BIBLIOGRAPHIQUE SCIENCE MEDICALE

Ligaments cranio-vertébraux externes

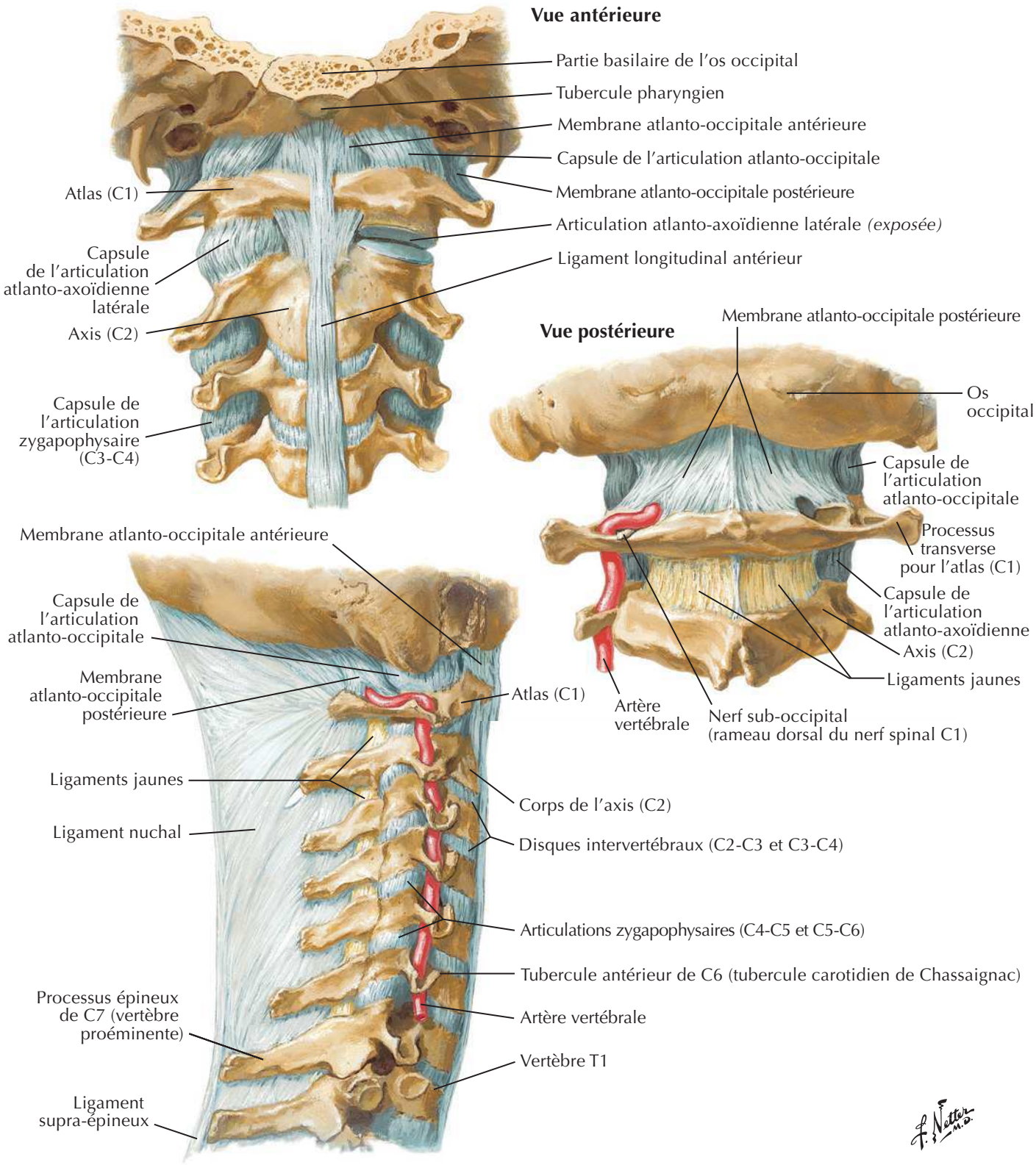

BIBLIOTHEQUE DE LA RECHERCHE BIBLIOGRAPHIQUE SCIENCE MEDICALE

BIBLIOTHEQUE DE LA RECHERCHE BIBLIOGRAPHIQUE SCIENCE MEDICALE

Ligaments cranio-vertébraux internes

Voir aussi **Planches 46, 124**

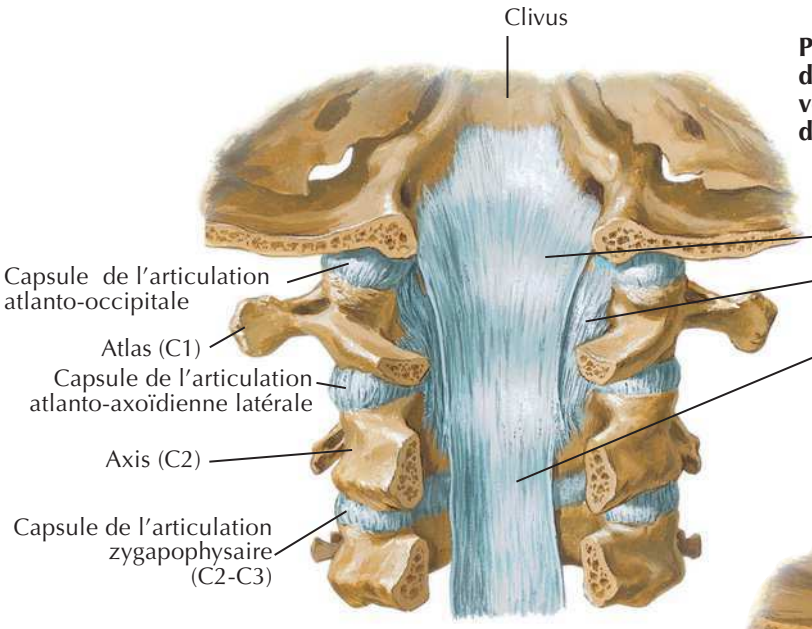

Partie supérieure du canal vertébral après résection des processus épineux et d'une partie des arcs vertébraux afin de montrer les ligaments postérieurs des corps vertébraux : vue postérieure

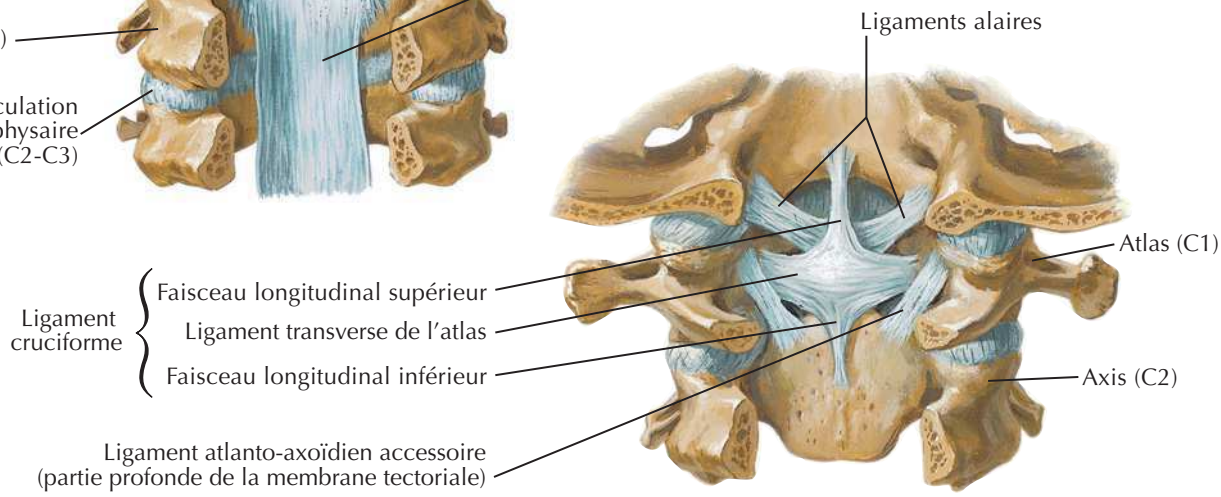

Ligaments profonds exposés après ablation de la membrane tectoriale : vue postérieure

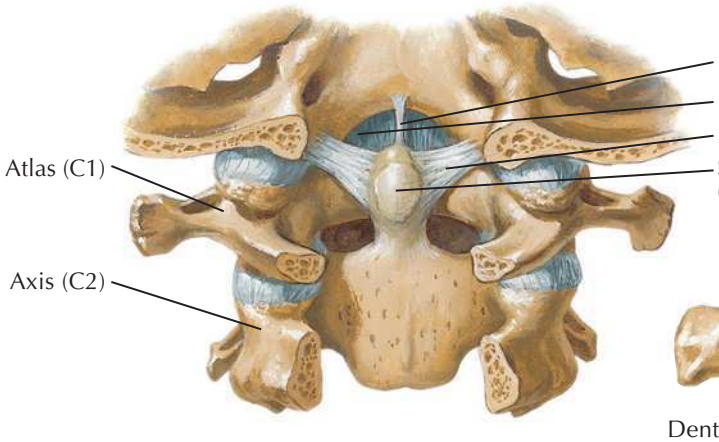

Ligament cruciforme réséqué pour montrer les ligaments profonds : vue postérieure

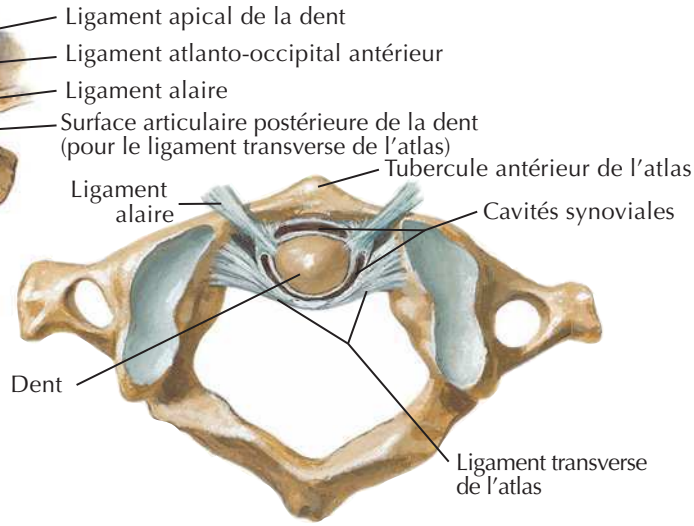

Articulation atlanto-axoïdienne médiane : vue supérieure

BIBLIOTHEQUE DE LA RECHERCHE BIBLIOGRAPHIQUE SCIENCE MEDICALE

BIBLIOTHEQUE DE LA RECHERCHE BIBLIOGRAPHIQUE SCIENCE MEDICALE

Branches du nerf facial et glande parotide

Voir aussi **Planches 46, 124**

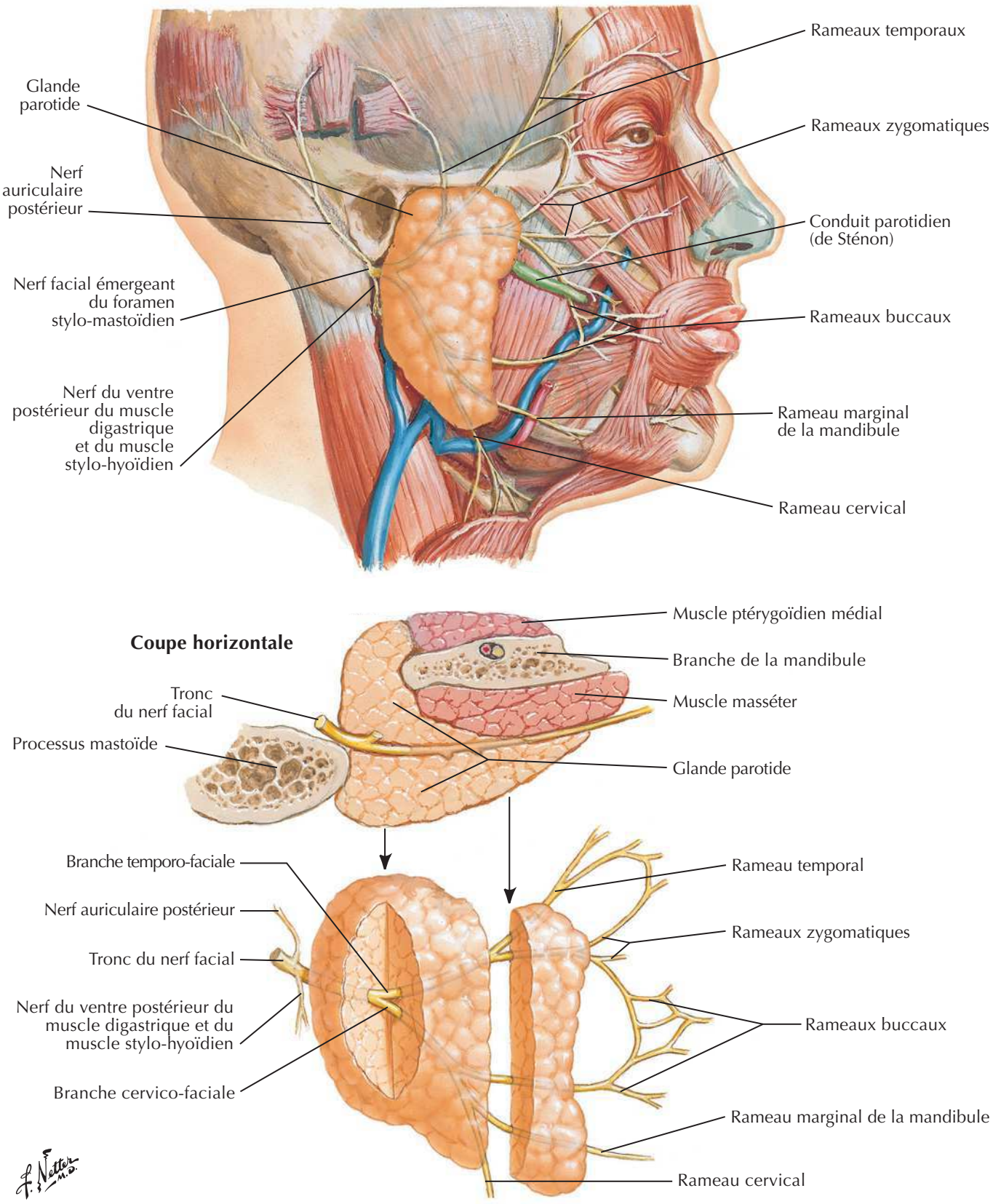

BIBLIOTHEQUE DE LA RECHERCHE BIBLIOGRAPHIQUE SCIENCE MEDICALE

BIBLIOTHEQUE DE LA RECHERCHE BIBLIOGRAPHIQUE SCIENCE MEDICALE

Muscles de la mimique : vue latérale

Voir aussi **Planches 48, 49**

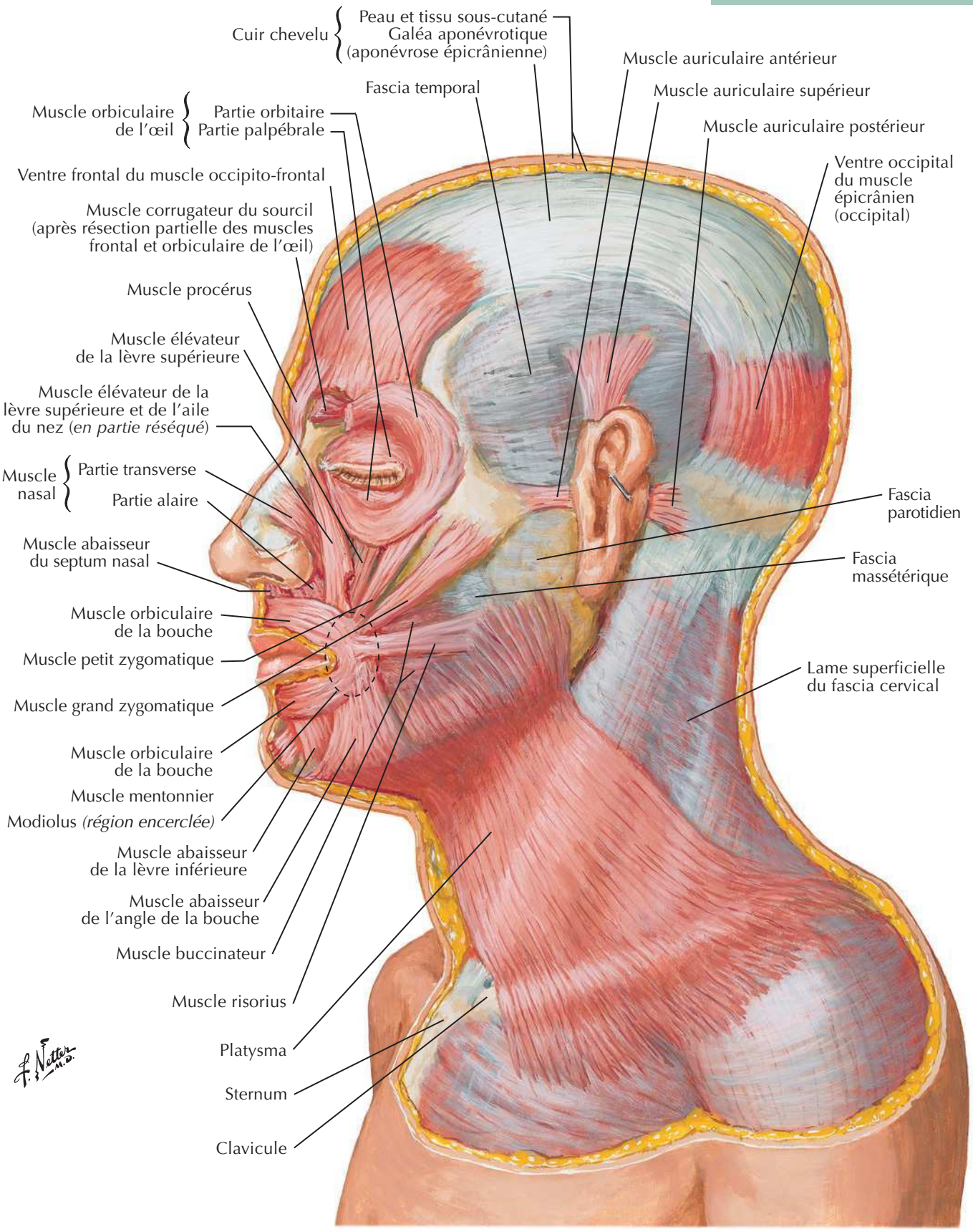

BIBLIOTHEQUE DE LA RECHERCHE BIBLIOGRAPHIQUE SCIENCE MEDICALE

BIBLIOTHEQUE DE LA RECHERCHE BIBLIOGRAPHIQUE SCIENCE MEDICALE

Fascias du cou

Voir aussi **Planche 27**

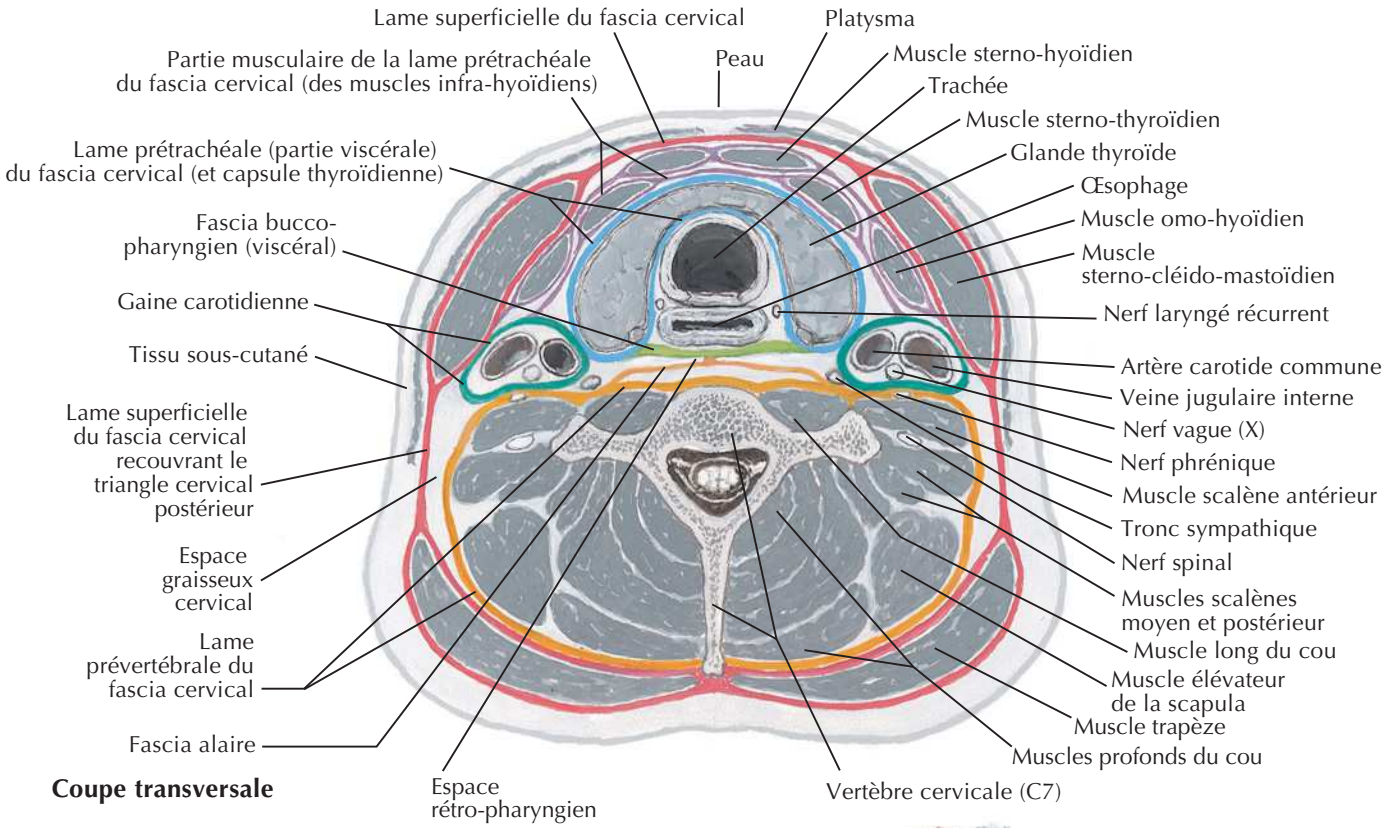

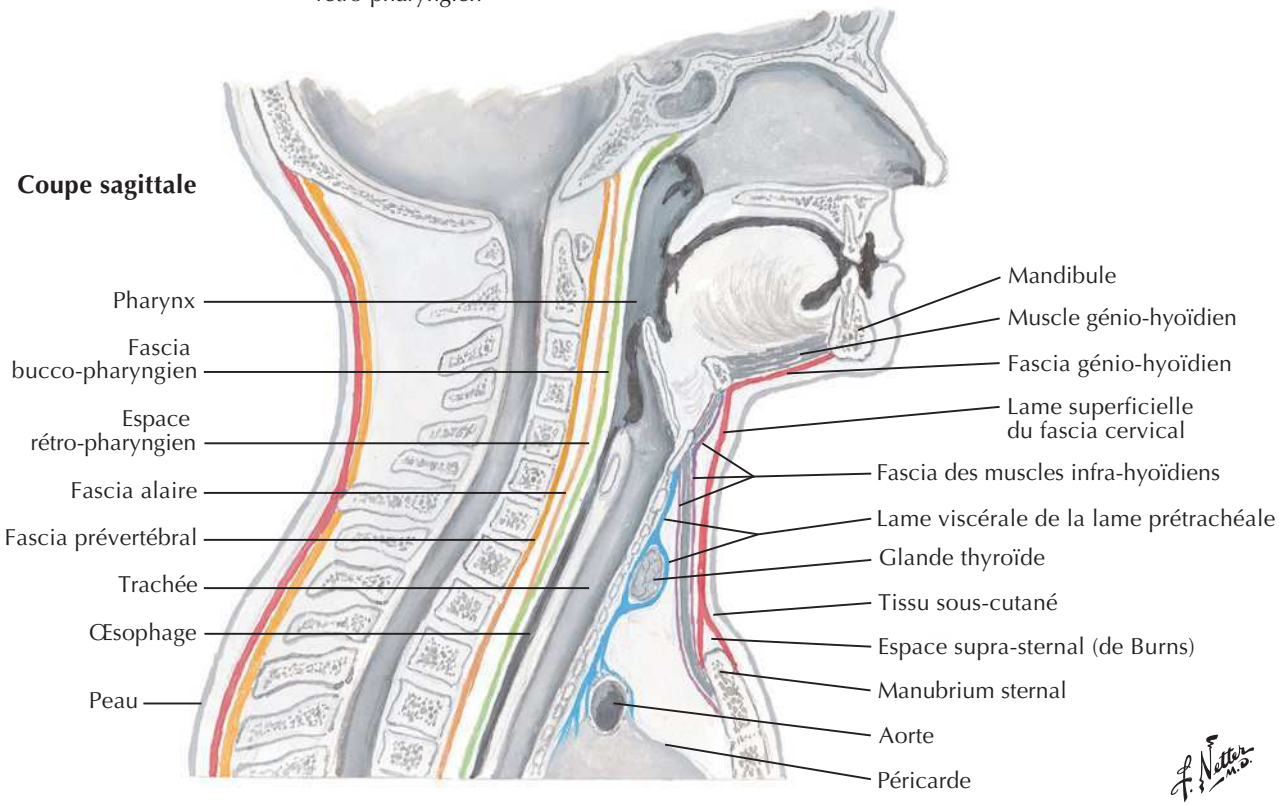

BIBLIOTHEQUE DE LA RECHERCHE BIBLIOGRAPHIQUE SCIENCE MEDICALE

BIBLIOTHEQUE DE LA RECHERCHE BIBLIOGRAPHIQUE SCIENCE MEDICALE

Muscles du cou : vue antérieure

Voir aussi **Planches 26, 28, 31**

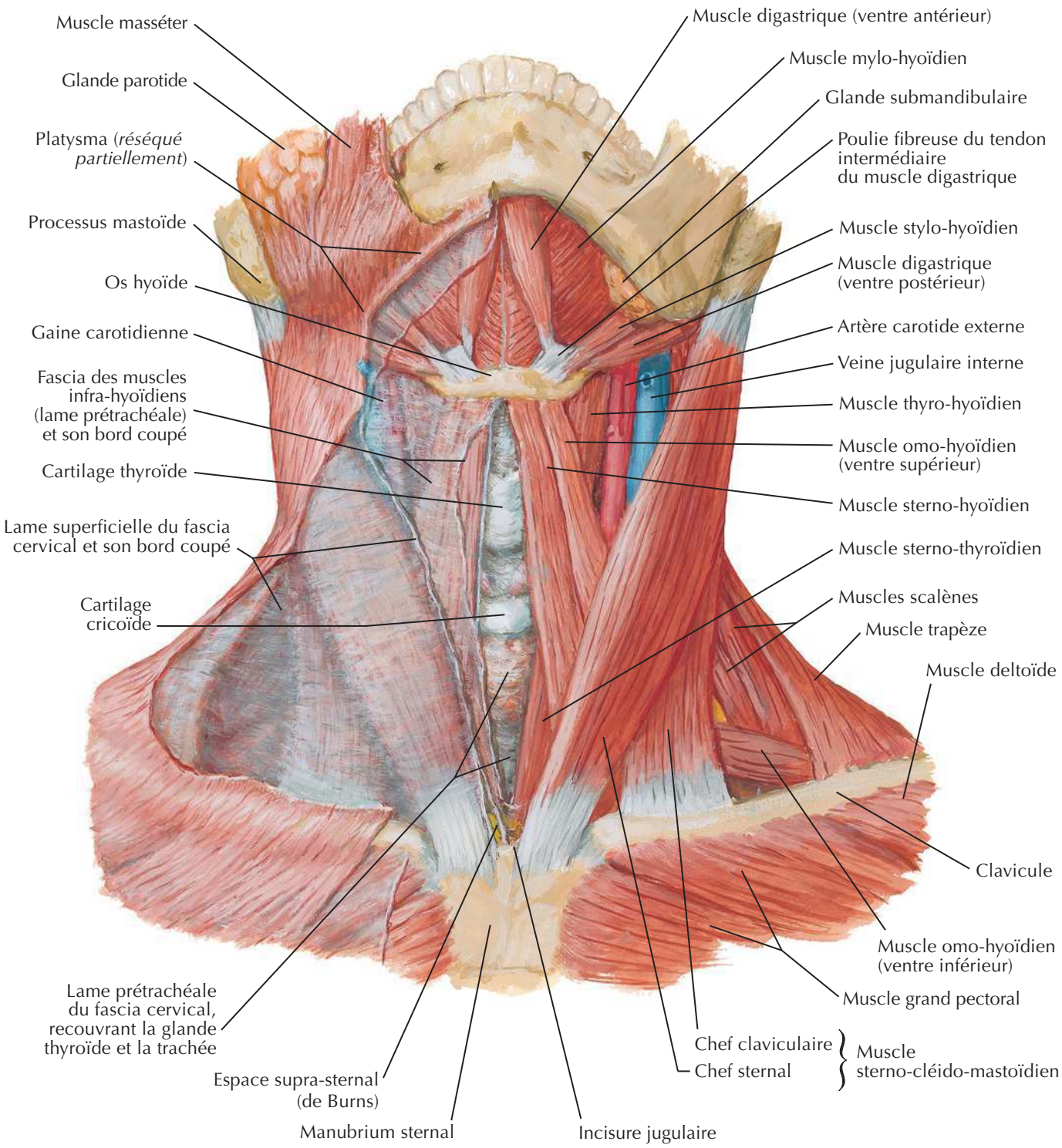

BIBLIOTHEQUE DE LA RECHERCHE BIBLIOGRAPHIQUE SCIENCE MEDICALE

BIBLIOTHEQUE DE LA RECHERCHE BIBLIOGRAPHIQUE SCIENCE MEDICALE

Muscles infra-hyoïdiens et supra-hyoïdiens

Voir aussi **Planches 27, 29, 58**

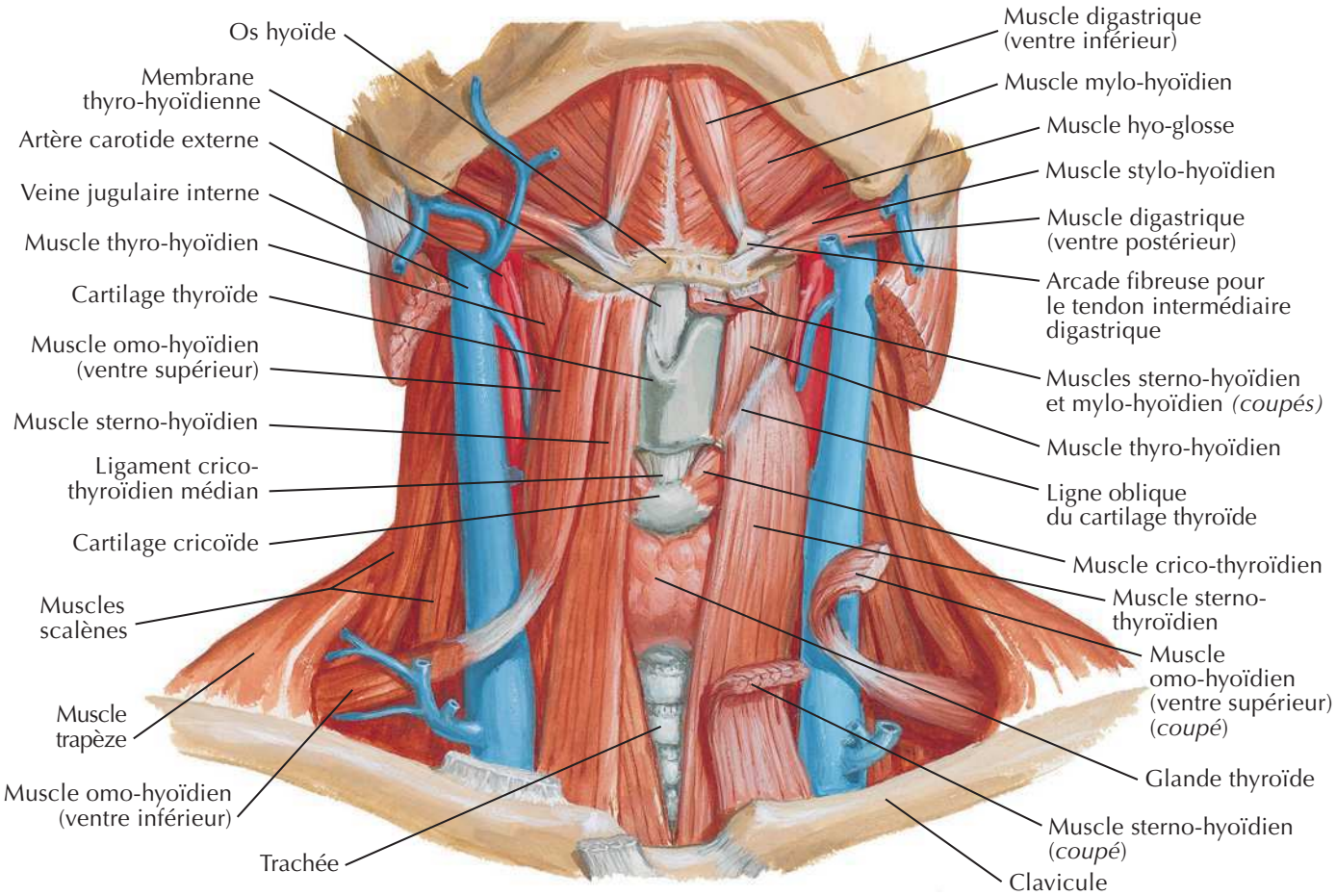

BIBLIOTHEQUE DE LA RECHERCHE BIBLIOGRAPHIQUE SCIENCE MEDICALE

BIBLIOTHEQUE DE LA RECHERCHE BIBLIOGRAPHIQUE SCIENCE MEDICALE

Muscles du cou : vue latérale

Voir aussi **Planches 27, 28, 31**

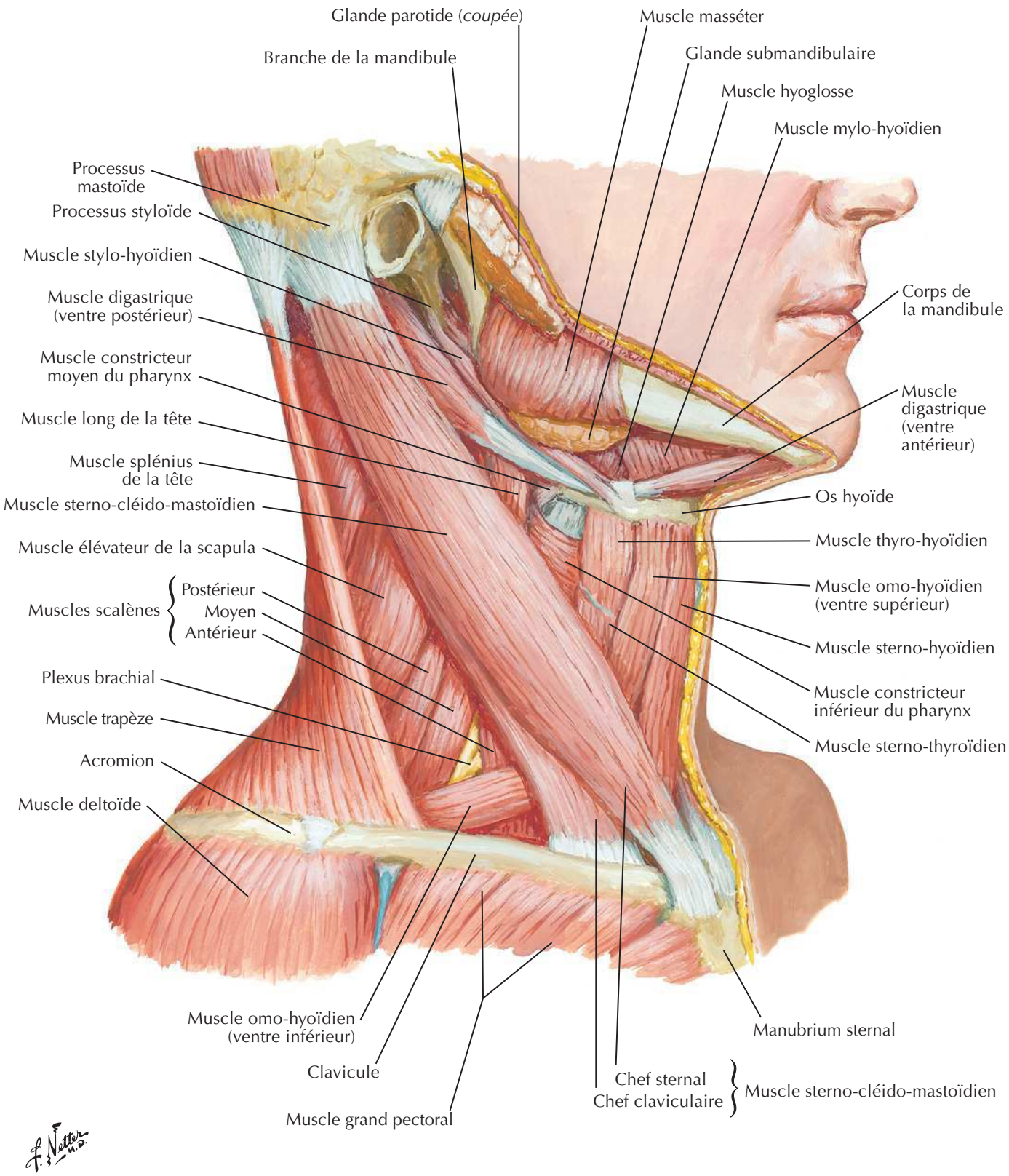

BIBLIOTHEQUE DE LA RECHERCHE BIBLIOGRAPHIQUE SCIENCE MEDICALE

BIBLIOTHEQUE DE LA RECHERCHE BIBLIOGRAPHIQUE SCIENCE MEDICALE

Muscles scalènes et prévertébraux

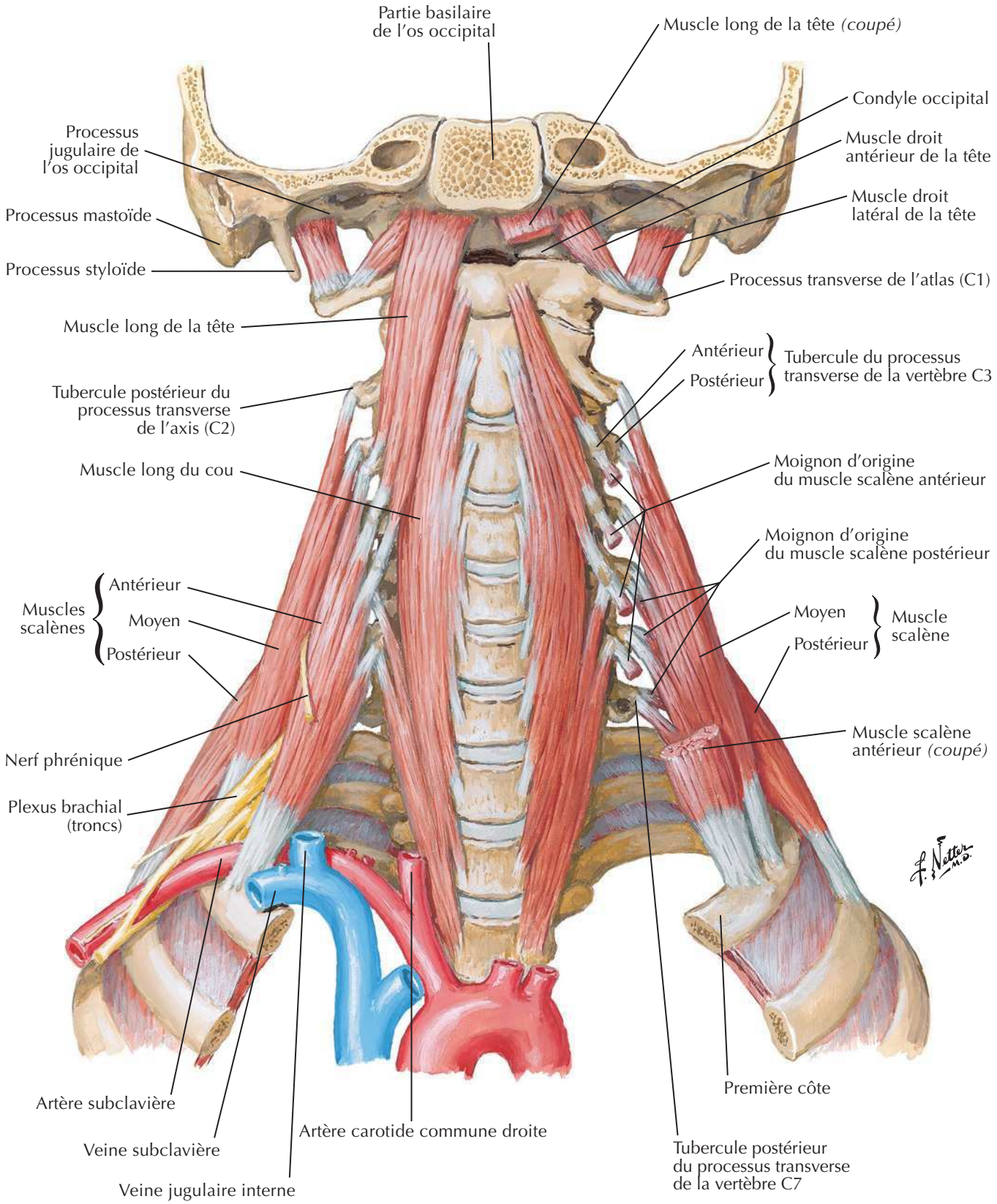

BIBLIOTHEQUE DE LA RECHERCHE BIBLIOGRAPHIQUE SCIENCE MEDICALE

BIBLIOTHEQUE DE LA RECHERCHE BIBLIOGRAPHIQUE SCIENCE MEDICALE

Veines superficielles et nerfs cutanés du cou

Pour les veines profondes du cou, voir **Planche 73**

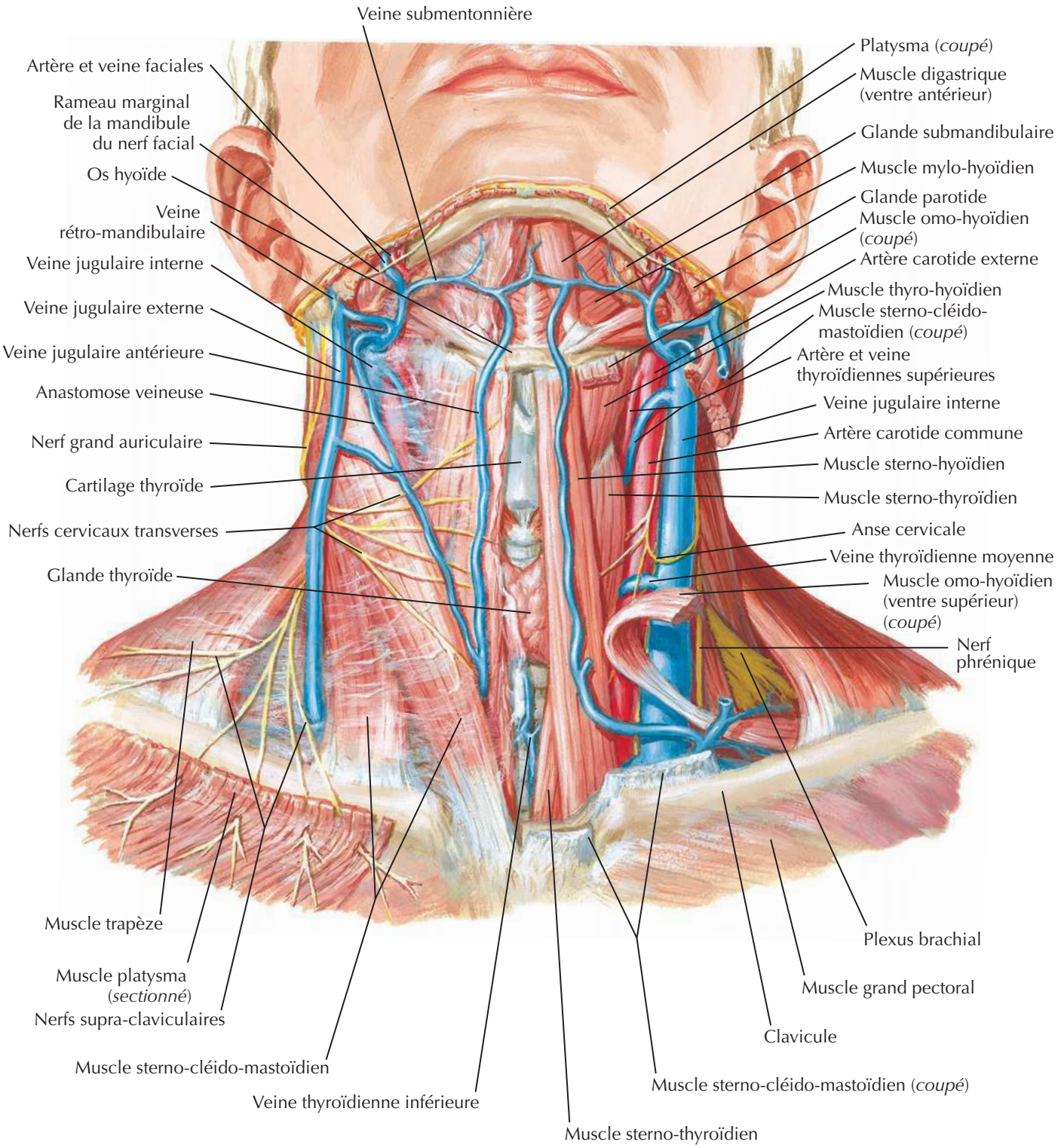

BIBLIOTHEQUE DE LA RECHERCHE BIBLIOGRAPHIQUE SCIENCE MEDICALE

BIBLIOTHEQUE DE LA RECHERCHE BIBLIOGRAPHIQUE SCIENCE MEDICALE

Nerfs et vaisseaux du cou

Voir aussi **Planches 128-130**

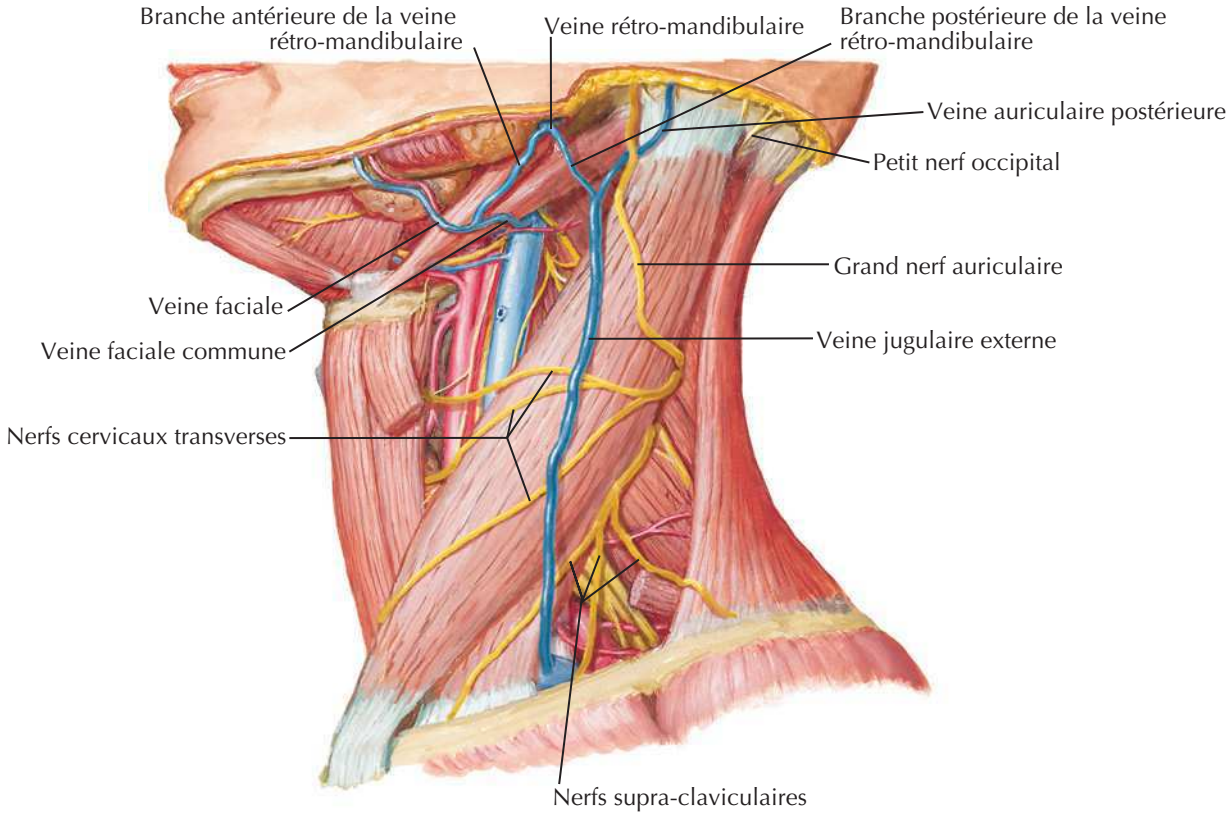

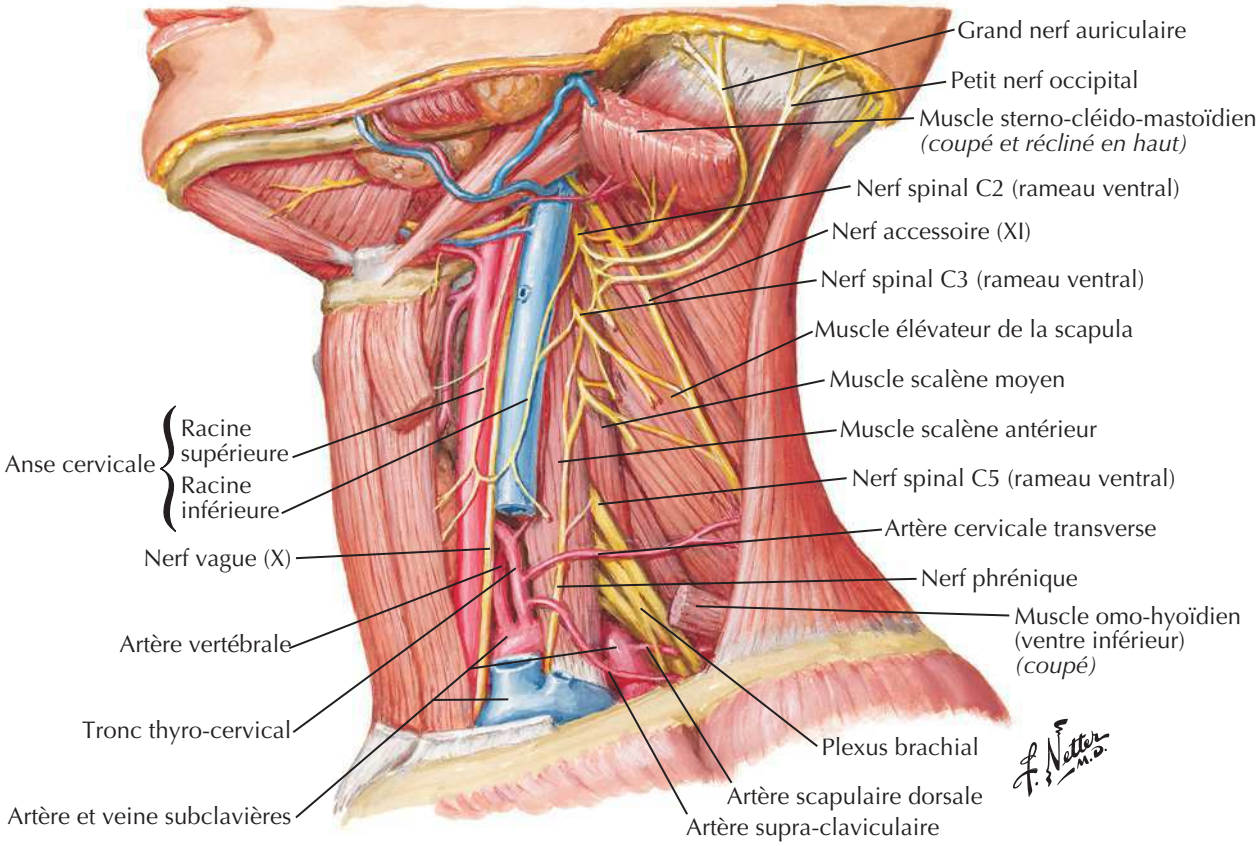

BIBLIOTHEQUE DE LA RECHERCHE BIBLIOGRAPHIQUE SCIENCE MEDICALE

BIBLIOTHEQUE DE LA RECHERCHE BIBLIOGRAPHIQUE SCIENCE MEDICALE

Nerfs et vaisseaux du cou (suite)

Voir aussi **Planche 130**

Plexus cervical schématique
(S = rameau communicant gris du ganglion sympathique cervical supérieur)

Nerf hypoglosse (XII)
Nerf du muscle génio-hyoïdien
Nerf du muscle thyro-hyoïdien
Rameau communicant avec le nerf vague
Nerfs transverses du cou
Nerfs du muscle omo-hyoïdien (ventre supérieur)
Anse cervicale { Racine supérieure / Racine inférieure
Nerf du muscle sterno-thyroïdien
Nerf du muscle sterno-hyoïdien
Nerf du muscle omo-hyoïdien (ventre inférieur)
Nerfs supra-claviculaires
Nerf phrénique
Nerf accessoire (XI)
Nerf grand auriculaire
Nerf petit occipital
Nerfs des muscles droit latéral de la tête, long de la tête et droit antérieur de la tête
Nerfs des muscles long de la tête et long du cou
Nerf des muscles scalène et élévateur de la scapula

S C1 S C2 S C3 S C4

Dissection antérieure droite

Veine jugulaire interne
Artère carotide commune
Artère cervicale ascendante
Nerf phrénique
Muscle scalène antérieur
Artère thyroïdienne inférieure
Artère cervicale transverse
Artère supra-scapulaire
Artère scapulaire dorsale
Tronc costo-cervical
Tronc thyro-cervical
Artère et veine subclavières
Glande thyroïde *(réclinée)*
Ganglion sympathique cervical moyen
Nerf vague (X)
Artère vertébrale
Artère carotide commune
Nerf laryngé récurrent
Tronc brachio-céphalique
Veine jugulaire interne *(coupée)*

F. Netter M.D.

BIBLIOTHEQUE DE LA RECHERCHE BIBLIOGRAPHIQUE SCIENCE MEDICALE

BIBLIOTHEQUE DE LA RECHERCHE BIBLIOGRAPHIQUE SCIENCE MEDICALE

Artères carotides

Voir aussi **Planches 3, 137, 139**

Espace parotidien (loge) : dissection latérale droite

Processus styloïde
Nerf facial (VII) (*coupé*)
Muscle sterno-cléido-mastoïdien (*coupé*)
Muscle digastrique (ventre postérieur) (*coupé*)
Artère occipitale et rameau sterno-cléido-mastoïdien
Nerf accessoire (XI)
Anse cervicale { Racine supérieure / Racine inférieure
Nerf vague (X)
Artère pharyngienne ascendante
Rameau carotidien du nerf glosso-pharyngien (IX) et glomus carotidien
Artère carotide interne
Veine jugulaire interne

Artère temporale superficielle
Artère transverse de la face
Artère maxillaire
Artère carotide externe
Artère auriculaire postérieure
Nerf glosso-pharyngien (IX)
Muscle stylo-hyoïdien
Nerf hypoglosse (XII)
Artère faciale
Artère linguale
Muscle mylo-hyoïdien
Muscle hyo-glosse
Muscle digastrique (ventre antérieur)
Os hyoïde
Nerf du muscle thyro-hyoïdien
Artère laryngée supérieure
Artère thyroïdienne supérieure
Artère carotide externe
Artère carotide commune

Artère temporale superficielle
Muscle digastrique (*en transparence*)
Artère occipitale
Branche descendante
Branche sterno-cléido-mastoïdienne
Artère carotide interne
Artère carotide externe
Artère carotide commune
Artère thyroïdienne inférieure
Tronc thyro-cervical

Artère transverse de la face
Artère maxillaire
Artère auriculaire postérieure
Artère faciale
Artère linguale
Artère pharyngienne ascendante
Artère thyroïdienne supérieure et sa branche laryngée supérieure
Muscle omo-hyoïdien (*en transparence*)
Artère vertébrale

Branches de l'artère carotide externe droite : schéma

BIBLIOTHEQUE DE LA RECHERCHE BIBLIOGRAPHIQUE SCIENCE MEDICALE

BIBLIOTHEQUE DE LA RECHERCHE BIBLIOGRAPHIQUE SCIENCE MEDICALE

Vue antéro-latérale

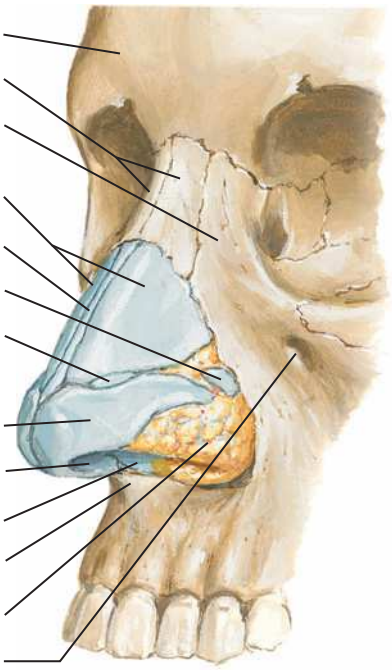

Vue inférieure

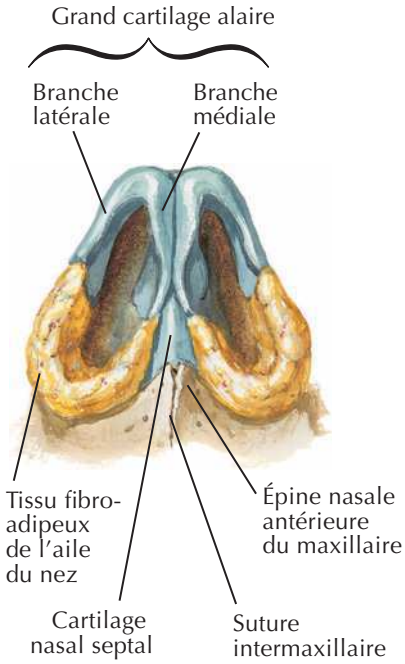

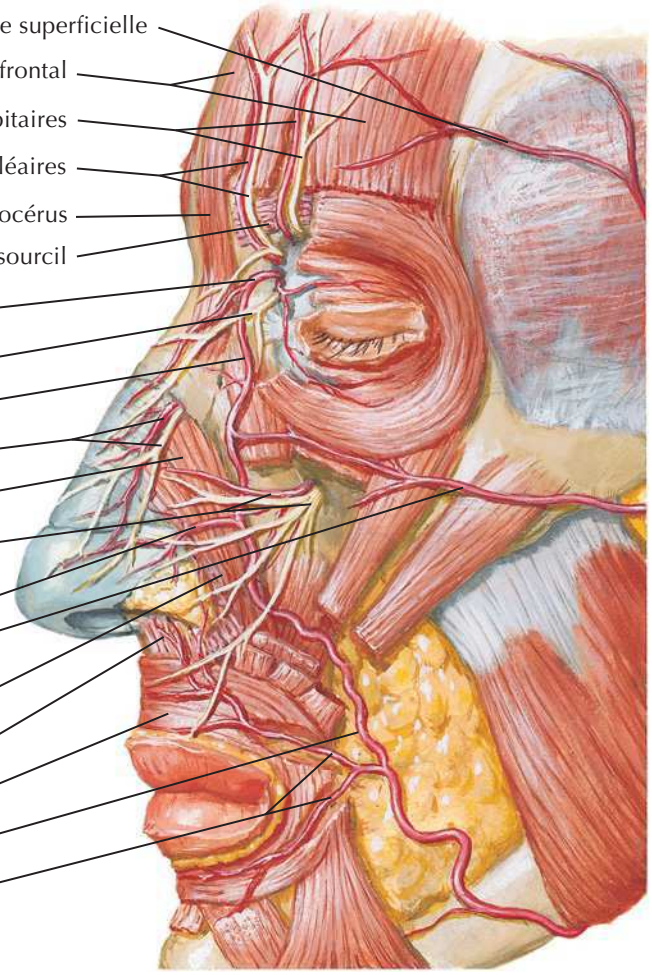

BIBLIOTHEQUE DE LA RECHERCHE BIBLIOGRAPHIQUE SCIENCE MEDICALE

BIBLIOTHEQUE DE LA RECHERCHE BIBLIOGRAPHIQUE SCIENCE MEDICALE

Paroi latérale de la cavité nasale

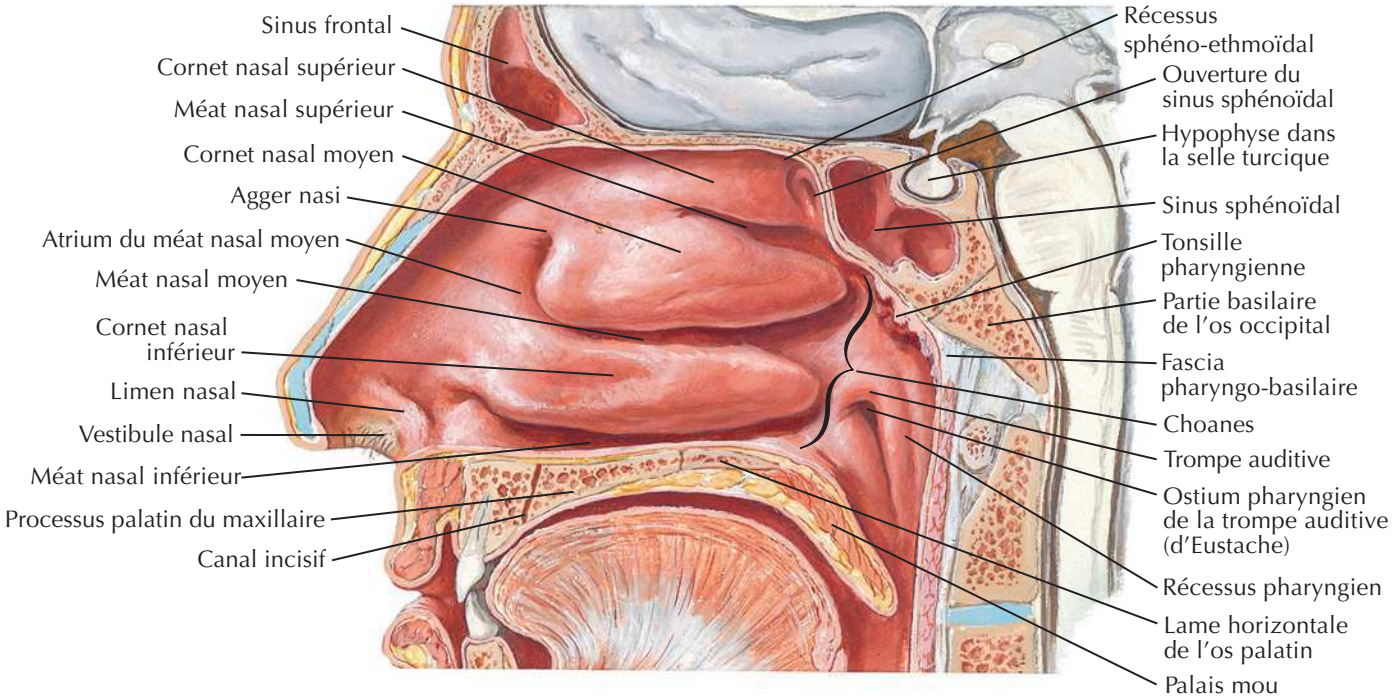

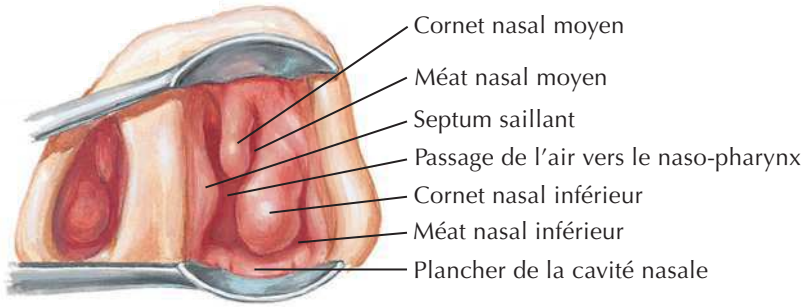

Vue par le spéculum

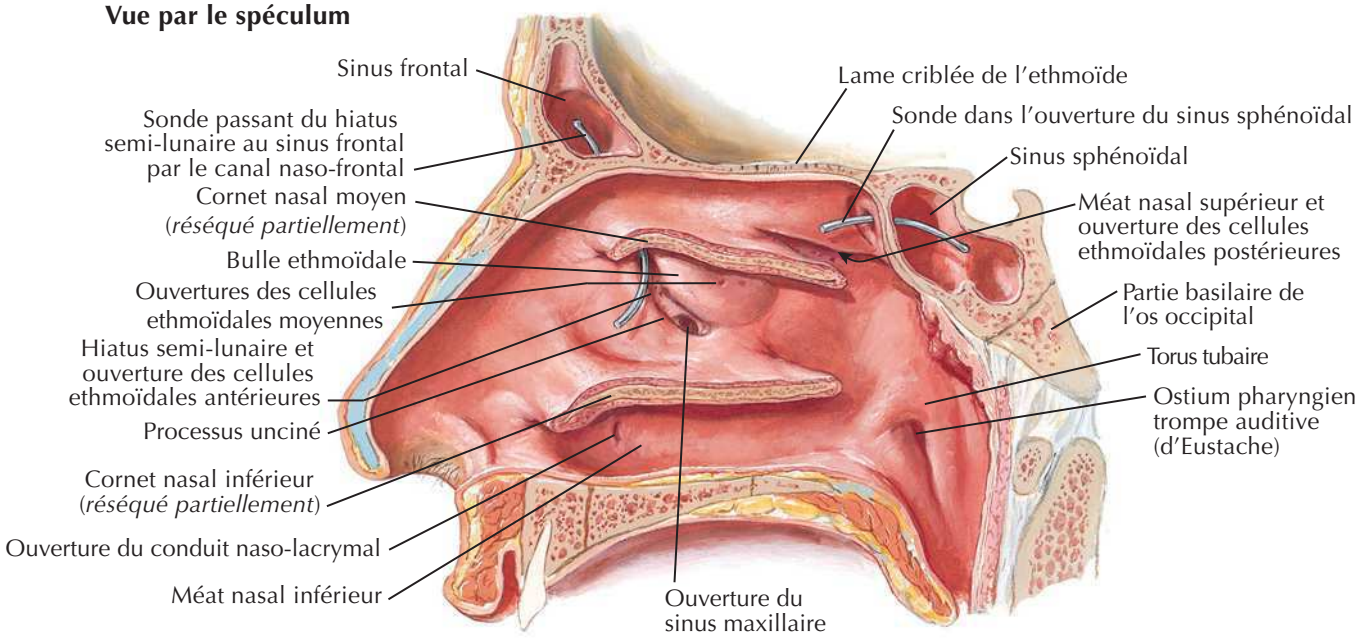

BIBLIOTHEQUE DE LA RECHERCHE BIBLIOGRAPHIQUE SCIENCE MEDICALE

BIBLIOTHEQUE DE LA RECHERCHE BIBLIOGRAPHIQUE SCIENCE MEDICALE

Paroi latérale de la cavité nasale (suite)

Voir aussi **Planche 36**

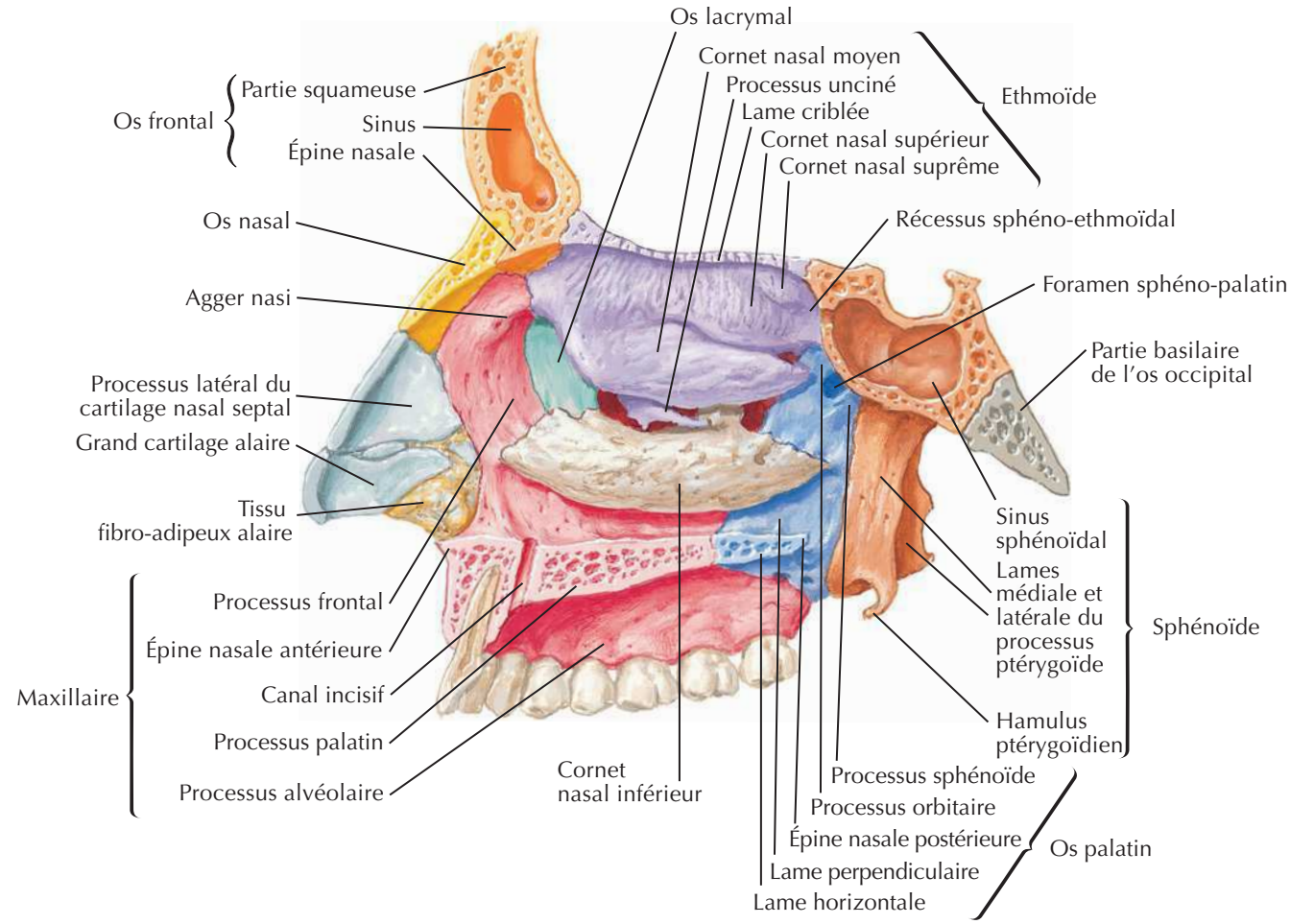

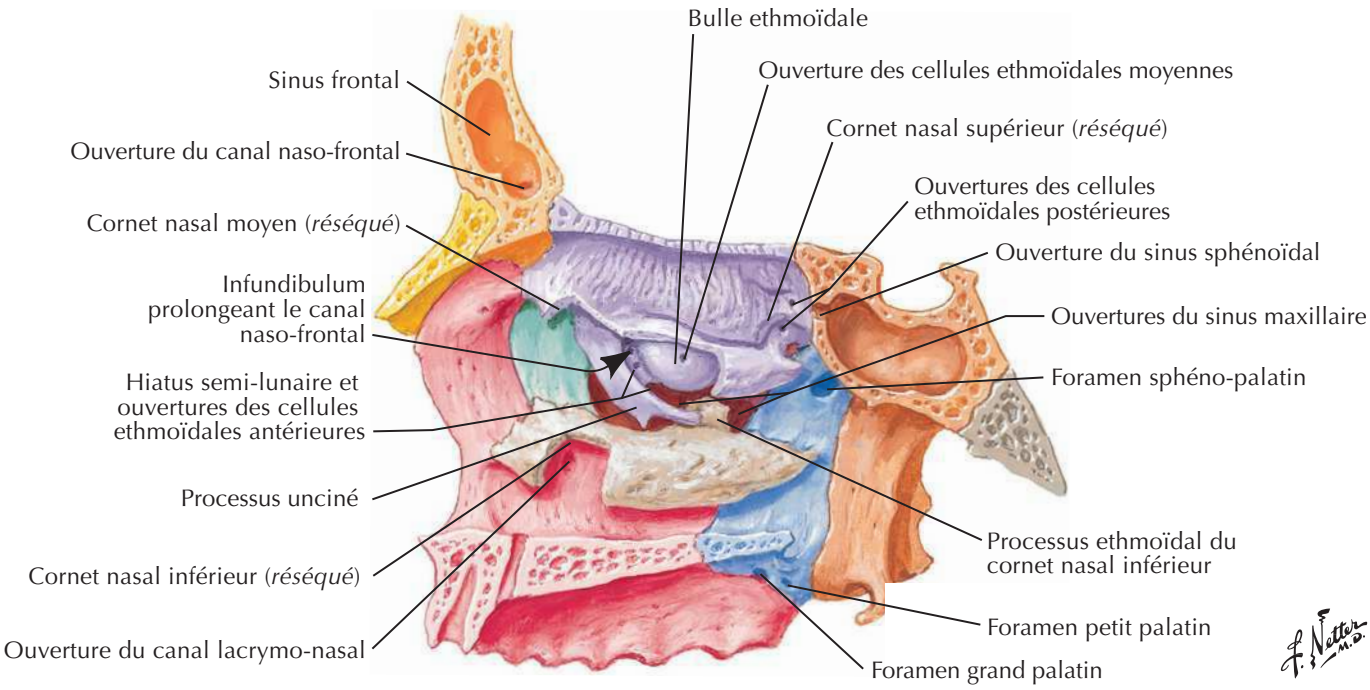

BIBLIOTHEQUE DE LA RECHERCHE BIBLIOGRAPHIQUE SCIENCE MEDICALE

BIBLIOTHEQUE DE LA RECHERCHE BIBLIOGRAPHIQUE SCIENCE MEDICALE

Paroi médiale de la cavité nasale (septum nasal)

Voir aussi **Planche 8**

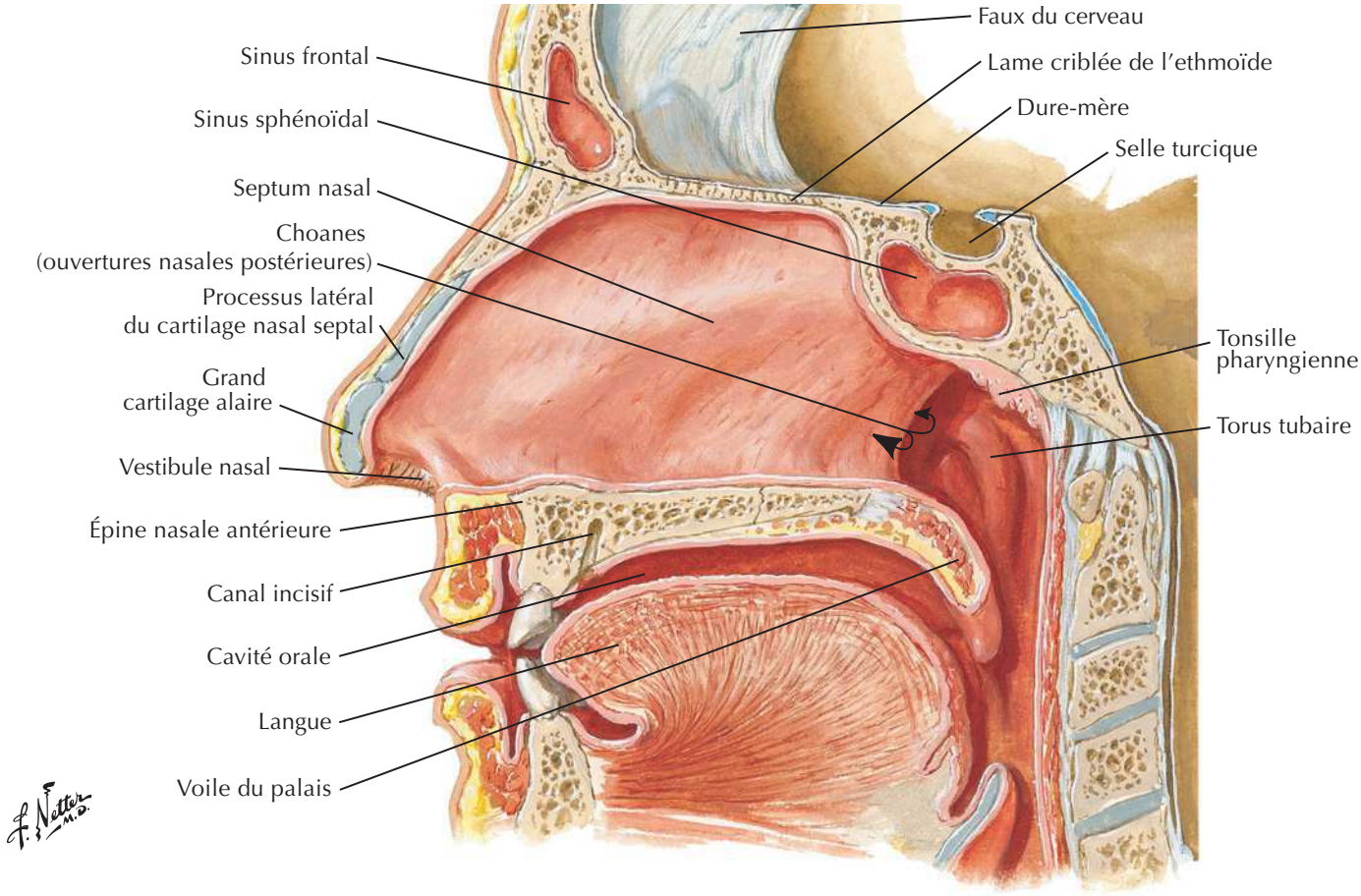

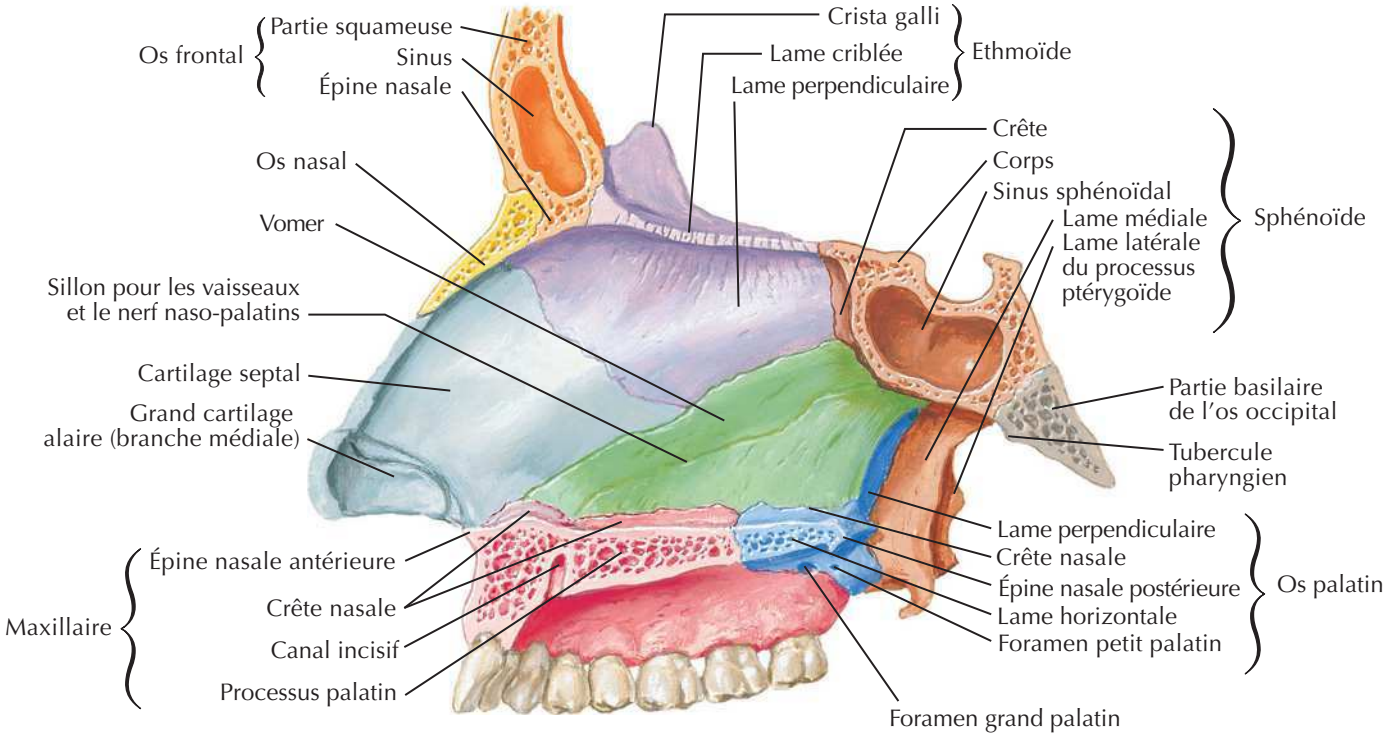

BIBLIOTHEQUE DE LA RECHERCHE BIBLIOGRAPHIQUE SCIENCE MEDICALE

BIBLIOTHEQUE DE LA RECHERCHE BIBLIOGRAPHIQUE SCIENCE MEDICALE

Nerfs de la cavité nasale

Voir aussi **Planche 54, 62, 120**

Topographie de la muqueuse olfactive (*en bleu*)

Paroi latérale de la cavité nasale

Septum nasal

Rameau nasal externe du nerf ethmoïdal antérieur (V_1)

Rameau nasal latéral interne du nerf ethmoïdal antérieur (V_1)

Bulbe olfactif

Lame criblée de l'ethmoïde

Tractus olfactif

Rameaux nasaux latéraux postéro-supérieurs du nerf maxillaire (V_2)

Nerf maxillaire (V_2) *(foramen sphéno-palatin réséqué)*

Ganglion ptérygo-palatin

Nerf grand pétreux

Nerf pétreux profond

Nerf du canal ptérygoïdien (Vidien)

Rameau pharyngien du nerf maxillaire (V_2)

Nerf naso-palatin (V_2) destiné au septum *(coupé)*

Rameaux nasaux latéraux postéro-inférieurs du nerf grand palatin (V_2)

Paroi latérale de la cavité nasale

Nerfs olfactifs (I)

Nerf palatin (V_2) { Grand / Petit

Bulbe olfactif

Lame criblée

Tractus olfactif

Rameaux nasaux interne et médial du nerf ethmoïdal antérieur (V_1)

Nerfs olfactifs (I)

Nerf naso-palatin (V_2)

Canal incisif

Septum nasal

F. Netter M.D.

BIBLIOTHEQUE DE LA RECHERCHE BIBLIOGRAPHIQUE SCIENCE MEDICALE

BIBLIOTHEQUE DE LA RECHERCHE BIBLIOGRAPHIQUE SCIENCE MEDICALE

Artères de la cavité nasale : septum nasal relevé

Voir aussi **Planche 57**

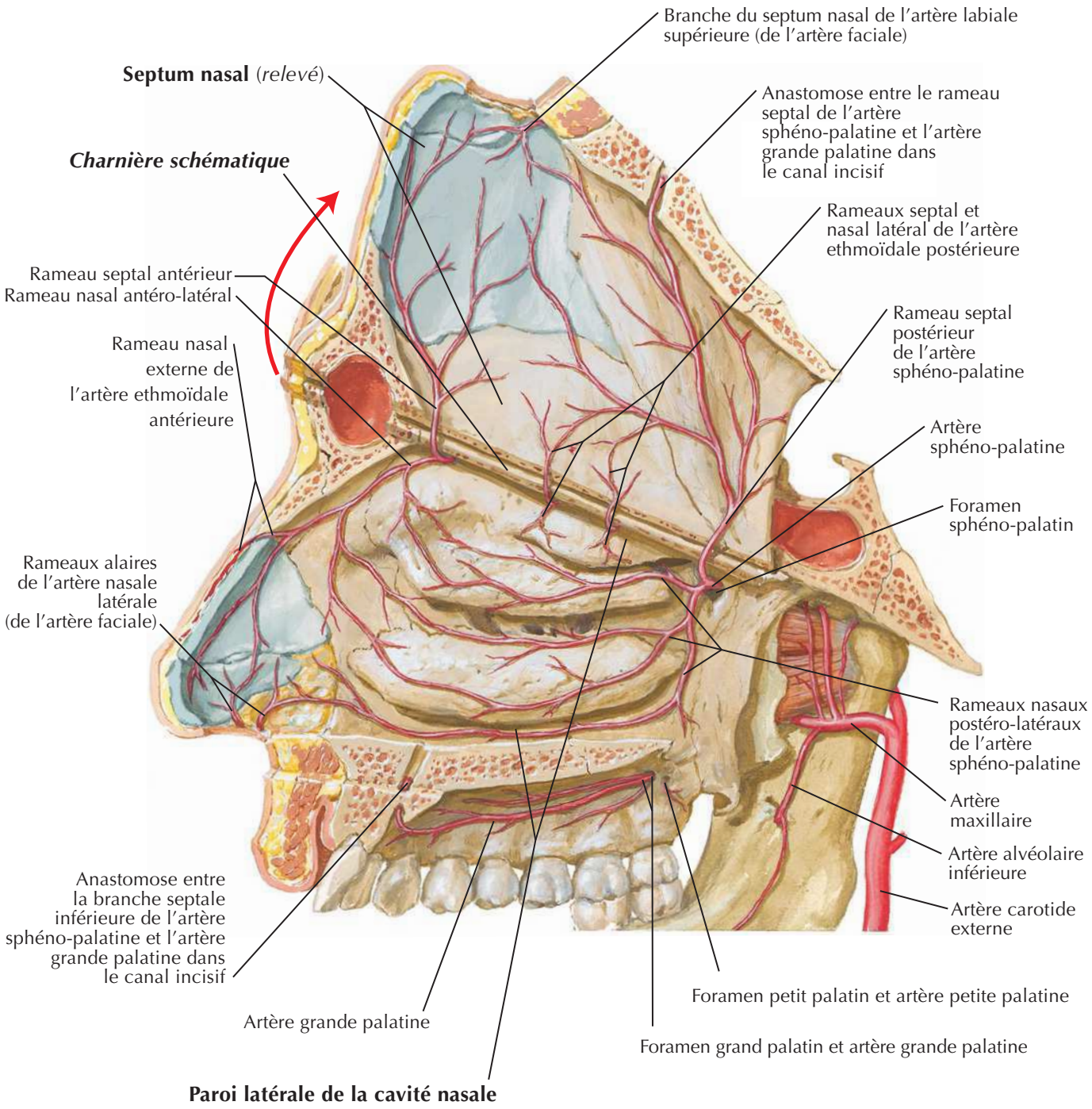

BIBLIOTHEQUE DE LA RECHERCHE BIBLIOGRAPHIQUE SCIENCE MEDICALE

BIBLIOTHEQUE DE LA RECHERCHE BIBLIOGRAPHIQUE SCIENCE MEDICALE

Nerfs de la cavité nasale : septum nasal relevé

Voir aussi **Planche 52, 53**

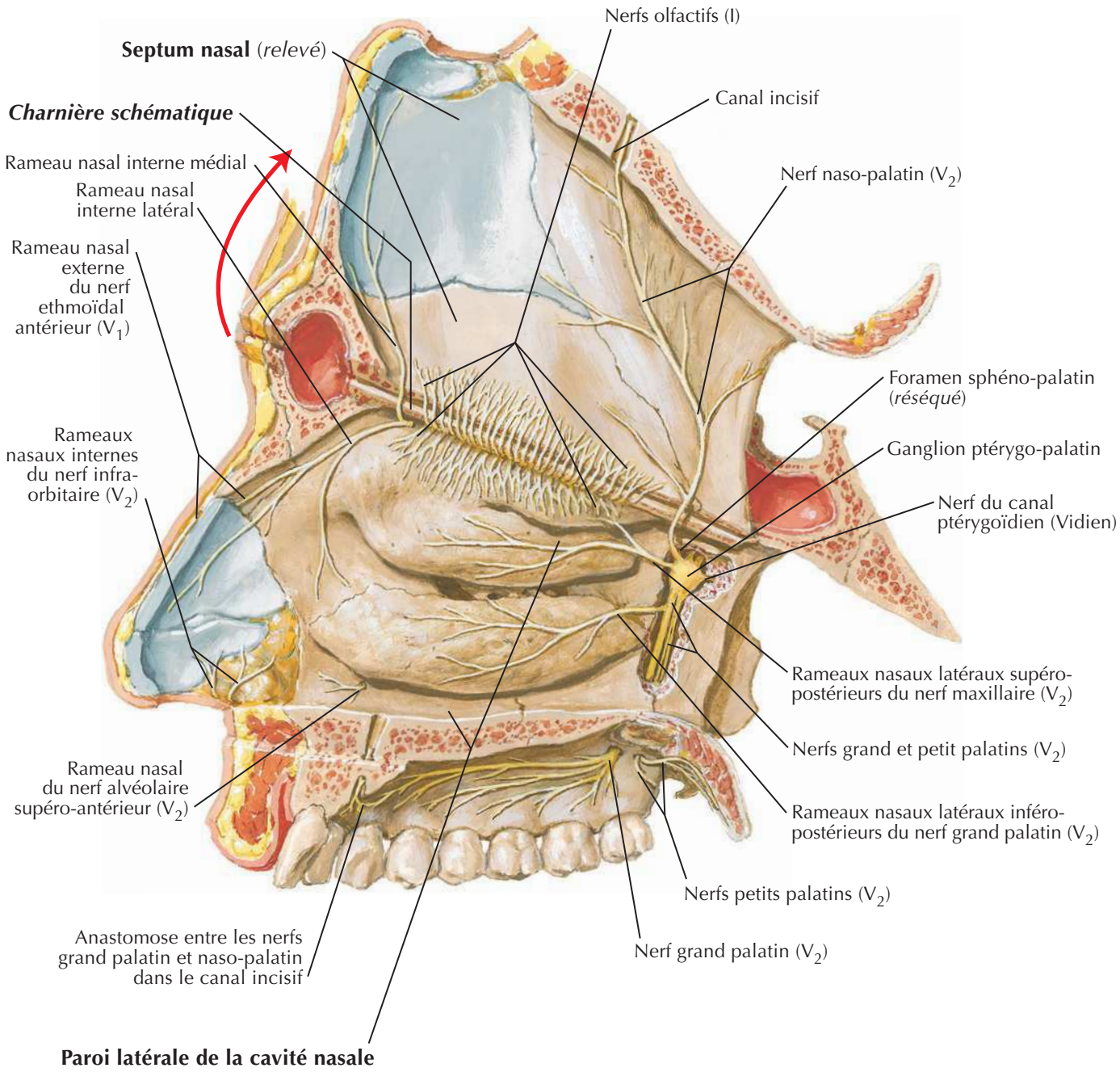

BIBLIOTHEQUE DE LA RECHERCHE BIBLIOGRAPHIQUE SCIENCE MEDICALE

BIBLIOTHEQUE DE LA RECHERCHE BIBLIOGRAPHIQUE SCIENCE MEDICALE

Nez et sinus maxillaire : coupe transversale

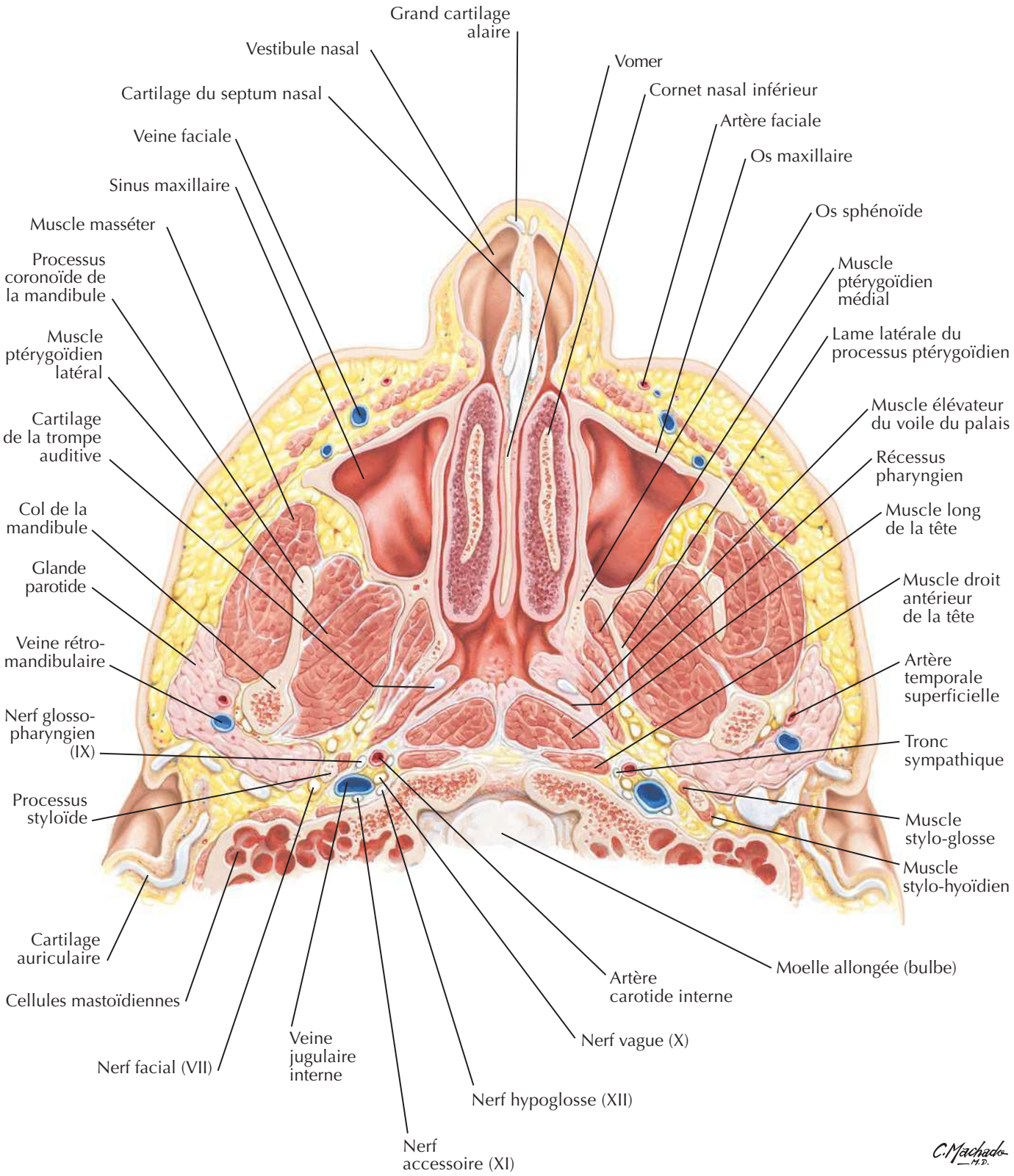

BIBLIOTHEQUE DE LA RECHERCHE BIBLIOGRAPHIQUE SCIENCE MEDICALE

Sinus paranasaux

Coupe coronale

Faux du cerveau
Cerveau
Cavités nasales
Septum nasal
Cornet nasal moyen
Méat nasal moyen
Sinus maxillaire
Méat nasal inférieur
Cornet nasal inférieur
Palais dur
Cavité orale
Muscle génio-glosse
Muscle mylo-hyoïdien
Muscle génio-hyoïdien
Bulbes olfactifs
Sinus frontal
Corps adipeux de l'orbite
Cellules ethmoïdales
Ouverture du sinus maxillaire
Infra-orbitaire
Zygomatique
Alvéolaire
Récessus du sinus maxillaire
Muscle buccinateur
Processus alvéolaire du maxillaire
Corps de la langue
Glande sublinguale
Corps de la mandibule
Ventre antérieur du muscle digastrique

Bulbe oculaire
Cellules ethmoïdales
Corps adipeux et muscles orbitaires
Sinus sphénoïdaux
Chiasma optique
Cavités nasales
Septum nasal
Paroi médiale de l'orbite
Nerf optique (II)
Cerveau

F. Netter M.D.

Coupe horizontale

BIBLIOTHEQUE DE LA RECHERCHE BIBLIOGRAPHIQUE SCIENCE MEDICALE

BIBLIOTHEQUE DE LA RECHERCHE BIBLIOGRAPHIQUE SCIENCE MEDICALE

Sinus paranasaux (suite)

Voir aussi **Planche 52**

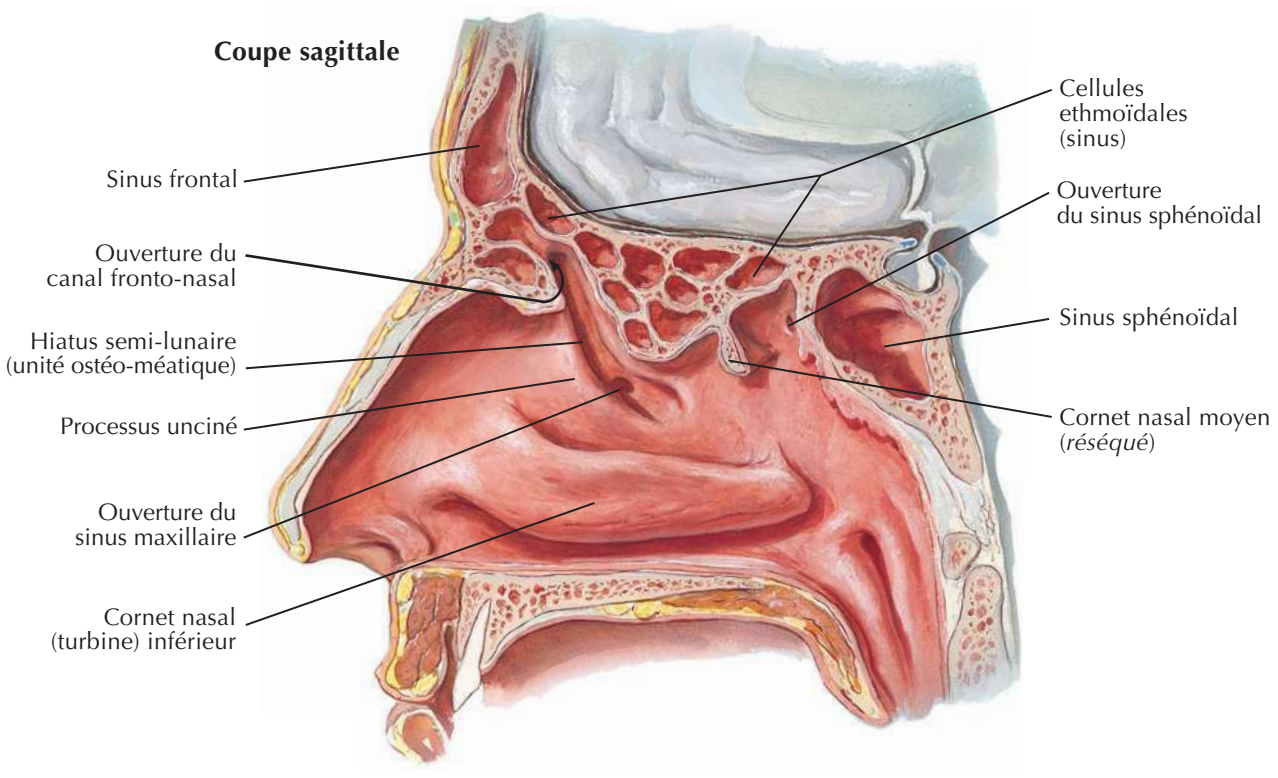

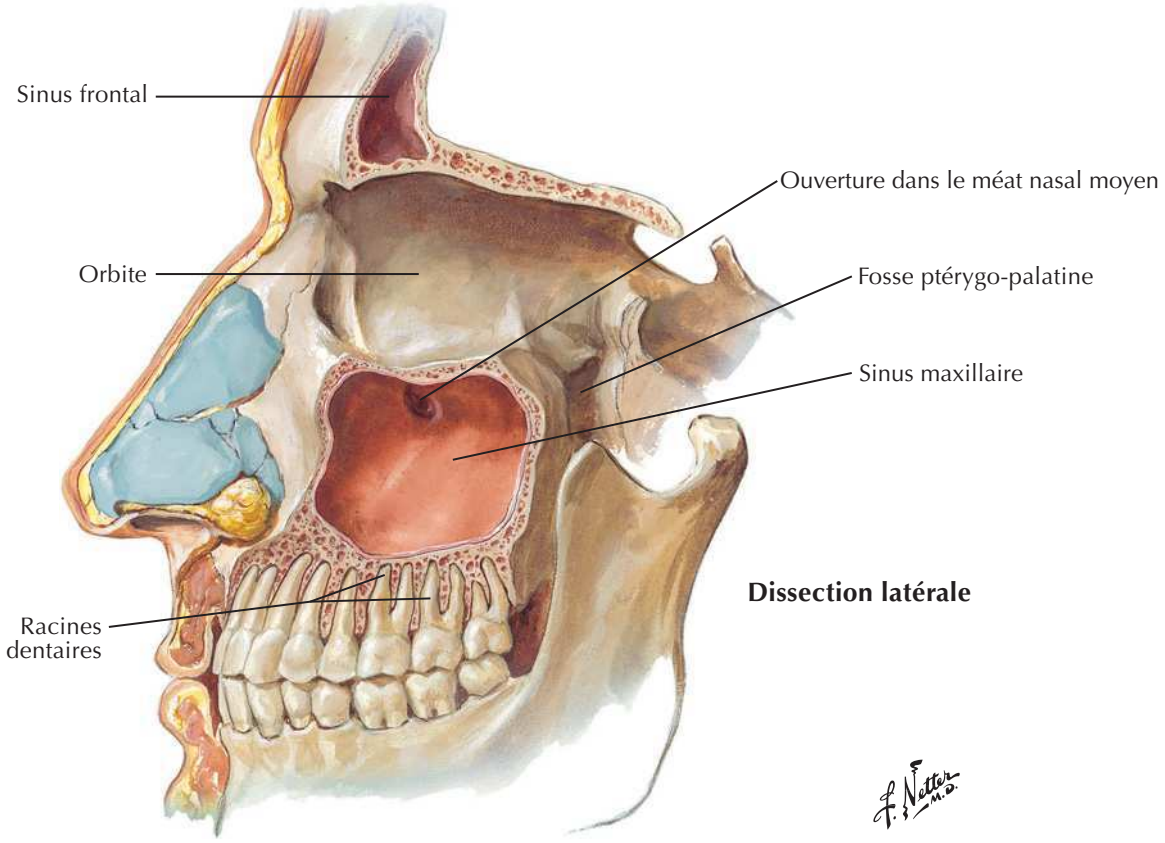

BIBLIOTHEQUE DE LA RECHERCHE BIBLIOGRAPHIQUE SCIENCE MEDICALE

BIBLIOTHEQUE DE LA RECHERCHE BIBLIOGRAPHIQUE SCIENCE MEDICALE

Os de la cavité nasale et sinus paranasaux à la naissance

Le sinus représente une ou plusieurs cellules ethmoïdales antérieures s'ouvrant dans le hiatus semi-lunaire du méat nasal moyen

Le sinus représente une ou plusieurs cellules ethmoïdales moyennes s'ouvrant dans le méat nasal moyen

Partie du conduit lacrymo-nasal dérivée de la partie profonde du sillon naso-optique

Les sinus représentent deux ou plusieurs cellules ethmoïdales postérieures s'ouvrant dans le méat nasal supérieur

Sinus sphénoïdal (avec résection du cornet sphénoïdal) situé dans la partie antérieure et latérale du corps du sphénoïde (le pointillé indique le sinus latéral)

Os nasal

Os lacrymal

Corps du sphénoïde

Fosse hypophysaire

Foramen lacrymo-nasal (devient canal osseux)

Reliquat vestigial du saccule hypophysaire (poche de Rathke)

Lame médiale du processus ptérygoïde

Partie du conduit lacrymo-nasal dans la cavité nasale avec son ouverture dans le méat nasal inférieur

Bord inférieur du cornet nasal suprême

Bord inférieur du cornet nasal supérieur

Méat nasal supérieur

Maxillaire

Os palatin

Cornet nasal moyen (*réséqué*) (le cornet nasal inférieur étant entièrement réséqué)

Processus unciné de l'ethmoïde

Hamulus ptérygoïdien

Hiatus semi-lunaire

Sinus maxillaire avec une ouverture dans le hiatus semi-lunaire (l'aire découverte représente la membrane qui forme l'essentiel de la paroi médiale du sinus)

Développement des sinus frontaux et maxillaires durant la vie

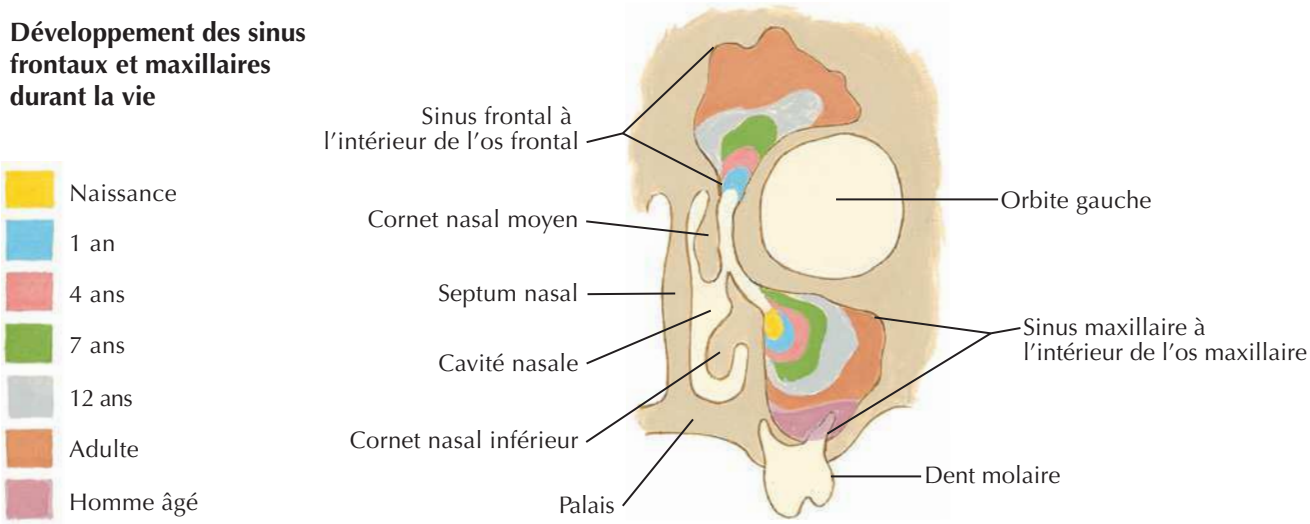

F. Netter M.D.

BIBLIOTHEQUE DE LA RECHERCHE BIBLIOGRAPHIQUE SCIENCE MEDICALE

BIBLIOTHEQUE DE LA RECHERCHE BIBLIOGRAPHIQUE SCIENCE MEDICALE

Glandes salivaires

Voir aussi **Planche 24, 134, 135**

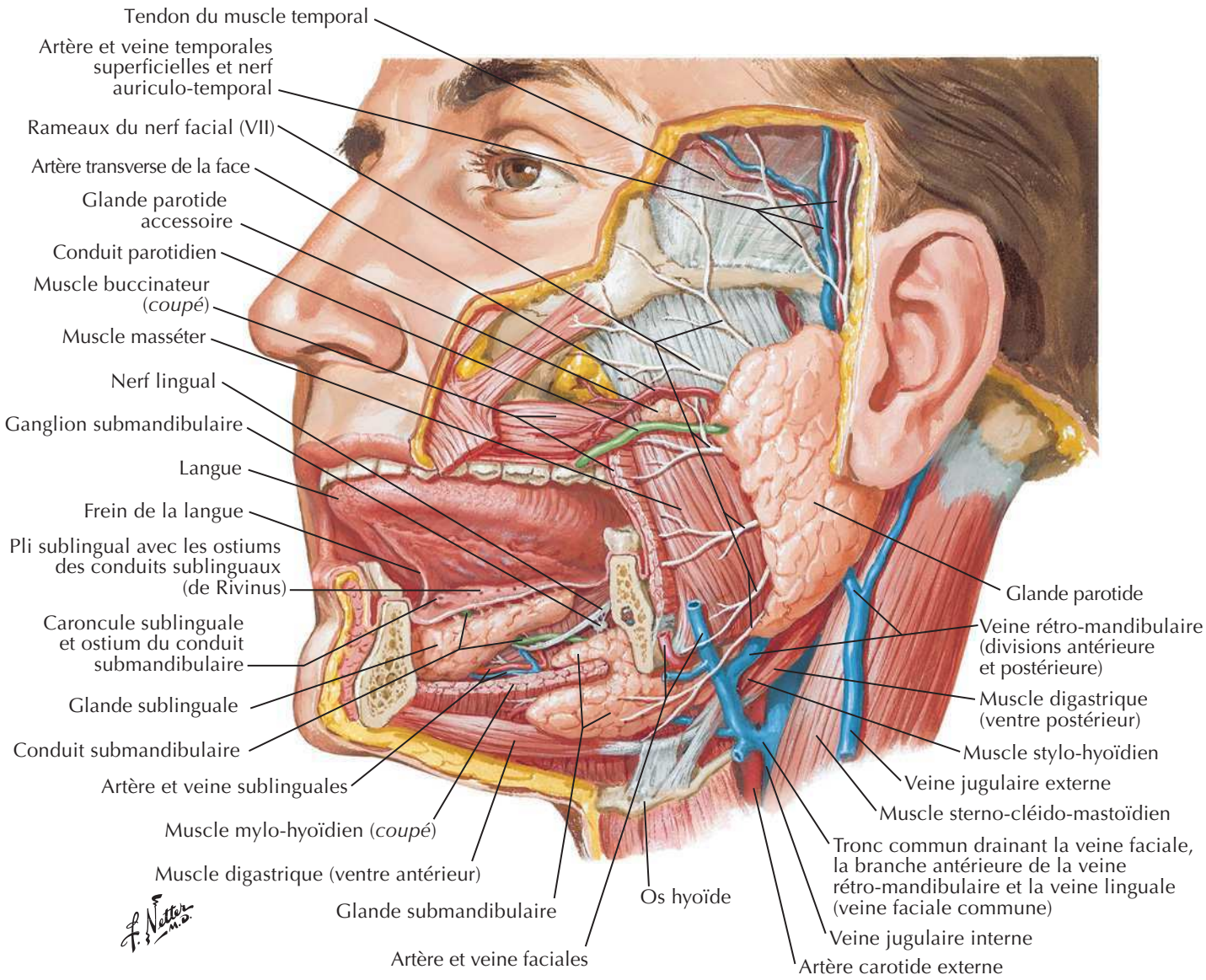

BIBLIOTHEQUE DE LA RECHERCHE BIBLIOGRAPHIQUE SCIENCE MEDICALE

BIBLIOTHEQUE DE LA RECHERCHE BIBLIOGRAPHIQUE SCIENCE MEDICALE

Coupe horizontale de la mandibule au niveau de la langue montrant la loge de la glande parotide

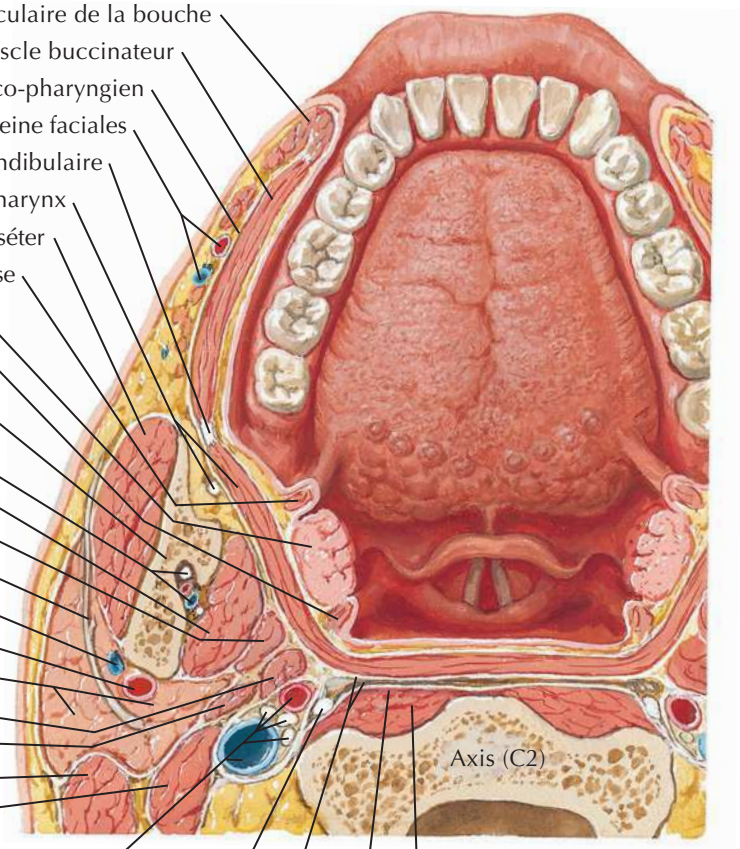

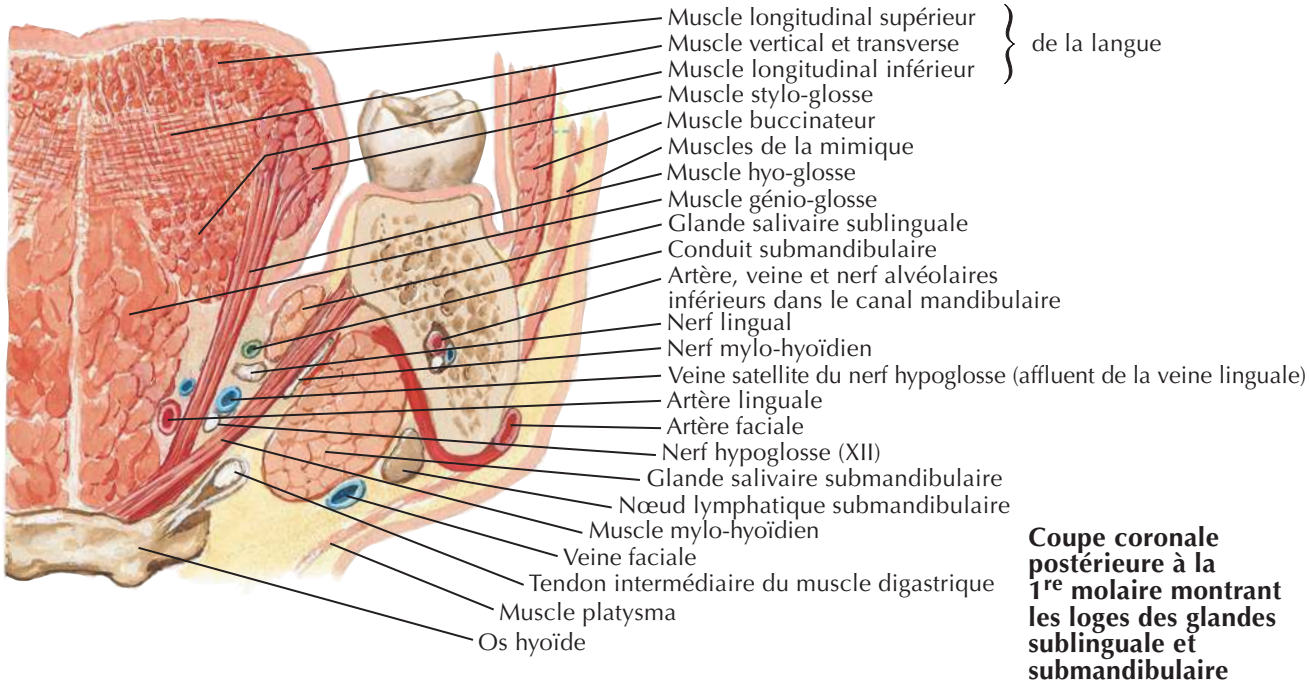

Coupe coronale postérieure à la 1re molaire montrant les loges des glandes sublinguale et submandibulaire

BIBLIOTHEQUE DE LA RECHERCHE BIBLIOGRAPHIQUE SCIENCE MEDICALE

BIBLIOTHEQUE DE LA RECHERCHE BIBLIOGRAPHIQUE SCIENCE MEDICALE

Muscles de la mastication

Pour les muscles de la face, voir **Planche 25**

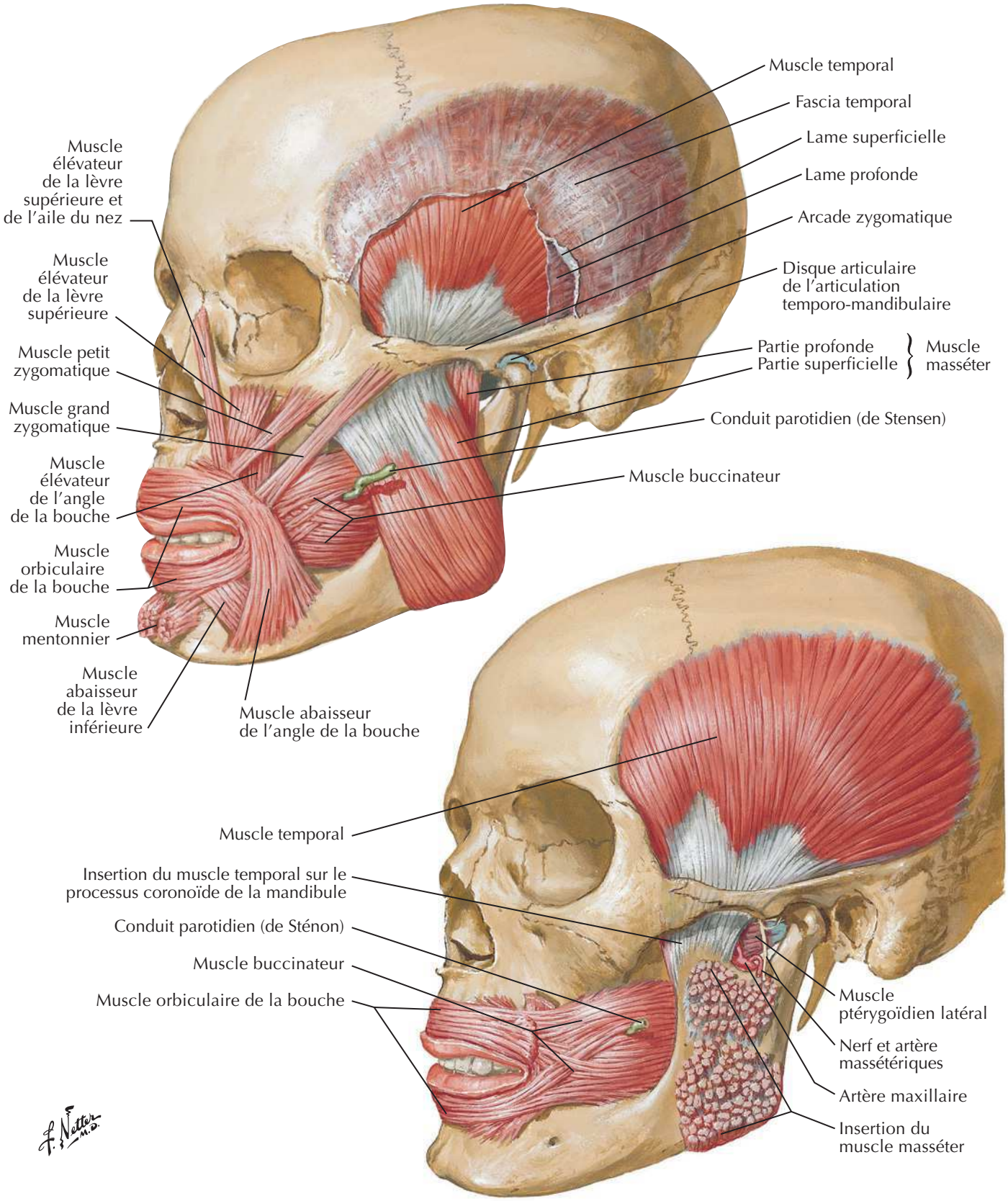

BIBLIOTHEQUE DE LA RECHERCHE BIBLIOGRAPHIQUE SCIENCE MEDICALE

BIBLIOTHEQUE DE LA RECHERCHE BIBLIOGRAPHIQUE SCIENCE MEDICALE

Muscles de la mastication (suite)

Voir aussi **Planches 18, 68**

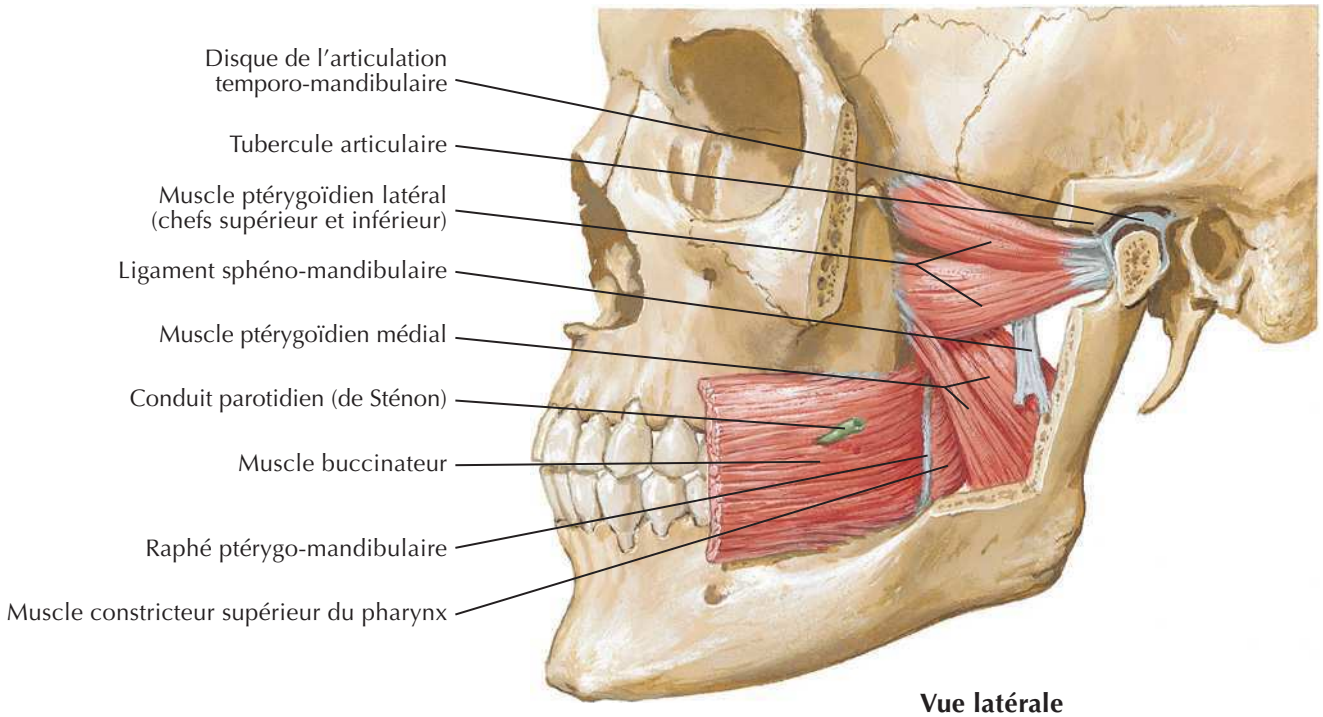

Vue latérale

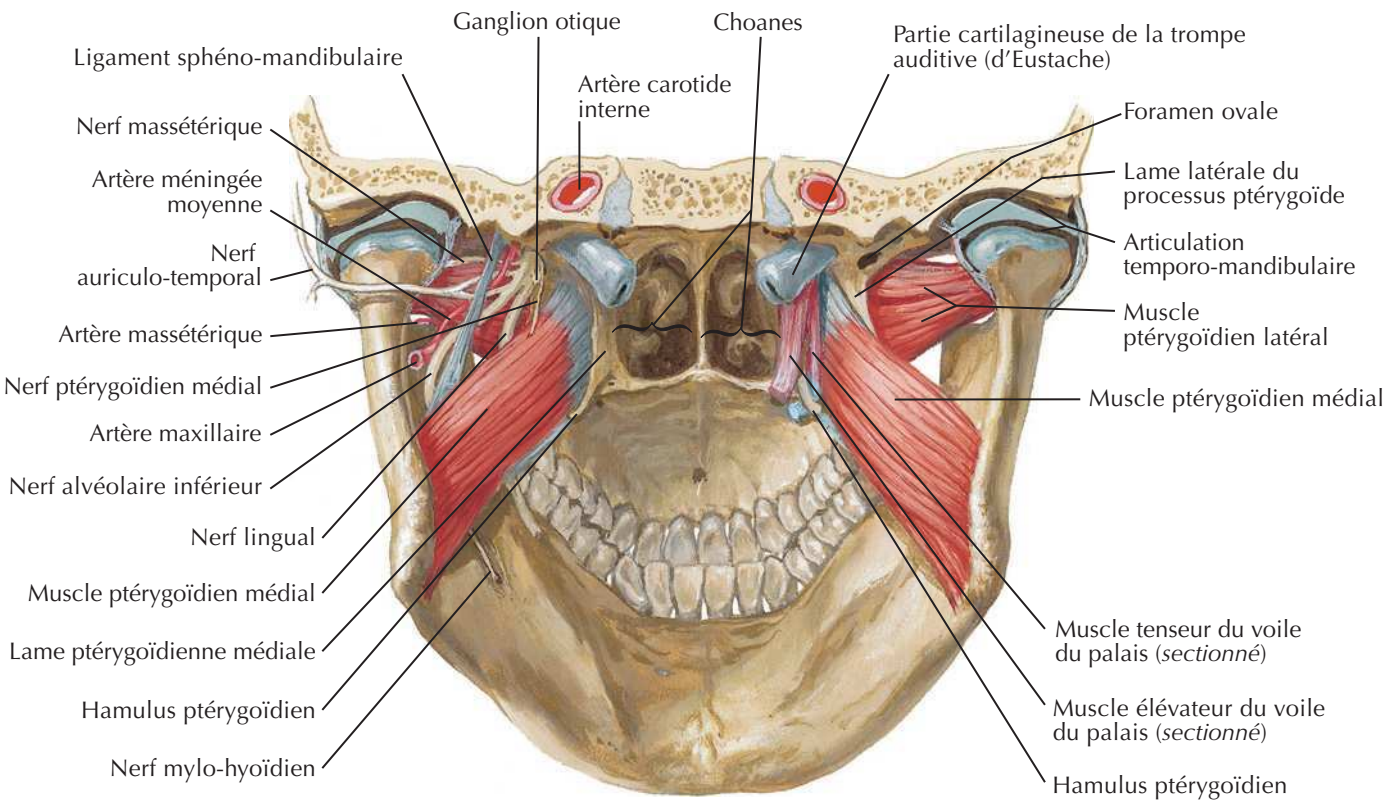

Vue postérieure

BIBLIOTHEQUE DE LA RECHERCHE BIBLIOGRAPHIQUE SCIENCE MEDICALE

BIBLIOTHEQUE DE LA RECHERCHE BIBLIOGRAPHIQUE SCIENCE MEDICALE

Nerf mandibulaire (V_3)

Voir aussi **Planches 71, 123**

Vue latérale

Division antérieure
Fascia et muscle temporaux
Division postérieure
Postérieur
Antérieur
Nerfs temporaux profonds
Foramen ovale
Nerf massétérique
Rameau méningé
Nerf et muscle ptérygoïdiens latéraux
Foramen épineux
Artère méningée moyenne
Nerf auriculo-temporal
Nerf auriculaire postérieur
Nerf facial (VII)
Corde du tympan
Nerf buccal et muscle buccinateur (*coupé*)
Nerf lingual
Nerf alvéolaire inférieur (*coupé*)
Ganglion submandibulaire
Nerf mylo-hyoïdien
Glande sublinguale
Muscle ptérygoïdien médial (*coupé*)
Muscle digastrique (ventre postérieur)
Muscle mylo-hyoïdien (*coupé*)
Muscle stylo-hyoïdien
Nerf mentonnier
Nerf hypoglosse (XII)
Glande submandibulaire
Nerf alvéolaire inférieur (*coupé*)
Nerf sublingual
Muscle digastrique (ventre antérieur)

Vue médiale

Racine motrice
Racine sensitive
Ganglion trigéminal
Genou du nerf facial (ganglion géniculé)
Nerf ophtalmique (V_1)
Cavité tympanique
Nerf maxillaire (V_2)
Corde du tympan
Nerf mandibulaire (V_3)
Nerf facial (VII)
Division antérieure
Muscle et nerf tenseurs du tympan
Nerf et muscle tenseurs du voile du palais
Nerf petit pétreux
Ganglion otique
Nerf auriculo-temporal
Artère méningée moyenne
Corde du tympan
Artère maxillaire
Nerf ptérygoïdien médial et son muscle (*coupé*)
Nerf mylo-hyoïdien
Hamulus ptérygoïdien
Nerf alvéolaire inférieur entrant dans le foramen mandibulaire
Nerf lingual

BIBLIOTHEQUE DE LA RECHERCHE BIBLIOGRAPHIQUE SCIENCE MEDICALE

BIBLIOTHEQUE DE LA RECHERCHE BIBLIOGRAPHIQUE SCIENCE MEDICALE

Artère maxillaire

Voir aussi **Planches 34, 72**

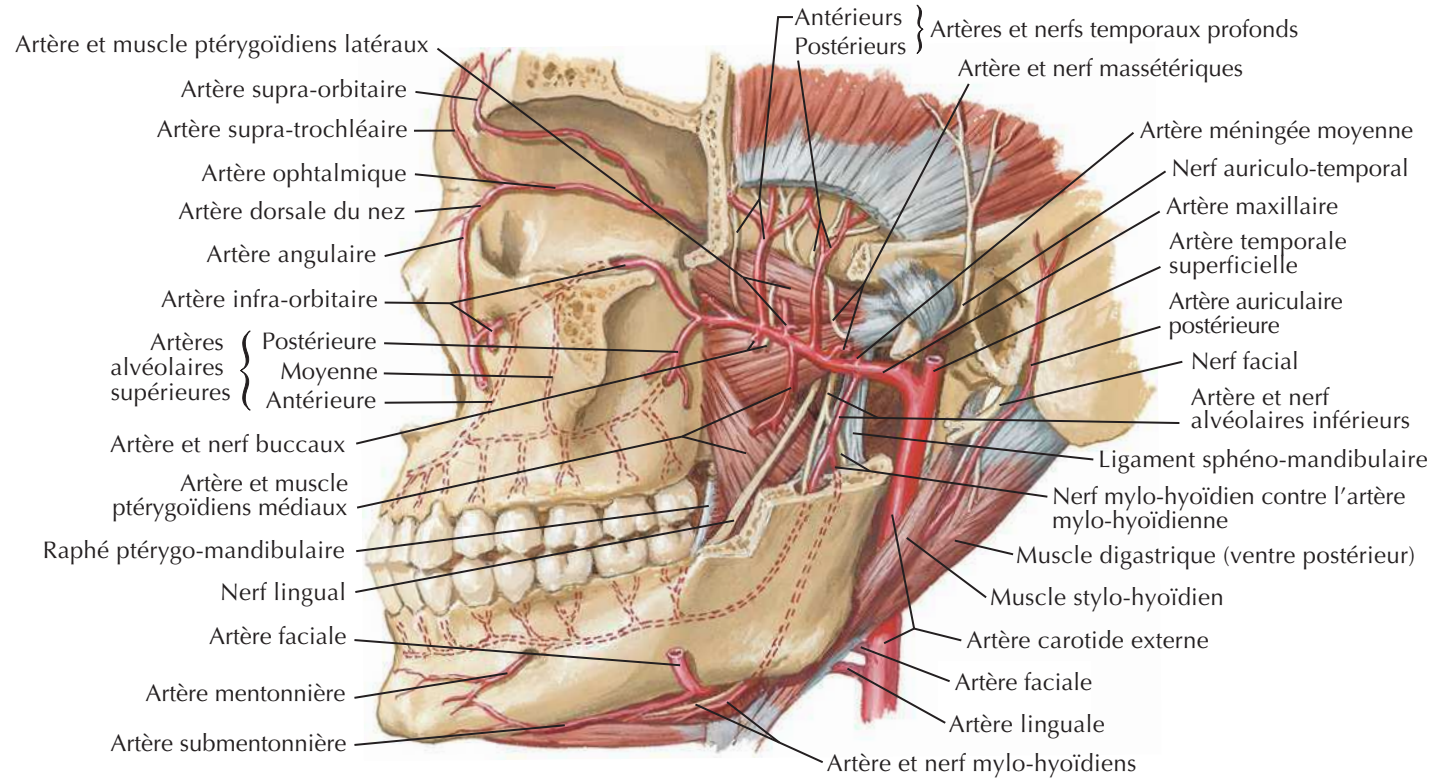

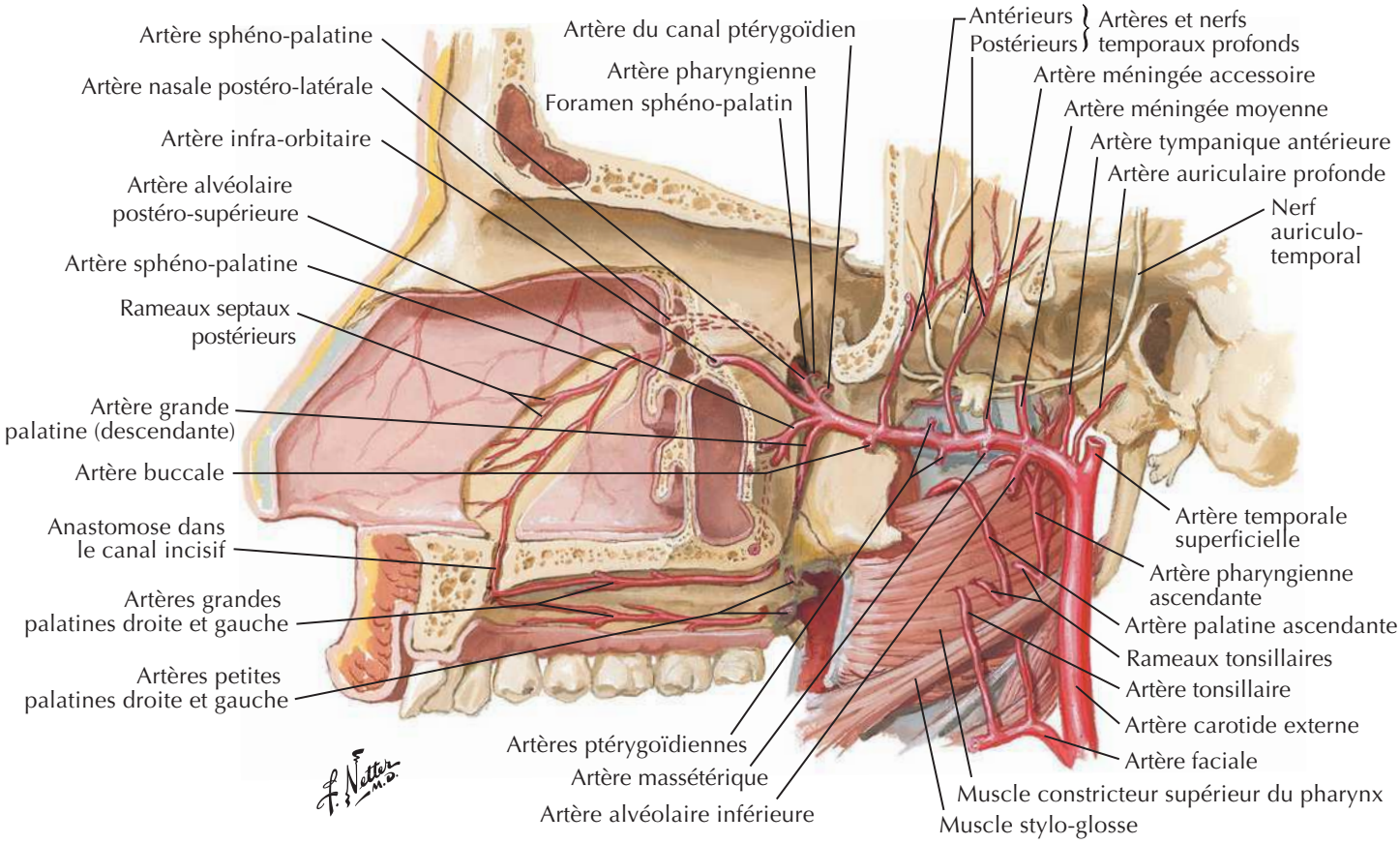

BIBLIOTHEQUE DE LA RECHERCHE BIBLIOGRAPHIQUE SCIENCE MEDICALE

BIBLIOTHEQUE DE LA RECHERCHE BIBLIOGRAPHIQUE SCIENCE MEDICALE

Nerf ophtalmique (V_1) et maxillaire (V_2)

Voir aussi **Planche 44**

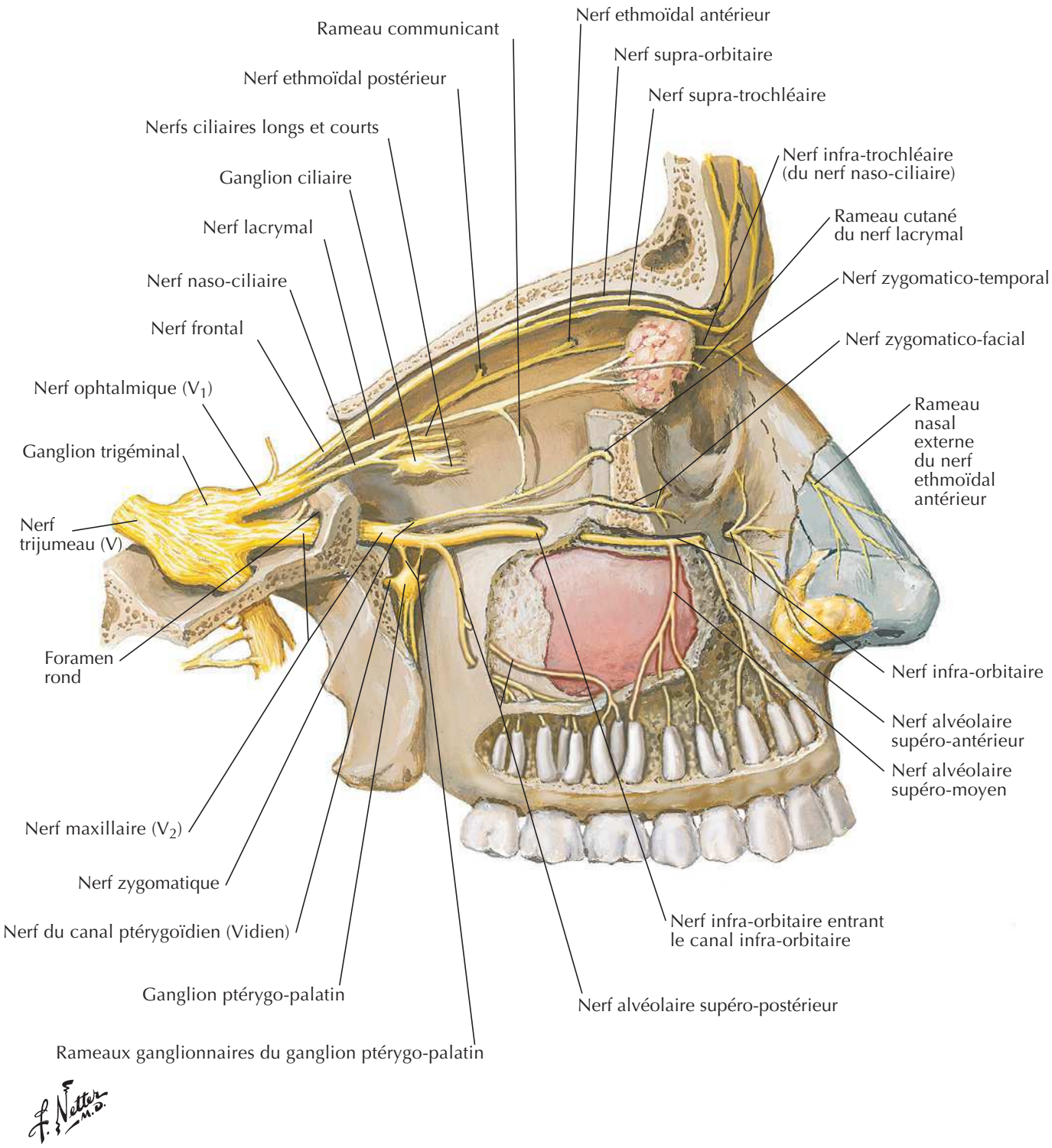

BIBLIOTHEQUE DE LA RECHERCHE BIBLIOGRAPHIQUE SCIENCE MEDICALE

BIBLIOTHEQUE DE LA RECHERCHE BIBLIOGRAPHIQUE SCIENCE MEDICALE

Innervation autonome de la cavité nasale

Voir aussi **Planches 123, 132, 134**

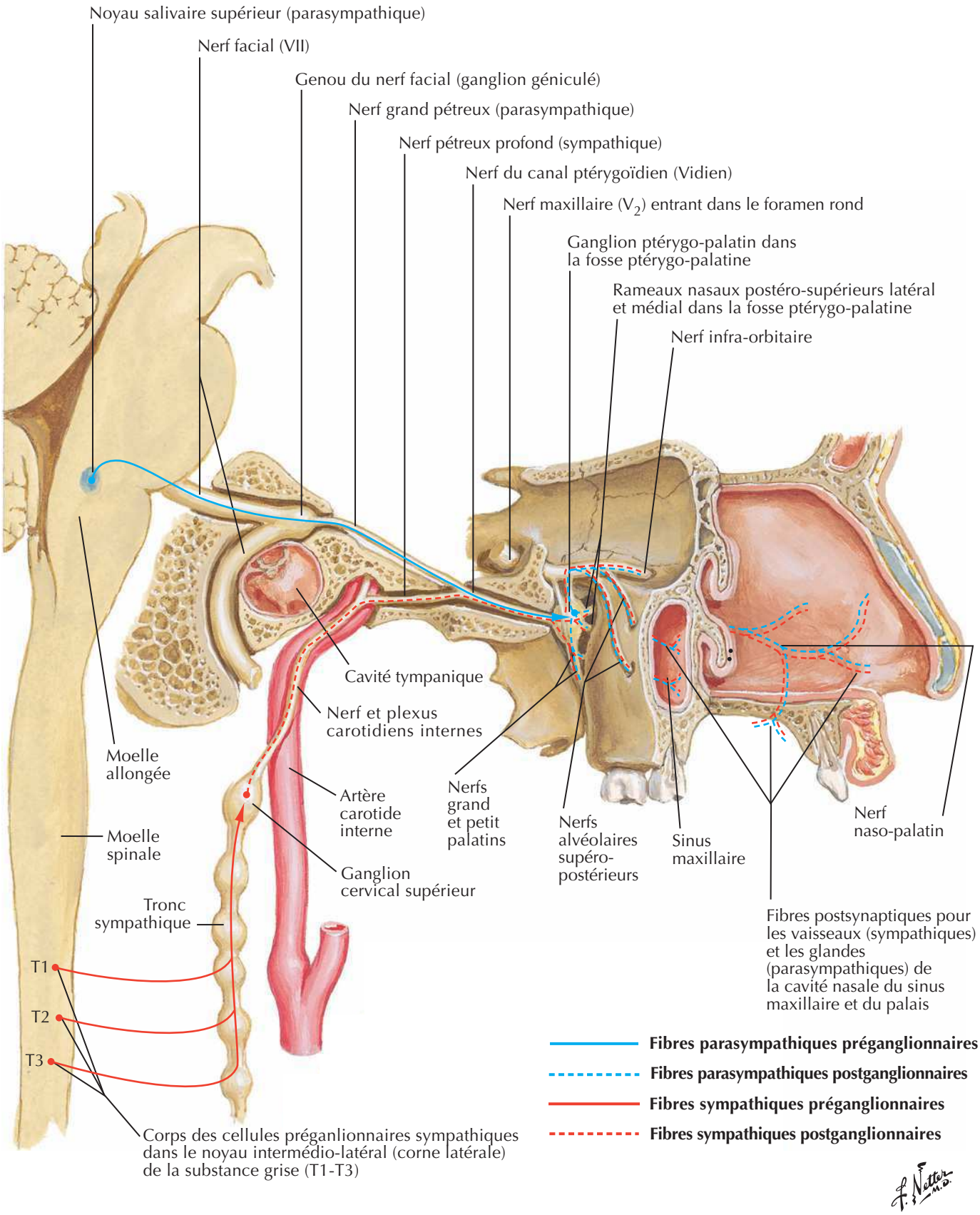

BIBLIOTHEQUE DE LA RECHERCHE BIBLIOGRAPHIQUE SCIENCE MEDICALE

BIBLIOTHEQUE DE LA RECHERCHE BIBLIOGRAPHIQUE SCIENCE MEDICALE

Fosse ptérygo-palatine

Voir aussi **Planches 39, 41, 52**

Canal ptérygoïdien (derrière les rameaux communicants entre le nerf maxillaire et le ganglion ptérygo-palatin)

Rameaux nasaux latéraux postéro-supérieurs et postéro-inférieurs du nerf maxillaire

Nerf naso-palatin (rameau septal)

Branches nasales postéro-latérales de l'artère sphéno-palatine

Nerf maxillaire

Artère pharyngienne

Ganglion ptérygo-palatin

Artère du canal ptérygoïdien

Nerf lacrymal

Artère sphéno-palatine

Nerf zygomatique

Nerf zygomatico-temporal

Artère infra-orbitaire

Artère alvéolaire supéro-postérieure

Nerf zygomatico-facial

Artère palatine descendante

Nerf infra-orbitaire

Artère maxillaire

Nerf alvéolaire supéro-moyen

Artère temporale superficielle

Paroi postérieure du sinus maxillaire droit (*découpée*)

Artère carotide externe

Nerf alvéolaire supéro-postérieur

Artères alvéolaires supéro-antérieure et supéro-moyenne

Nerfs grand et petit palatins

Branches dentaires de l'artère alvéolaire supérieure

Rameaux dentaires et gingivaux (du nerf alvéolaire supérieur)

Artères grande et petite palatine

Anastomose entre les nerfs grand palatin et naso-palatin et anastomose entre la branche septale postérieure de l'artère sphéno-palatine et l'artère grande palatine dans le canal incisif

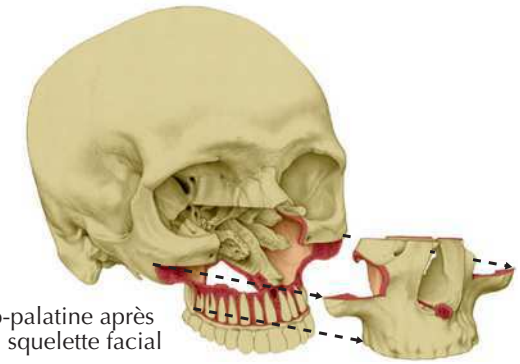

Vue antérieure de la fosse ptérygo-palatine après ablation de la partie maxillaire du squelette facial

C. Machado M.D.

BIBLIOTHEQUE DE LA RECHERCHE BIBLIOGRAPHIQUE SCIENCE MEDICALE

BIBLIOTHEQUE DE LA RECHERCHE BIBLIOGRAPHIQUE SCIENCE MEDICALE

Trajet des nerfs et des vaisseaux de la base du crâne

Voir aussi **Planches 105, 132, 137**

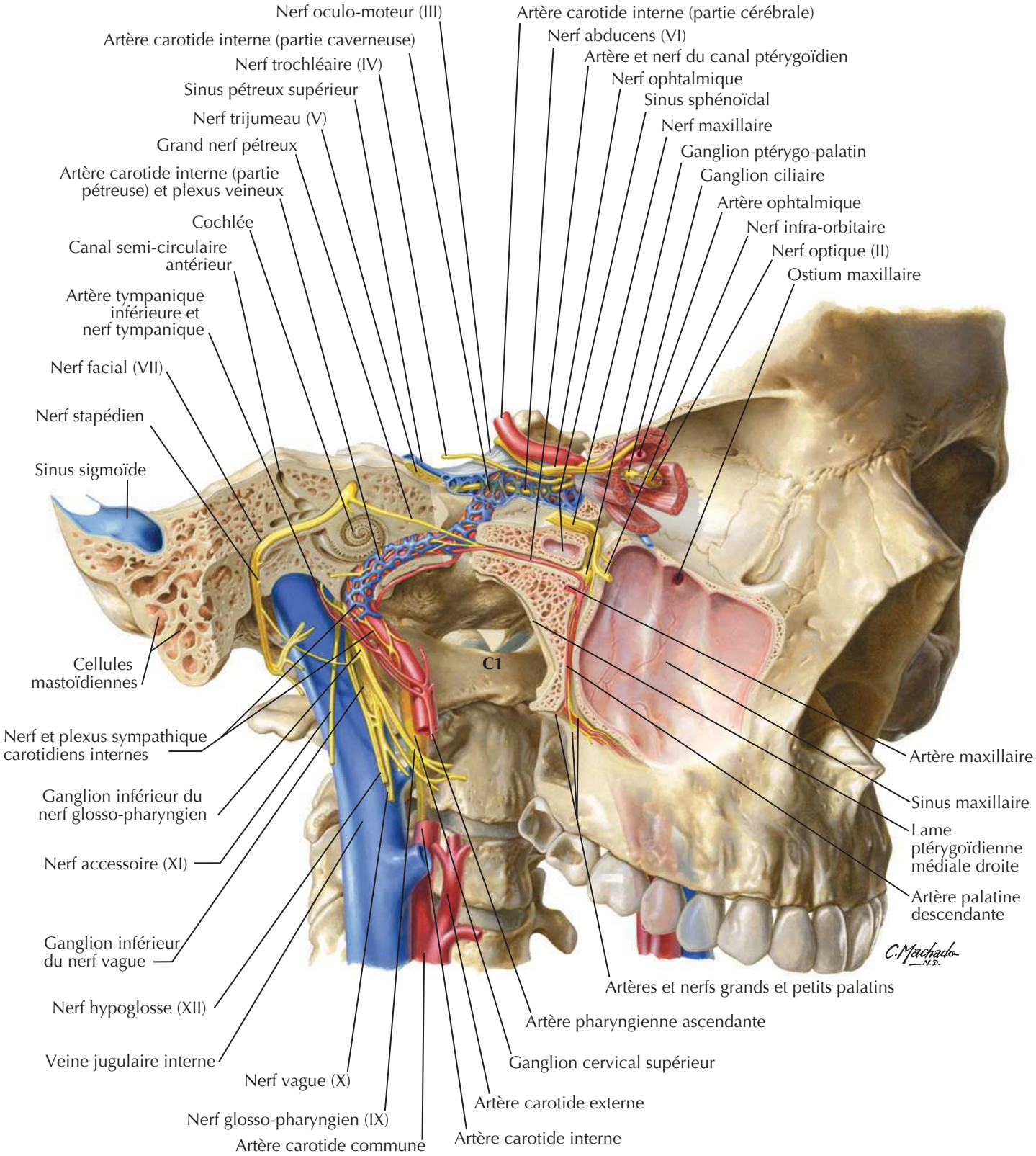

BIBLIOTHEQUE DE LA RECHERCHE BIBLIOGRAPHIQUE SCIENCE MEDICALE

BIBLIOTHEQUE DE LA RECHERCHE BIBLIOGRAPHIQUE SCIENCE MEDICALE

Examen de la cavité orale

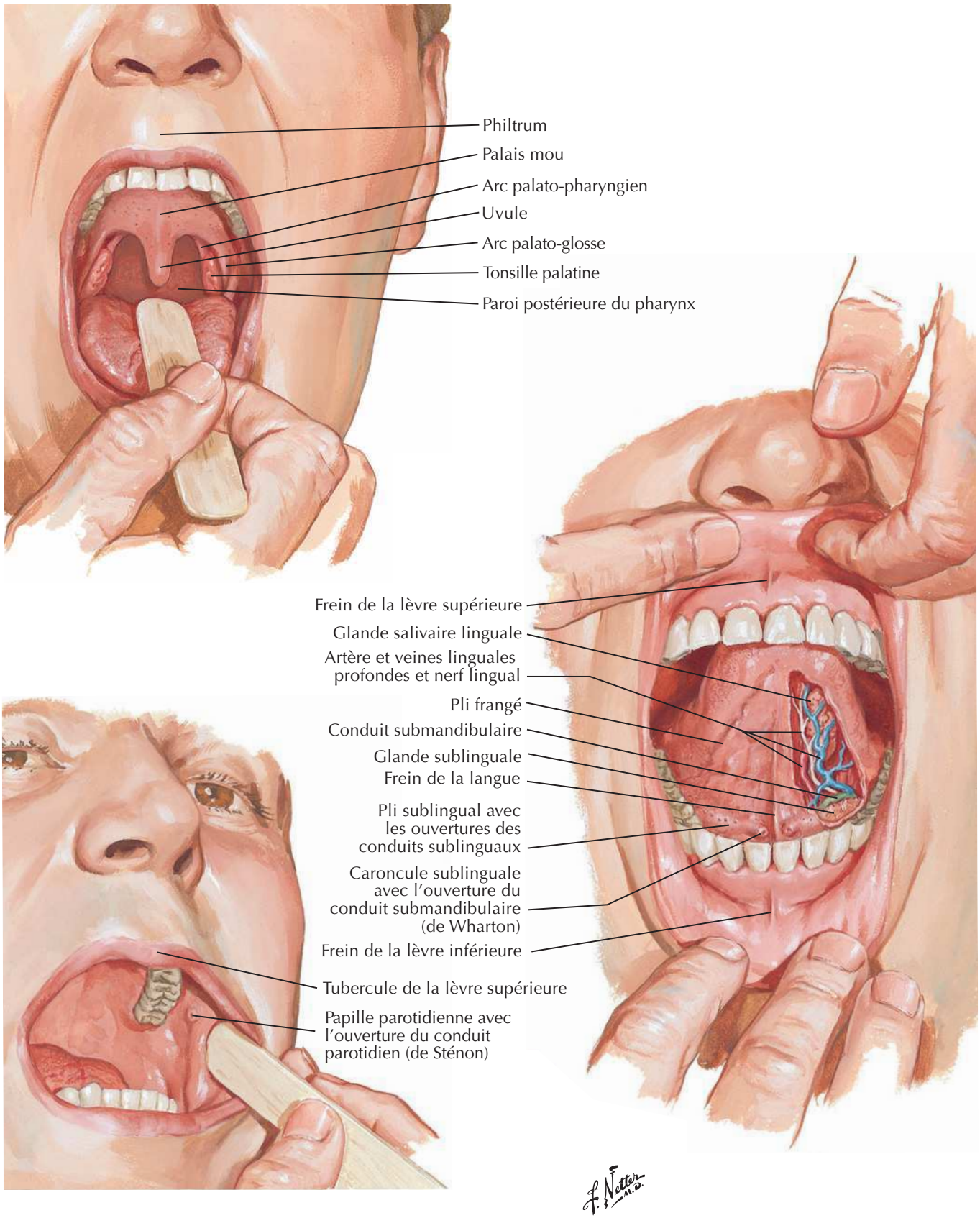

BIBLIOTHEQUE DE LA RECHERCHE BIBLIOGRAPHIQUE SCIENCE MEDICALE

BIBLIOTHEQUE DE LA RECHERCHE BIBLIOGRAPHIQUE SCIENCE MEDICALE

Voûte de la cavité orale

Voir aussi **Planche 41**

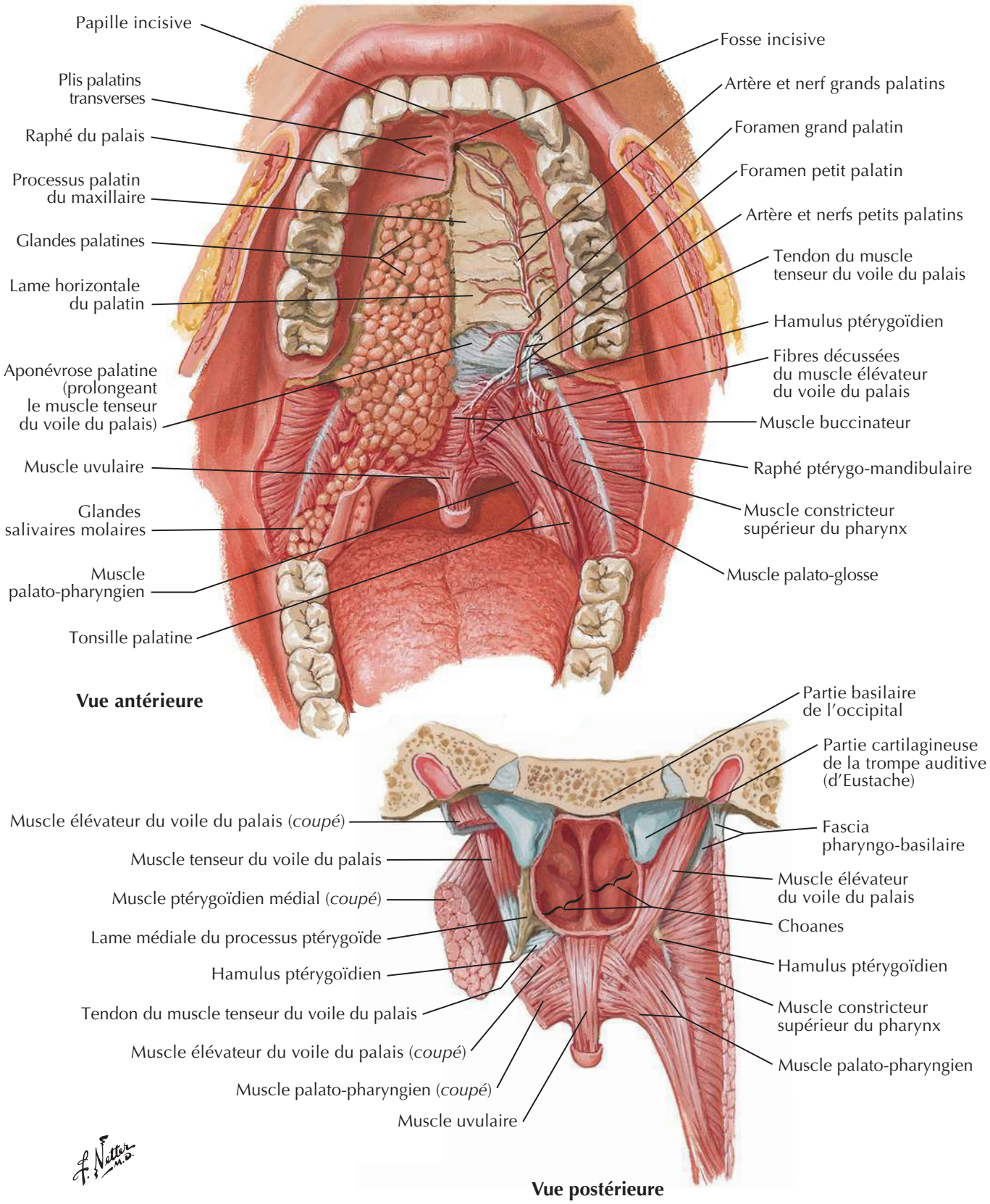

BIBLIOTHEQUE DE LA RECHERCHE BIBLIOGRAPHIQUE SCIENCE MEDICALE

BIBLIOTHEQUE DE LA RECHERCHE BIBLIOGRAPHIQUE SCIENCE MEDICALE

Plancher de la cavité orale

Voir aussi **Planche 28**

Vue latérale et légèrement inférieure

Muscle hyo-glosse
Muscle mylo-hyoïdien
Poulie fibreuse pour le tendon intermédiaire du muscle digastrique
Muscle digastrique (ventre antérieur)
Raphé médian des muscles mylo-hyoïdiens
Processus mastoïde
Processus styloïde
Muscle digastrique (ventre postérieur)
Muscle stylo-hyoïdien
Grande corne
Petite corne
Corps
Os hyoïde
Muscle thyro-hyoïdien
Muscle omo-hyoïdien
Muscle sterno-hyoïdien

Vue antéro-inférieure

Raphé médian entre les muscles mylo-hyoïdiens
Muscle digastrique (ventre antérieur)
Muscle mylo-hyoïdien
Muscle stylo-hyoïdien
Muscle digastrique (ventre postérieur)
Poulie fibreuse pour le tendon intermédiaire du muscle digastrique
Muscle hyo-glosse

Vue postéro-supérieure

Glande sublinguale
Nerf lingual
Nerf et artère alvéolaires inférieurs
Nerf et artère mylo-hyoïdiens
Glande et conduit submandibulaires (de Wharton)
Muscle mylo-hyoïdien
Muscle génio-hyoïdien
Lingula
Foramen mandibulaire
Épine mentonnière supérieure (tubercule génien) pour l'origine du muscle génio-glosse
Os hyoïde
Petite corne
Corps
Grande corne
Muscle hyo-glosse (*coupé*)

F. Netter M.D.

BIBLIOTHEQUE DE LA RECHERCHE BIBLIOGRAPHIQUE SCIENCE MEDICALE

BIBLIOTHEQUE DE LA RECHERCHE BIBLIOGRAPHIQUE SCIENCE MEDICALE

Voir aussi **Planches 58, 129**

Muscle palato-pharyngien
Muscle palato-glosse
Muscle longitudinal inférieur de la langue
Processus mastoïde
Muscle digastrique (ventre postérieur) (*coupé*)
Processus styloïde
Fascia pharyngo-basilaire
Muscle constricteur supérieur du pharynx
Ligament stylo-hyoïdien
Muscle stylo-glosse
Partie glosso-pharyngienne du muscle constricteur supérieur du pharynx
Muscle stylo-pharyngien
Muscle stylo-hyoïdien
Muscle constricteur moyen du pharynx
Muscle digastrique (ventre postérieur) (*coupé*)
Muscle hyo-glosse
Muscle génio-glosse
Tendon intermédiaire du muscle digastrique
Muscle mylo-hyoïdien (*coupé*)
Poulie fibreuse pour le tendon intermédiaire du digastrique
Muscle génio-hyoïdien
Os hyoïde

Vue latérale

Nerf lingual
Muscle constricteur supérieur du pharynx
Ganglion submandibulaire
Muscle stylo-glosse
Muscle palato-glosse (*sectionné*)
Artère linguale profonde et ses veines satellites
Ligament stylo-hyoïdien
Muscle stylo-pharyngien
Muscle hyo-glosse (*coupé*)
Artère linguale
Artère du frein
Artère carotide externe
Veine jugulaire interne
Veine rétro-mandibulaire
Conduit submandibulaire (de Wharton)
Veine faciale
Tronc commun drainant les veines faciale, rétro-mandibulaire et linguale (veine faciale commune)
Muscle génio-glosse
Artère supra-hyoïdienne
Veine linguale
Artère et veine sublinguales
Os hyoïde
Artère et veine dorsales de la langue
Muscle génio-hyoïdien
Nerf hypoglosse (XII)
Veine satellite du nerf hypoglosse

F. Netter M.D.

BIBLIOTHEQUE DE LA RECHERCHE BIBLIOGRAPHIQUE SCIENCE MEDICALE

BIBLIOTHEQUE DE LA RECHERCHE BIBLIOGRAPHIQUE SCIENCE MEDICALE

Langue (suite)

Épiglotte
Pli glosso-épiglottique médian
Pli glosso-épiglottique latéral
Vallécule
Arc et muscle palato-pharyngiens
Tonsille palatine (amygdale palatine) (*coupée*)
Tonsille linguale (follicule lingual)
Muscle et arc palato-glosses (*coupés*)
Foramen cæcum
Sillon terminal
Papilles circumvallées
Papilles foliées
Papilles filiformes
Papilles fungiformes
Sillon médian
Racine
Corps
Apex

Dos de la langue

Tonsille linguale
Papilles filiformes
Papille fungiforme
Apex kératinisé de la papille
Muscle intrinsèque
Conduit glandulaire
Crypte
Follicules lymphatiques
Glandes muqueuses
Papille circumvallée
Calicules gustatifs
Sillon
Glandes linguales (glandes de von Ebner)

Schéma tridimensionnel : aire indiquée au-dessus

BIBLIOTHEQUE DE LA RECHERCHE BIBLIOGRAPHIQUE SCIENCE MEDICALE

BIBLIOTHEQUE DE LA RECHERCHE BIBLIOGRAPHIQUE SCIENCE MEDICALE

Innervation afférente de la cavité orale et du pharynx

Voir aussi **Planches 126, 134, 136**

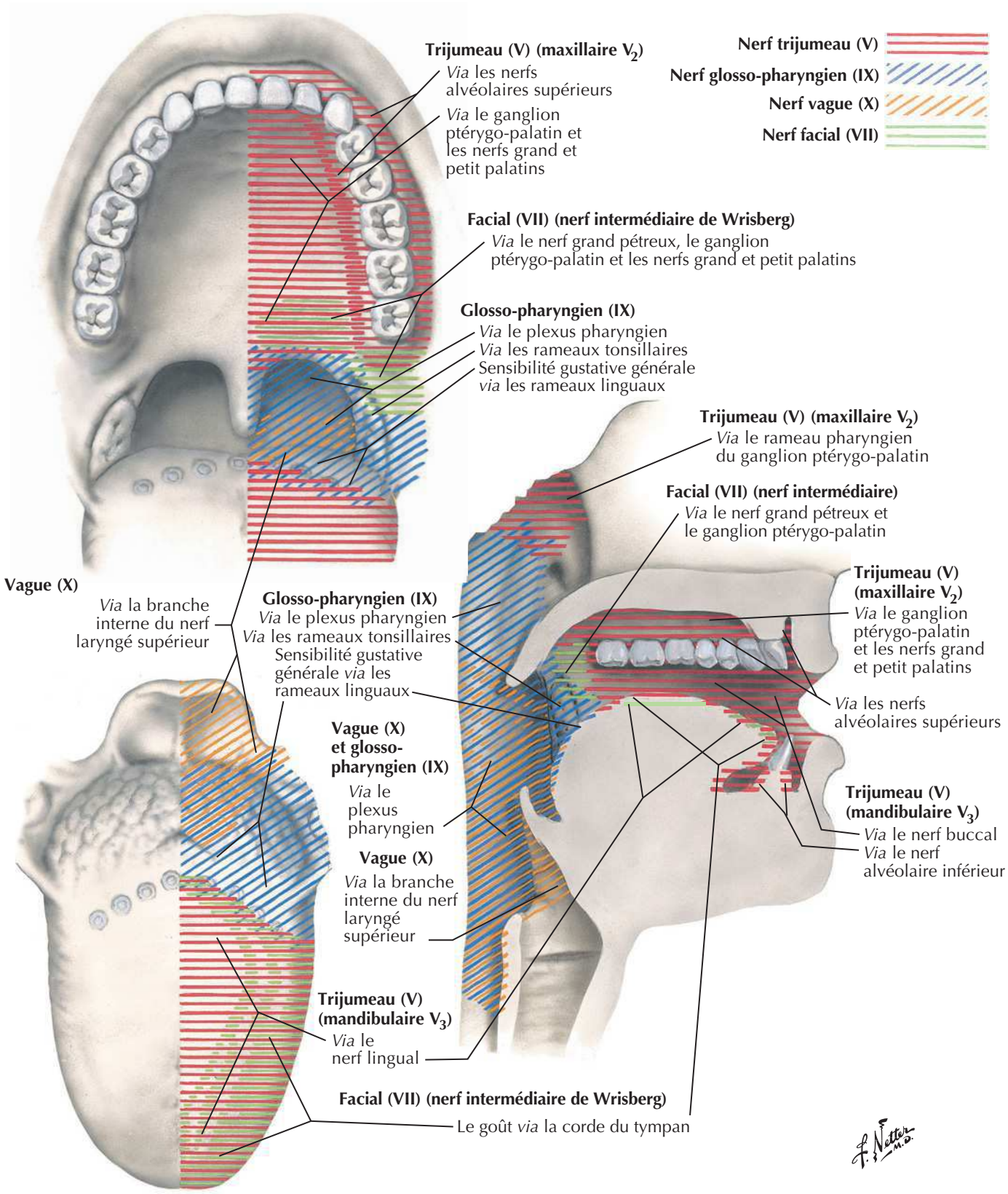

BIBLIOTHEQUE DE LA RECHERCHE BIBLIOGRAPHIQUE SCIENCE MEDICALE

BIBLIOTHEQUE DE LA RECHERCHE BIBLIOGRAPHIQUE SCIENCE MEDICALE

Dents

Voir aussi **Planches 40, 41, 57**

Dents déciduales : âge moyen d'apparition

Incisive centrale (8-10 mois)
Incisive latérale (8-10 mois)
Canine (cuspide) (16-20 mois)
1re molaire (15-21 mois)
2e molaire (20-24 mois)
2e molaire (20-24 mois)
1re molaire (15-21 mois)
Canine (cuspide) (15-21 mois)
Incisive latérale (15-21 mois)
Incisive centrale (6-9 mois)

Dents permanentes (en bleu) : âge moyen d'apparition

Incisive centrale (7 ans)
Incisive latérale (8 ans)
Canine (11-12 ans)
1re prémolaire (9 ans)
2e prémolaire (10 ans)
1re molaire (6 ans)
2e molaire (12-13 ans)
3e molaires (17-25 ans)
2e molaire (12-13 ans)
1re molaire (6 ans)
2e prémolaire (10 ans)
1re prémolaire (9 ans)
Canine (11-12 ans)
Incisive latérale (8 ans)
Incisive centrale (7 ans)

Fosse incisive
Processus palatin du maxillaire
Lame horizontale de l'os palatin
Foramens grand et petit palatins

Incisives centrales
Incisives latérales
Canines
1re prémolaires
2e prémolaires
1re molaires
2e molaires
3e molaires

Dents permanentes supérieures

Dents permanentes inférieures

F. Netter M.D.

BIBLIOTHEQUE DE LA RECHERCHE BIBLIOGRAPHIQUE SCIENCE MEDICALE

Dents (suite)

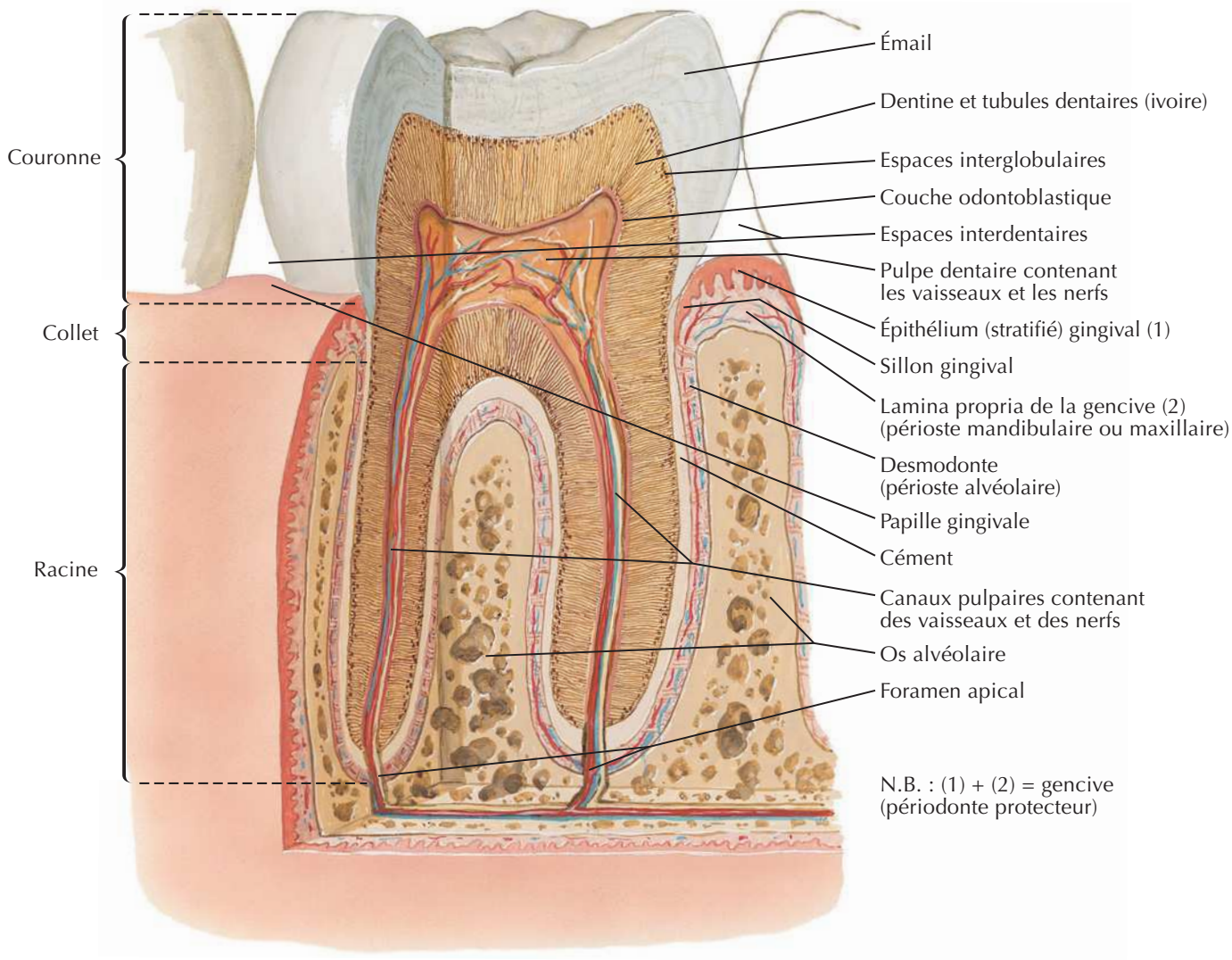

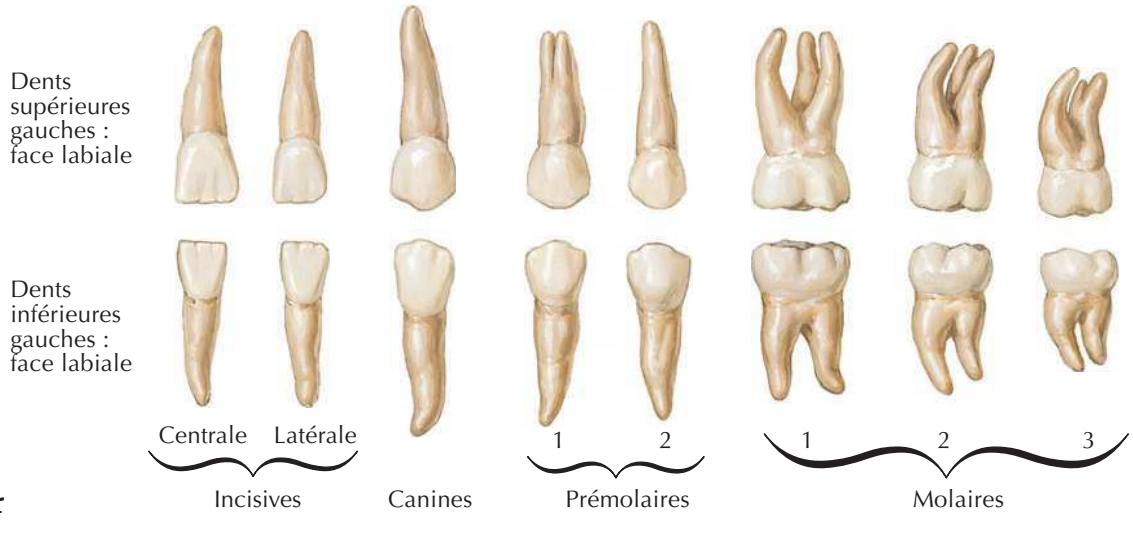

BIBLIOTHEQUE DE LA RECHERCHE BIBLIOGRAPHIQUE SCIENCE MEDICALE

BIBLIOTHEQUE DE LA RECHERCHE BIBLIOGRAPHIQUE SCIENCE MEDICALE

Pharynx : coupe médiane

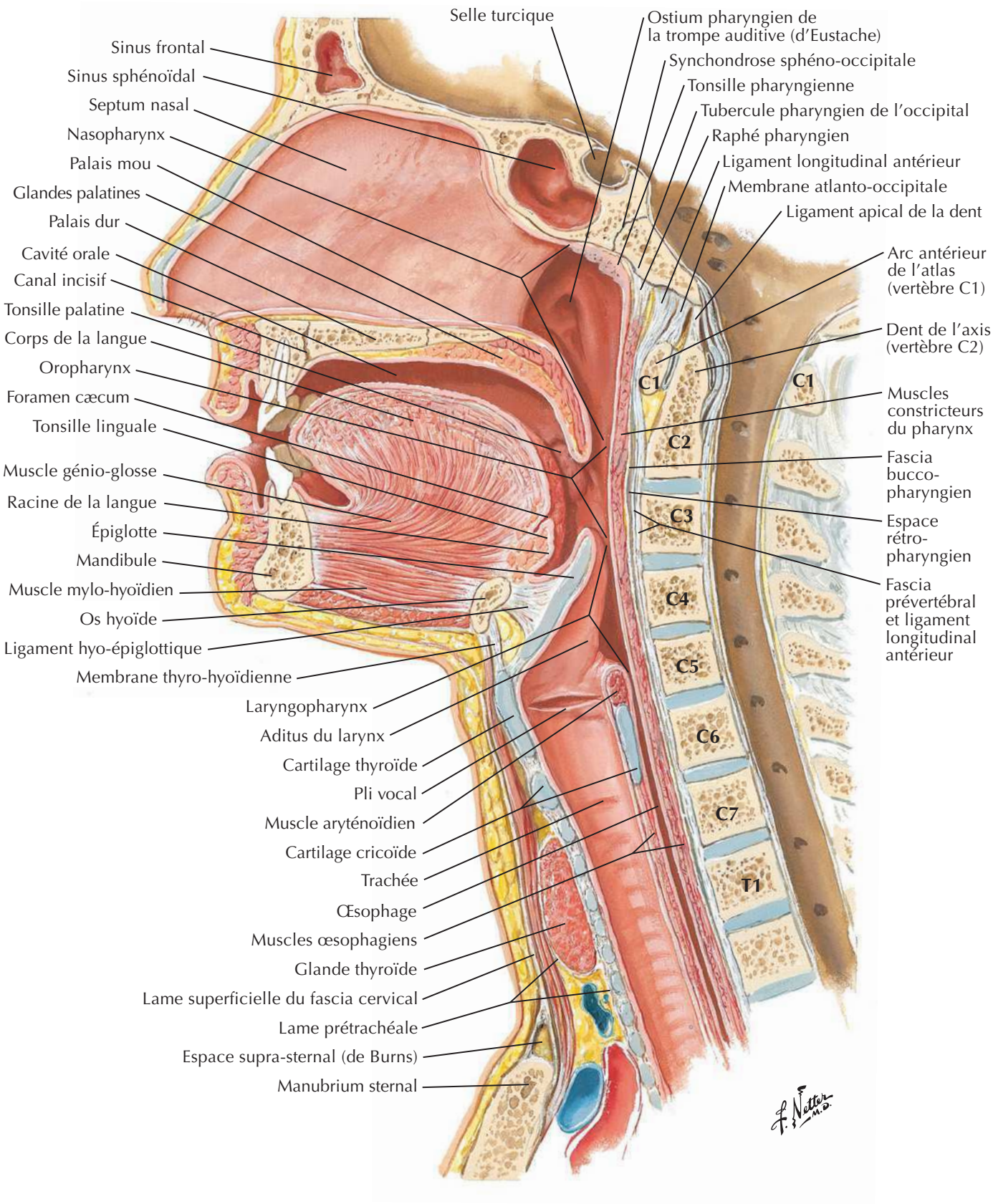

BIBLIOTHEQUE DE LA RECHERCHE BIBLIOGRAPHIQUE SCIENCE MEDICALE

BIBLIOTHEQUE DE LA RECHERCHE BIBLIOGRAPHIQUE SCIENCE MEDICALE

Muscles du pharynx : coupe sagittale

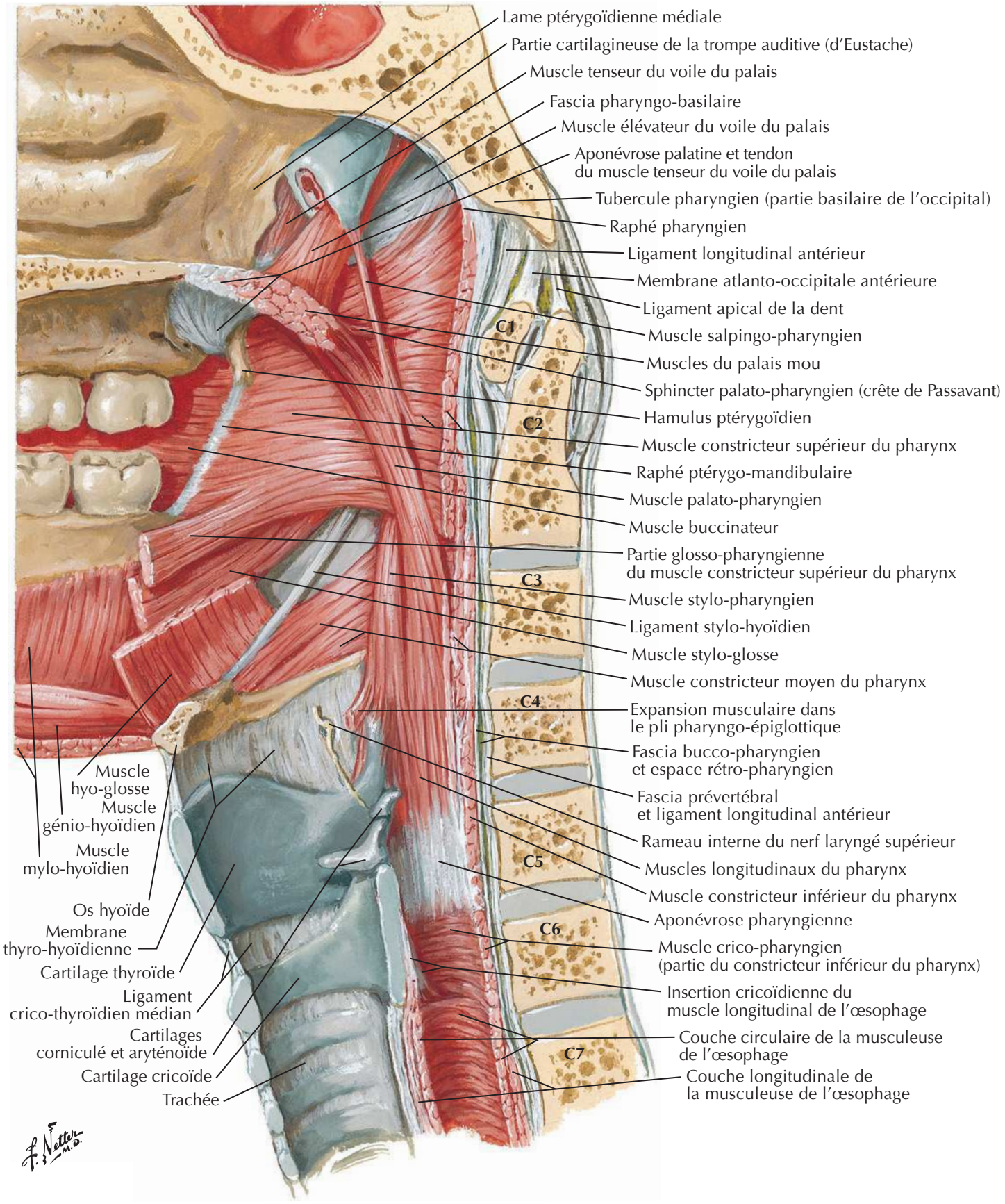

BIBLIOTHEQUE DE LA RECHERCHE BIBLIOGRAPHIQUE SCIENCE MEDICALE

BIBLIOTHEQUE DE LA RECHERCHE BIBLIOGRAPHIQUE SCIENCE MEDICALE

Pharynx ouvert : vue postérieure

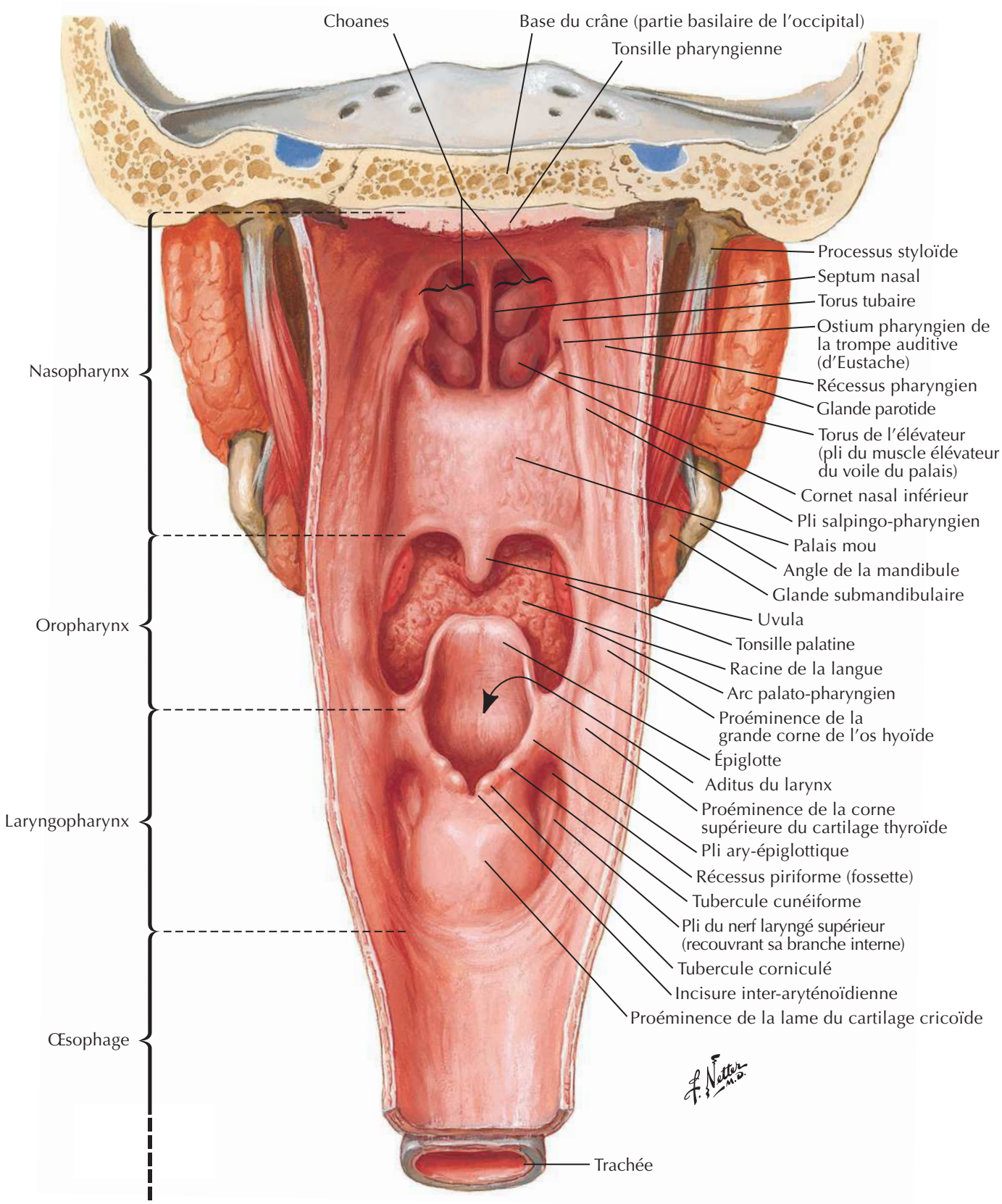

BIBLIOTHEQUE DE LA RECHERCHE BIBLIOGRAPHIQUE SCIENCE MEDICALE

BIBLIOTHEQUE DE LA RECHERCHE BIBLIOGRAPHIQUE SCIENCE MEDICALE

Muscles du pharynx ouvert partiellement : vue postérieure

Voir aussi **Planche 70**

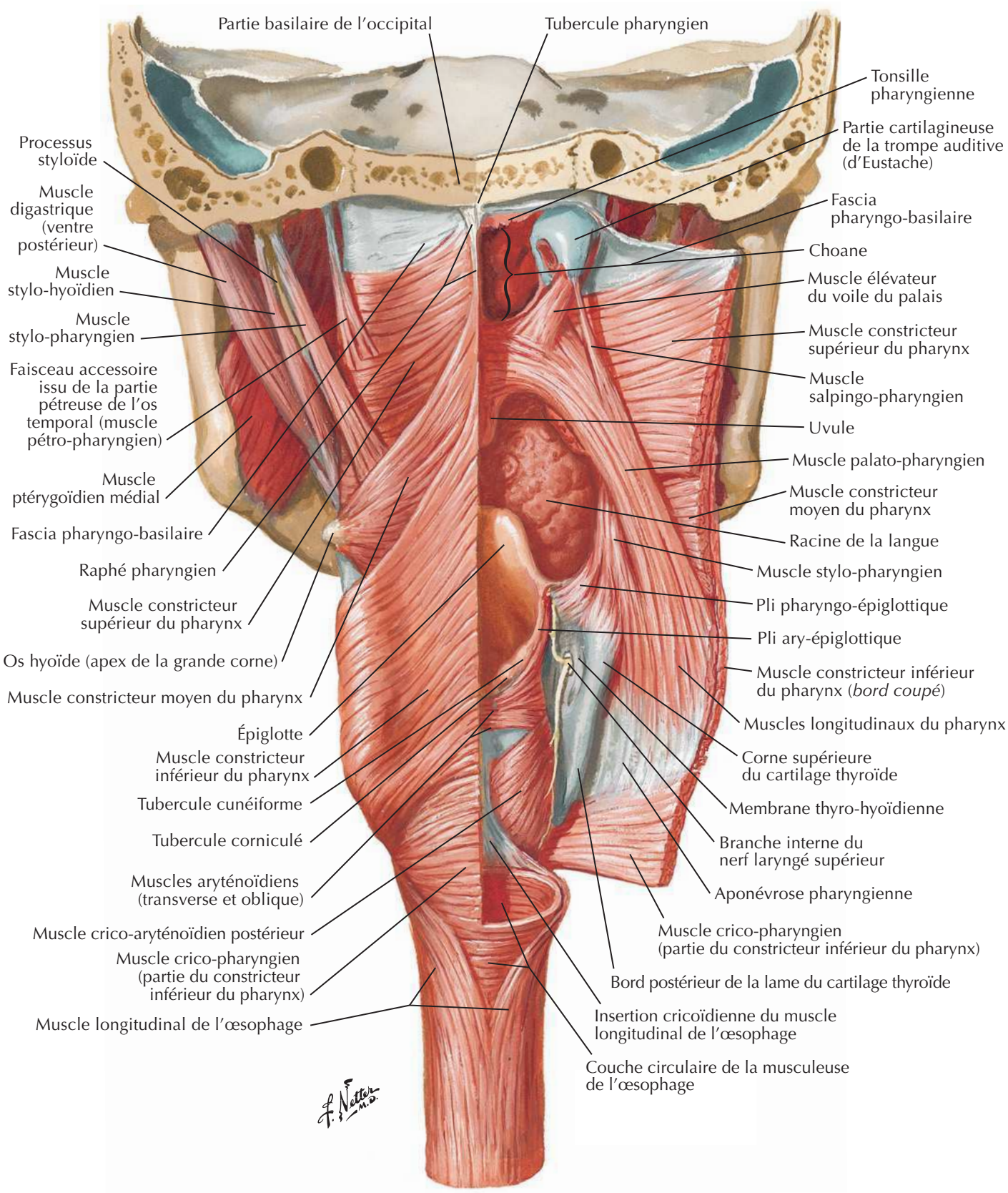

BIBLIOTHEQUE DE LA RECHERCHE BIBLIOGRAPHIQUE SCIENCE MEDICALE

Vue médiale
Coupe sagittale

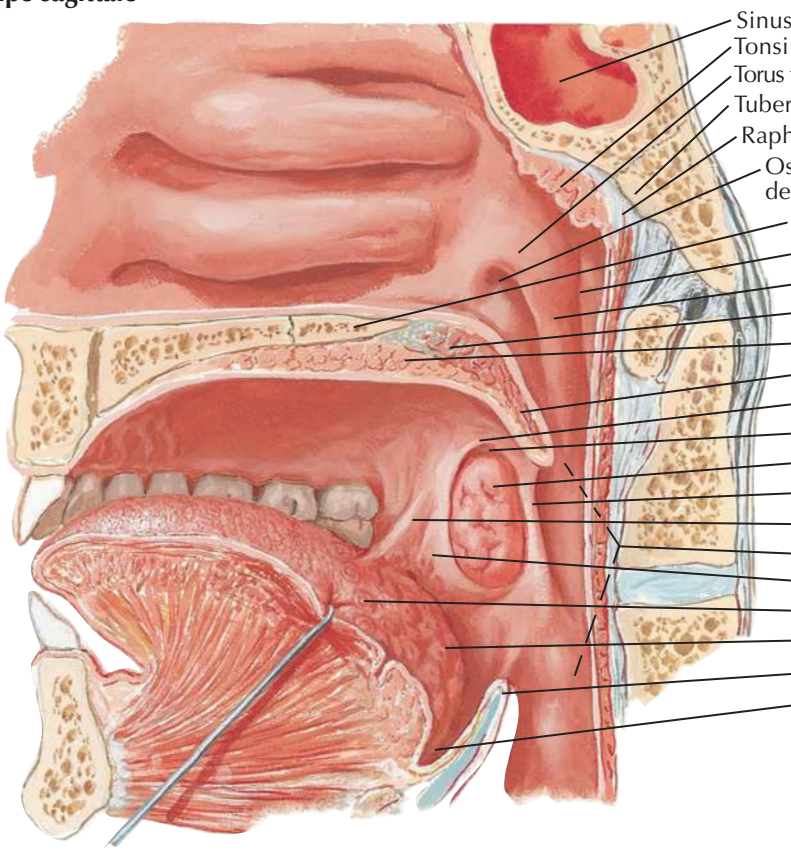

Après ablation de la muqueuse pharyngienne

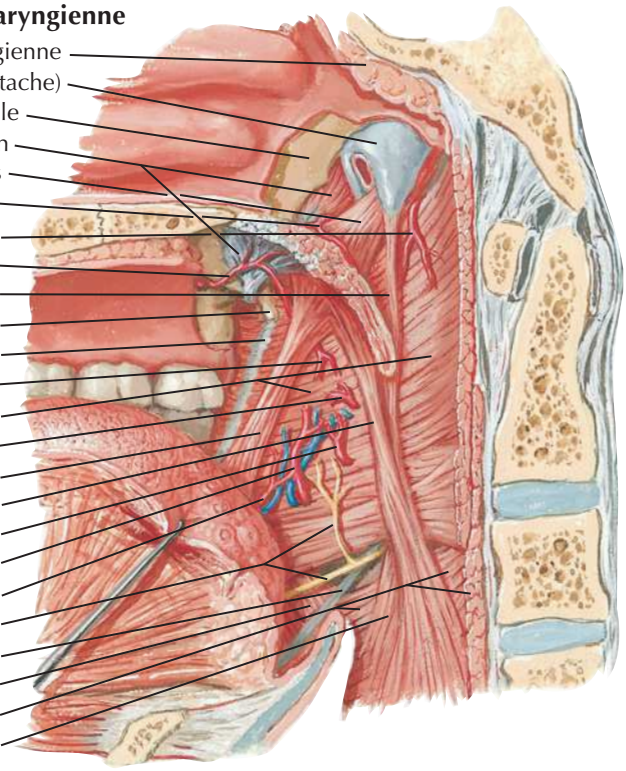

BIBLIOTHEQUE DE LA RECHERCHE BIBLIOGRAPHIQUE SCIENCE MEDICALE

Jonction pharyngo-œsophagienne

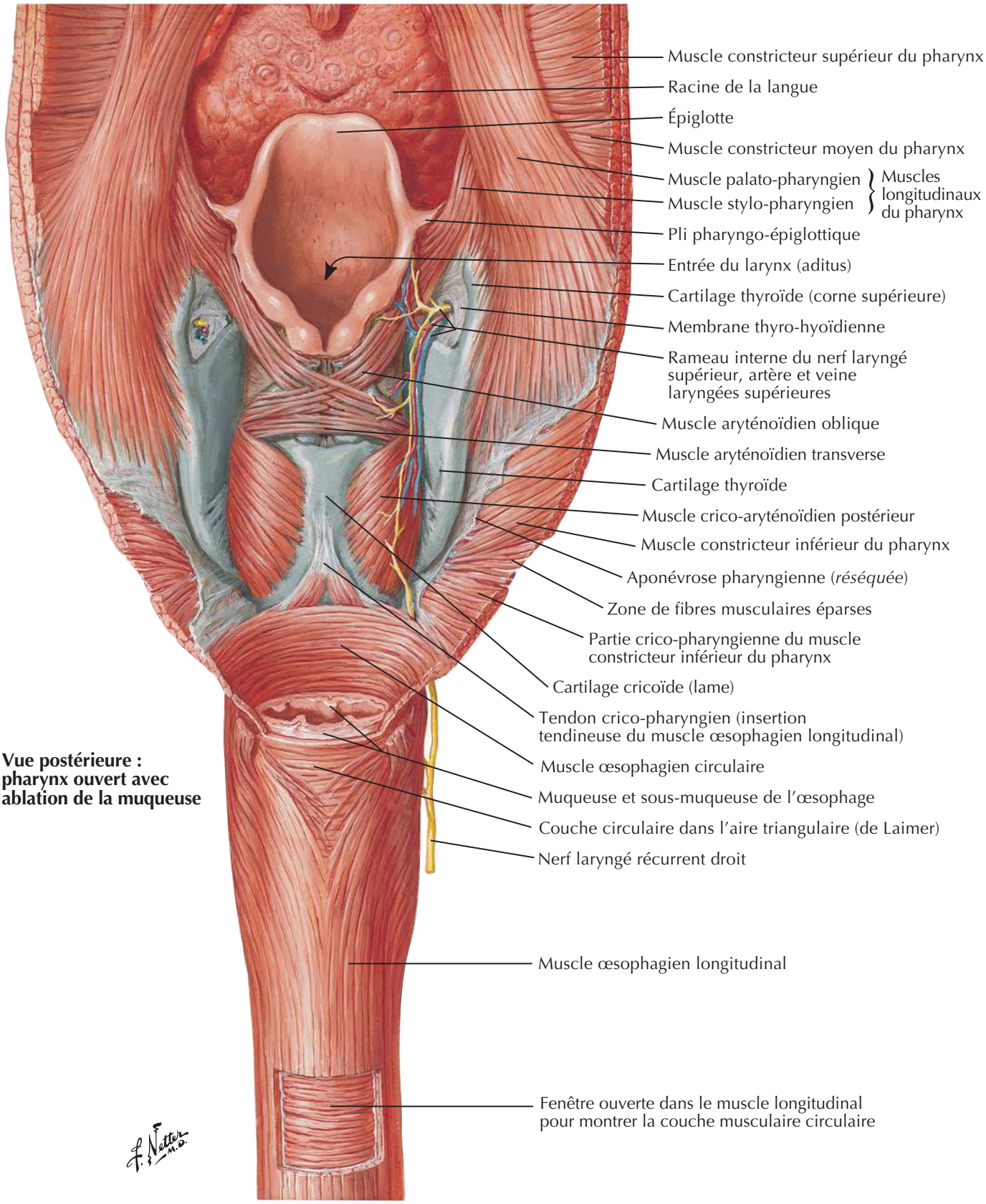

Vue postérieure : pharynx ouvert avec ablation de la muqueuse

BIBLIOTHEQUE DE LA RECHERCHE BIBLIOGRAPHIQUE SCIENCE MEDICALE

BIBLIOTHEQUE DE LA RECHERCHE BIBLIOGRAPHIQUE SCIENCE MEDICALE

Muscles du pharynx : vue latérale

Voir aussi **Planche 67**

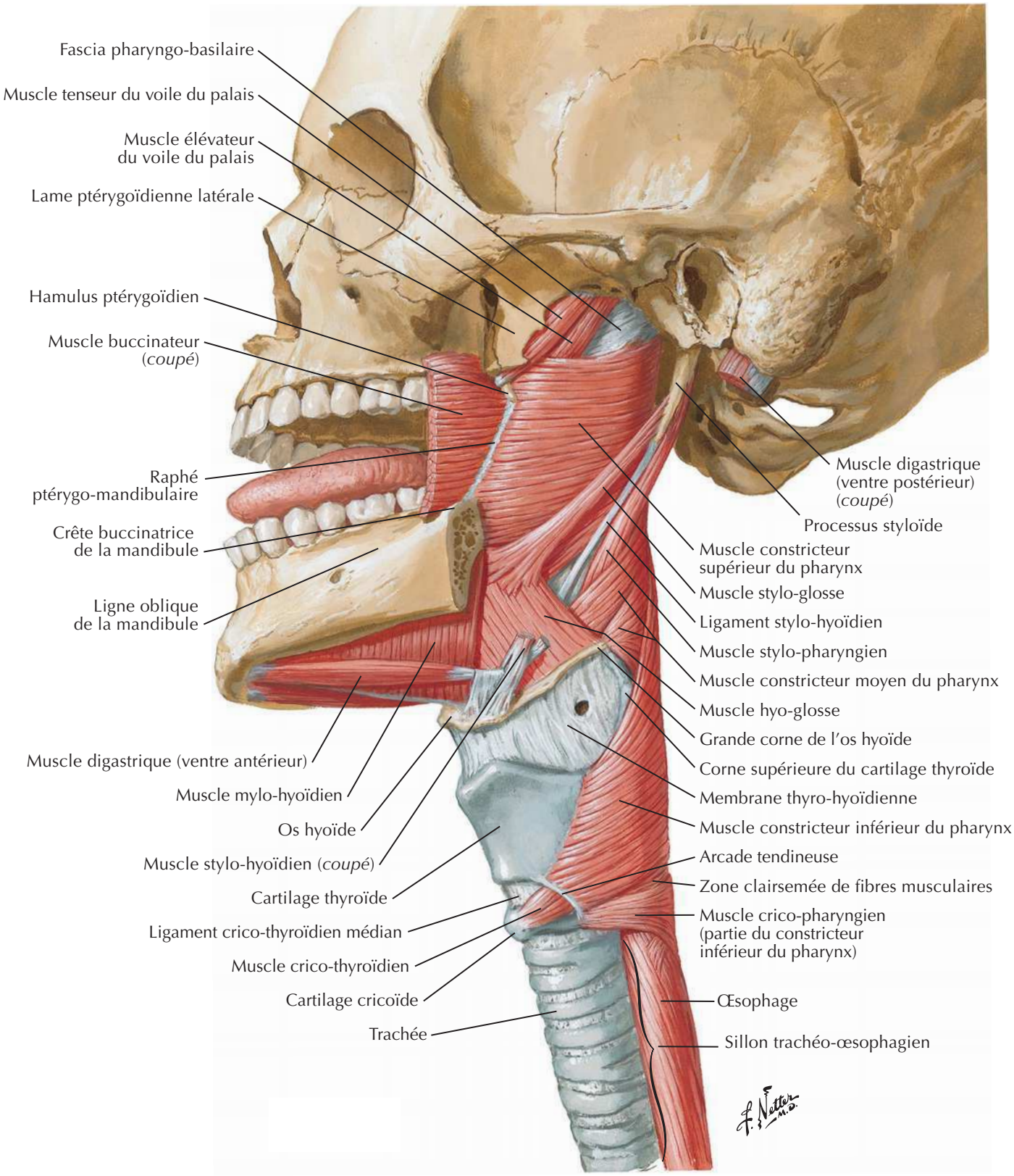

BIBLIOTHEQUE DE LA RECHERCHE BIBLIOGRAPHIQUE SCIENCE MEDICALE

BIBLIOTHEQUE DE LA RECHERCHE BIBLIOGRAPHIQUE SCIENCE MEDICALE

Nerfs des régions orale et pharyngienne

Voir aussi **Planches 50, 123, 126**

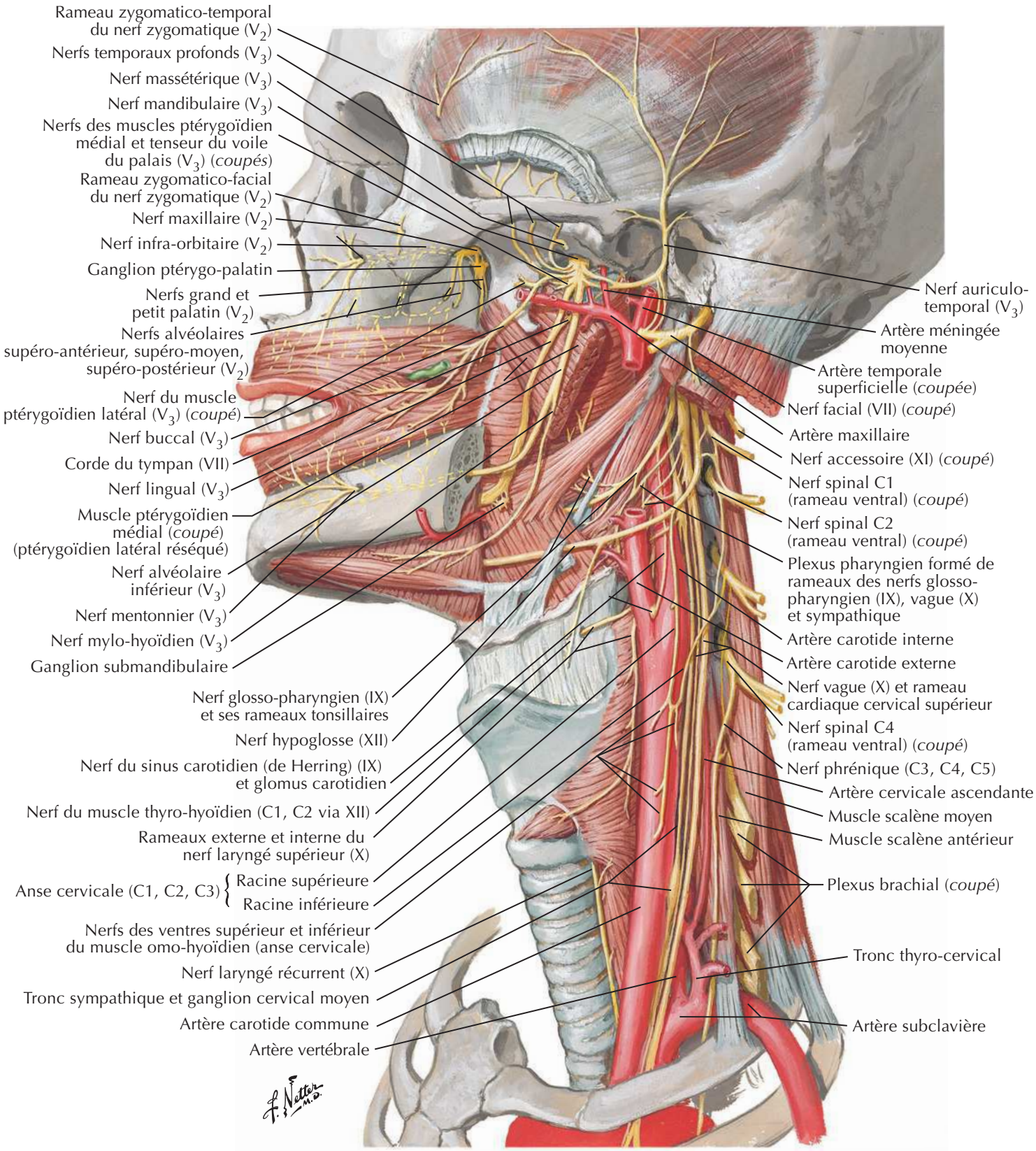

BIBLIOTHEQUE DE LA RECHERCHE BIBLIOGRAPHIQUE SCIENCE MEDICALE

BIBLIOTHEQUE DE LA RECHERCHE BIBLIOGRAPHIQUE SCIENCE MEDICALE

Artères des régions orale et pharyngienne

Voir aussi **Planches 34, 51**

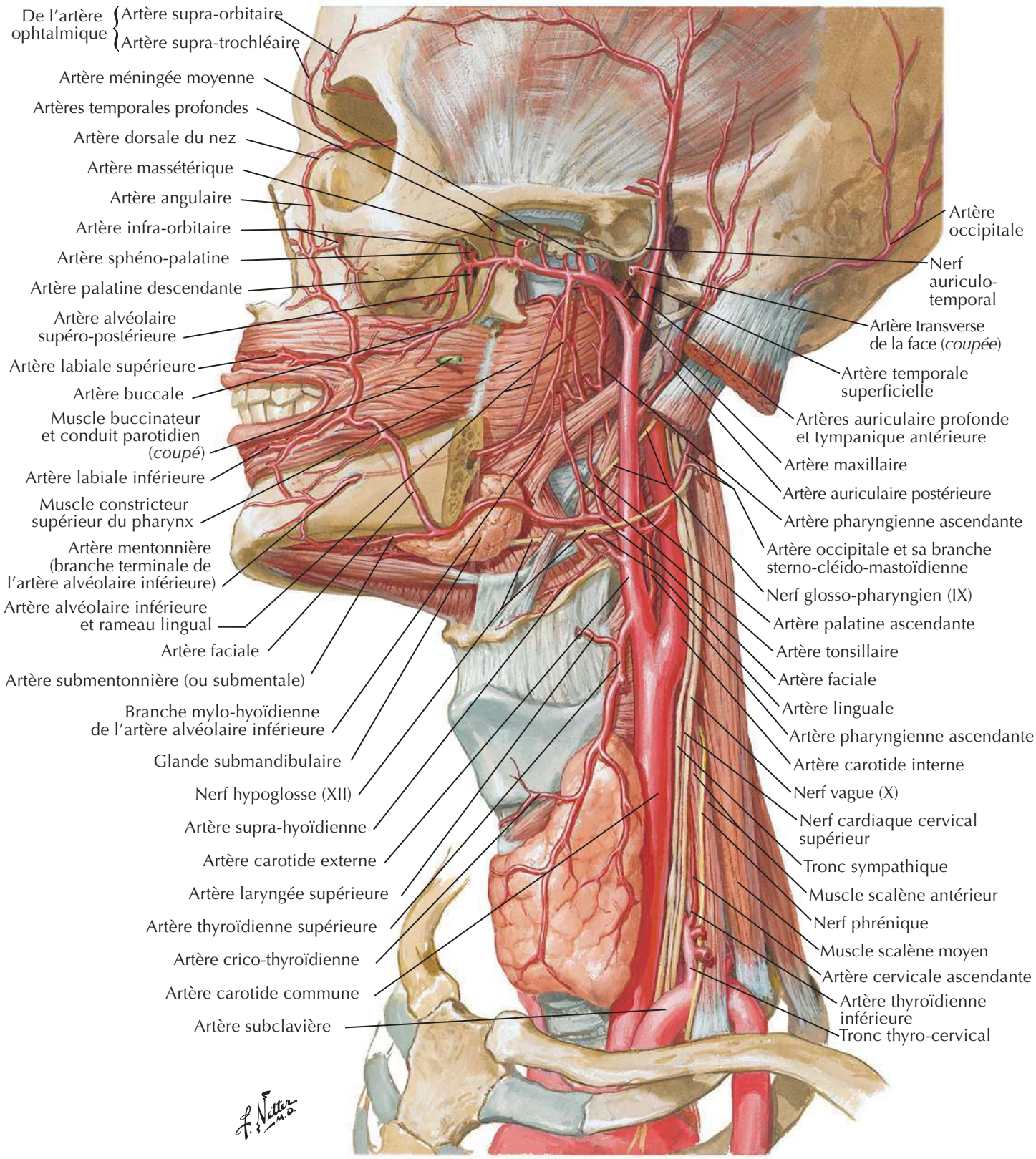

BIBLIOTHEQUE DE LA RECHERCHE BIBLIOGRAPHIQUE SCIENCE MEDICALE

BIBLIOTHEQUE DE LA RECHERCHE BIBLIOGRAPHIQUE SCIENCE MEDICALE

Veines des régions orale et pharyngienne

Voir aussi **Planche 74**

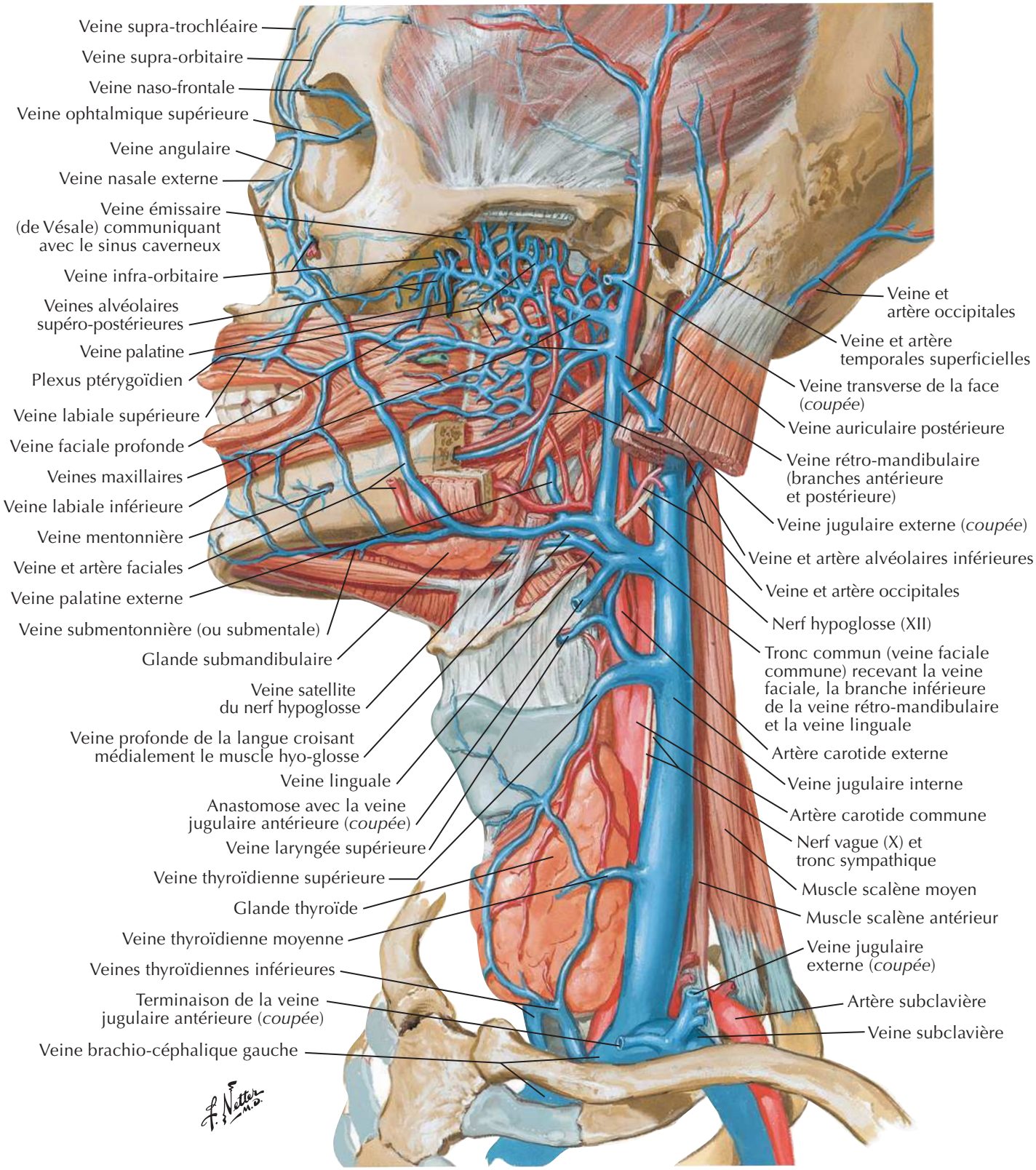

BIBLIOTHEQUE DE LA RECHERCHE BIBLIOGRAPHIQUE SCIENCE MEDICALE

BIBLIOTHEQUE DE LA RECHERCHE BIBLIOGRAPHIQUE SCIENCE MEDICALE

Vaisseaux et nœuds lymphatiques de la tête et du cou

Voir aussi **Planches 73, 105**

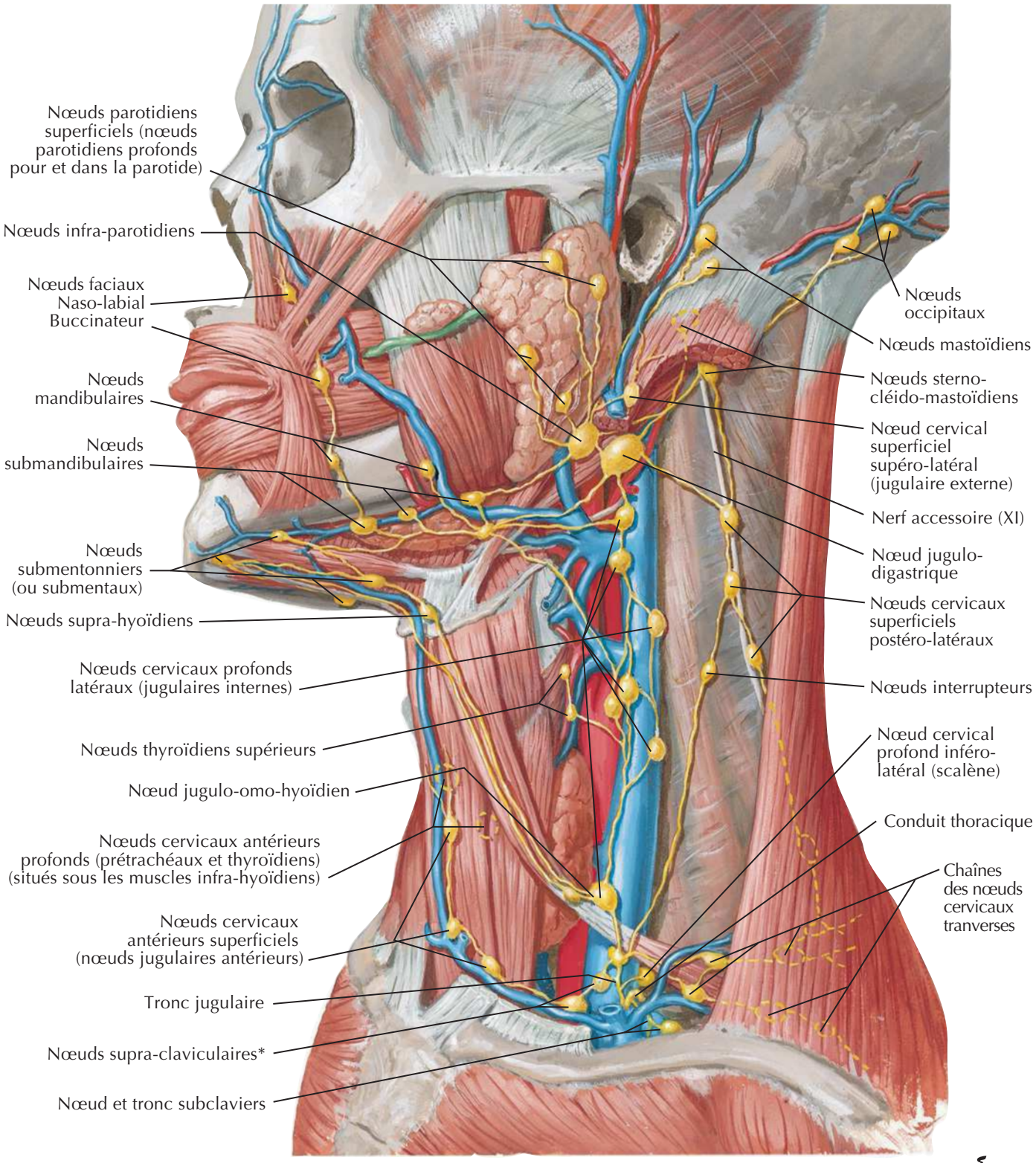

*Le groupe des nœuds lymphatiques supra-claviculaires (également nommé groupe cervical profond inférieur), surtout à gauche, sont aussi parfois nommés lymphonœuds signal ou sentinelle de Virchow ou de Troisier, surtout quand ils sont gros et palpables. Ces nœuds (ou un seul nœud) sont ainsi appelés car ils peuvent être le premier signe révélateur d'une maladie maligne des viscères.

BIBLIOTHEQUE DE LA RECHERCHE BIBLIOGRAPHIQUE SCIENCE MEDICALE

BIBLIOTHEQUE DE LA RECHERCHE BIBLIOGRAPHIQUE SCIENCE MEDICALE

Vaisseaux et nœuds lymphatiques du pharynx et de la langue

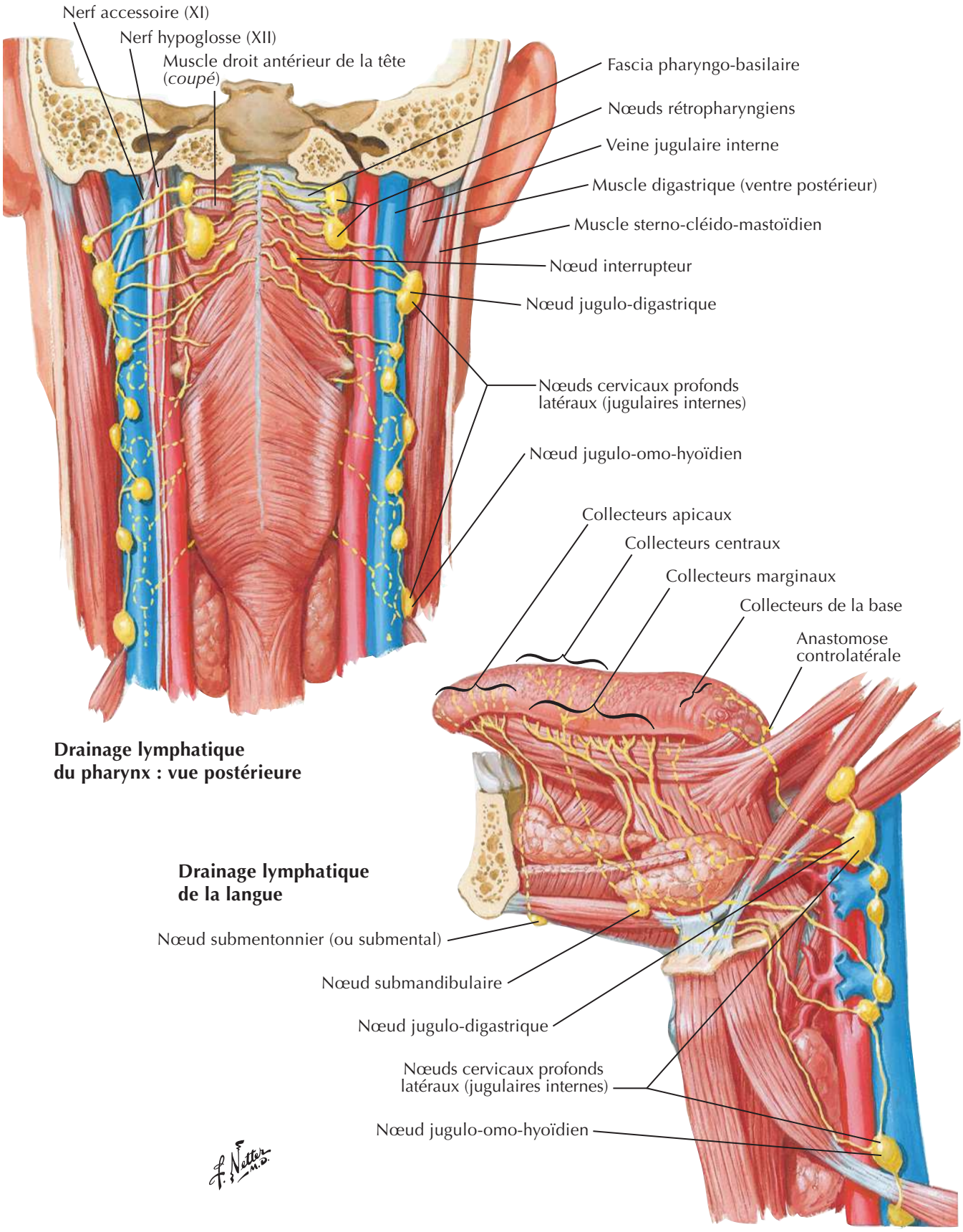

Drainage lymphatique du pharynx : vue postérieure

Drainage lymphatique de la langue

BIBLIOTHEQUE DE LA RECHERCHE BIBLIOGRAPHIQUE SCIENCE MEDICALE

BIBLIOTHEQUE DE LA RECHERCHE BIBLIOGRAPHIQUE SCIENCE MEDICALE

Glande thyroïde : vue antérieure

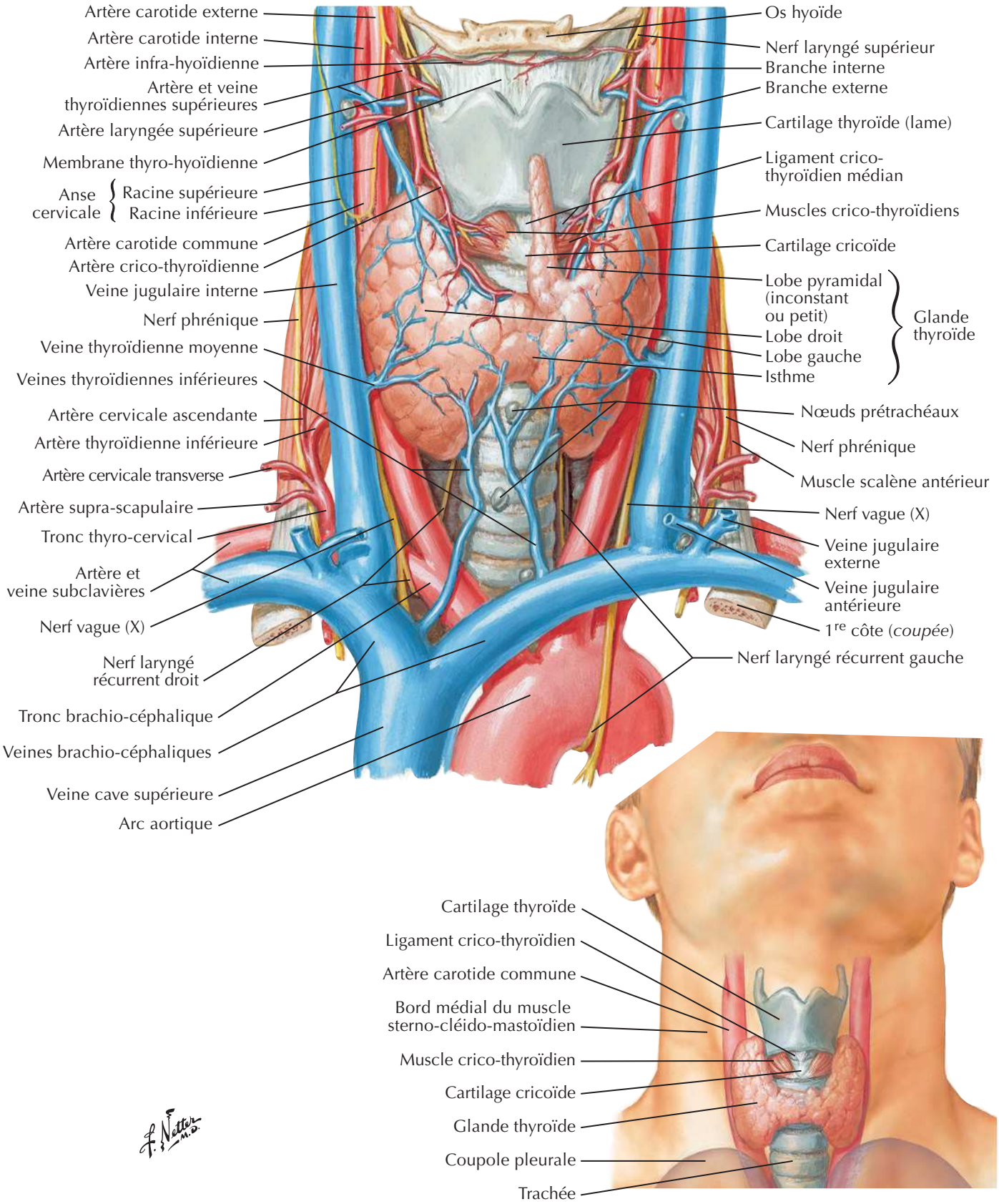

BIBLIOTHEQUE DE LA RECHERCHE BIBLIOGRAPHIQUE SCIENCE MEDICALE

BIBLIOTHEQUE DE LA RECHERCHE BIBLIOGRAPHIQUE SCIENCE MEDICALE

Glande thyroïde et pharynx : vue postérieure

Voir aussi **Planche 78**

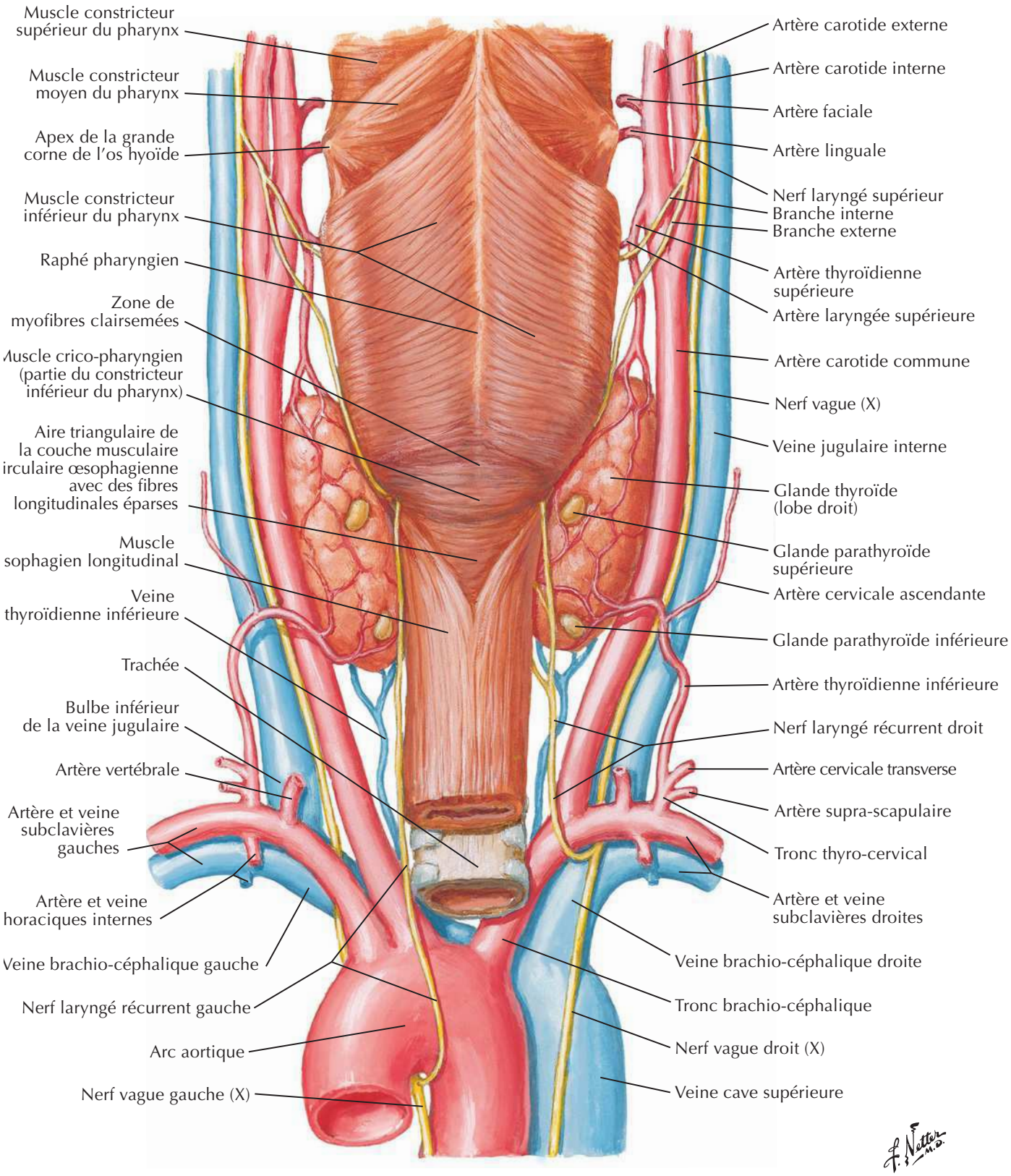

BIBLIOTHEQUE DE LA RECHERCHE BIBLIOGRAPHIQUE SCIENCE MEDICALE

BIBLIOTHEQUE DE LA RECHERCHE BIBLIOGRAPHIQUE SCIENCE MEDICALE

Glandes parathyroïdes

Voir aussi **Planches 69, 77, 82**

Vue postérieure

Nerf laryngé supérieur
Branche interne
Branche externe
Nerf vague (X)
Épiglotte
Artère thyroïdienne supérieure
Artère carotide commune
Capsule fibreuse de la glande thyroïde (*réséquée*)
Glande parathyroïde supérieure
Lobe gauche de la glande thyroïde
Artère cervicale ascendante
Glande parathyroïde inférieure
Nerf laryngé récurrent gauche
Œsophage
Artère subclavière
Trachée

Membrane thyro-hyoïdienne
Os hyoïde

Artère carotide externe
Artère carotide interne
Artère thyroïdienne supérieure
Artère laryngée supérieure
Muscle constricteur inférieur du pharynx (*coupé*)
Artère carotide commune
Capsule fibreuse de la glande thyroïde (*réséquée*)
Muscle crico-pharyngien (partie du constricteur inférieur du pharynx)
Glande parathyroïde supérieure
Lobe droit de la glande thyroïde
Glande parathyroïde inférieure (peut être située plus caudalement, voire dans le médiastin)
Artère thyroïdienne inférieure
Nerf laryngé récurrent droit
Artère cervicale transverse
Artère supra-scapulaire
Tronc thyro-cervical
Artère vertébrale
Artère subclavière
Tronc brachio-céphalique

Vue latérale droite

Artère carotide externe
Veine thyroïdienne supérieure
Artère laryngée supérieure
Artère thyroïdienne supérieure (*coupée*)
Muscle constricteur inférieur du pharynx
Artère carotide commune
Veine jugulaire interne
Veine thyroïdienne moyenne
Artère thyroïdienne inférieure
Nerf laryngé récurrent droit
Œsophage

Branche interne du nerf laryngé supérieur
Branche externe du nerf laryngé supérieur
Glande parathyroïde supérieure
Glande thyroïde (lobe droit) (*réclinée en avant*)
Glande parathyroïde inférieure
Veine thyroïdienne inférieure

F. Netter M.D.

BIBLIOTHEQUE DE LA RECHERCHE BIBLIOGRAPHIQUE SCIENCE MEDICALE

BIBLIOTHEQUE DE LA RECHERCHE BIBLIOGRAPHIQUE SCIENCE MEDICALE

Cartilages du larynx

Voir aussi **Planches 80, 81, 82**

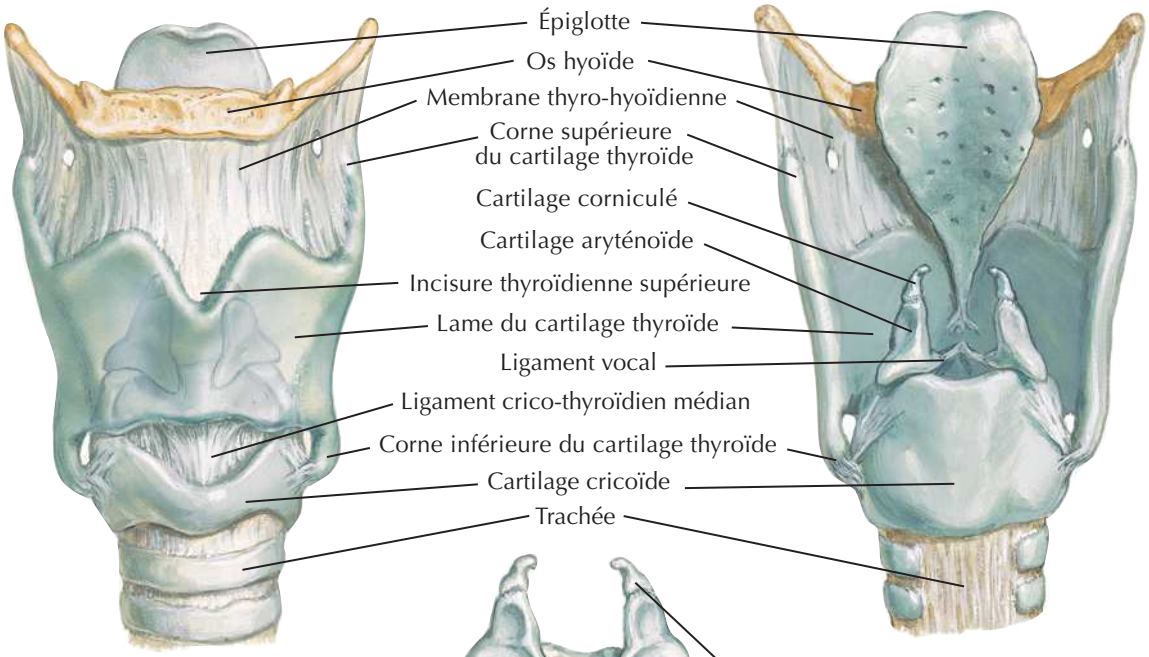

Vue antérieure

Vue postérieure

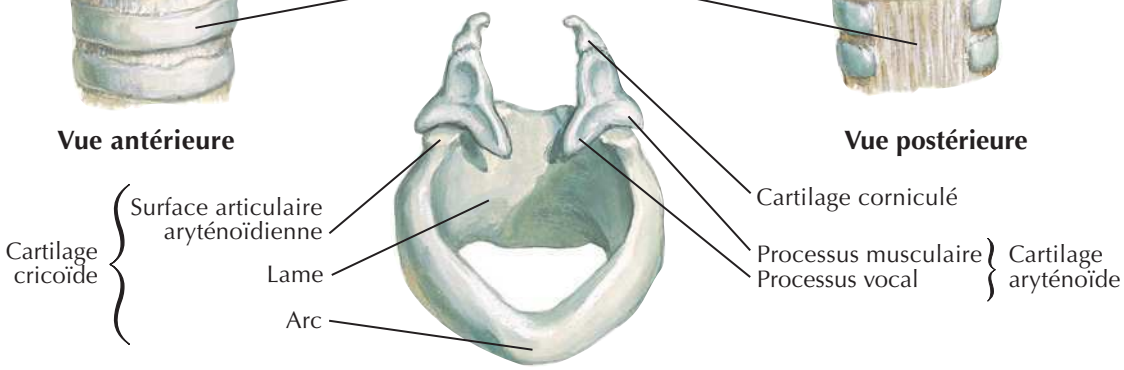

Vue antéro-supérieure

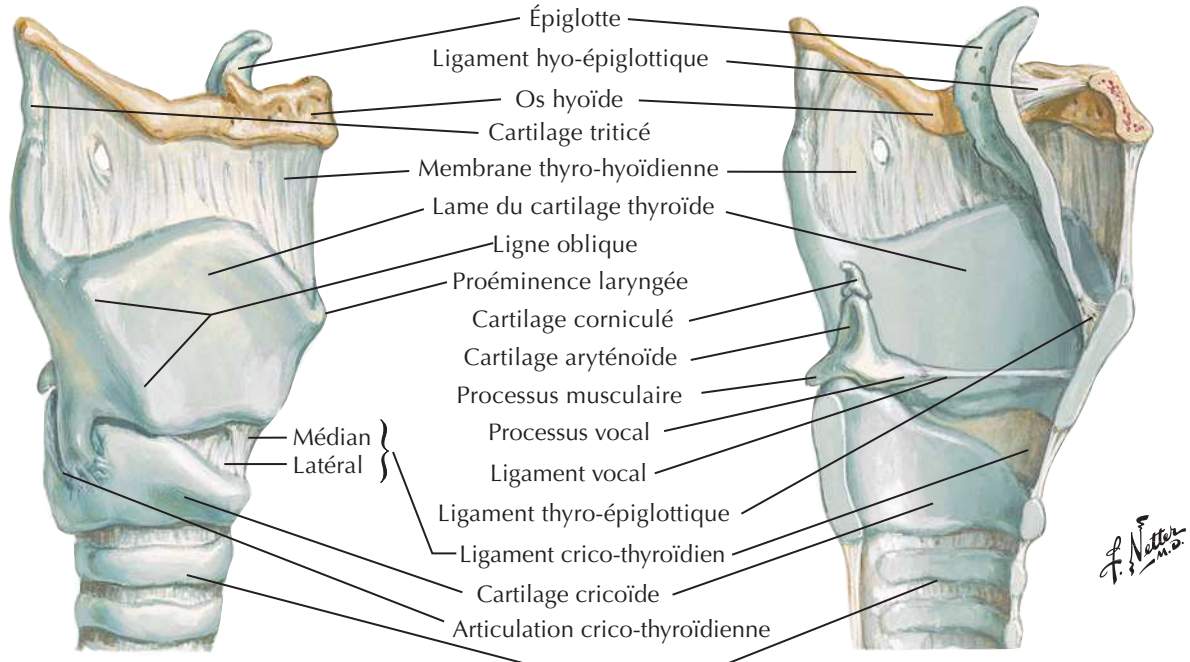

Vue latérale droite

Coupe médiane (sagittale)
Vue médiale

BIBLIOTHEQUE DE LA RECHERCHE BIBLIOGRAPHIQUE SCIENCE MEDICALE

BIBLIOTHEQUE DE LA RECHERCHE BIBLIOGRAPHIQUE SCIENCE MEDICALE

Muscles intrinsèques du larynx

Voir aussi **Planches 79, 81, 82**

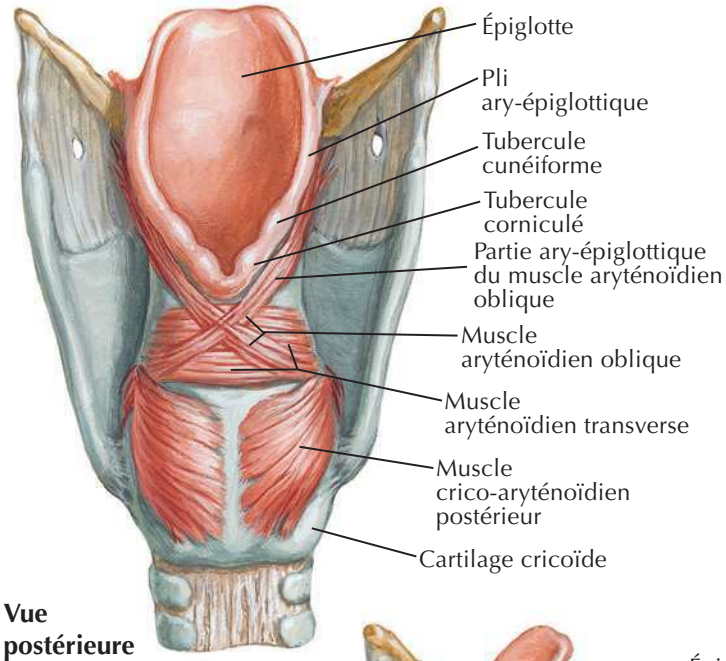

Vue postérieure

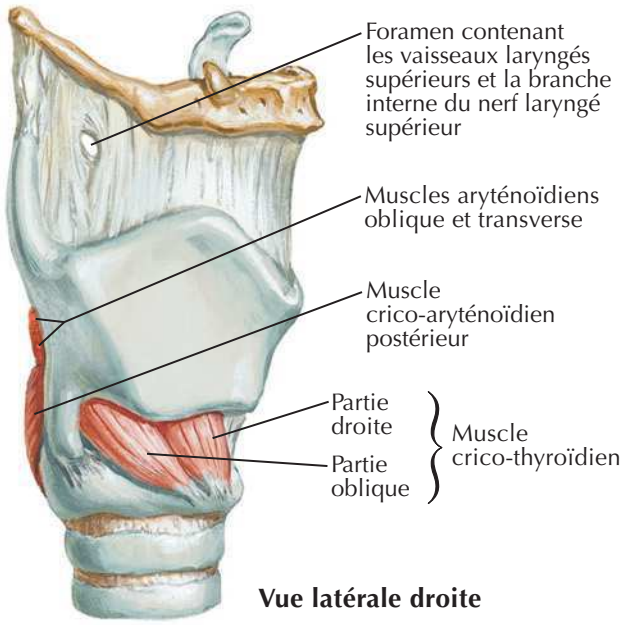

Vue latérale droite

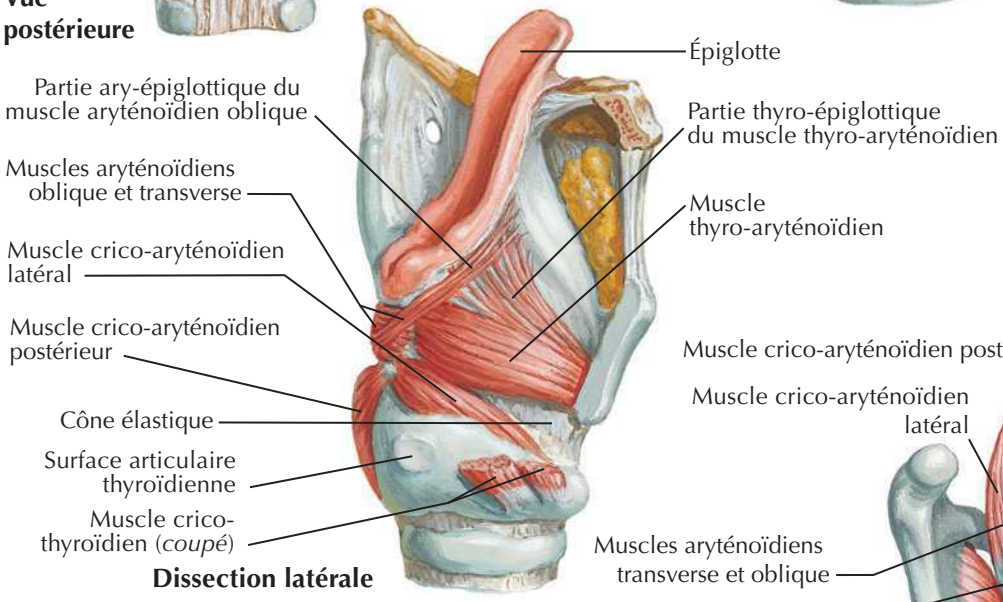

Dissection latérale

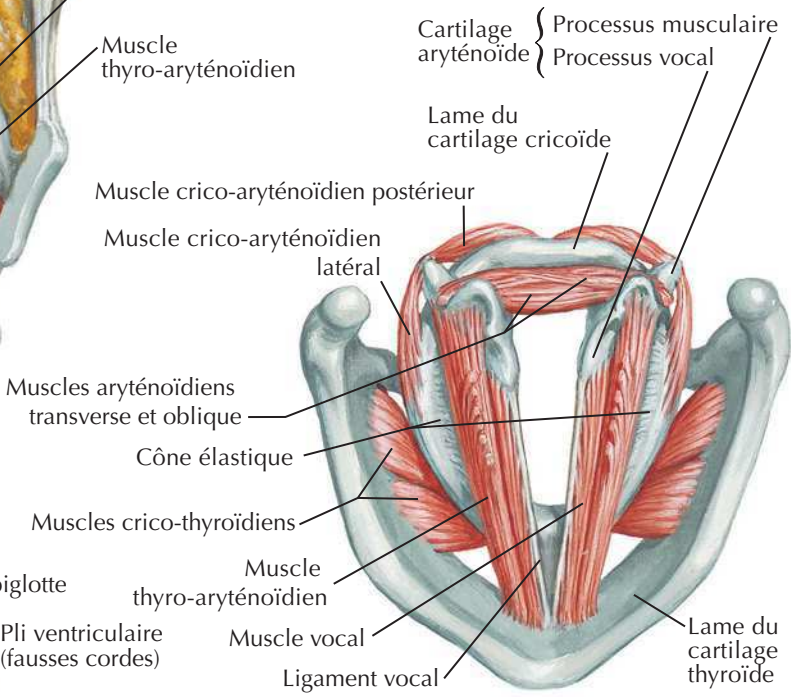

Vue supérieure

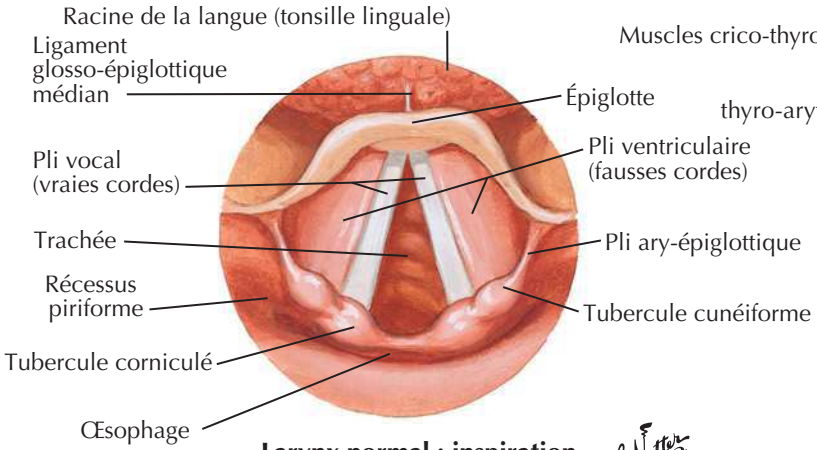

Larynx normal : inspiration

BIBLIOTHEQUE DE LA RECHERCHE BIBLIOGRAPHIQUE SCIENCE MEDICALE

BIBLIOTHEQUE DE LA RECHERCHE BIBLIOGRAPHIQUE SCIENCE MEDICALE

Action des muscles intrinsèques du larynx

Voir aussi **Planches 79, 80, 82**

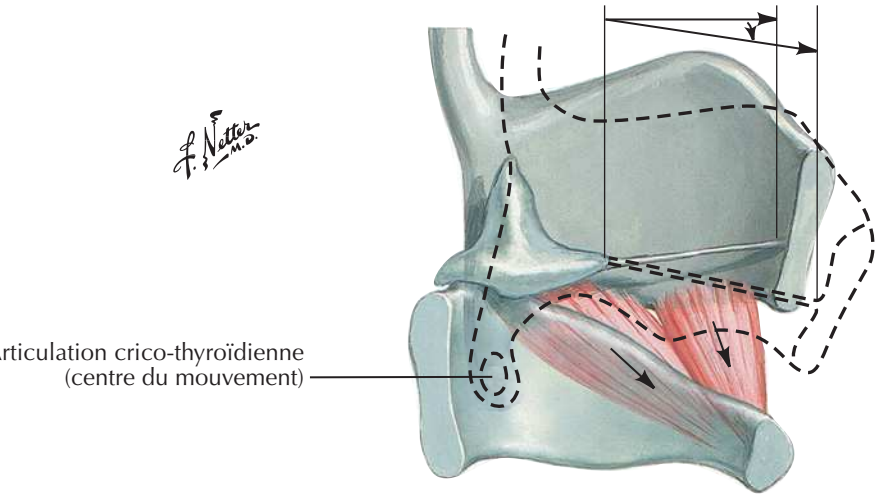

Action des muscles crico-thyroïdiens

Allongement (tension accrue) des ligaments vocaux

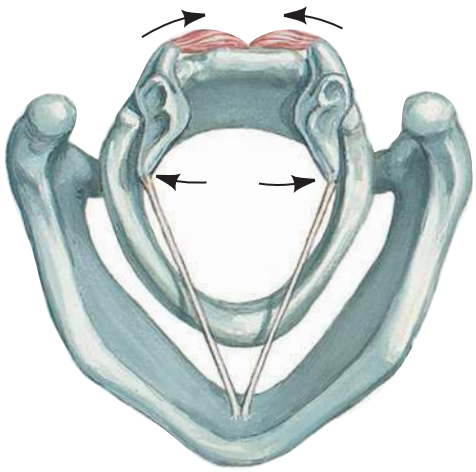

Action des muscles crico-aryténoïdiens postérieurs

Abduction des ligaments vocaux

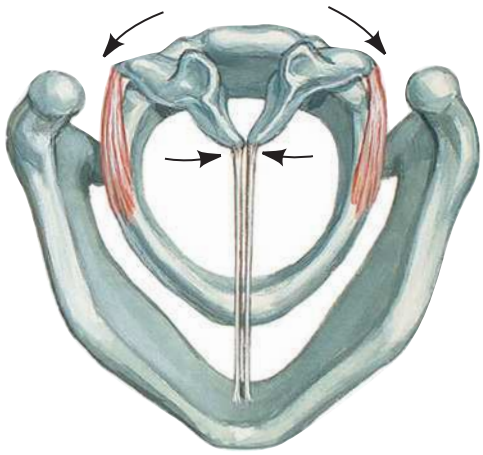

Action des muscles crico-aryténoïdiens latéraux

Adduction des ligaments vocaux

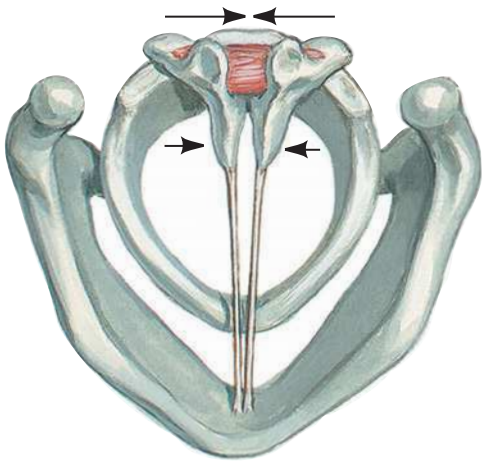

Action des muscles aryténoïdiens transverse et oblique

Adduction des ligaments vocaux

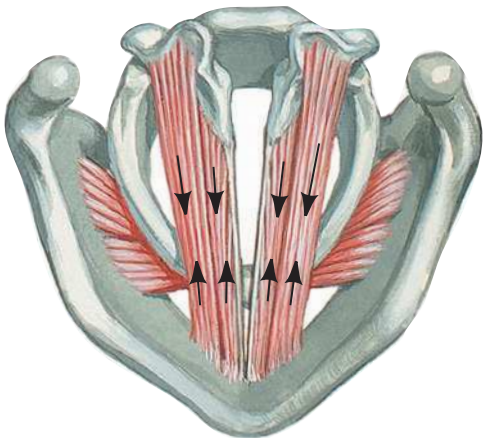

Action des muscles vocaux et thyro-aryténoïdiens

Raccourcissement (relâchement) des ligaments vocaux

BIBLIOTHEQUE DE LA RECHERCHE BIBLIOGRAPHIQUE SCIENCE MEDICALE

BIBLIOTHEQUE DE LA RECHERCHE BIBLIOGRAPHIQUE SCIENCE MEDICALE

Nerfs du larynx

Voir aussi **Planches 79, 80, 81**

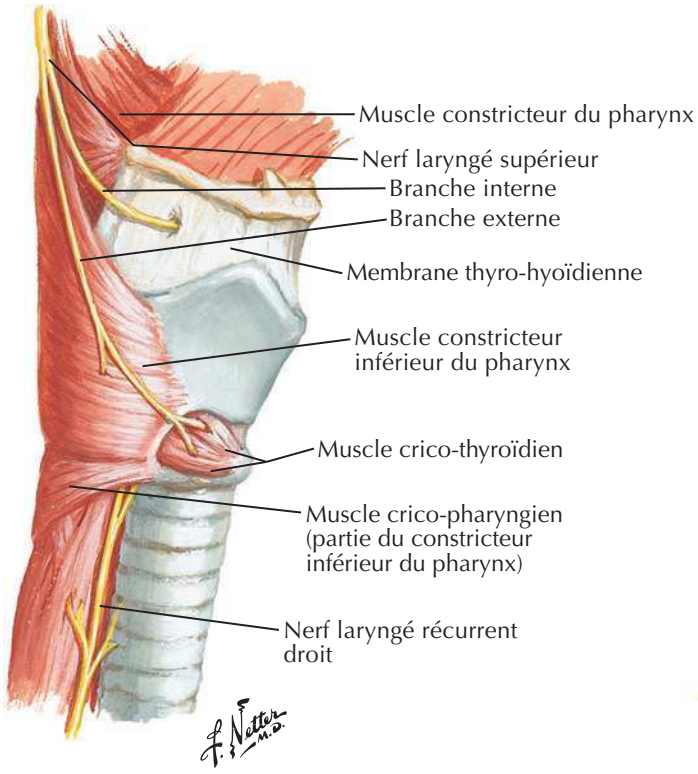

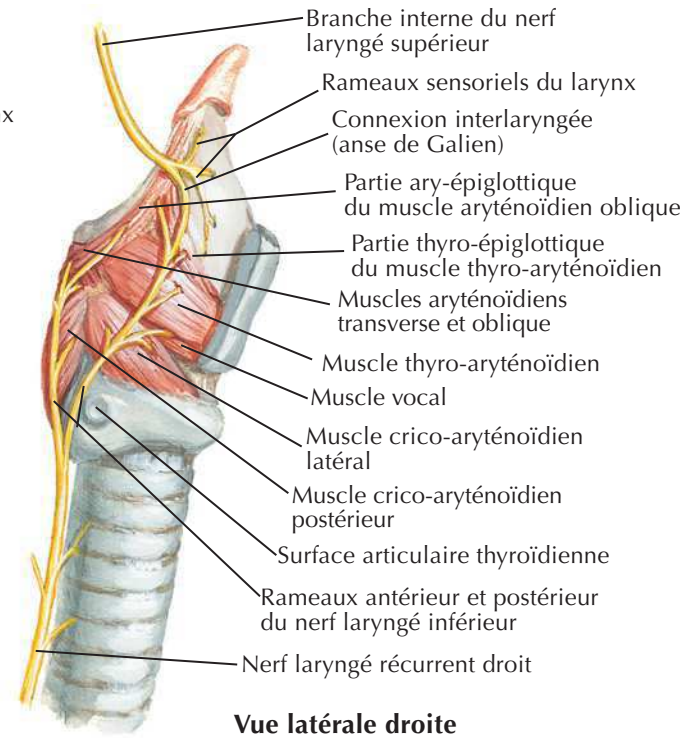

Vue latérale droite (avec résection de la lame du cartilage thyroïde)

Coupe coronale à travers le larynx

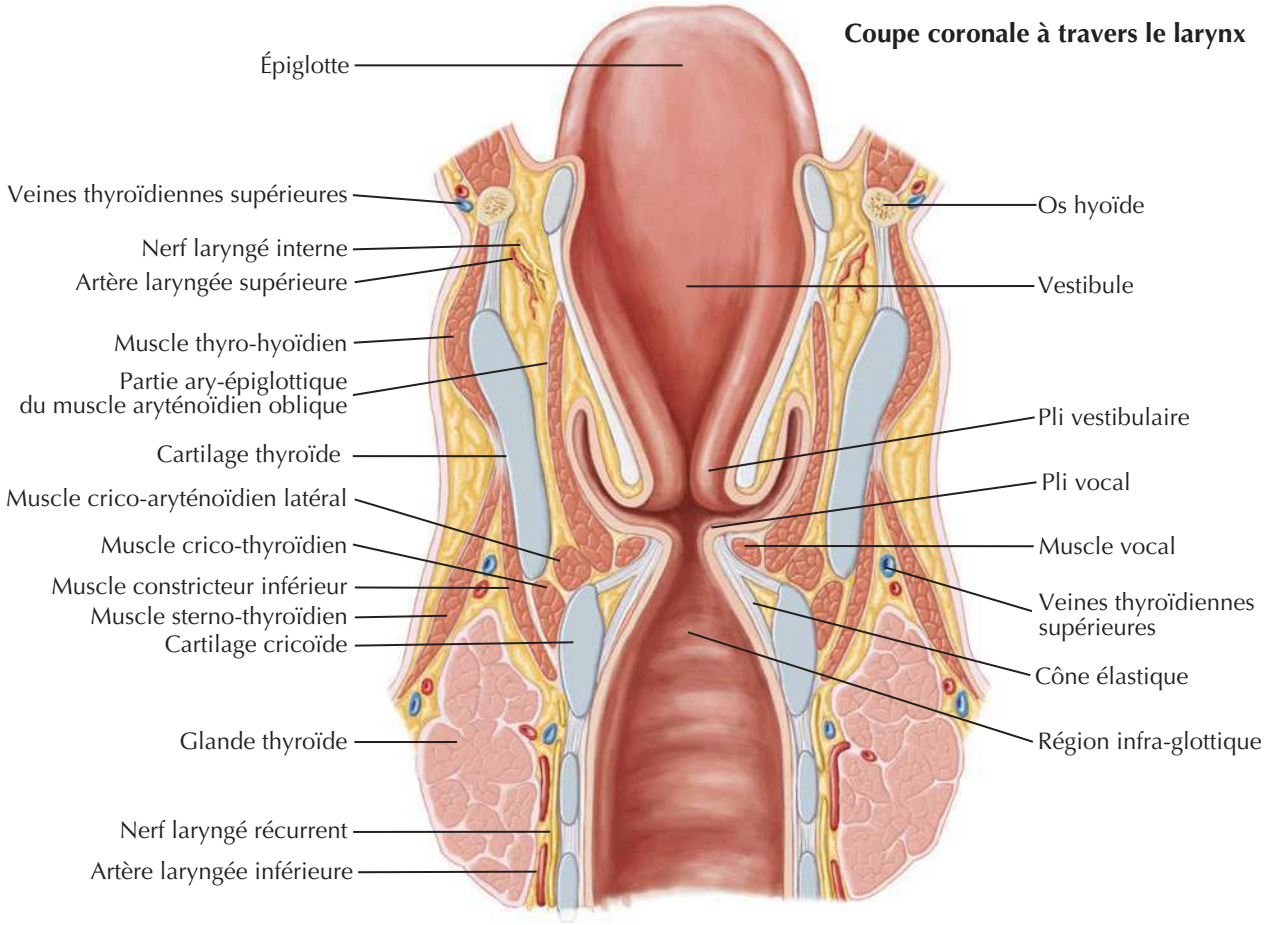

BIBLIOTHEQUE DE LA RECHERCHE BIBLIOGRAPHIQUE SCIENCE MEDICALE

Paupières

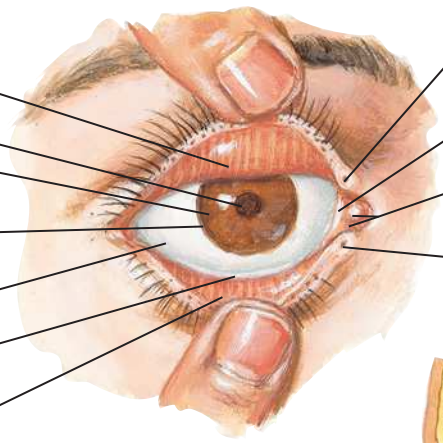

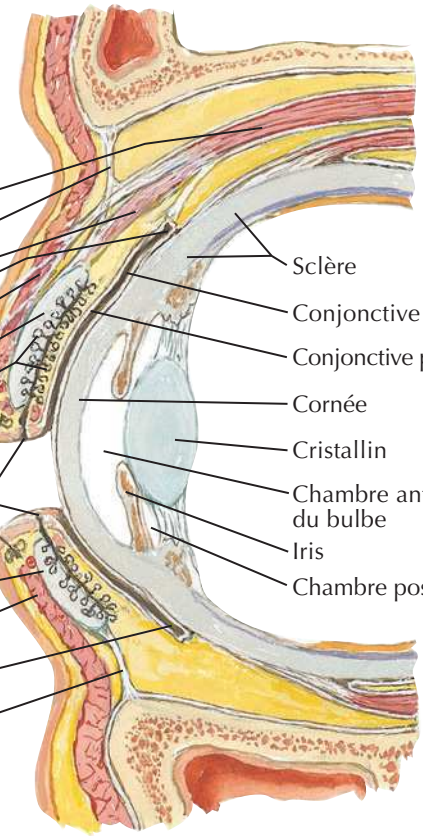

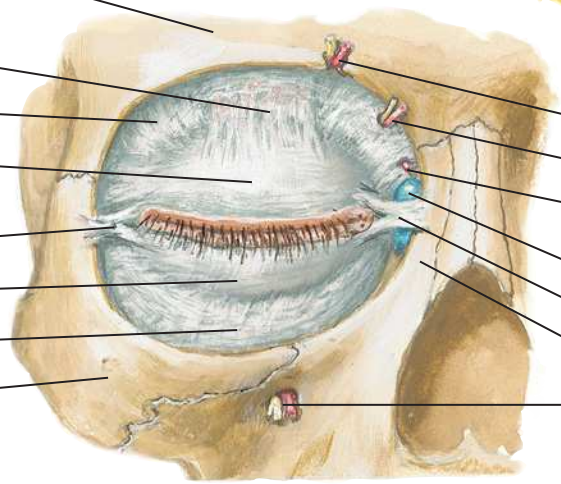

BIBLIOTHEQUE DE LA RECHERCHE BIBLIOGRAPHIQUE SCIENCE MEDICALE

BIBLIOTHEQUE DE LA RECHERCHE BIBLIOGRAPHIQUE SCIENCE MEDICALE

Appareil lacrymal

Voir aussi **Planche 134**

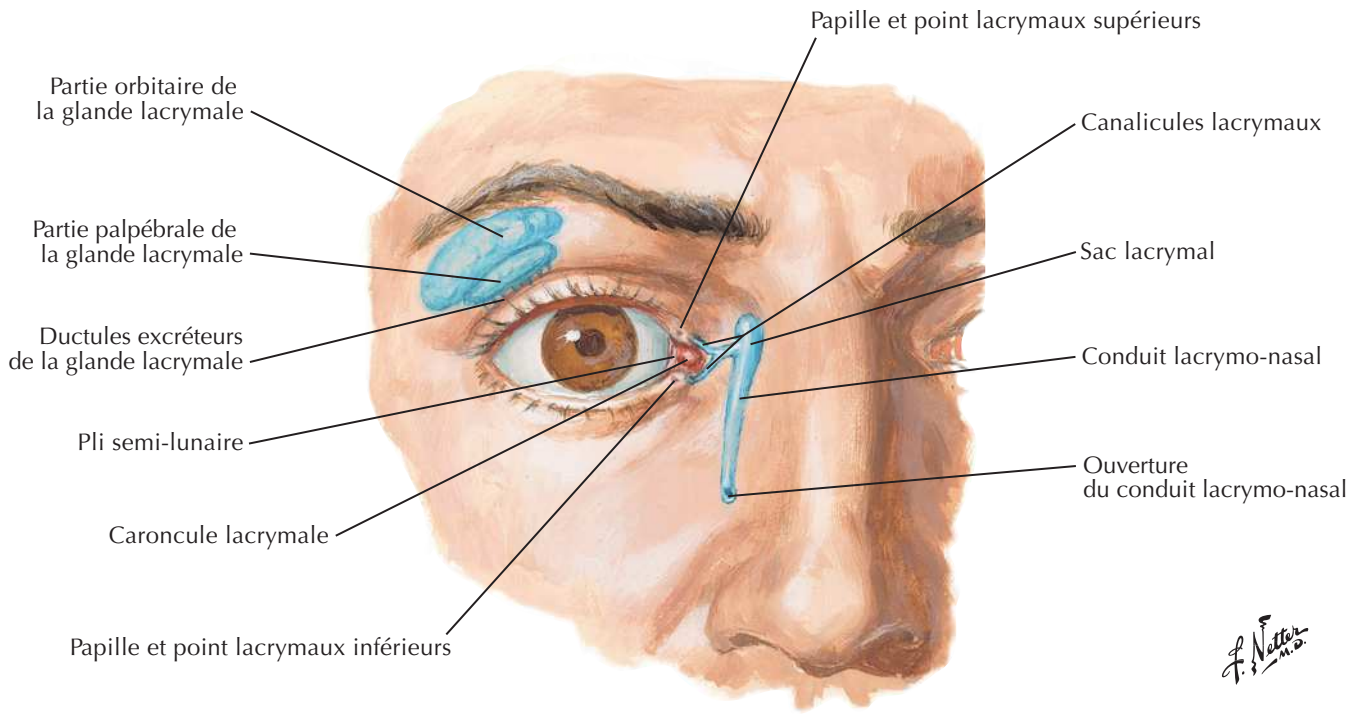

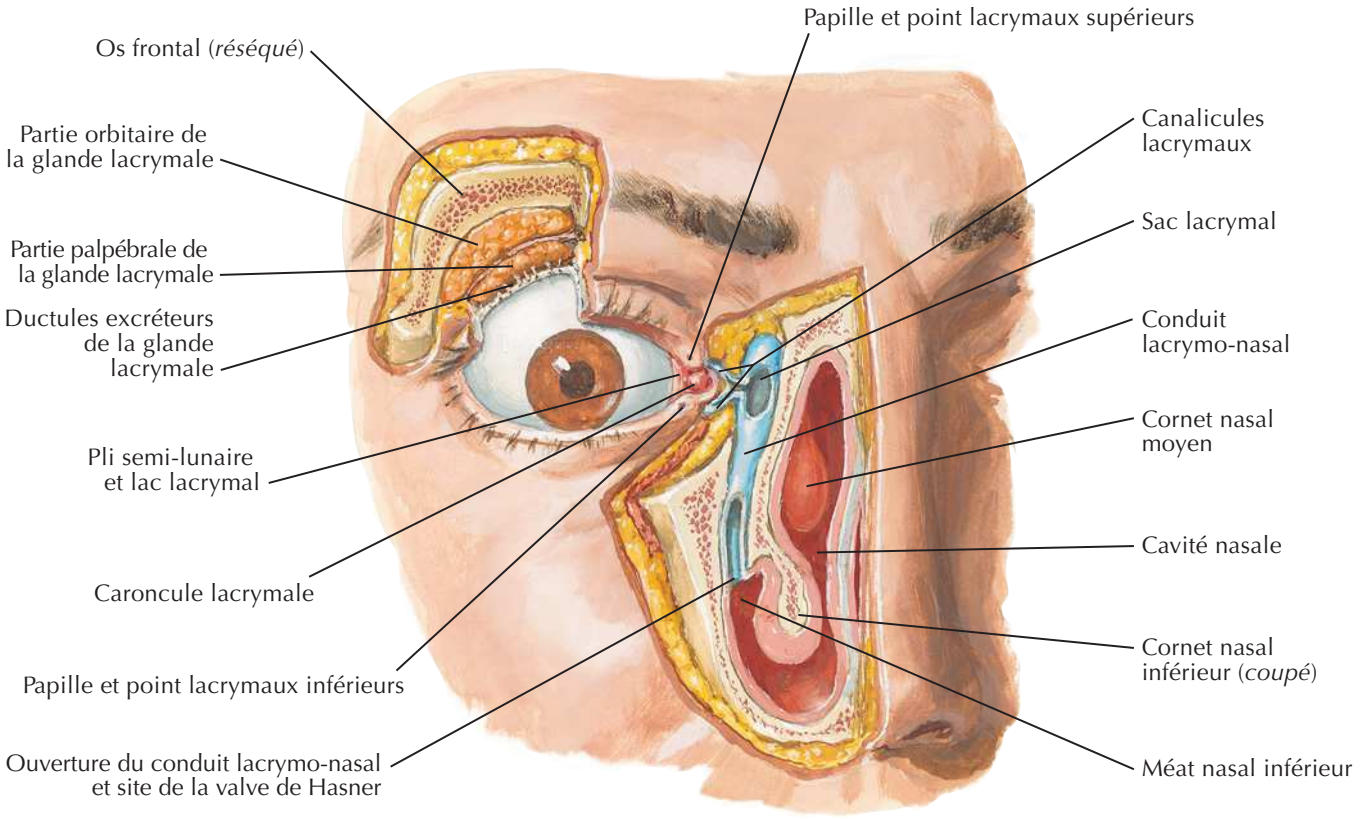

BIBLIOTHEQUE DE LA RECHERCHE BIBLIOGRAPHIQUE SCIENCE MEDICALE

BIBLIOTHEQUE DE LA RECHERCHE BIBLIOGRAPHIQUE SCIENCE MEDICALE

Fascias de l'orbite et de l'œil

Coupe horizontale

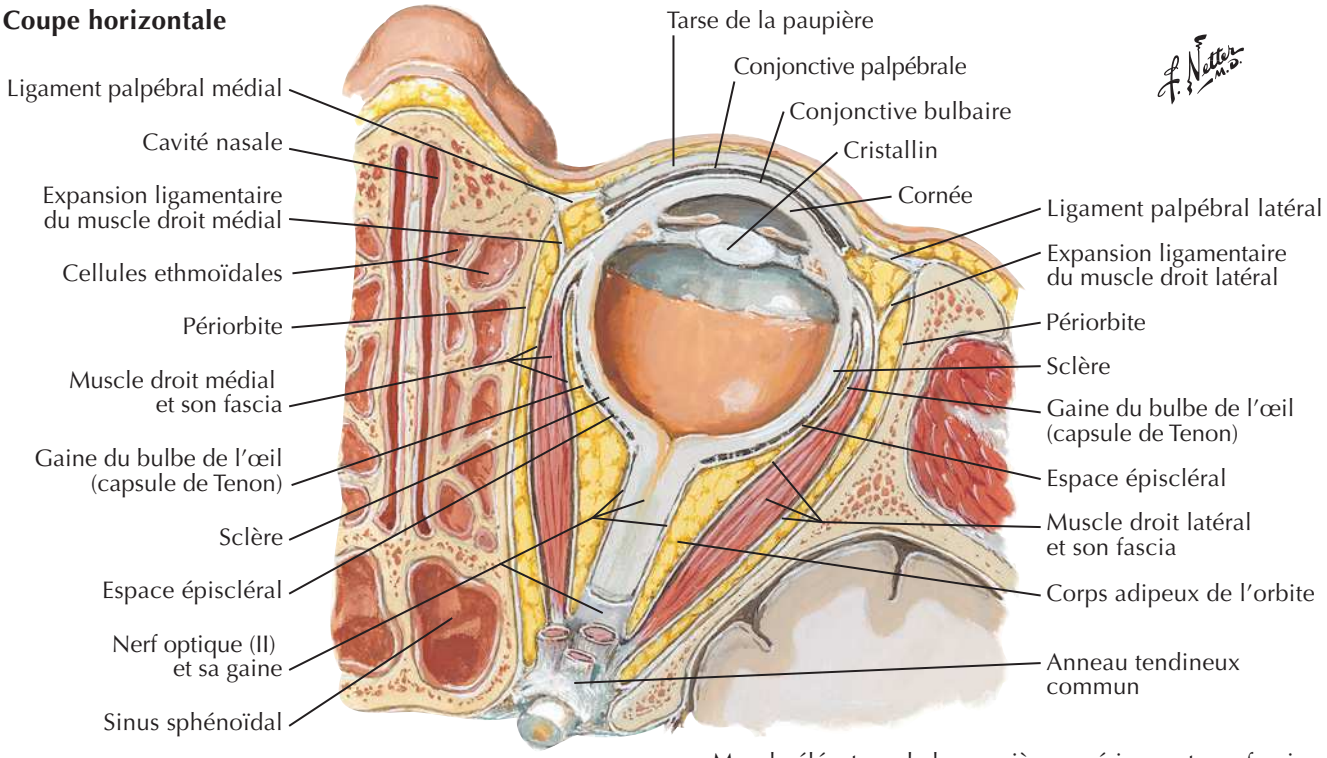

Coupe frontale

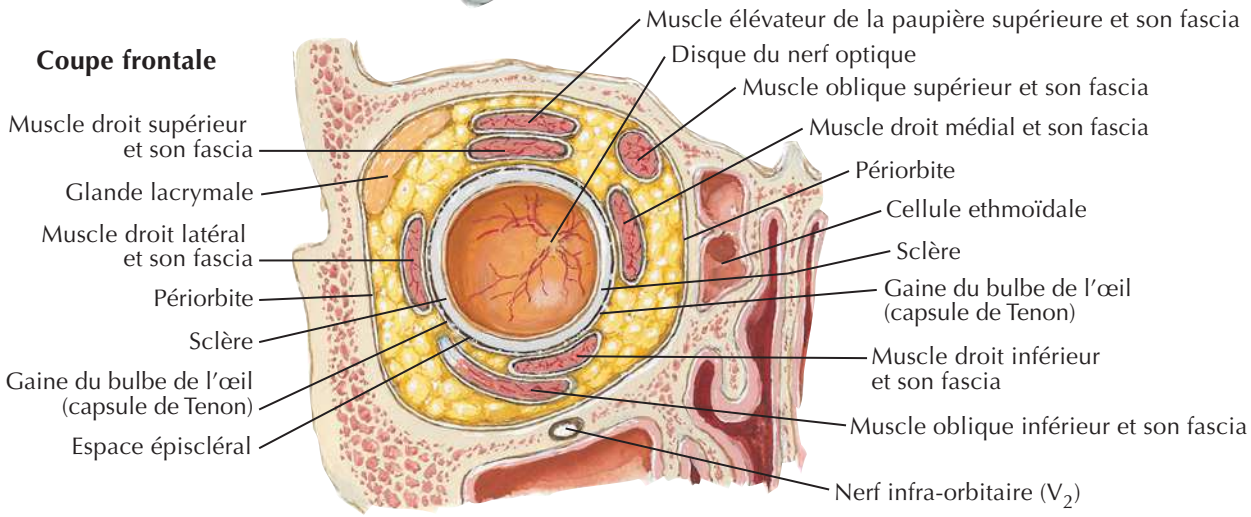

Insertions musculaires et nerfs et vaisseaux pénétrant dans l'orbite

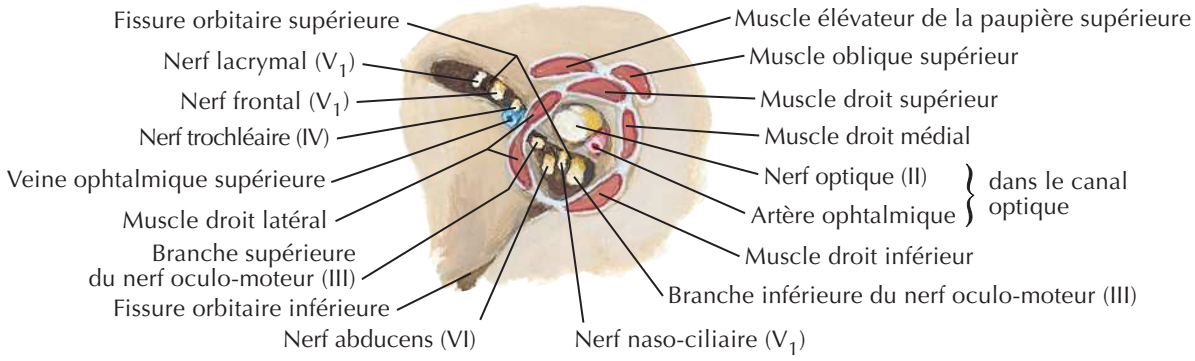

BIBLIOTHEQUE DE LA RECHERCHE BIBLIOGRAPHIQUE SCIENCE MEDICALE

BIBLIOTHEQUE DE LA RECHERCHE BIBLIOGRAPHIQUE SCIENCE MEDICALE

Muscles extrinsèques de l'œil

Vue latérale droite

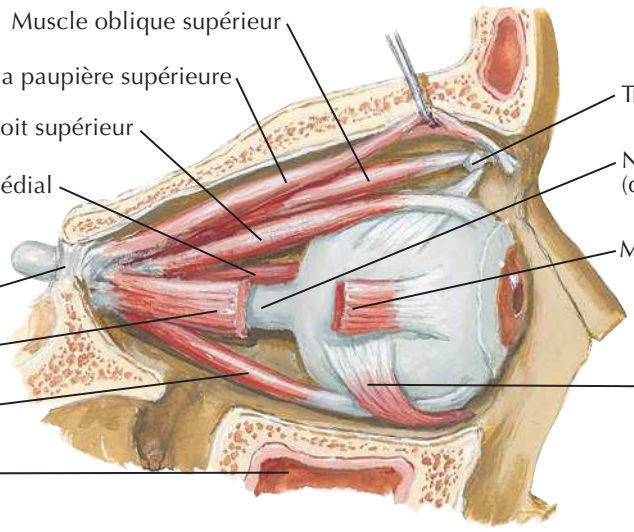

Vue supérieure

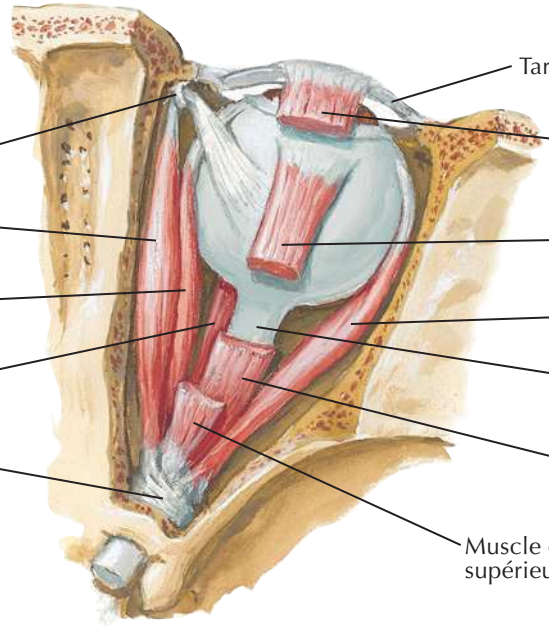

Innervation des muscles extrinsèques de l'œil : vue antérieure

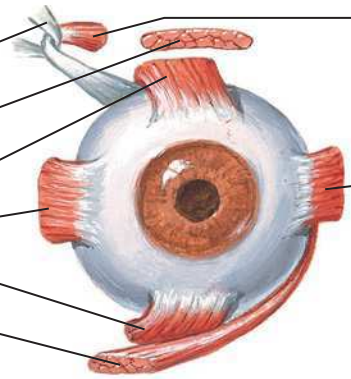

BIBLIOTHEQUE DE LA RECHERCHE BIBLIOGRAPHIQUE SCIENCE MEDICALE

BIBLIOTHEQUE DE LA RECHERCHE BIBLIOGRAPHIQUE SCIENCE MEDICALE

Artères et veines de l'orbite et des paupières

Voir aussi **Planches 3, 105**

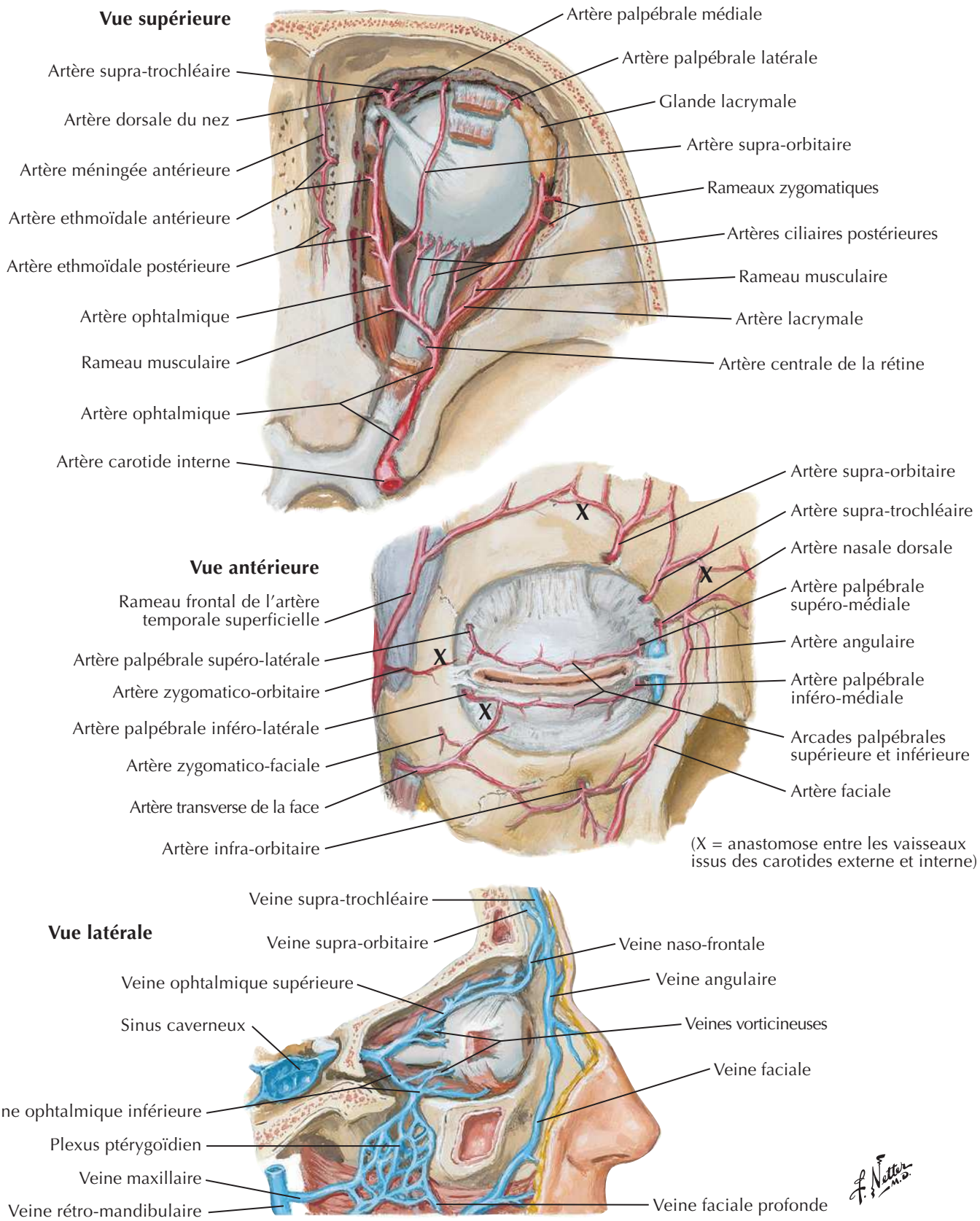

BIBLIOTHEQUE DE LA RECHERCHE BIBLIOGRAPHIQUE SCIENCE MEDICALE

BIBLIOTHEQUE DE LA RECHERCHE BIBLIOGRAPHIQUE SCIENCE MEDICALE

Nerfs de l'orbite

Voir aussi **Planches 52, 122, 123**

Vue supérieure

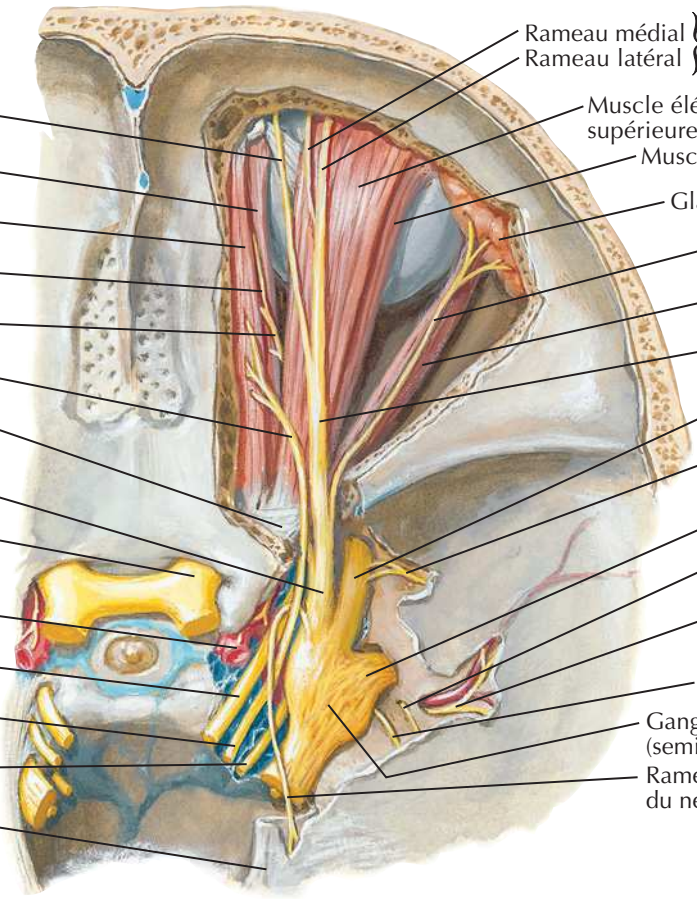

Vue supérieure : les muscles élévateurs de la paupière supérieure, droit supérieur et oblique supérieur partiellement réséqués

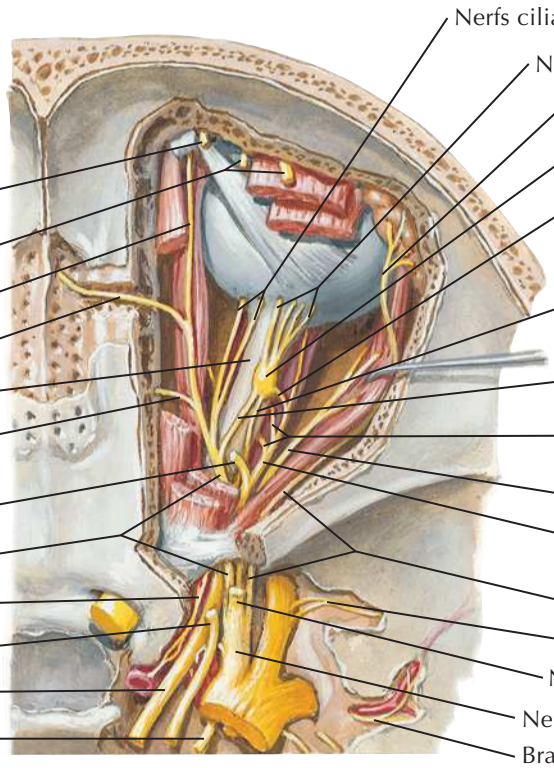

BIBLIOTHEQUE DE LA RECHERCHE BIBLIOGRAPHIQUE SCIENCE MEDICALE

BIBLIOTHEQUE DE LA RECHERCHE BIBLIOGRAPHIQUE SCIENCE MEDICALE

Bulbe oculaire

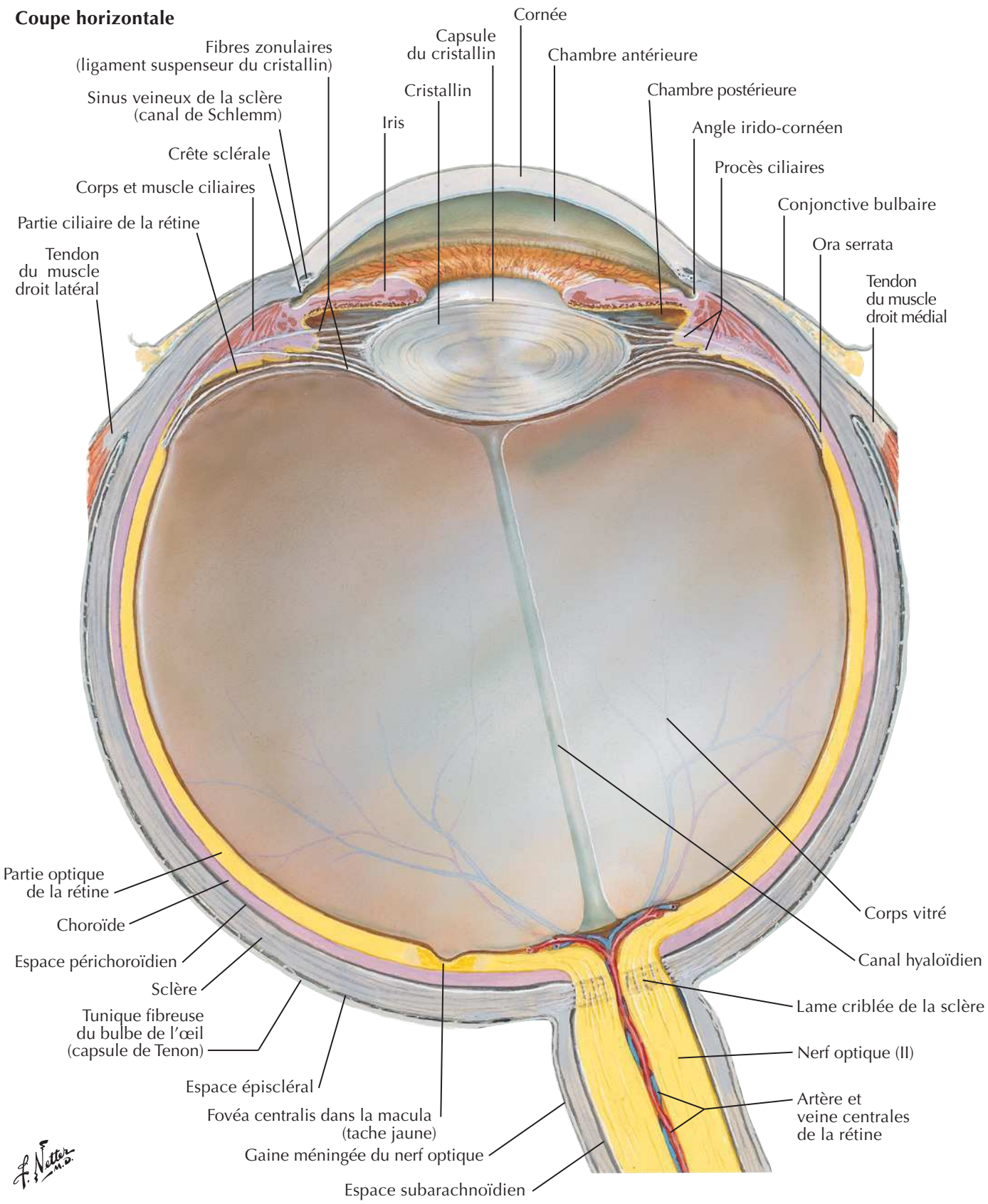

BIBLIOTHEQUE DE LA RECHERCHE BIBLIOGRAPHIQUE SCIENCE MEDICALE

BIBLIOTHEQUE DE LA RECHERCHE BIBLIOGRAPHIQUE SCIENCE MEDICALE

Chambres antérieure et postérieure de l'œil

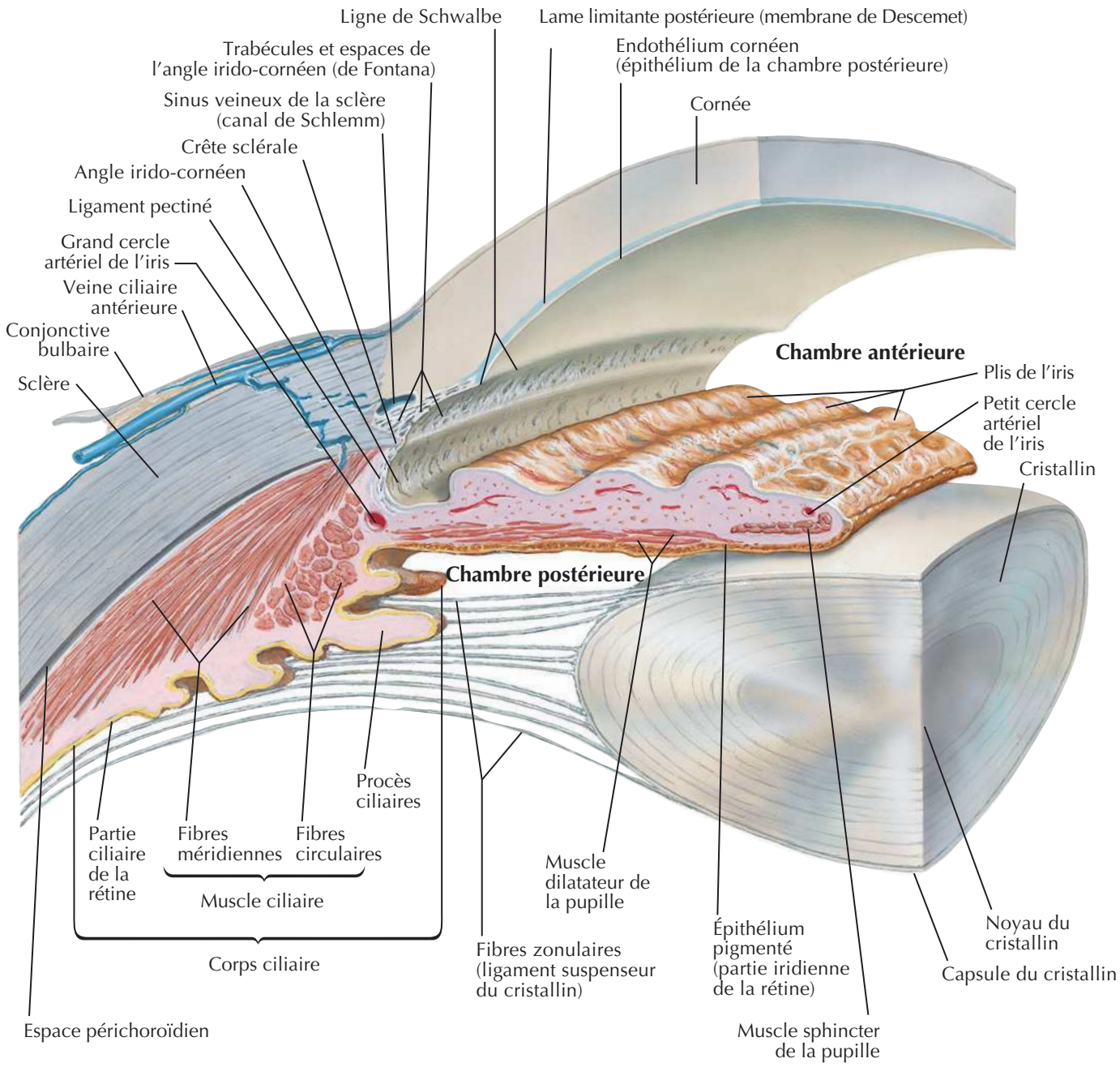

Note : par souci de clarté, il est représenté un seul plan de fibres zonulaires ; en fait, ces fibres entourent complètement l'équateur du cristallin

BIBLIOTHEQUE DE LA RECHERCHE BIBLIOGRAPHIQUE SCIENCE MEDICALE

Cristallin et structures de maintien

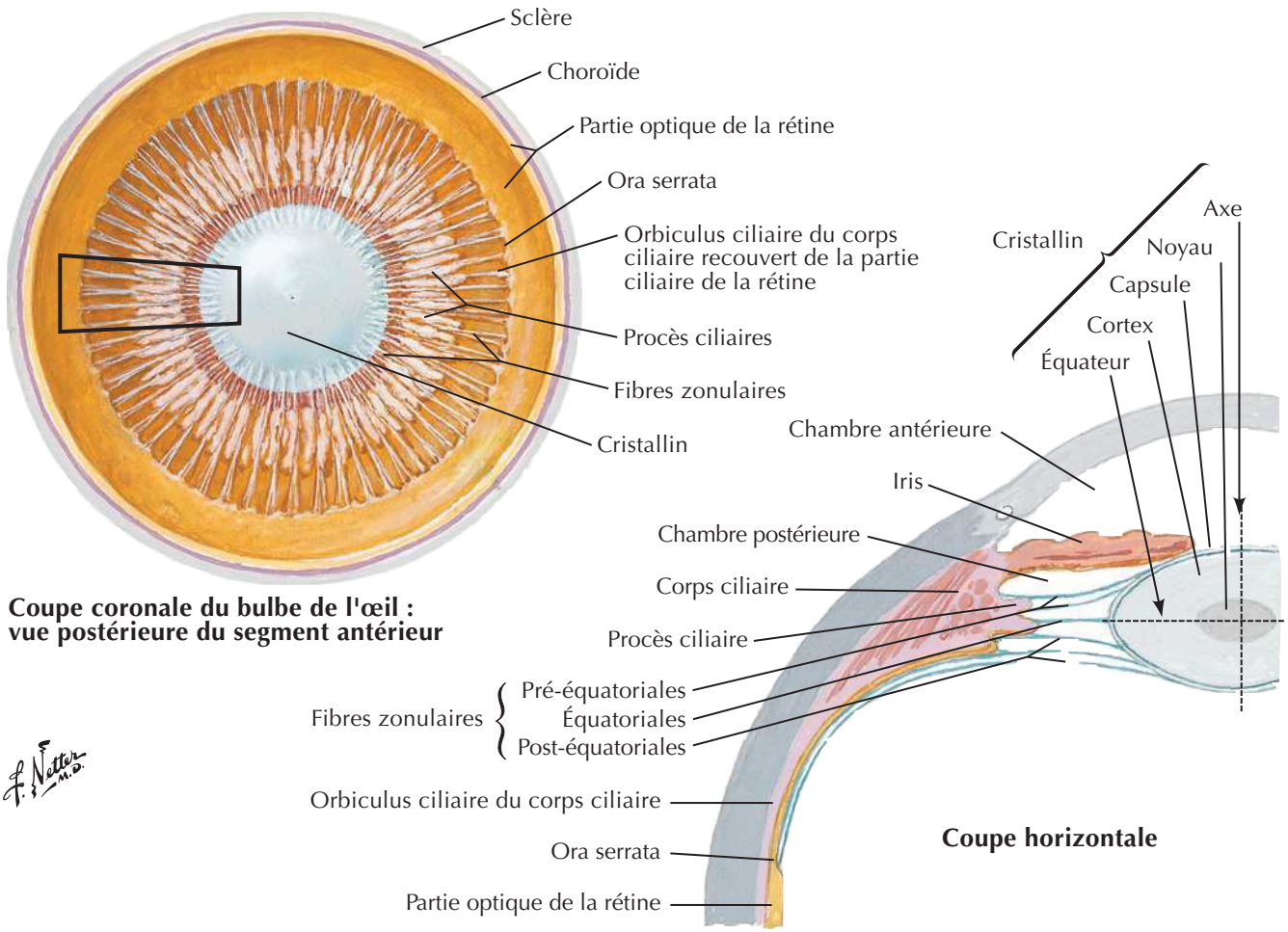

Coupe coronale du bulbe de l'œil : vue postérieure du segment antérieur

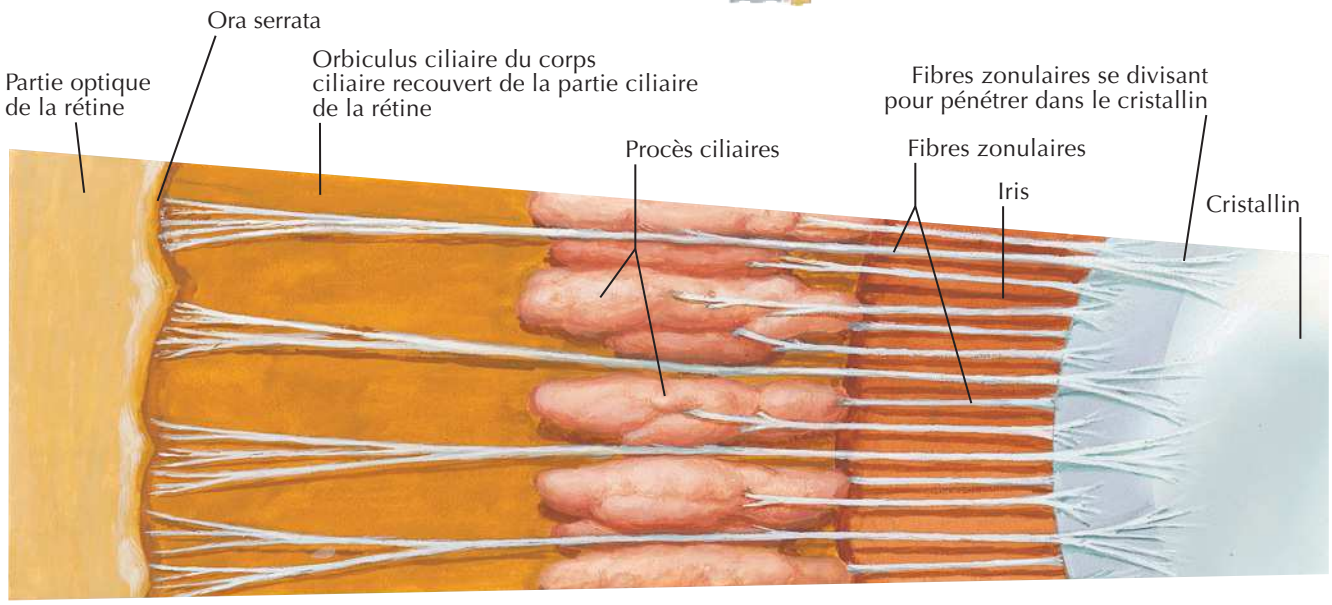

Fort grossissement du cartouche de la figure ci-dessus (semi-schématique)

BIBLIOTHEQUE DE LA RECHERCHE BIBLIOGRAPHIQUE SCIENCE MEDICALE

Artères et veines intrinsèques de l'œil

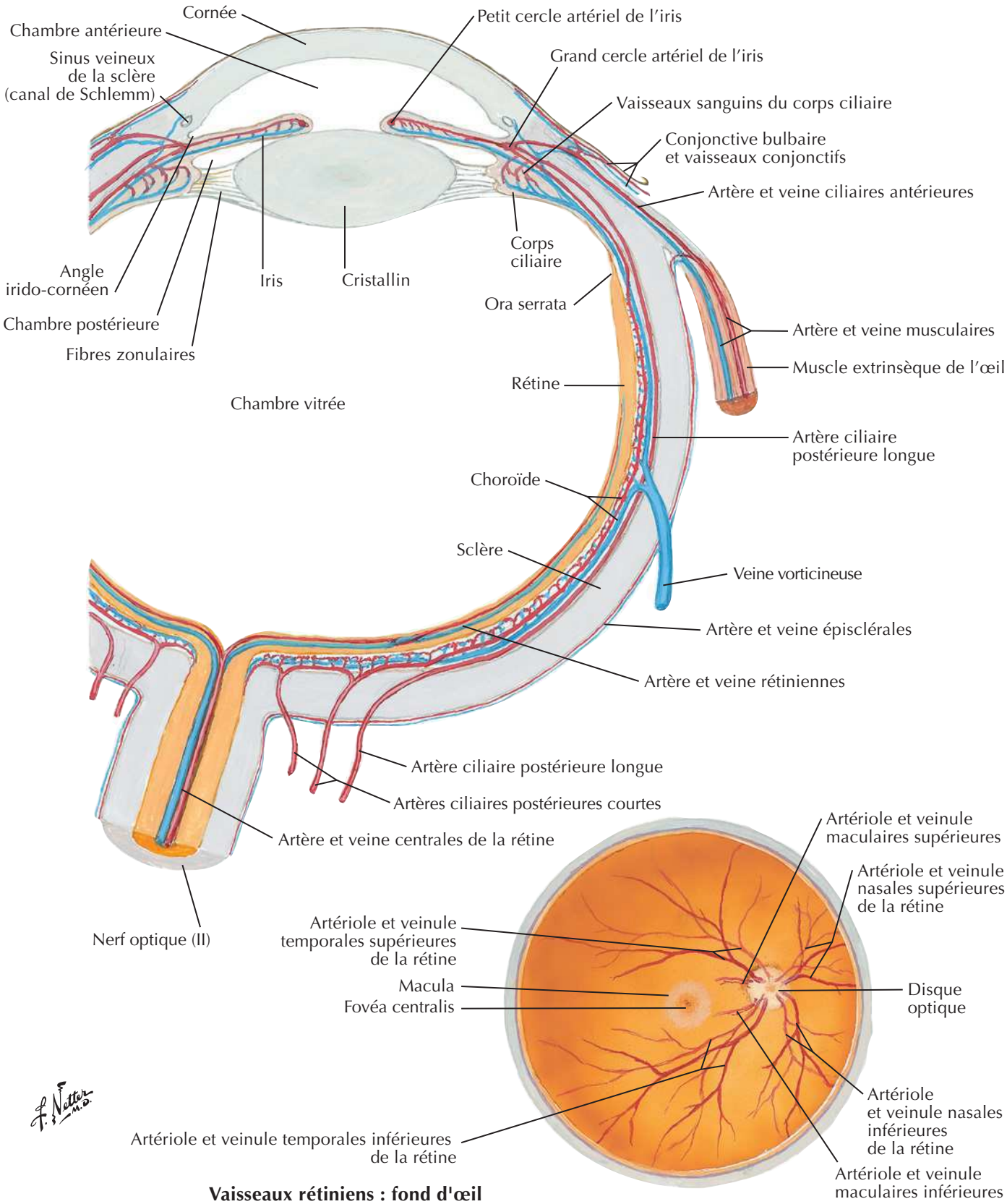

Vaisseaux rétiniens : fond d'œil

BIBLIOTHEQUE DE LA RECHERCHE BIBLIOGRAPHIQUE SCIENCE MEDICALE

Vascularisation de l'œil

Organisation des vaisseaux à l'intérieur de la choroïde (tunique vasculaire) de l'œil

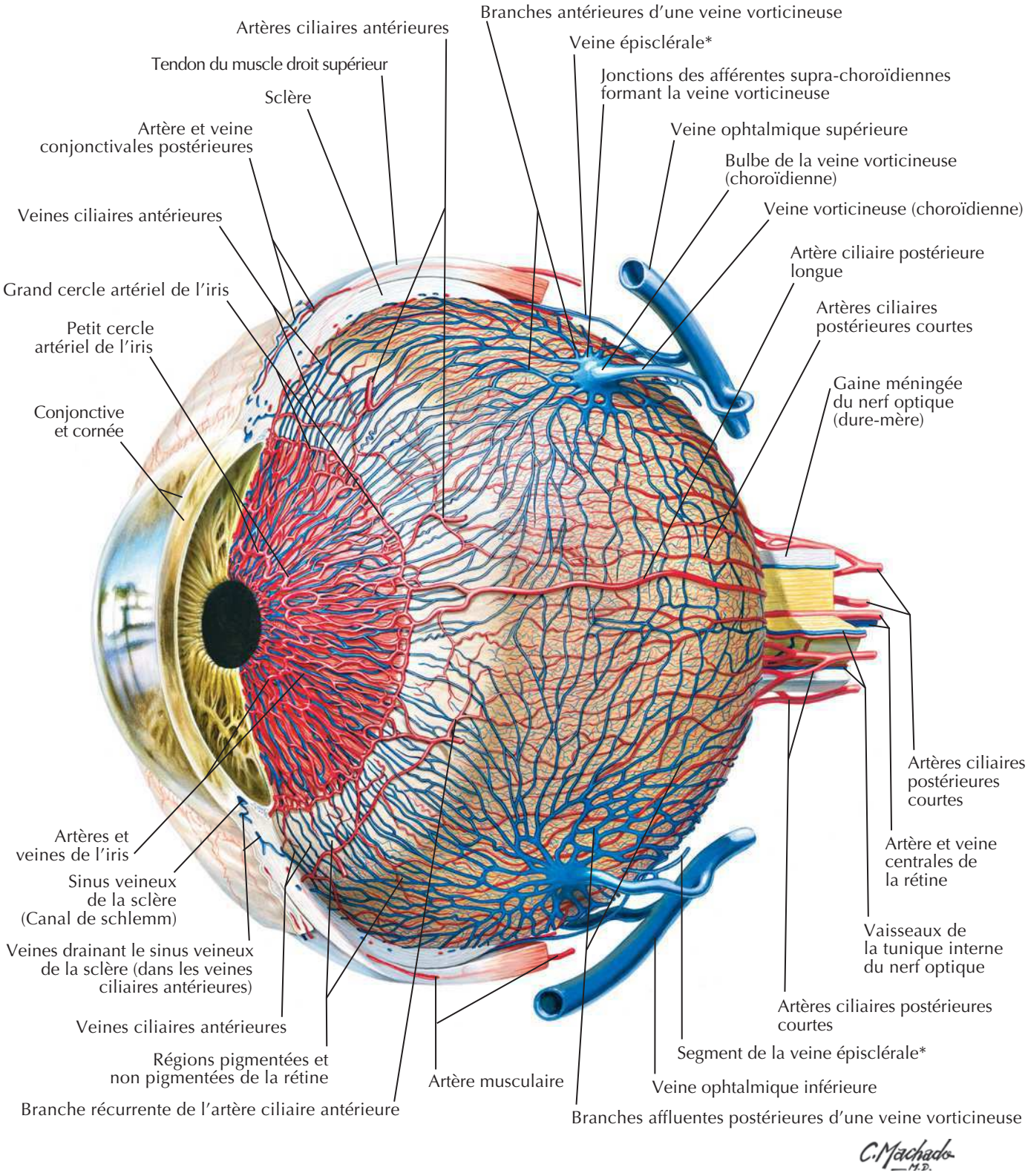

*Les veines épisclérales sont montrées ici s'anastomosant avec les veines vorticineuses de façon normale; cependant, elles se drainent aussi dans les veines ciliaires antérieures.

BIBLIOTHEQUE DE LA RECHERCHE BIBLIOGRAPHIQUE SCIENCE MEDICALE

Trajet des sons perçus

Coupe frontale

Nerf facial (VII) (*coupé*)
Base du stapès dans la fenêtre du vestibule (ovale)
Vestibule
Branches du stapès
Canaux semi-circulaires, ampoules, utricule et saccule
Proéminence du canal semi-circulaire latéral
Éminence arquée
Nerf facial (VII) (*coupé*)
Tegmen tympani
Incus
Nerf vestibulaire
Malléus (tête)
Nerf cochléaire
Récessus épitympanique
Méat acoustique interne
Nerf vestibulo-cochléaire (VIII)
Auricule
Méat acoustique externe
Nasopharynx
Membrane tympanique
Glande parotide
Hélicotréma
Rampe vestibulaire
Cavité tympanique
Promontoire
Trompe auditive (d'Eustache)
Conduit cochléaire contenant l'organe spiral (de Corti)
Cochlée
Fenêtre cochléaire (ronde)
Veine jugulaire interne
Rampe tympanique

Note : les flèches indiquent le trajet de l'onde.

F. Netter M.D.

Adulte

Trompe auditive (pharyngo-tympanique)

Enfant

La trompe auditive (pharyngo-tympanique) est plus courte et plus horizontale

BIBLIOTHEQUE DE LA RECHERCHE BIBLIOGRAPHIQUE SCIENCE MEDICALE

Oreille externe et cavité tympanique

Auricule droit (pavillon)

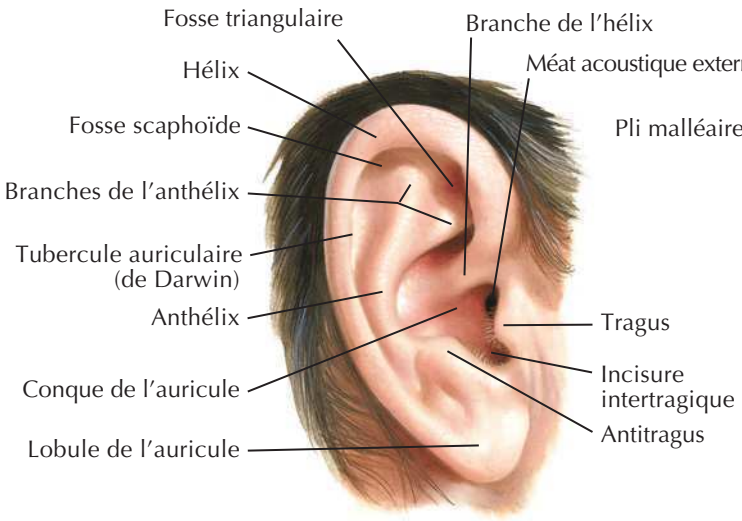

Vue otoscopique de la membrane tympanique droite

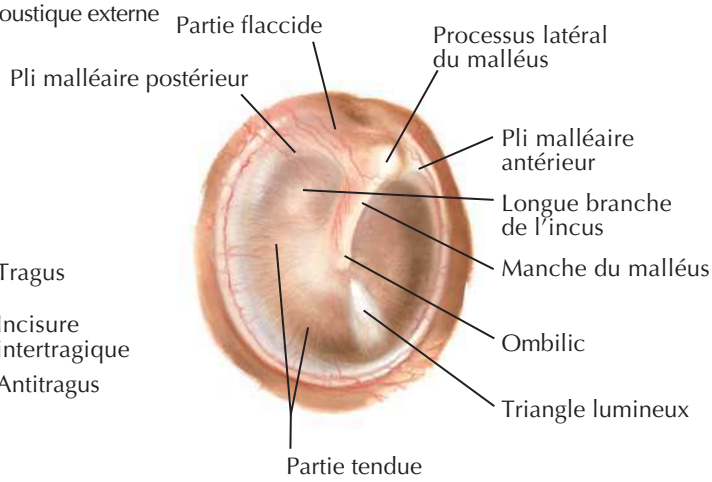

Coupe coronale oblique du méat acoustique externe et de l'oreille moyenne (cavité tympanique)

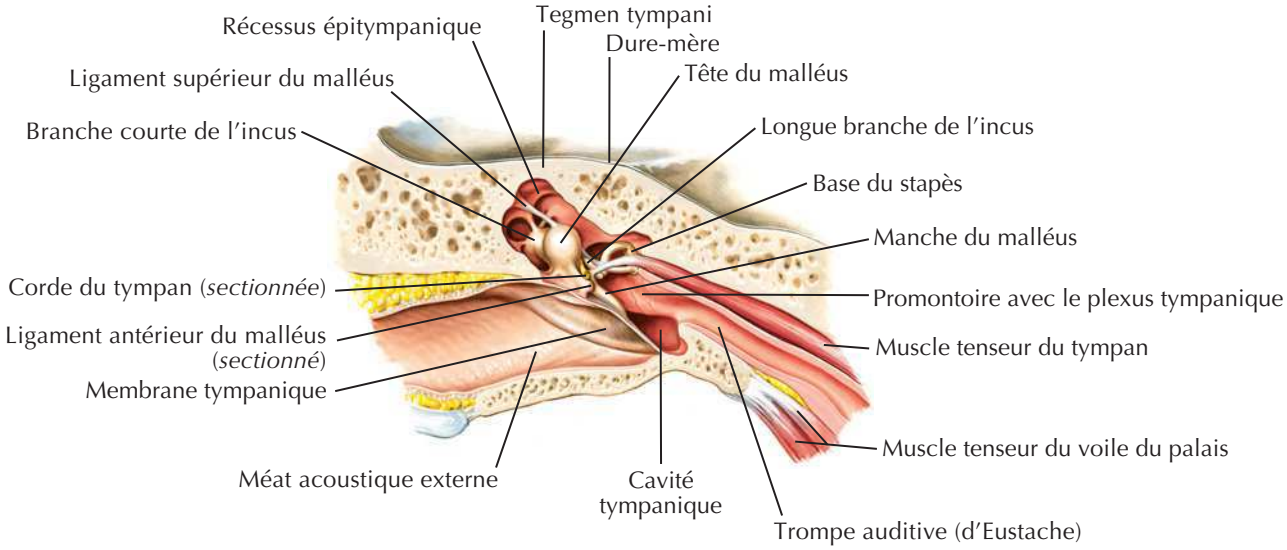

Cavité tympanique droite après ablation de la membrane tympanique (vue latérale)

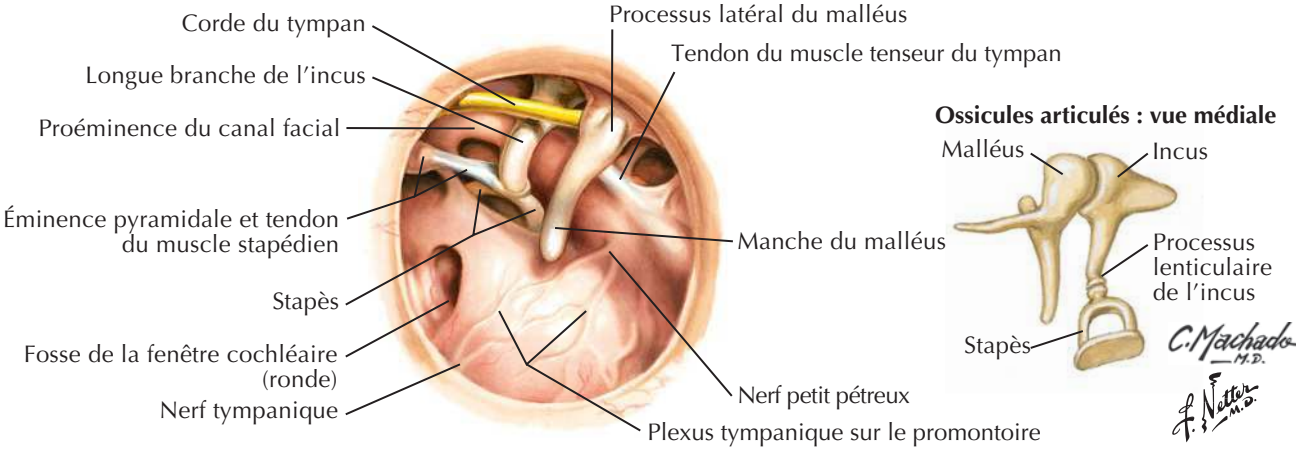

BIBLIOTHEQUE DE LA RECHERCHE BIBLIOGRAPHIQUE SCIENCE MEDICALE

Cavité tympanique

Voir aussi **Planches 50, 124, 136**

Corde du tympan
Éminence pyramidale
Antre mastoïdien
Artère tympanique antérieure
Muscle tenseur du tympan et son tendon (*sectionné*)
Artères de la strie malléaire
Manche du malléus
Artère de la trompe auditive
Trompe auditive
Réseau artériel marginal (périphérique)
Membrane tympanique
Artère tympanique inférieure
Artère auriculaire profonde
Branche tympanique postérieure de l'artère stylo-mastoïdienne
Processus styloïde
Artère stylo-mastoïdienne
Nerf facial
Cellules mastoïdiennes
Branche stapédienne de l'artère stylo-mastoïdienne

C. Machado — M.D.

Branche descendante de l'artère pétreuse superficielle
Stapès
Artère de la branche postérieure du stapès (artère crurale postérieure)
Muscle stapédien
Branche stapédienne de l'artère stylo-mastoïdienne
Corde du tympan
Branche tympanique postérieure de l'artère stylo-mastoïdienne
Nerf facial
Artère auriculaire profonde
Artère tympanique antérieure
Artère stylo-mastoïdienne
Artère temporale superficielle
Artère auriculaire postérieure
Veine jugulaire interne
Artère carotide externe
Ganglion inférieur du nerf glosso-pharyngien
Artère maxillaire
Artère pharyngienne ascendante
Artère et nerf tympanique inférieur
Artère carotide interne et plexus carotidien
Artère et nerf carotico-tympanique
Artère maxillaire
Plexus tympanique
Artère méningée moyenne
Artère méningée accessoire
Nerf petit pétreux et artère tympanique supérieure
Artère de la trompe auditive
Ganglion otique
Artère et nerf du canal ptérygoïdien
Nerf facial et nerf intermédiaire
Artère pétreuse superficielle et nerf grand pétreux
Artère labyrinthique
Nerf petit pétreux et artère tympanique supérieure
Ganglion géniculé
Muscle tenseur du tympan
Artère de la branche antérieure du stapès (artère crurale antérieure)

BIBLIOTHEQUE DE LA RECHERCHE BIBLIOGRAPHIQUE SCIENCE MEDICALE

BIBLIOTHEQUE DE LA RECHERCHE BIBLIOGRAPHIQUE SCIENCE MEDICALE

Labyrinthe osseux et labyrinthe membraneux

Voir aussi **Planche 125**

Labyrinthe osseux droit (capsule otique), vue antéro-latérale : après ablation de l'os environnant

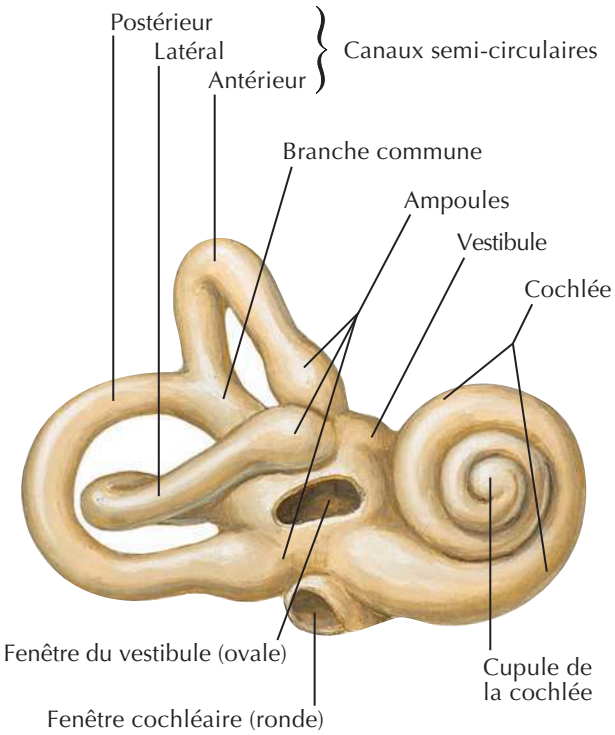

Labyrinthe osseux droit (capsule otique) disséqué : labyrinthe membraneux ôté

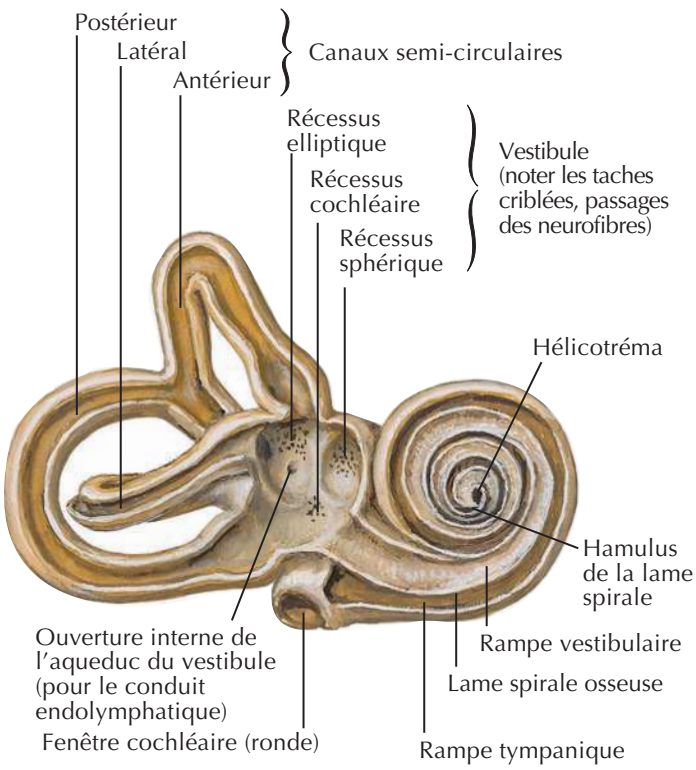

Labyrinthe membraneux droit avec ses nerfs : vue médiale

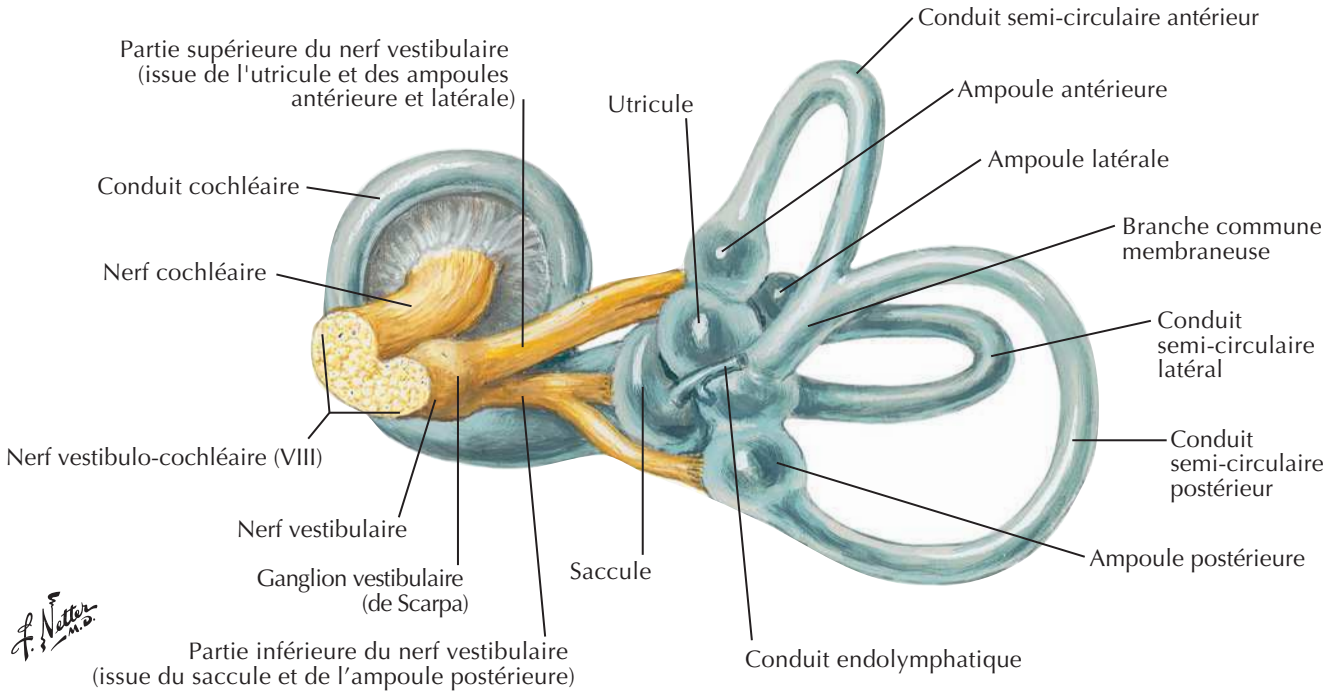

BIBLIOTHEQUE DE LA RECHERCHE BIBLIOGRAPHIQUE SCIENCE MEDICALE

BIBLIOTHEQUE DE LA RECHERCHE BIBLIOGRAPHIQUE SCIENCE MEDICALE

Labyrinthe osseux et labyrinthe membraneux (suite)

Labyrinthes osseux et membraneux : schéma

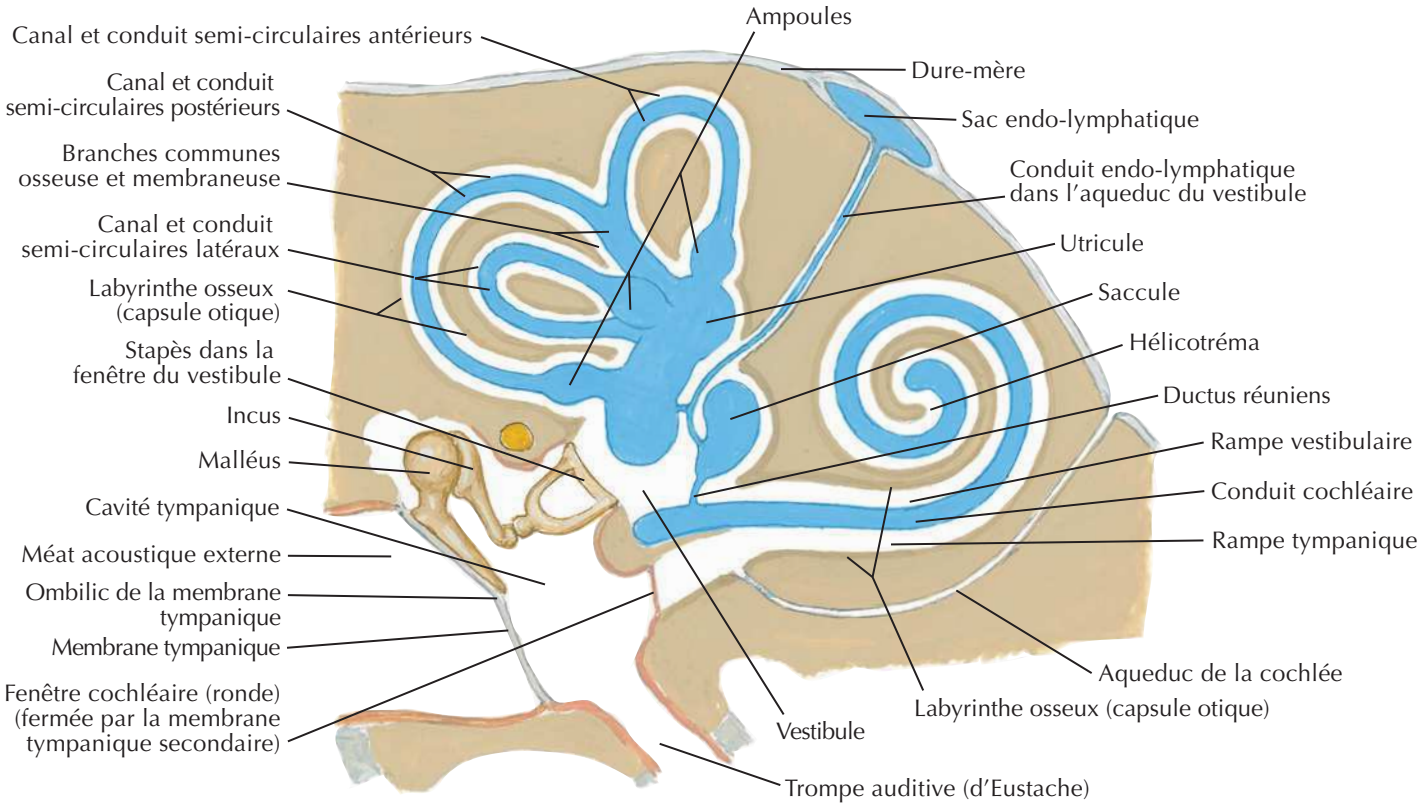

Coupe à travers une spire de la cochlée

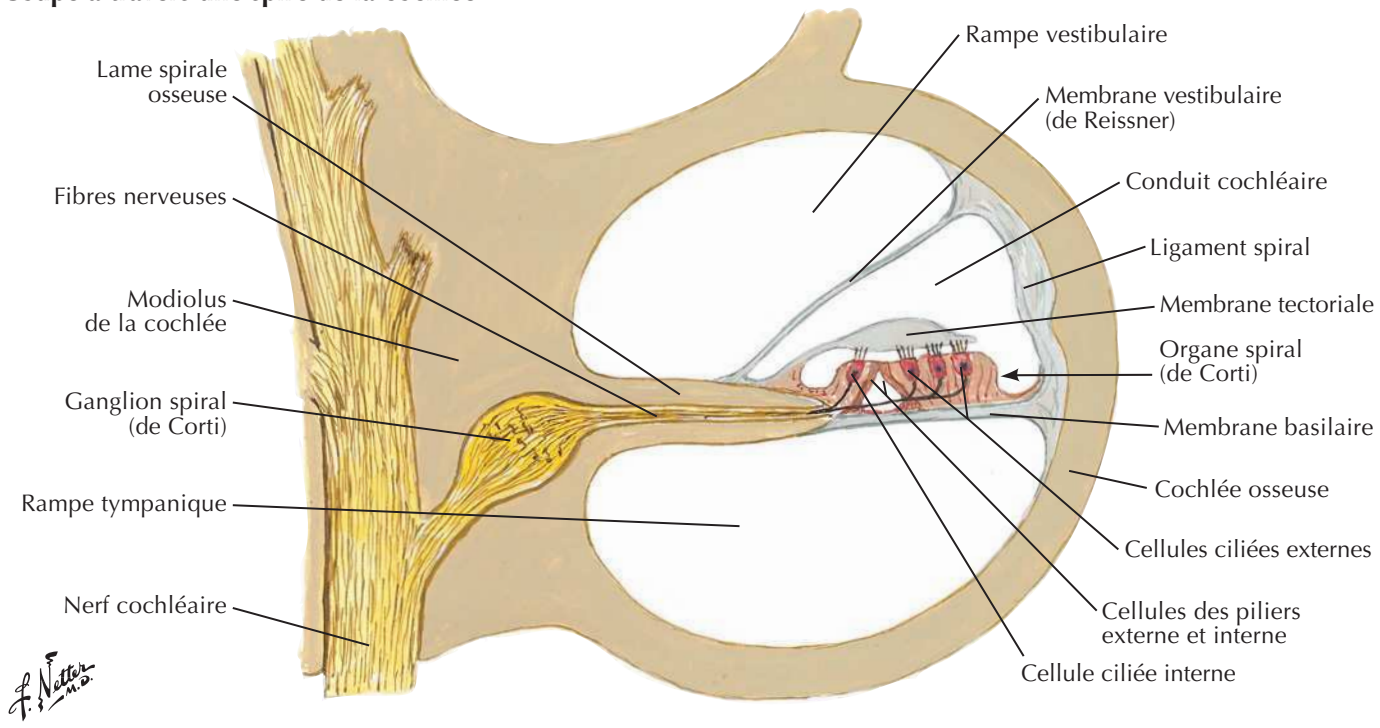

BIBLIOTHEQUE DE LA RECHERCHE BIBLIOGRAPHIQUE SCIENCE MEDICALE

BIBLIOTHEQUE DE LA RECHERCHE BIBLIOGRAPHIQUE SCIENCE MEDICALE

Orientation du labyrinthe dans le crâne

Projection du labyrinthe osseux droit sur la base interne du crâne

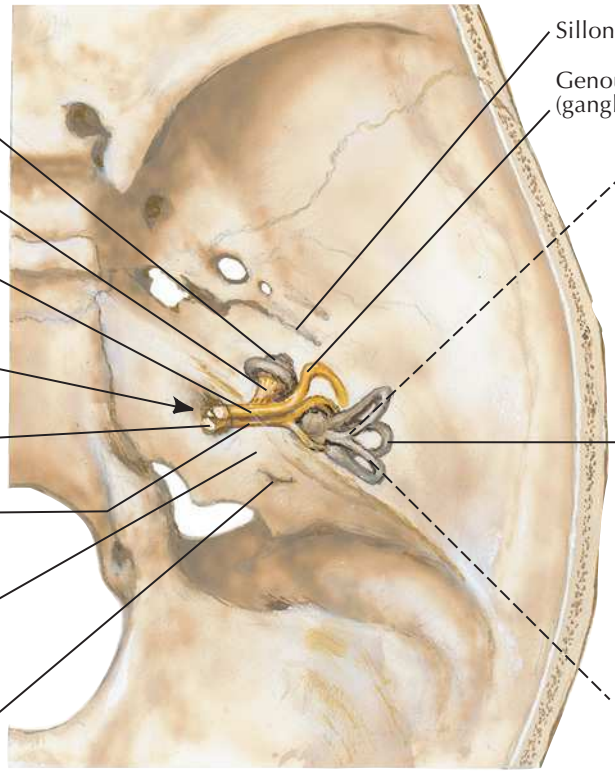

Projection latérale du labyrinthe membraneux droit

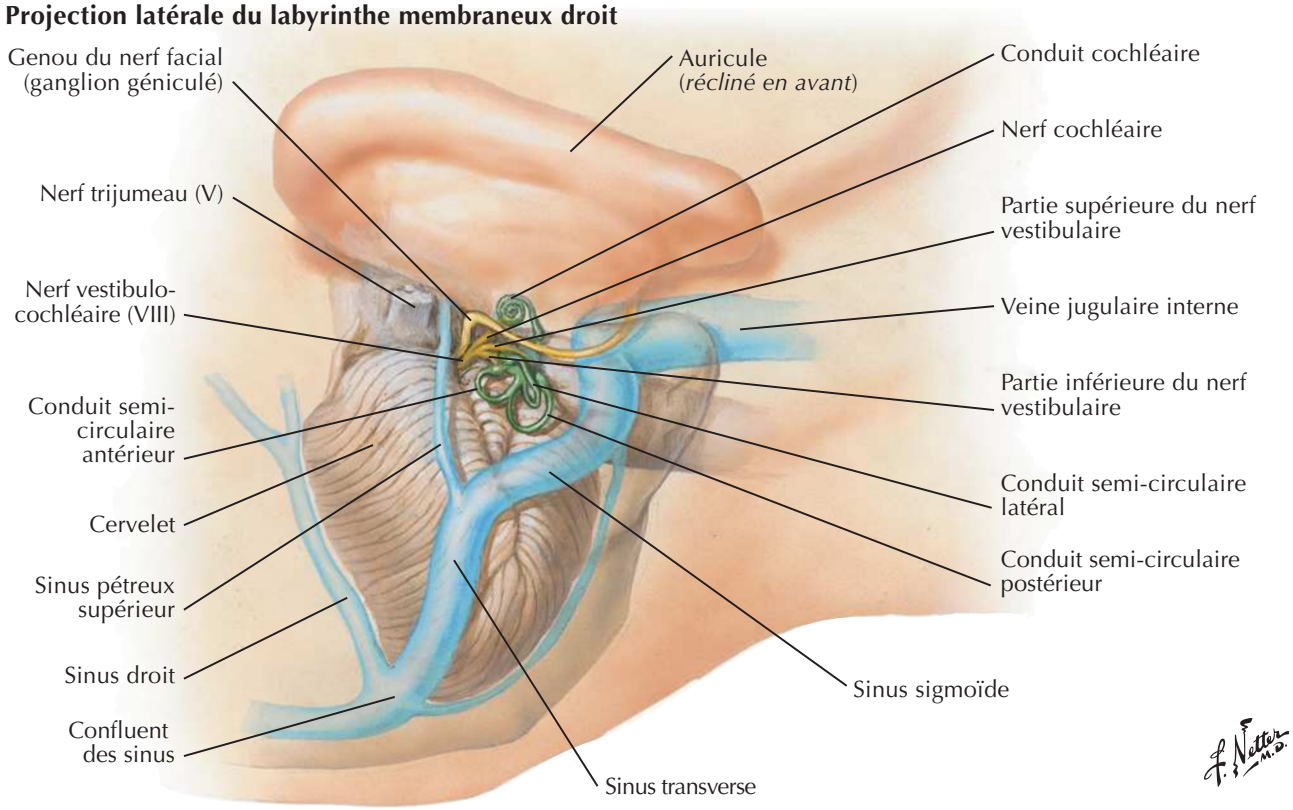

BIBLIOTHEQUE DE LA RECHERCHE BIBLIOGRAPHIQUE SCIENCE MEDICALE

BIBLIOTHEQUE DE LA RECHERCHE BIBLIOGRAPHIQUE SCIENCE MEDICALE

Trompe auditive

Voir aussi **Planche 49**

Partie cartilagineuse de la trompe auditive (d'Eustache) au niveau de la base du crâne : vue inférieure

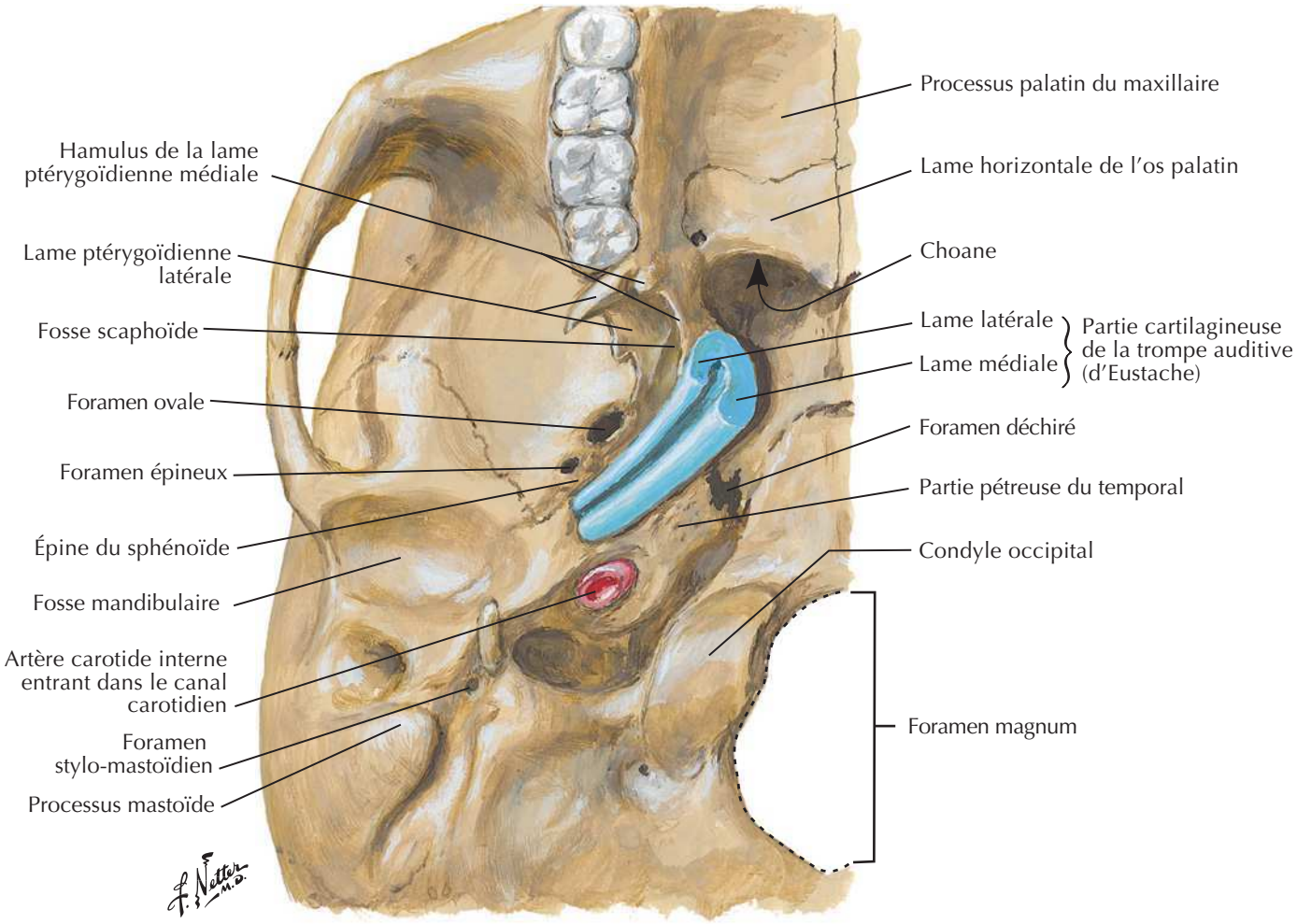

BIBLIOTHEQUE DE LA RECHERCHE BIBLIOGRAPHIQUE SCIENCE MEDICALE

BIBLIOTHEQUE DE LA RECHERCHE BIBLIOGRAPHIQUE SCIENCE MEDICALE

Méninges et veines diploïques

Voir aussi **Planche 3**

Coupe coronale et dissection

Veines diploïques
Granulation arachnoïdienne
Sinus sagittal supérieur
Veine cérébrale (veine anastomotique) pénétrant l'espace subdural pour atteindre un sinus veineux
Veine émissaire
Dure-mère (couches périostées et méningées)
Collatérales frontales et pariétales de la veine temporale superficielle
Espace épidural (siège de l'hématome épidural)
Arachnoïde
Espace subarachnoïdien
Rameaux frontal et pariétal de l'artère temporale superficielle
Pie-mère
Artère et veine méningées moyennes
Fossette granulaire contenant une granulation arachnoïdienne
Artère et veines temporales profondes, moyennes et superficielles
Lacune veineuse (de Trolard)
Veine en pont
Muscle temporal
Sinus sagittal inférieur
Cavité du septum pellucidum
Veines thalamo-striée supérieure et choroïdienne, veines cérébrales internes, et plexus choroïde du ventricule latéral
Veines cérébrales moyenne profonde et moyenne superficielle

Veines diploïques et émissaires du crâne

Veine émissaire pariétale
Veine diploïque temporale postérieure
Veine diploïque frontale
Veine émissaire occipitale
Veine diploïque temporale antérieure
Veine diploïque occipitale
Veine émissaire mastoïdienne

F. Netter M.D.

BIBLIOTHEQUE DE LA RECHERCHE BIBLIOGRAPHIQUE SCIENCE MEDICALE

BIBLIOTHEQUE DE LA RECHERCHE BIBLIOGRAPHIQUE SCIENCE MEDICALE

Artères méningées

Voir aussi **Planches 9, 51, 137**

Rameaux frontal et pariétal de l'artère méningée moyenne

Artère méningée moyenne

Rameau méningé antérieur de l'artère ethmoïdale antérieure

Granulations arachnoïdiennes

Ouverture de la veine cérébrale supérieure

Lacune veineuse (de Trolard)

Sinus sagittal supérieur

Dure-mère

Rameau mastoïdien de l'artère occipitale

Artère carotide interne (segment caverneux)

Rameaux méningés de l'artère pharyngienne ascendante

Rameau mastoïdien de l'artère occipitale

Artère méningée moyenne

Branche méningée récurrente de l'artère lacrymale

Artère méningée accessoire

Branche méningée antérieure de l'artère ethmoïdale antérieure

Artère ethmoïdale postérieure

Artère carotide interne et son tronc méningo-hypophysaire (*par transparence*)

Artère méningée moyenne

Artère méningée accessoire

Artère temporale superficielle

Artère maxillaire

Artère auriculaire postérieure

Artère occipitale

Artère carotide externe

Rameaux méningés antérieur et postérieur de l'artère vertébrale

Rameaux tentoriel du sinus caverneux et méningés du tronc méningo-hypophysaire

BIBLIOTHEQUE DE LA RECHERCHE BIBLIOGRAPHIQUE SCIENCE MEDICALE

BIBLIOTHEQUE DE LA RECHERCHE BIBLIOGRAPHIQUE SCIENCE MEDICALE

Méninges et veines cérébrales superficielles

Pour les veines profondes du cerveau, voir **Planche 146**

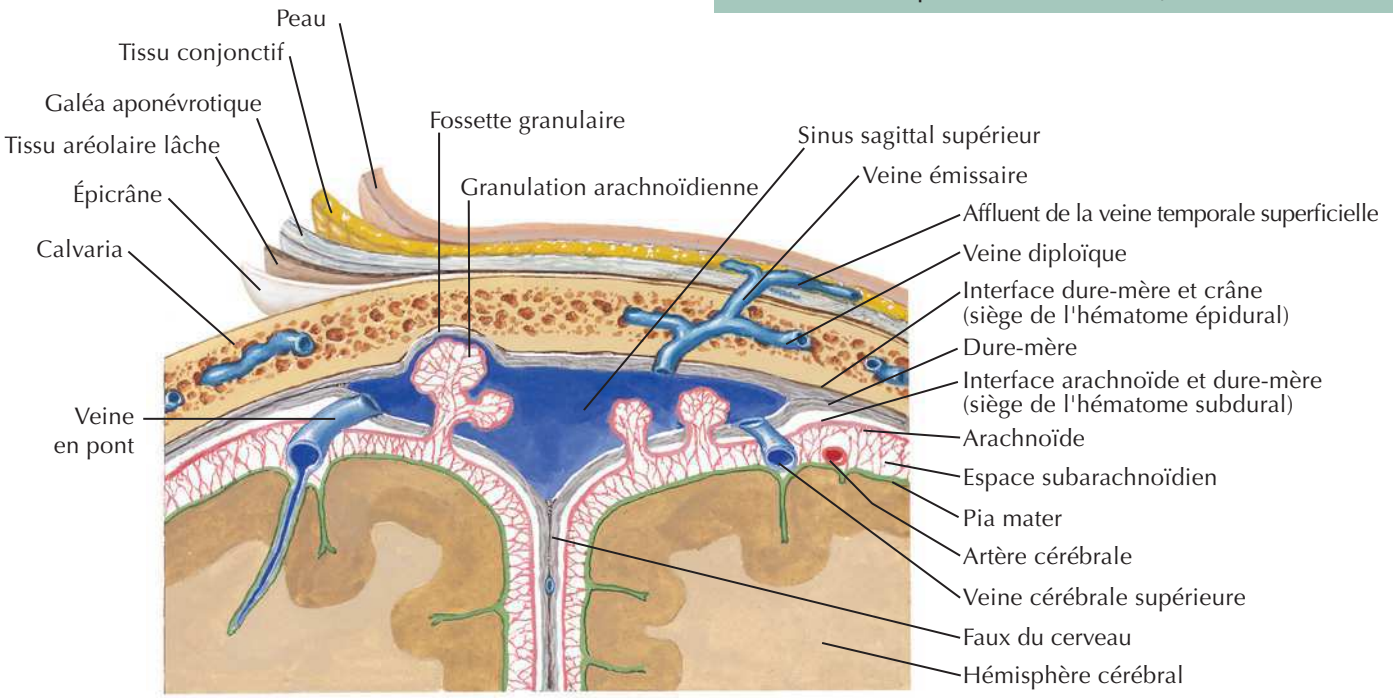

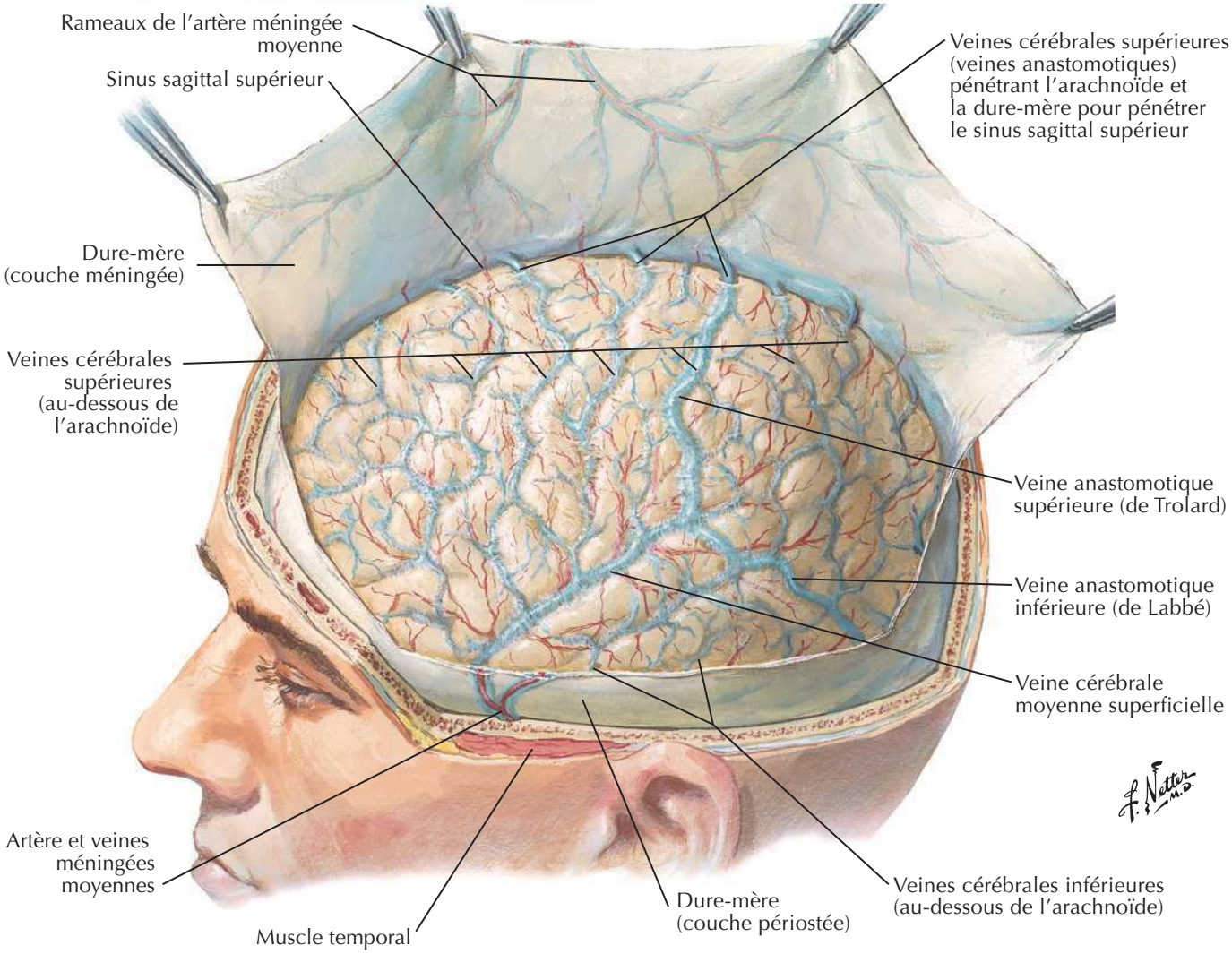

BIBLIOTHEQUE DE LA RECHERCHE BIBLIOGRAPHIQUE SCIENCE MEDICALE

BIBLIOTHEQUE DE LA RECHERCHE BIBLIOGRAPHIQUE SCIENCE MEDICALE

Sinus veineux de la dure-mère

Coupe sagittale

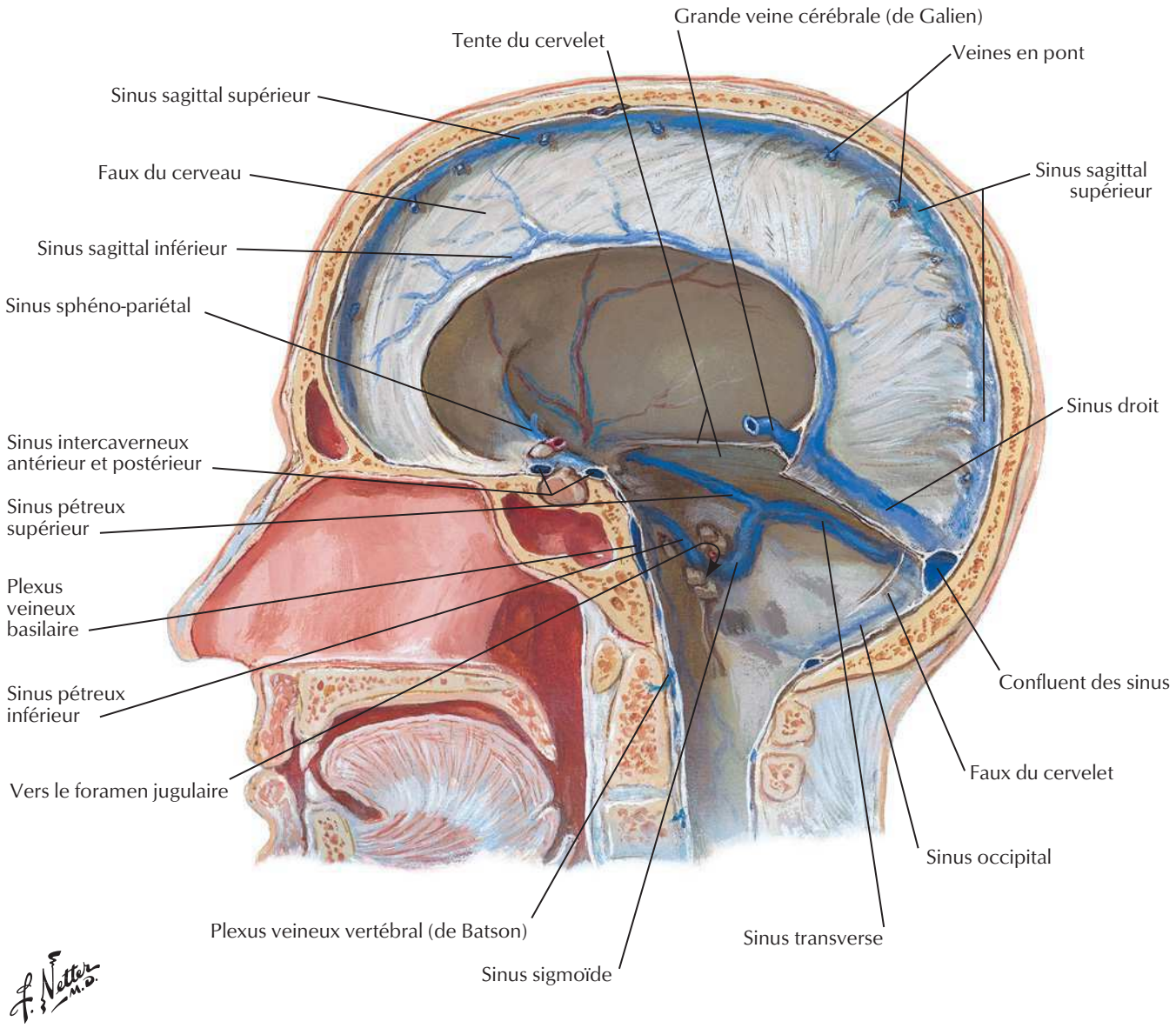

BIBLIOTHEQUE DE LA RECHERCHE BIBLIOGRAPHIQUE SCIENCE MEDICALE

BIBLIOTHEQUE DE LA RECHERCHE BIBLIOGRAPHIQUE SCIENCE MEDICALE

Sinus veineux de la dure-mère (suite)

Voir aussi **Planche 87**

Coupe horizontale : vue supérieure

Sinus sagittal supérieur (*coupé*)
Faux du cerveau (*coupée*)
Veine ophtalmique supérieure
Sinus intercaverneux antérieur et postérieur
Veine cérébrale moyenne superficielle (*coupée*)
Sinus caverneux
Plexus veineux basilaire
Sinus pétreux supérieur
Sinus pétreux inférieur
Artère tentorielle
Tente du cervelet
Veine cérébrale inférieure (*coupée*)
Sinus transverse
Sinus sagittal inférieur (*coupé*)
Sinus droit
Faux du cerveau (*coupée*)
Confluent des sinus
Sinus sagittal supérieur (*coupé*)

Hypophyse (glande pituitaire)
Nerf optique (II)
Artère carotide interne (segment caverneux)
Nerf oculo-moteur (III)
Sinus sphéno-pariétal
Nerf trochléaire (IV)
Nerf ophtalmique (V_1)
Nerf maxillaire (V_2)
Ganglion trigéminal (de Gasser)
Nerf mandibulaire (V_3)
Artère méningée moyenne
Nerf abducens (VI)
Veine pétreuse
Nerf facial (VII), nerf intermédiaire (de Wrisberg) et nerf vestibulo-cochléaire (VIII)
Nerfs glosso-pharyngien (IX) et vague (X)
Foramen jugulaire
Sinus sigmoïde (prolongement du sinus transverse)
Sinus transverse
Nerf accessoire (XI)
Nerf hypoglosse (XII)
Grande veine cérébrale (de Galien)

Sinus caverneux
Nerf oculo-moteur (III)
Nerf trochléaire (IV)
Nerf abducens (VI)
Nerf ophtalmique (V_1)
Nerf maxillaire (V_2)

Chiasma optique
Artère communicante postérieure
Artère carotide interne (segment caverneux)
Hypophyse (glande pituitaire)
Sinus sphénoïdal
Nasopharynx

Coupe coronale à travers le sinus caverneux : vue postérieure

BIBLIOTHEQUE DE LA RECHERCHE BIBLIOGRAPHIQUE SCIENCE MEDICALE

BIBLIOTHEQUE DE LA RECHERCHE BIBLIOGRAPHIQUE SCIENCE MEDICALE

Cerveau : vues latérales

Sillon central (de Rolando)
Gyrus post-central
Gyrus précentral
Sillon post-central
Sillon précentral
Lobule pariétal supérieur
Gyrus frontal supérieur
Sillon intra-pariétal
Sillon frontal supérieur
Lobule pariétal inférieur
Gyrus frontal moyen
Gyrus supramarginal
Sillon frontal inférieur
Gyrus angulaire
Gyrus frontal inférieur
Sillon pariéto-occipital
Partie operculaire
Partie triangulaire
Partie orbitaire
Pôle frontal
Pôle occipital
Sillon calcarin
Sillon lunaire (inconstant)
Sillon latéral (de Sylvius)
Rameau antérieur
Rameau ascendant
Rameau postérieur
Sillon occipital transverse
Pôle temporal
Gyrus temporal supérieur
Incisure pré-occipitale
Sillon temporal supérieur
Gyrus temporal inférieur
Gyrus temporal moyen
Sillon temporal inférieur

Lobe frontal
Lobe pariétal
Lobe temporal
Lobe occipital

Opercule pariétal
Partie triangulaire
Partie orbitaire
Insula (de Reil)
Gyrus courts
Sillon central
Limen
Gyrus long
Sillon circulaire
Opercule temporal

F. Netter M.D.

BIBLIOTHEQUE DE LA RECHERCHE BIBLIOGRAPHIQUE SCIENCE MEDICALE

BIBLIOTHEQUE DE LA RECHERCHE BIBLIOGRAPHIQUE SCIENCE MEDICALE

Cerveau : vues médiales

Voir aussi **Planche 148**

Coupe sagittale du cerveau *in situ*

Gyrus du cingulum
Sillon du cingulum
Gyrus frontal médial
Sillon du corps calleux
Fornix
Septum pellucidum
Foramen inter-ventriculaire (de Monro)
Adhérence interthalamique
Thalamus et 3e ventricule
Aire subcalleuse (parolfactive)
Commissure antérieure
Gyrus paraterminal
Sillon hypo-thalamique
Lame terminale
Récessus supra-optique
Chiasma optique
Tuber cinéréum
Hypophyse (glande pituitaire)
Corps mamillaire
Pédoncule cérébral
Pont
Aqueduc cérébral (de Sylvius)
Sillon paracentral
Sillon central (de Rolando)
Lobule paracentral
Sillon marginal
Corps calleux
Précunéus
Sinus sagittal supérieur
Plexus choroïde du 3e ventricule
Strie médullaire du thalamus
Sillon pariéto-occipital
Cunéus
Commissure habénulaire
Corps pinéal
Commissure postérieure
Sillon calcarin
Sinus droit dans la tente du cervelet
Grande veine cérébrale (de Galien)
Colliculus supérieur
Colliculus inférieur
Lame tectale (quadrigéminale)
Cervelet
Voile médullaire supérieur
4e ventricule et plexus choroïde
Voile médullaire inférieur
Moelle allongée (bulbe)

Face médiale de l'hémisphère cérébral : tronc cérébral réséqué

Gyrus du cingulum
Faisceau mamillo-thalamique
Corps mamillaire
Uncus
Nerf optique (II)
Tractus olfactif
Sillon collatéral
Sillon rhinal
Gyrus occipito-temporal médial
Sillon occipito-temporal
Gyrus occipito-temporal latéral
Genou, Rostrum, Tronc, Splénium — du corps calleux
Isthme du gyrus du cingulum
Sillon pariéto-occipital
Cunéus
Sillon calcarin
Gyrus lingual
Pilier, Corps, Colonne — du fornix
Fimbria de l'hippocampe
Gyrus dentatus
Gyrus parahippocampal

F. Netter M.D.

BIBLIOTHEQUE DE LA RECHERCHE BIBLIOGRAPHIQUE SCIENCE MEDICALE

BIBLIOTHEQUE DE LA RECHERCHE BIBLIOGRAPHIQUE SCIENCE MEDICALE

Encéphale : vue inférieure

Voir aussi **Planche 148**

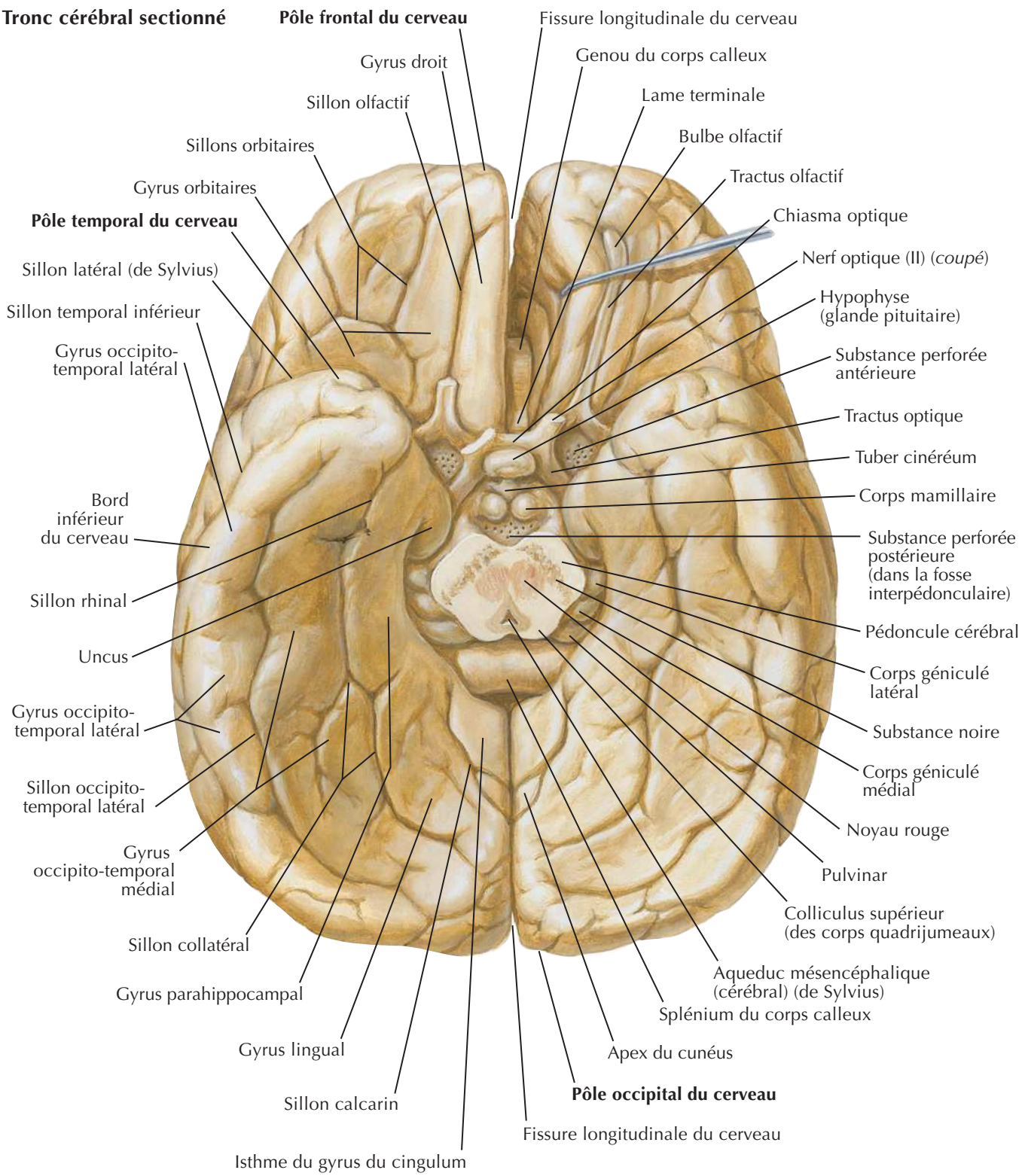

BIBLIOTHEQUE DE LA RECHERCHE BIBLIOGRAPHIQUE SCIENCE MEDICALE

BIBLIOTHEQUE DE LA RECHERCHE BIBLIOGRAPHIQUE SCIENCE MEDICALE

Ventricules de l'encéphale

Vue latérale gauche, en transparence

Ventricule latéral droit

Corne frontale (antérieure)
Partie centrale (corps)
Corne temporale (inférieure)
Corne occipitale (postérieure)
} Ventricule latéral gauche

Aqueduc mésencéphalique (cérébral) (de Sylvius)

4e ventricule

Ouverture latérale du 4e ventricule (de Luschka)

Récessus latéral gauche

Ouverture médiane du 4e ventricule (de Magendie)

Canal central de la moelle spinale

Foramen interventriculaire gauche (de Monro)

3e ventricule

Récessus supra-optique

Adhérence interthalamique

Récessus infundibulaire

Récessus pinéal

Récessus supra-pinéal

Corps calleux
Septum pellucidum
Ventricule latéral
Corps du noyau caudé
Plexus choroïde du ventricule latéral
Strie terminale
Veine thalamo-striée supérieure
Corps du fornix
Veine interne du cerveau
Toile choroïdienne du 3e ventricule
Plexus choroïde du 3e ventricule
Thalamus
Putamen
Globus pallidus
} Noyau lenticulaire
Capsule interne
Adhérence interthalamique du 3e ventricule
Hypothalamus
Queue du noyau caudé
Tractus optique
Plexus choroïde du ventricule latéral
Corne temporale (inférieure) du ventricule latéral
Fimbria de l'hippocampe
Hippocampe
Gyrus dentatus
Corps mamillaire
Gyrus parahippocampal

Flèche blanche dans le foramen interventriculaire gauche (de Monro)

Épendyme
Pie-mère

F. Netter M.D.

Coupe frontale du cerveau : vue postérieure

BIBLIOTHEQUE DE LA RECHERCHE BIBLIOGRAPHIQUE SCIENCE MEDICALE

BIBLIOTHEQUE DE LA RECHERCHE BIBLIOGRAPHIQUE SCIENCE MEDICALE

Circulation du liquide cérébro-spinal

Voir aussi **Planches 109, 147**

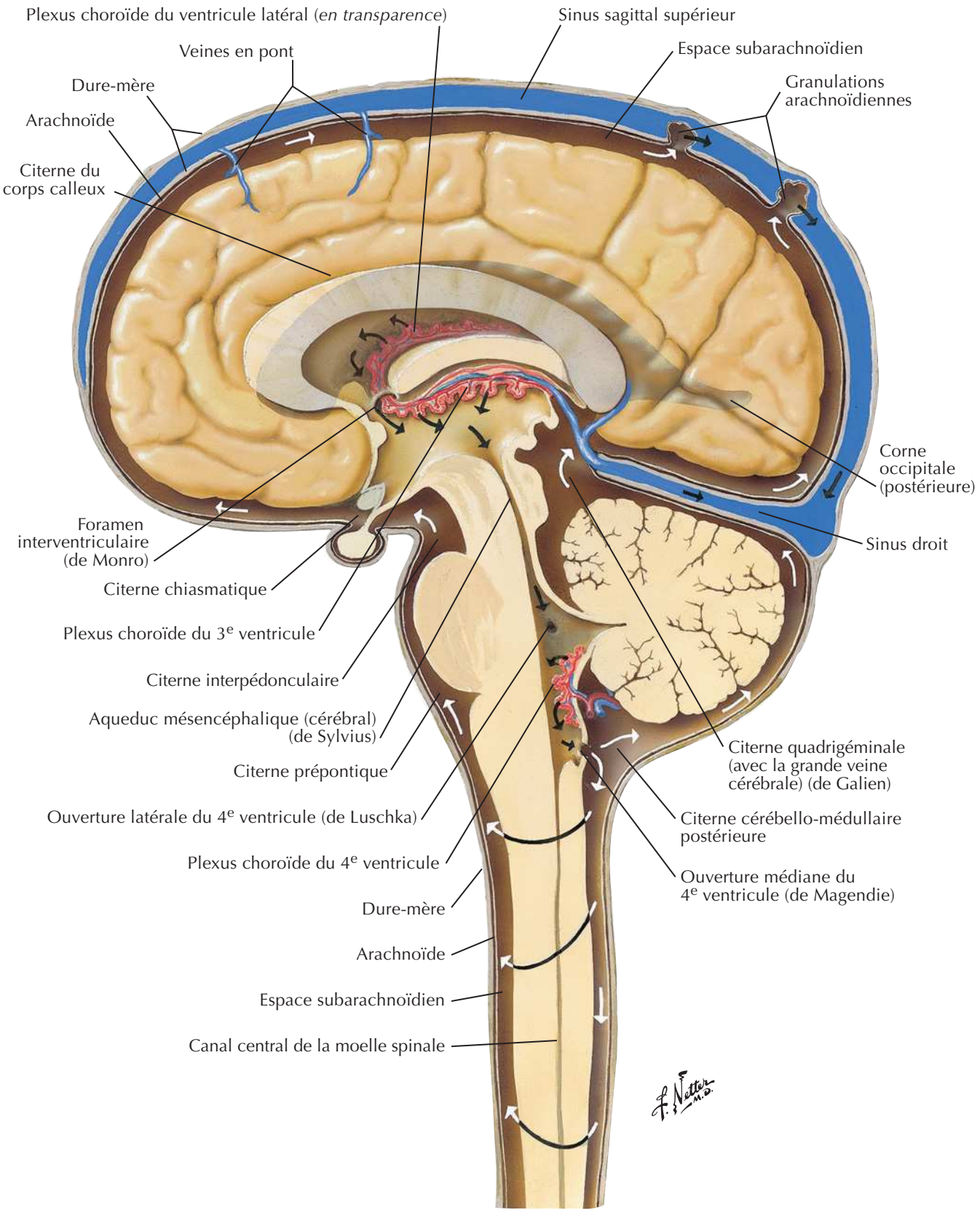

BIBLIOTHEQUE DE LA RECHERCHE BIBLIOGRAPHIQUE SCIENCE MEDICALE

BIBLIOTHEQUE DE LA RECHERCHE BIBLIOGRAPHIQUE SCIENCE MEDICALE

Noyaux basaux du cerveau (ganglions)

Coupe horizontale du cerveau

A B

Genou du corps calleux
Ventricule latéral
Septum pellucidum
Colonne du fornix
Lobe insulaire (insula de Reil)
Adhérence interthalamique
Thalamus
Pilier du fornix
Plexus choroïde du ventricule latéral
Splénium du corps calleux

Tête du noyau caudé
Bras antérieur
Genou
Bras postérieur
} Capsule interne
Capsule extrême
Putamen
Globus pallidus
} Noyau lenticulaire
3e ventricule
Capsule externe
Claustrum
Partie rétro-lenticulaire de la capsule interne
Queue du noyau caudé
Hippocampe et fimbria
Corne occipitale (postérieure) du ventricule latéral
Habénula
Corps pinéal

A B

Systématisation des noyaux de la base

Noyau caudé, Putamen → Striatum
Putamen, Globus pallidus → Noyau lenticulaire
Striatum, Noyau lenticulaire → Corps strié
Corps strié → Noyaux basaux (ganglions)

Espace pour la capsule interne

Noyau caudé { Corps, Tête
Thalamus
Niveaux des coupes ci-dessus { A, B
Pulvinar
Noyau lenticulaire (globus pallidus, médial au putamen)
Corps géniculé médial
Corps géniculé latéral
Corps amygdaloïde
Queue du noyau caudé

Rapports du thalamus, du noyau lenticulaire, du noyau caudé et du corps amygdaloïde (schéma) : vue latérale gauche

F. Netter M.D.

BIBLIOTHEQUE DE LA RECHERCHE BIBLIOGRAPHIQUE SCIENCE MEDICALE

BIBLIOTHEQUE DE LA RECHERCHE BIBLIOGRAPHIQUE SCIENCE MEDICALE

Thalamus

Foramen interventriculaire (de Monro)
Toile choroïdienne du 3e ventricule (*réséquée*)
3e ventricule
Plexus choroïde
Veine thalamo-striée supérieure
Pied de l'hippocampe
Corne temporale (inférieure) du ventricule latéral
Veine cérébrale interne
Gyrus dentatus
Éminence collatérale
Hippocampe
Fimbria de l'hippocampe
Commissure postérieure
Commissure habénulaire
Corps pinéal
Trigone collatéral
Calcar avis
Corne occipitale (postérieure) du ventricule latéral
Sillon calcarin

Corps calleux (*coupé*)
Tête du noyau caudé
Septum pellucidum
Colonnes du fornix
Tubercule antérieur
Strie terminale
Adhérence interthalamique
Lamina affixa
Strie médullaire
Trigone habénulaire
Pulvinar (*écarté*)
Corps géniculé latéral
Corps géniculé médial
Bras du colliculus supérieur
Bras du colliculus inférieur
Colliculus supérieur
Colliculus inférieur
Cervelet

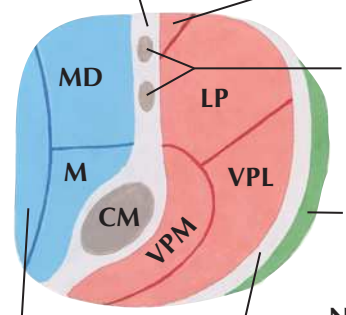

Coupe schématique à travers le thalamus
(au niveau du pointillé de la figure de droite)

Noyau(x) thalamique(s)

CM	Centro-médian
LD	Latéral dorsal
LP	Latéral postérieur
M	Médial
MD	Médial dorsal
VA	Ventral antérieur
VI	Ventral intermédiaire
VL	Ventral latéral
VP	Ventral postérieur
VPL	Ventral postéro-latéral
VPM	Ventral postéro-médial

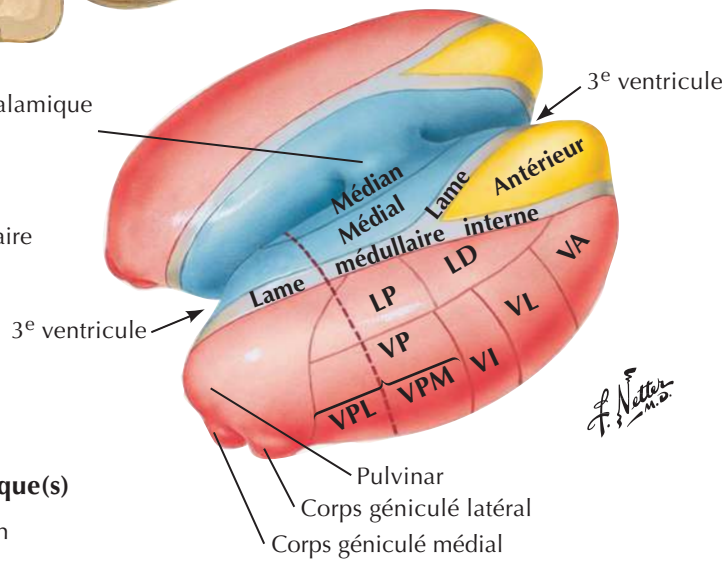

Représentation schématique du thalamus
(après résection de la lame médullaire externe et des noyaux réticulaires)

- **Noyaux latéraux**
- **Noyaux médiaux**
- **Noyaux antérieurs**

BIBLIOTHEQUE DE LA RECHERCHE BIBLIOGRAPHIQUE SCIENCE MEDICALE

Hippocampe et fornix

Dissection : vue supérieure

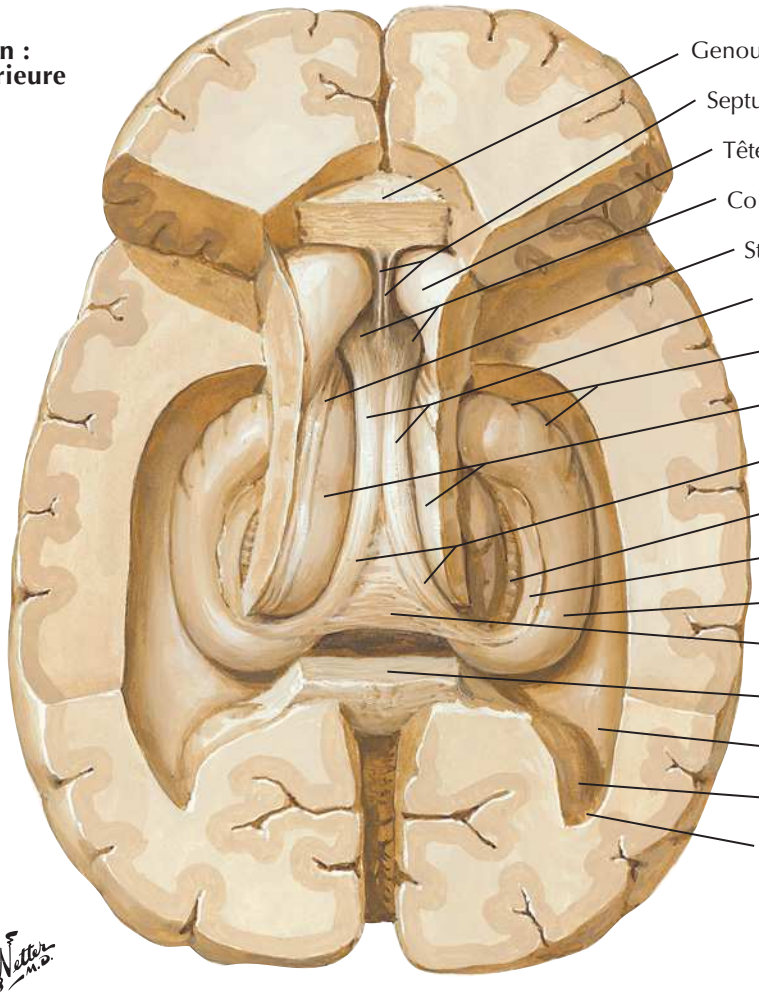

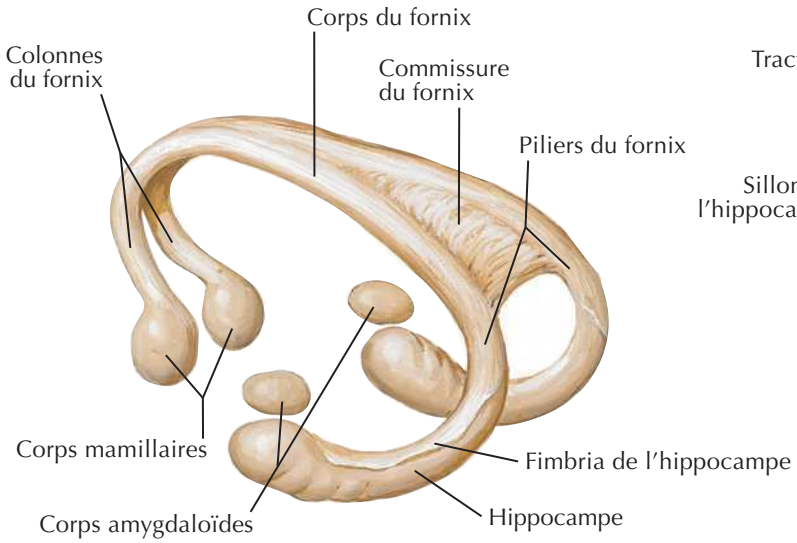

Fornix : schéma

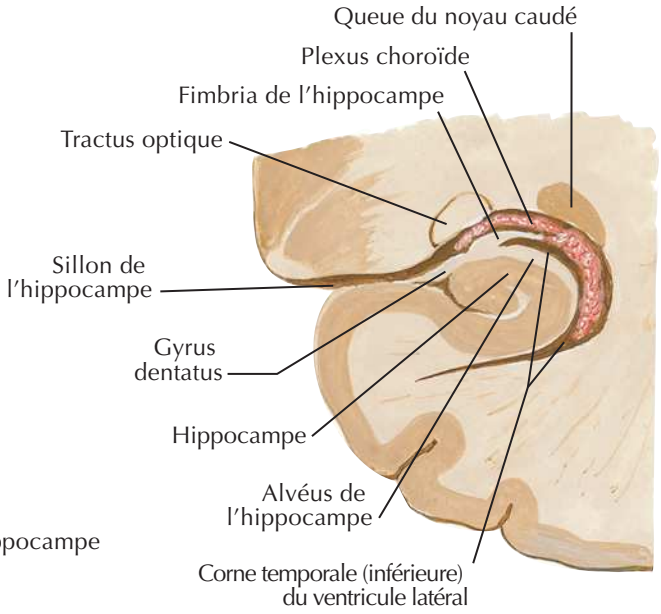

Coupe frontale : vue postérieure

BIBLIOTHEQUE DE LA RECHERCHE BIBLIOGRAPHIQUE SCIENCE MEDICALE

BIBLIOTHEQUE DE LA RECHERCHE BIBLIOGRAPHIQUE SCIENCE MEDICALE

Cervelet

Voir aussi **Planche 116**

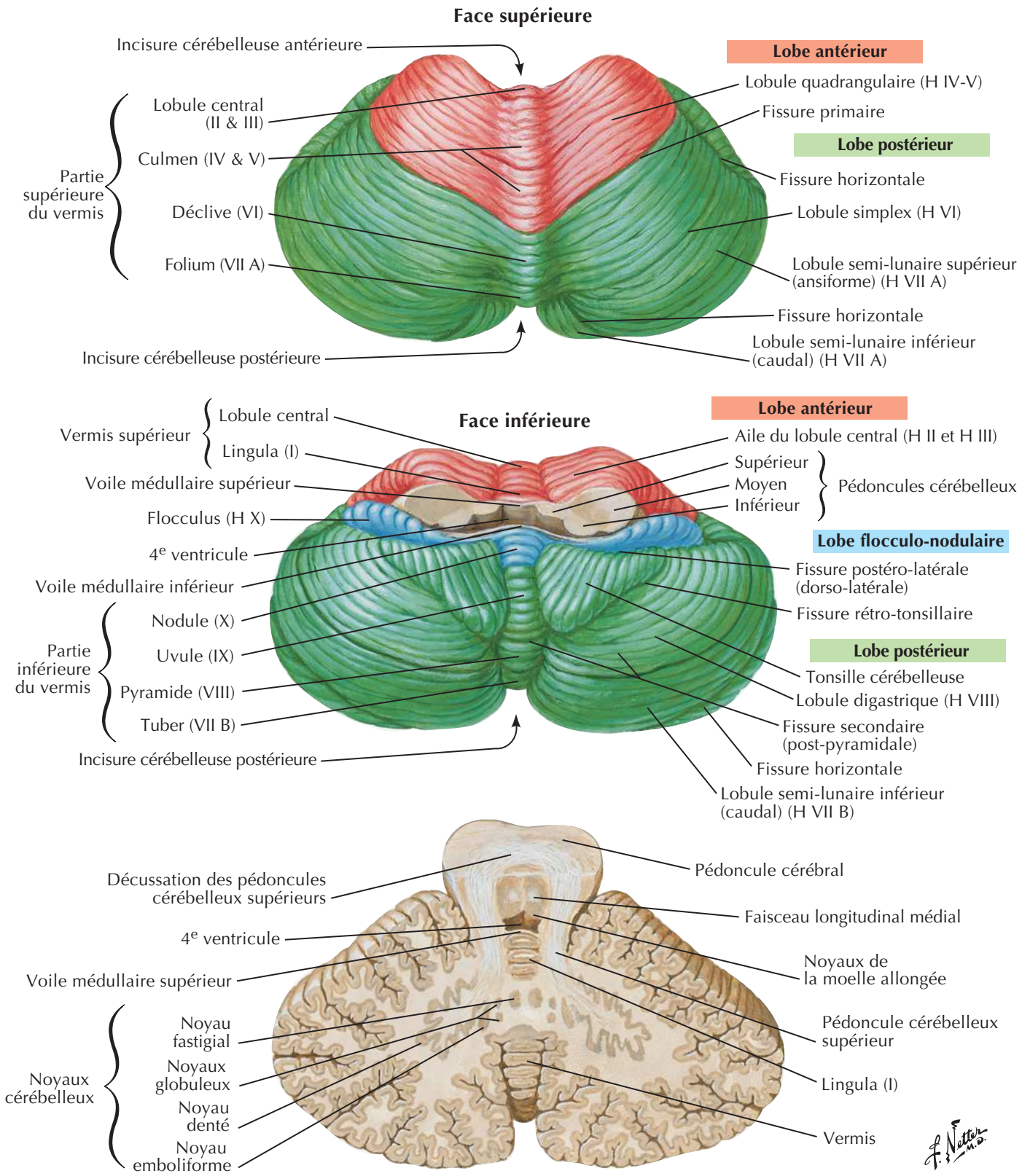

Coupe transversale au niveau du pédoncule cérébelleux supérieur

BIBLIOTHEQUE DE LA RECHERCHE BIBLIOGRAPHIQUE SCIENCE MEDICALE

BIBLIOTHEQUE DE LA RECHERCHE BIBLIOGRAPHIQUE SCIENCE MEDICALE

Tronc cérébral

Vue postéro-latérale

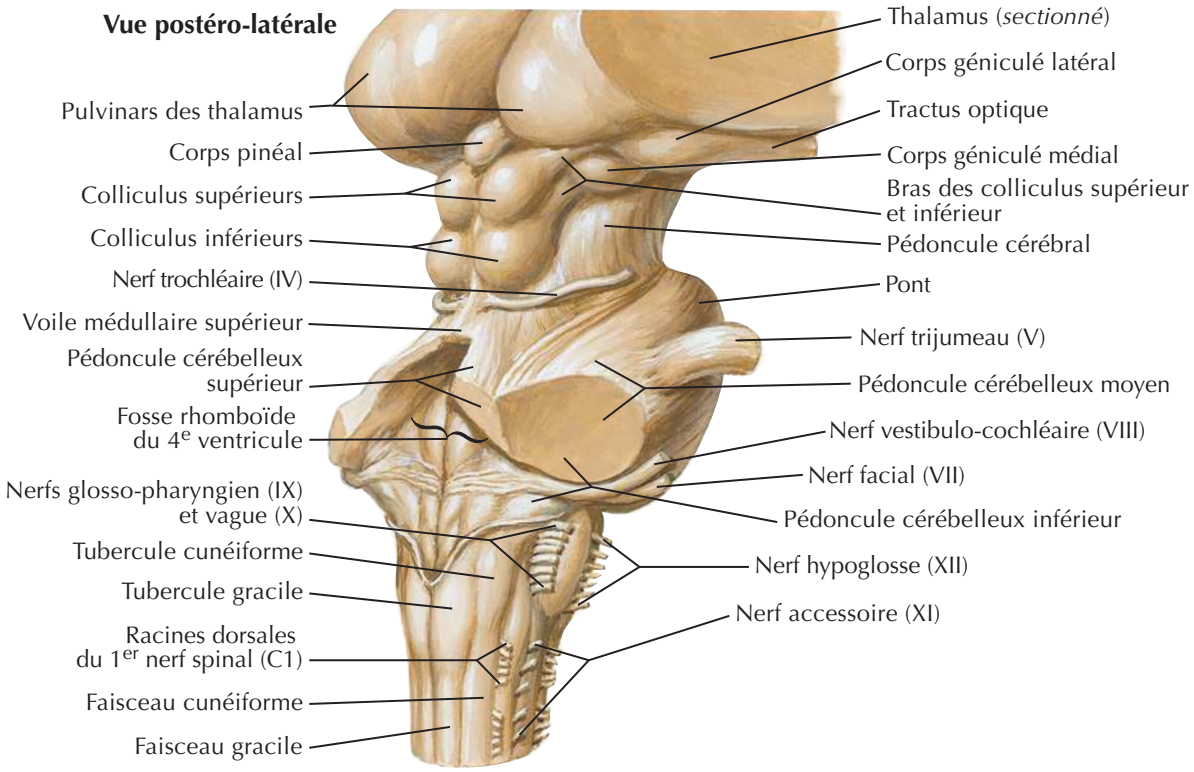

Vue antérieure

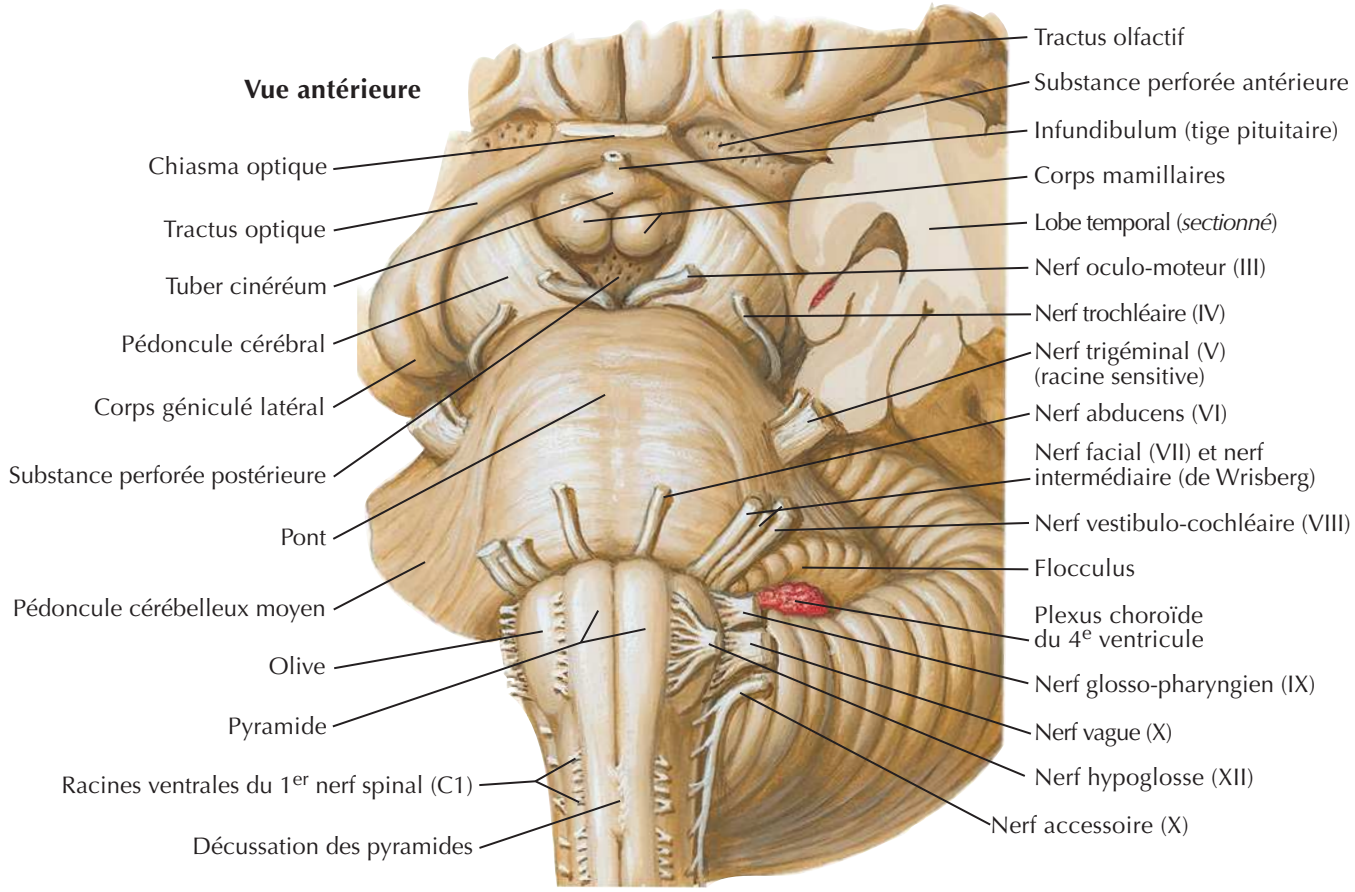

BIBLIOTHEQUE DE LA RECHERCHE BIBLIOGRAPHIQUE SCIENCE MEDICALE

BIBLIOTHEQUE DE LA RECHERCHE BIBLIOGRAPHIQUE SCIENCE MEDICALE

Quatrième ventricule et cervelet

Voir aussi **Planche 114**

Vue postérieure

3e ventricule
Pulvinar
Corps pinéal
Colliculus supérieur
Colliculus inférieur
Nerf trochléaire (IV)
Voile médullaire supérieur
Pédoncules cérébelleux { Supérieur, Moyen, Inférieur }
Récessus latéral
Fossette supérieure
Sulcus limitans
Fossette inférieure
Tubercule trigéminal
Trigone hypoglossal
Trigone vagal
Obex
Trigone habénulaire
Médial, Latéral } Corps géniculés
Sillon dorsal médian
Pédoncule cérébelleux supérieur
Locus céruléus
Éminence médiale
Collicule facial
Aire vestibulaire
Noyau denté du cervelet
Stries médullaires
Ténia du 4e ventricule
Tubercule cunéiforme
Tubercule gracile
Sillon médian dorsal
Cordon latéral
Faisceau cunéiforme
Faisceau gracile

Coupe sagittale médiane

Corps du fornix
Thalamus (dans le 3e ventricule)
Foramen interventriculaire (de Monro)
Commissure antérieure
Lame terminale
Sillon hypothalamique
Pédoncule cérébral
Aqueduc mésencéphalique (cérébral) (de Sylvius)
Colliculus supérieur
Lame quadrigéminale
Colliculus inférieur
Pont
Faisceau longitudinal médial
4e ventricule
Plexus choroïde du 4e ventricule
Moelle allongée
Ouverture médiane du 4e ventricule (de Magendie)
Décussation des pyramides
Canal central de la moelle spinale
Plexus choroïde
Adhérence interthalamique
Commissure postérieure
Commissure habénulaire
Corps pinéal
Splénium du corps calleux
Grande veine cérébrale (de Galien)
Lingula (I)
Lobule central (II & III)
Culmen (IV & V)
Déclive (VI)
Folium (VII A)
} Vermis du cervelet
Voile médullaire supérieur
Voile médullaire inférieur
Tuber (VII B)
Pyramide (VIII)
Uvule (IX)
Nodule (X)
} Vermis du cervelet
Plexus choroïde du 4e ventricule
Tonsille cérébelleuse

BIBLIOTHEQUE DE LA RECHERCHE BIBLIOGRAPHIQUE SCIENCE MEDICALE

BIBLIOTHEQUE DE LA RECHERCHE BIBLIOGRAPHIQUE SCIENCE MEDICALE

Noyaux des nerfs crâniens dans le tronc cérébral

Vue postérieure (en transparence)

Nerf oculo-moteur (III)
Noyau rouge
Noyau oculo-moteur
Noyau oculo-moteur accessoire (d'Edinger-Westphal)
Noyau trochléaire
Nerf trochléaire (IV)
Noyau moteur du nerf trijumeau
Nerf trijumeau (V) et ganglion trigéminal
Noyau abducens
Noyau facial
Genou du nerf facial (ganglion géniculé)
Noyaux salivaires supérieur et inférieur
Nerf glosso-pharyngien (IX)
Nerf vague (X)
Nerf accessoire (XI)
Noyau ambigu
Noyau dorsal du nerf vague (X)
Noyau du nerf hypoglosse
Noyau du nerf accessoire
Colliculus supérieur
Corps géniculé latéral
Noyau mésencéphalique trigéminal
Noyau sensitif principal du nerf trijumeau
Nerf trijumeau (V) et ganglion trigéminal (de Gasser)
Nerf facial (VII) et ganglion géniculé
Nerf vestibulo-cochléaire (VIII)
Noyaux cochléaires: Antérieur, Postérieur
Noyaux vestibulaires
Nerf glosso-pharyngien (IX)
Nerf vague (X)
Tractus spinal et noyau spinal du nerf trijumeau
Noyau solitaire

Fibres efférentes
Fibres afférentes
Fibres mixtes

F. Netter M.D.

BIBLIOTHEQUE DE LA RECHERCHE BIBLIOGRAPHIQUE SCIENCE MEDICALE

BIBLIOTHEQUE DE LA RECHERCHE BIBLIOGRAPHIQUE SCIENCE MEDICALE

Noyaux des nerfs crâniens dans le tronc cérébral (suite)

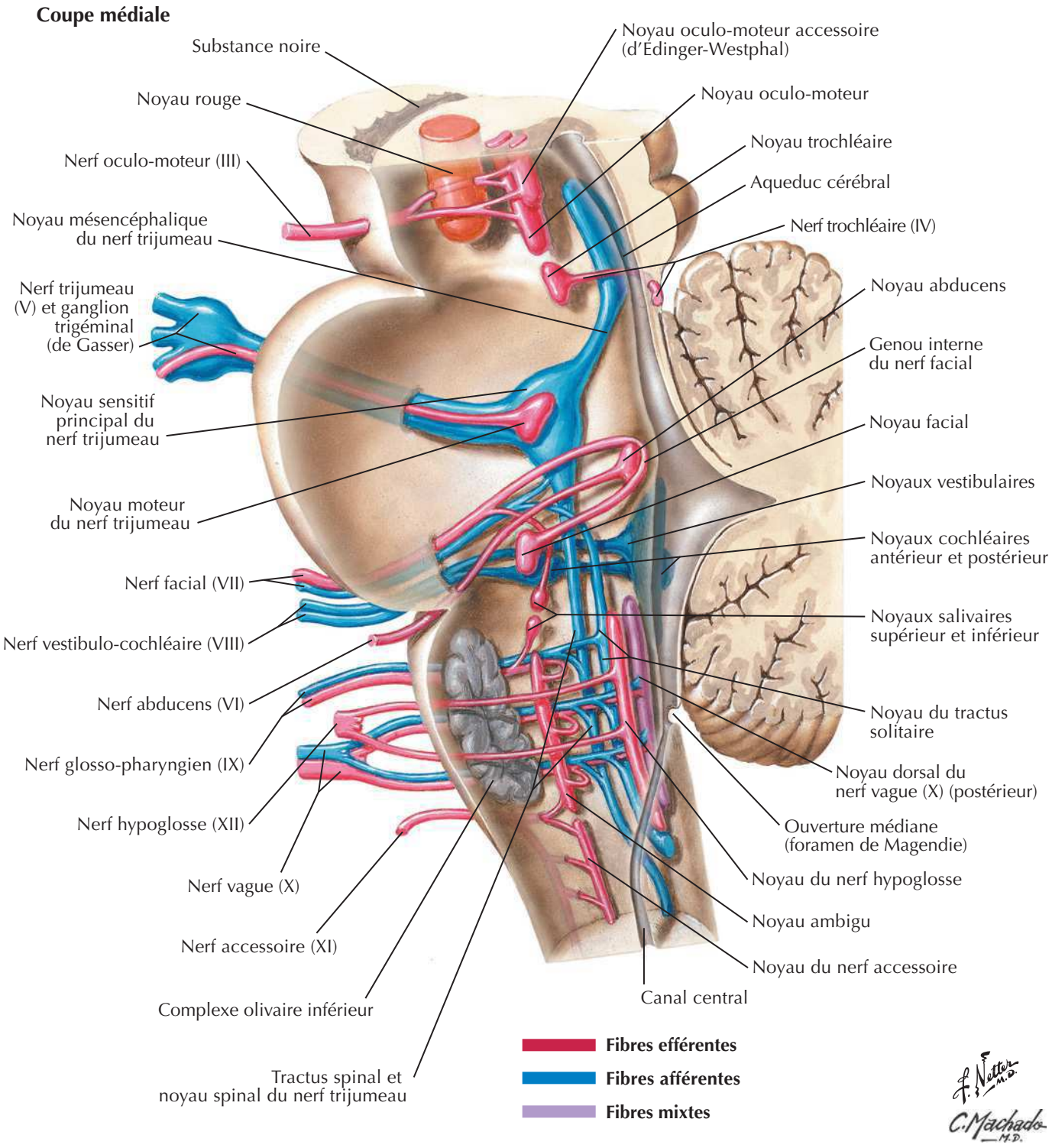

BIBLIOTHEQUE DE LA RECHERCHE BIBLIOGRAPHIQUE SCIENCE MEDICALE

Nerfs crâniens (distribution motrice et sensitive) : schéma

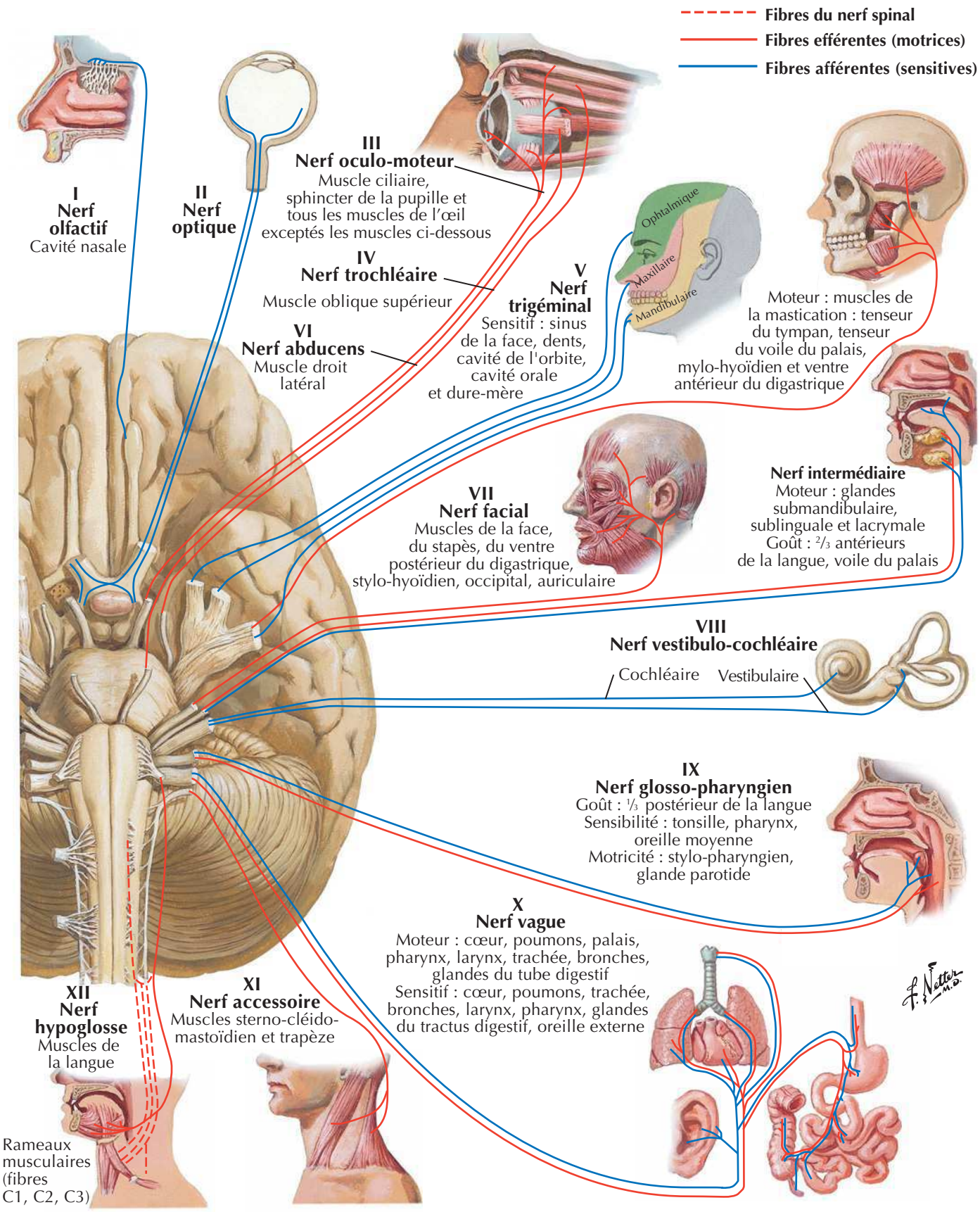

BIBLIOTHEQUE DE LA RECHERCHE BIBLIOGRAPHIQUE SCIENCE MEDICALE

BIBLIOTHEQUE DE LA RECHERCHE BIBLIOGRAPHIQUE SCIENCE MEDICALE

Nerfs olfactifs (I) : schéma

Voir aussi **Planche 39**

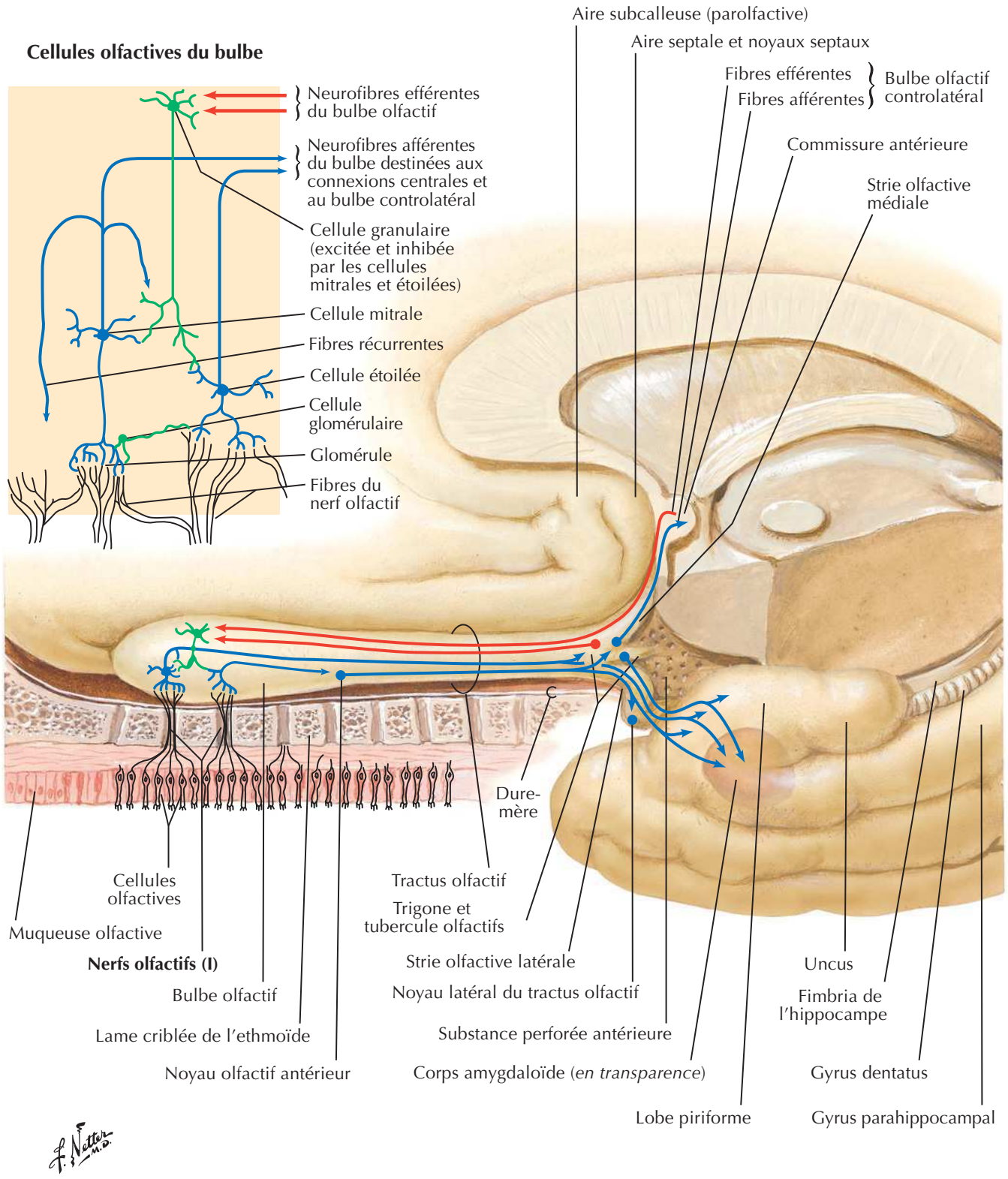

BIBLIOTHEQUE DE LA RECHERCHE BIBLIOGRAPHIQUE SCIENCE MEDICALE

Nerf optique (II) (voie visuelle) : schéma



Structure de la rétine : schéma

- **A** Cellules amacrines
- **B** Cellules bi-polaires
- **C** Cônes
- **G** Cellules ganglionnaires
- **H** Cellules horizontales
- **P** Cellules pigmentaires
- **R** Bâtonnets

Superposition des champs visuels

Le cercle central plus noir représente la zone maculaire

Les ombres plus claires représentent les champs mono-oculaires

Une couleur différente pour chaque quadrant

Projection sur la rétine gauche

Projection sur la rétine droite

Nerfs optiques(II)

Chiasma optique

Projection sur le noyau du corps géniculé dorso-latéral gauche

Projection sur le noyau du corps géniculé dorso-latéral droite

Tractus optique

Corps géniculés latéraux

Radiation optique

Radiation optique

Sillon calcarin

Sillon calcarin

Projection sur le lobe occipital gauche

Projection sur le lobe occipital droit

BIBLIOTHEQUE DE LA RECHERCHE BIBLIOGRAPHIQUE SCIENCE MEDICALE

Nerfs oculo-moteur (III), trochléaire (IV) et abducens (VI) : schéma

Voir aussi **Planches 88, 133**

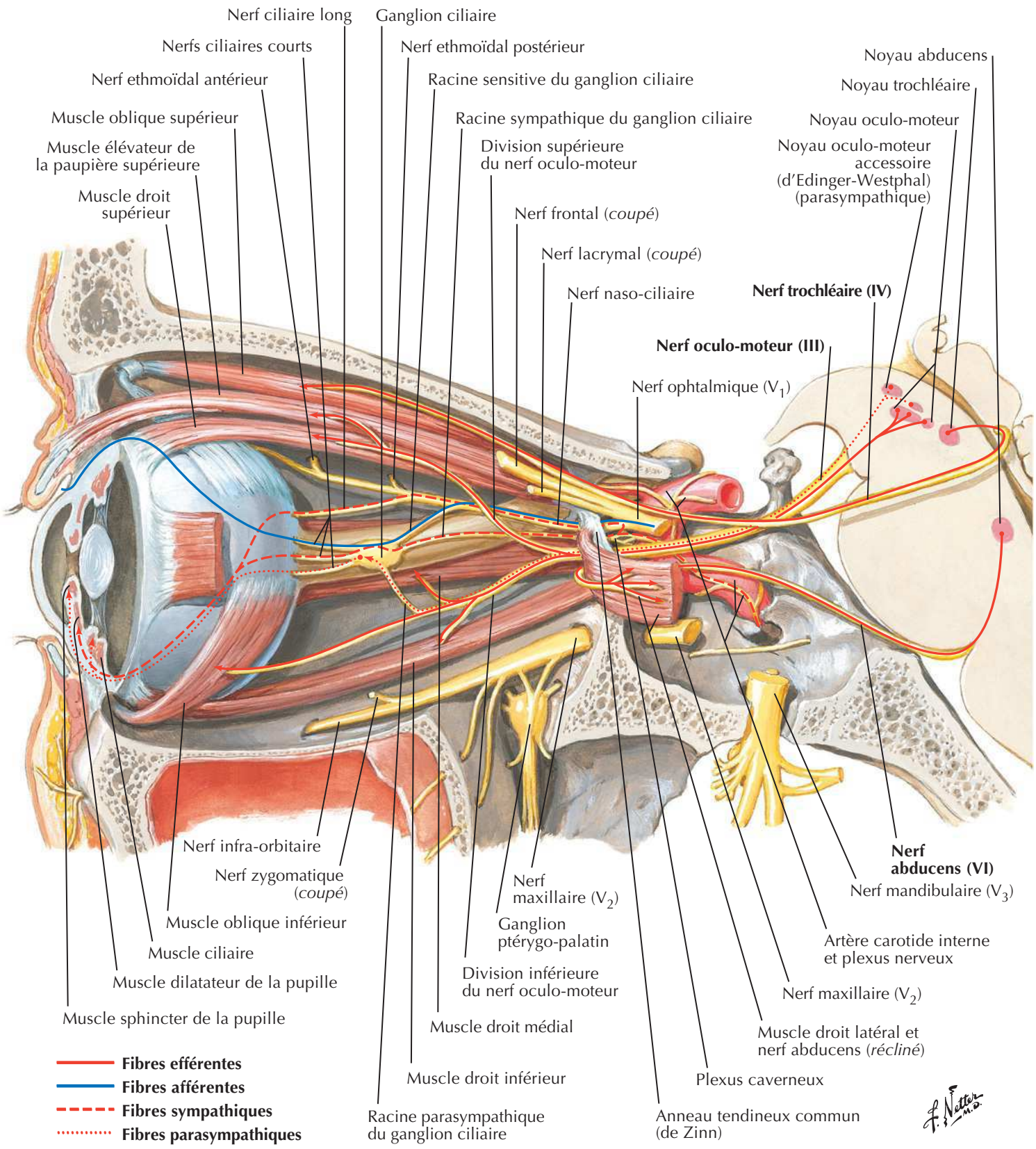

BIBLIOTHEQUE DE LA RECHERCHE BIBLIOGRAPHIQUE SCIENCE MEDICALE

BIBLIOTHEQUE DE LA RECHERCHE BIBLIOGRAPHIQUE SCIENCE MEDICALE

Nerf trijumeau (V) : schéma

Voir aussi **Planches 2, 50, 52**

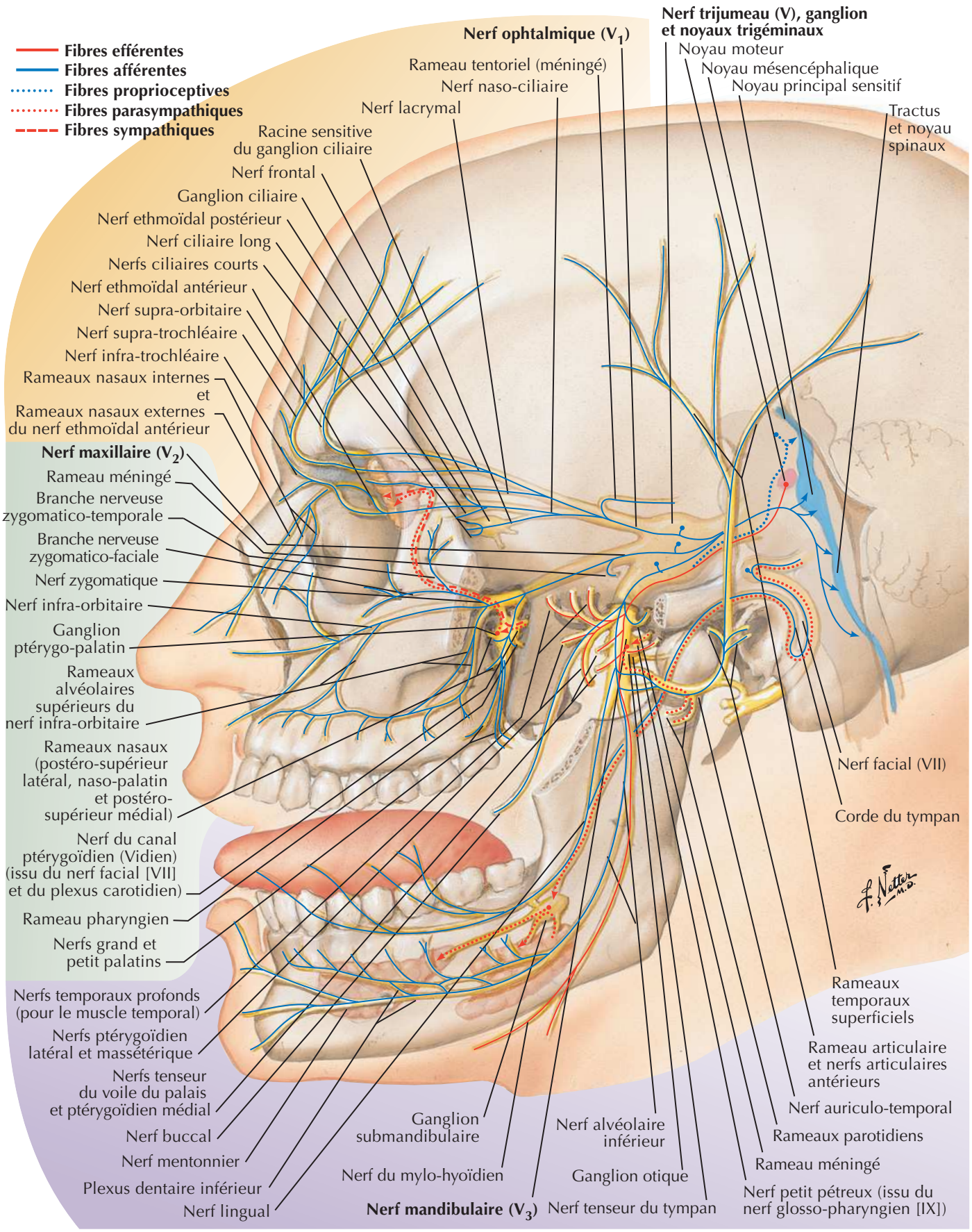

BIBLIOTHEQUE DE LA RECHERCHE BIBLIOGRAPHIQUE SCIENCE MEDICALE

BIBLIOTHEQUE DE LA RECHERCHE BIBLIOGRAPHIQUE SCIENCE MEDICALE

Nerf facial (VII) : schéma

Voir aussi **Planche 24**

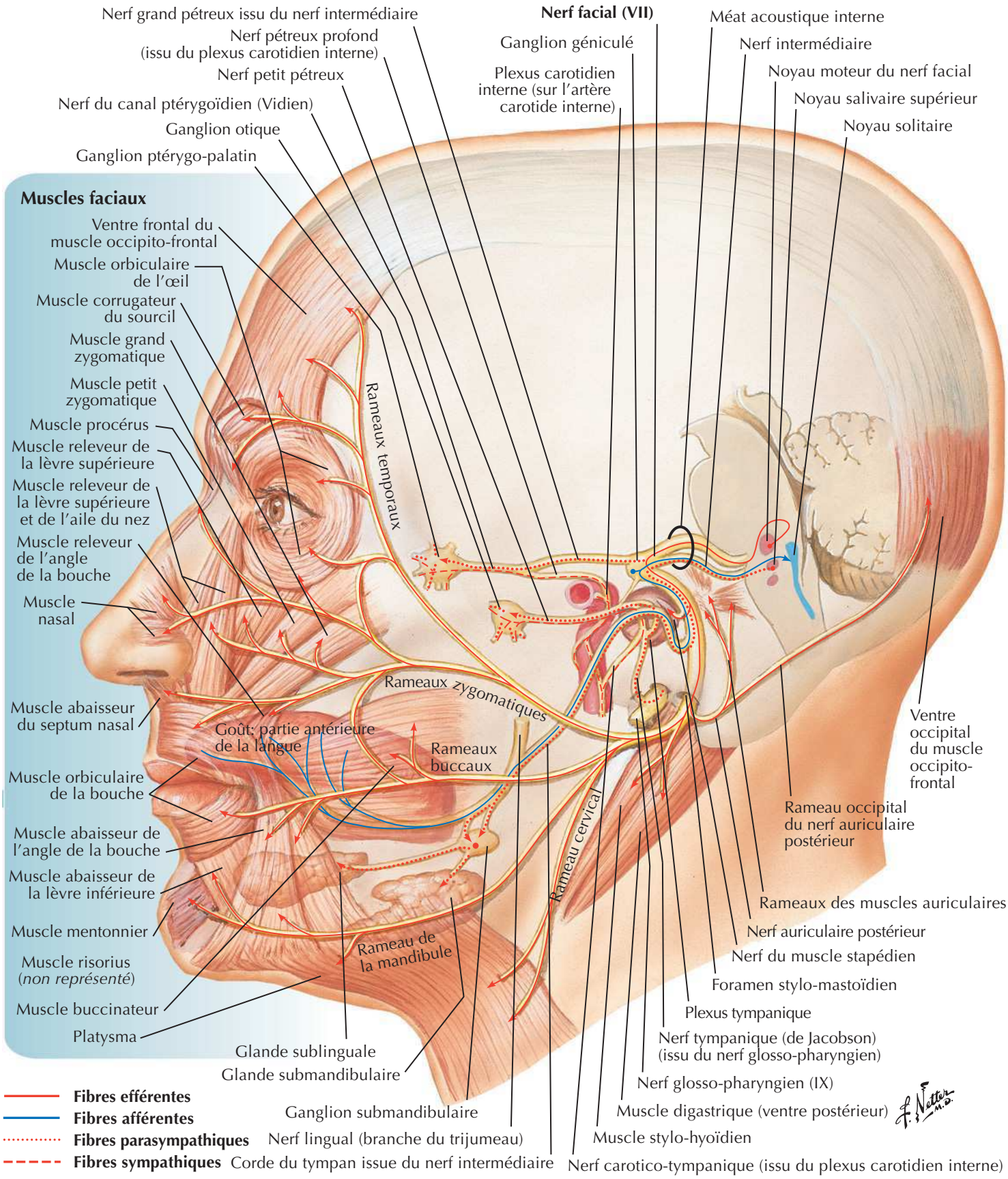

BIBLIOTHEQUE DE LA RECHERCHE BIBLIOGRAPHIQUE SCIENCE MEDICALE

Nerf vestibulo-cochléaire (VIII) : schéma

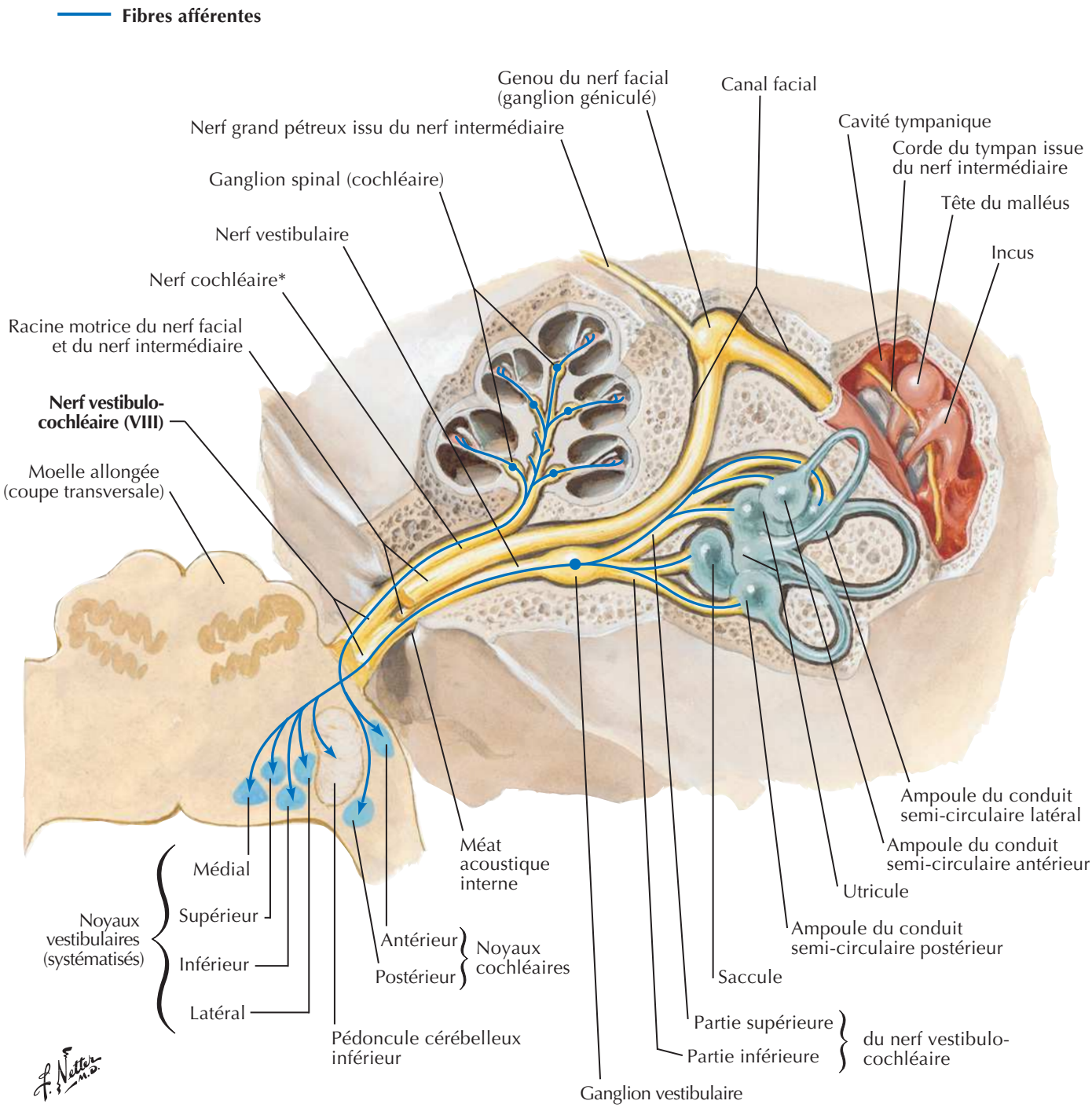

* Le nerf cochléaire contient aussi des fibres efférentes de l'épithélium sensoriel.
Ces fibres dérivent du nerf vestibulaire lorsqu'il est dans le méat acoustique interne.

BIBLIOTHEQUE DE LA RECHERCHE BIBLIOGRAPHIQUE SCIENCE MEDICALE

BIBLIOTHEQUE DE LA RECHERCHE BIBLIOGRAPHIQUE SCIENCE MEDICALE

Nerf glosso-pharyngien (IX) : schéma

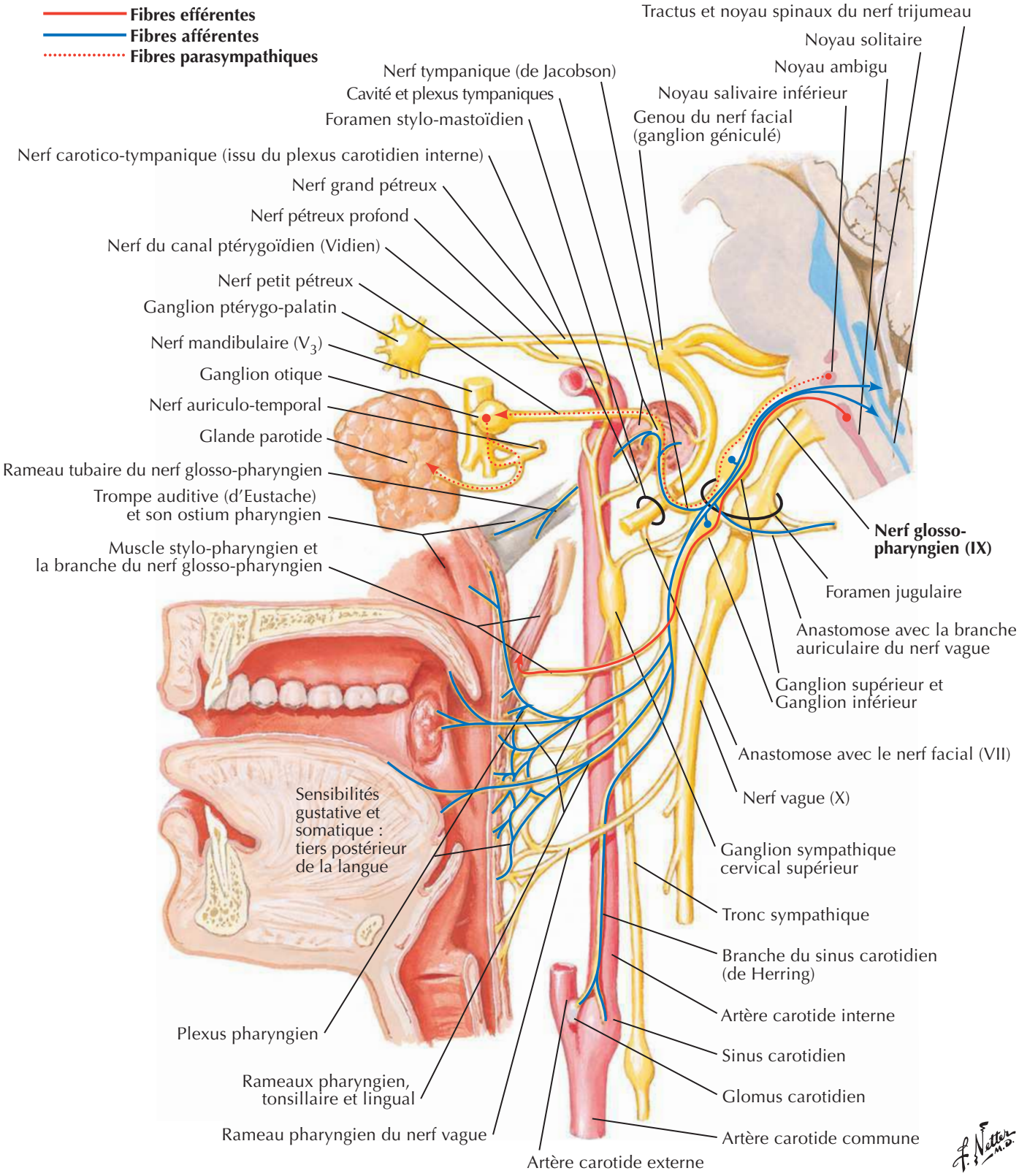

BIBLIOTHEQUE DE LA RECHERCHE BIBLIOGRAPHIQUE SCIENCE MEDICALE

BIBLIOTHEQUE DE LA RECHERCHE BIBLIOGRAPHIQUE SCIENCE MEDICALE

Nerf vague (X) : schéma

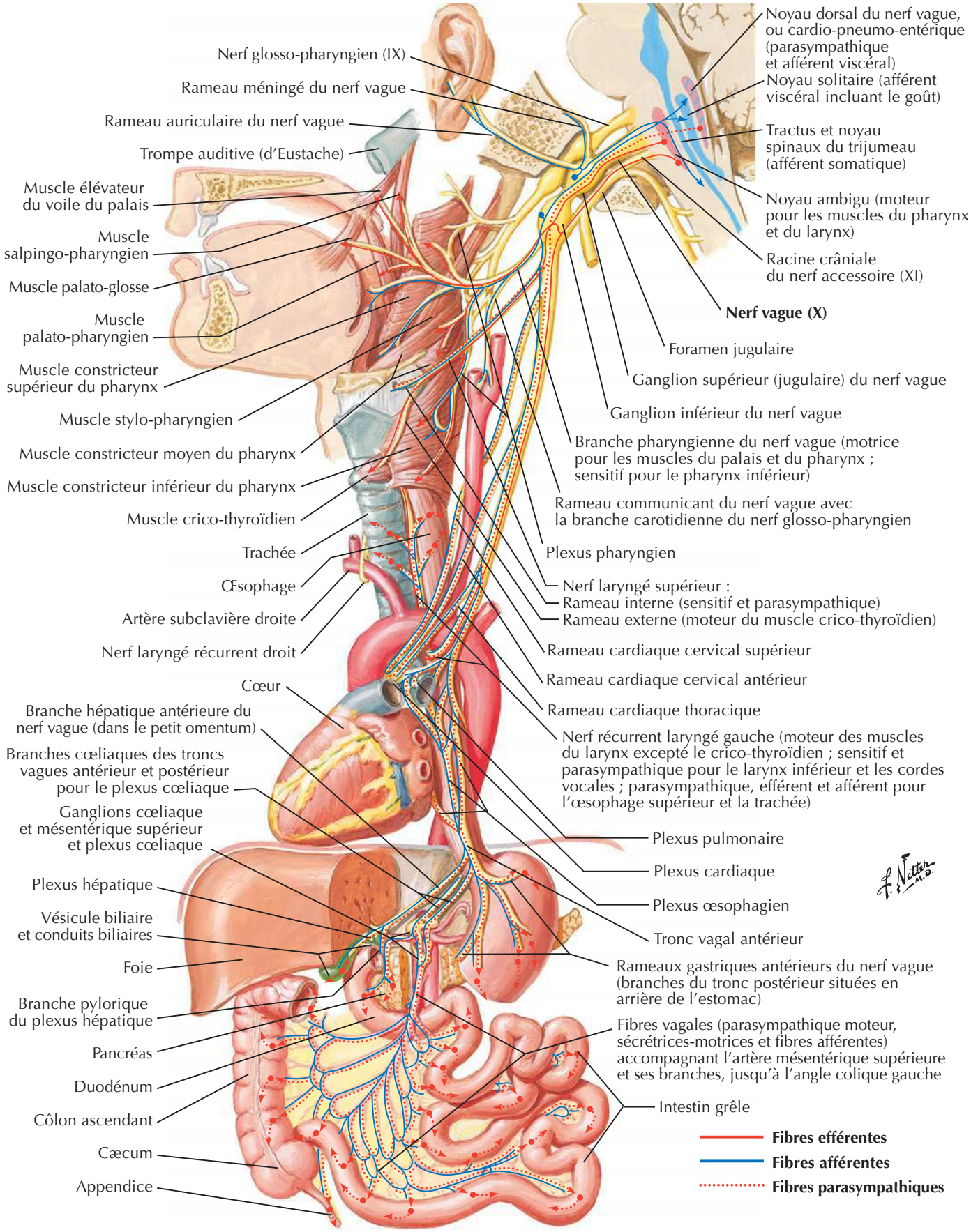

BIBLIOTHEQUE DE LA RECHERCHE BIBLIOGRAPHIQUE SCIENCE MEDICALE

BIBLIOTHEQUE DE LA RECHERCHE BIBLIOGRAPHIQUE SCIENCE MEDICALE

Nerf accessoire (XI) : schéma

Voir aussi **Planche 32**

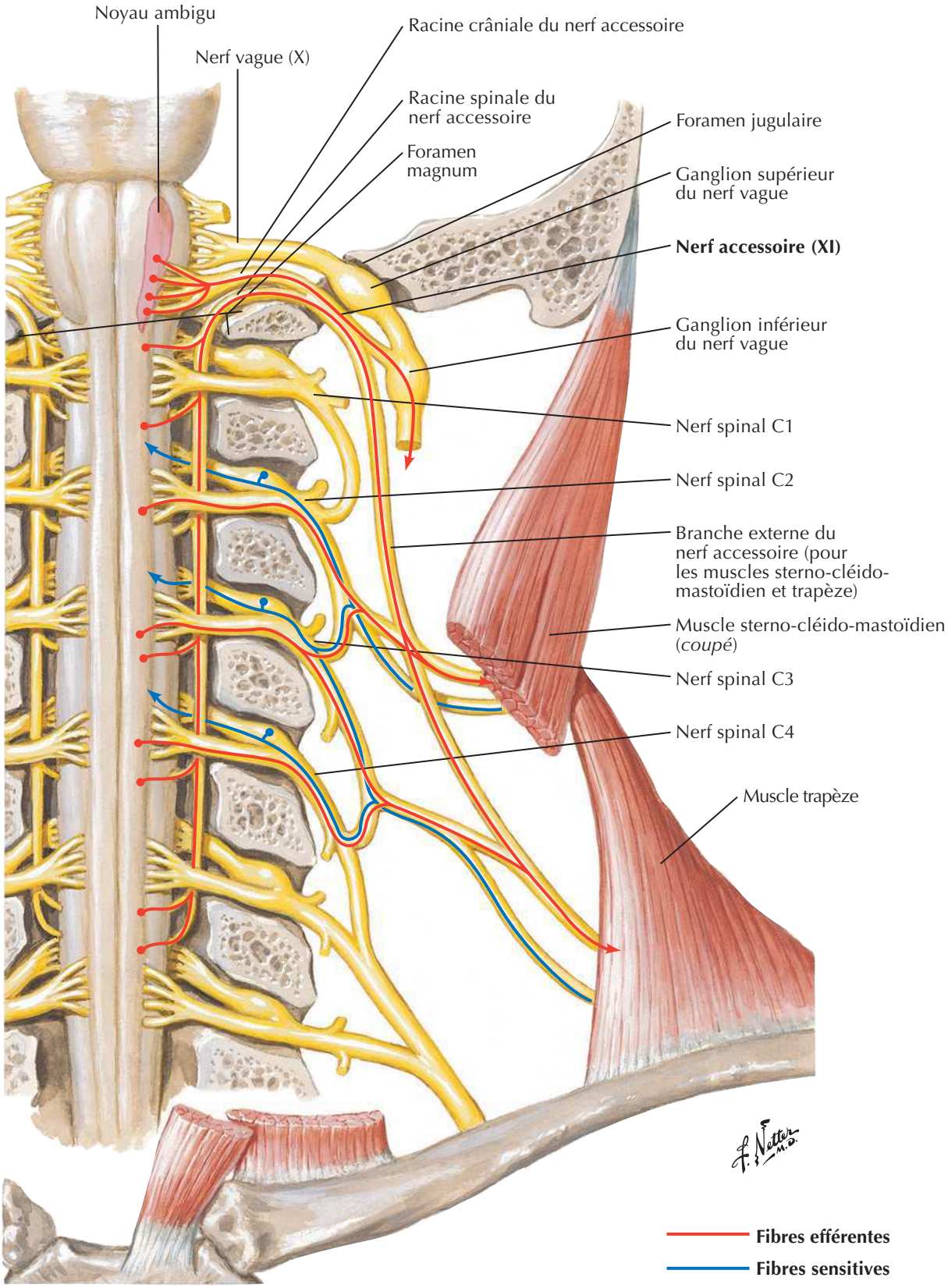

BIBLIOTHEQUE DE LA RECHERCHE BIBLIOGRAPHIQUE SCIENCE MEDICALE

BIBLIOTHEQUE DE LA RECHERCHE BIBLIOGRAPHIQUE SCIENCE MEDICALE

Nerf hypoglosse (XII) : schéma

Voir aussi **Planche 32**

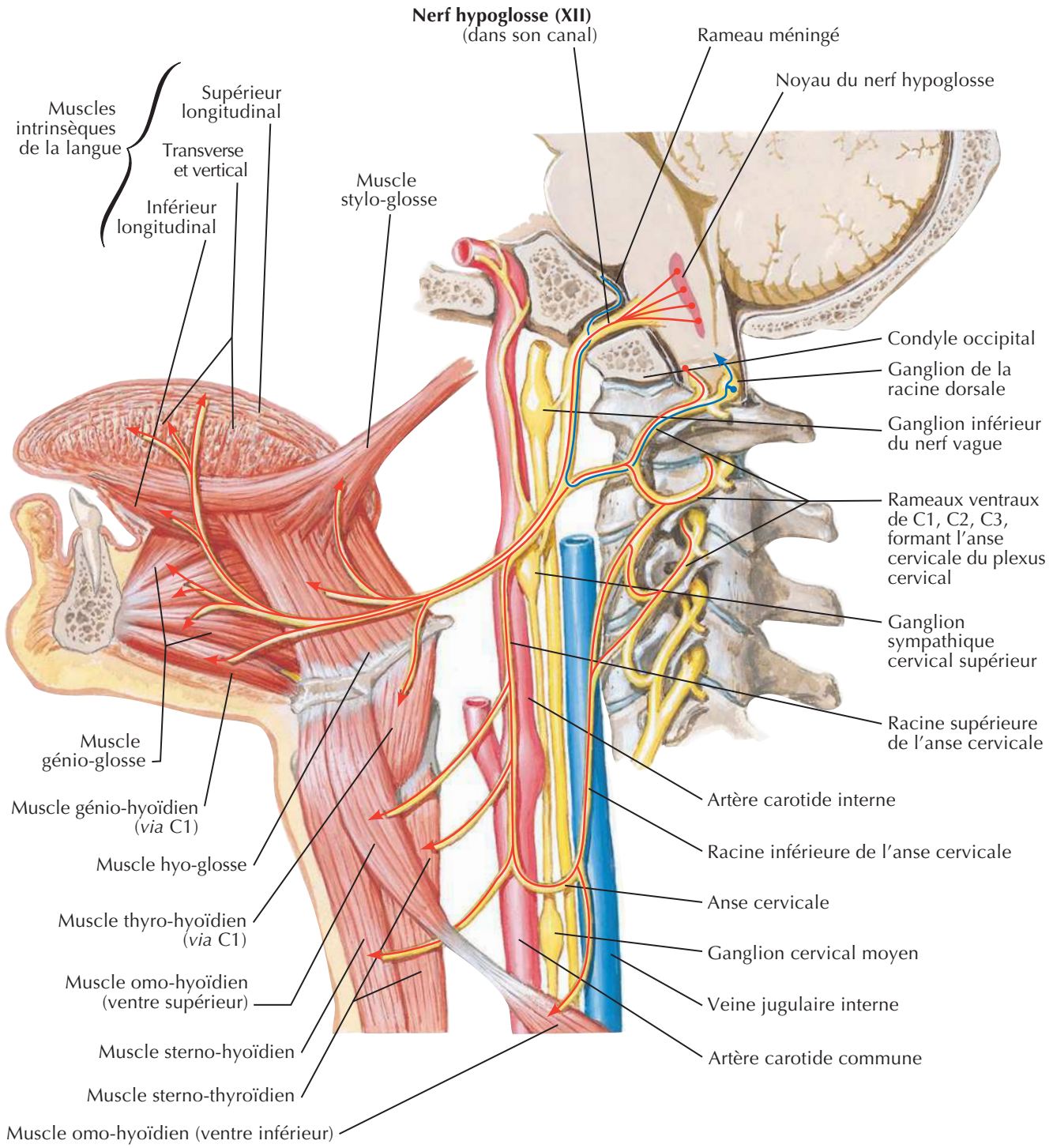

BIBLIOTHEQUE DE LA RECHERCHE BIBLIOGRAPHIQUE SCIENCE MEDICALE

BIBLIOTHEQUE DE LA RECHERCHE BIBLIOGRAPHIQUE SCIENCE MEDICALE

Plexus cervical : schéma

Voir aussi **Planches 32, 33**

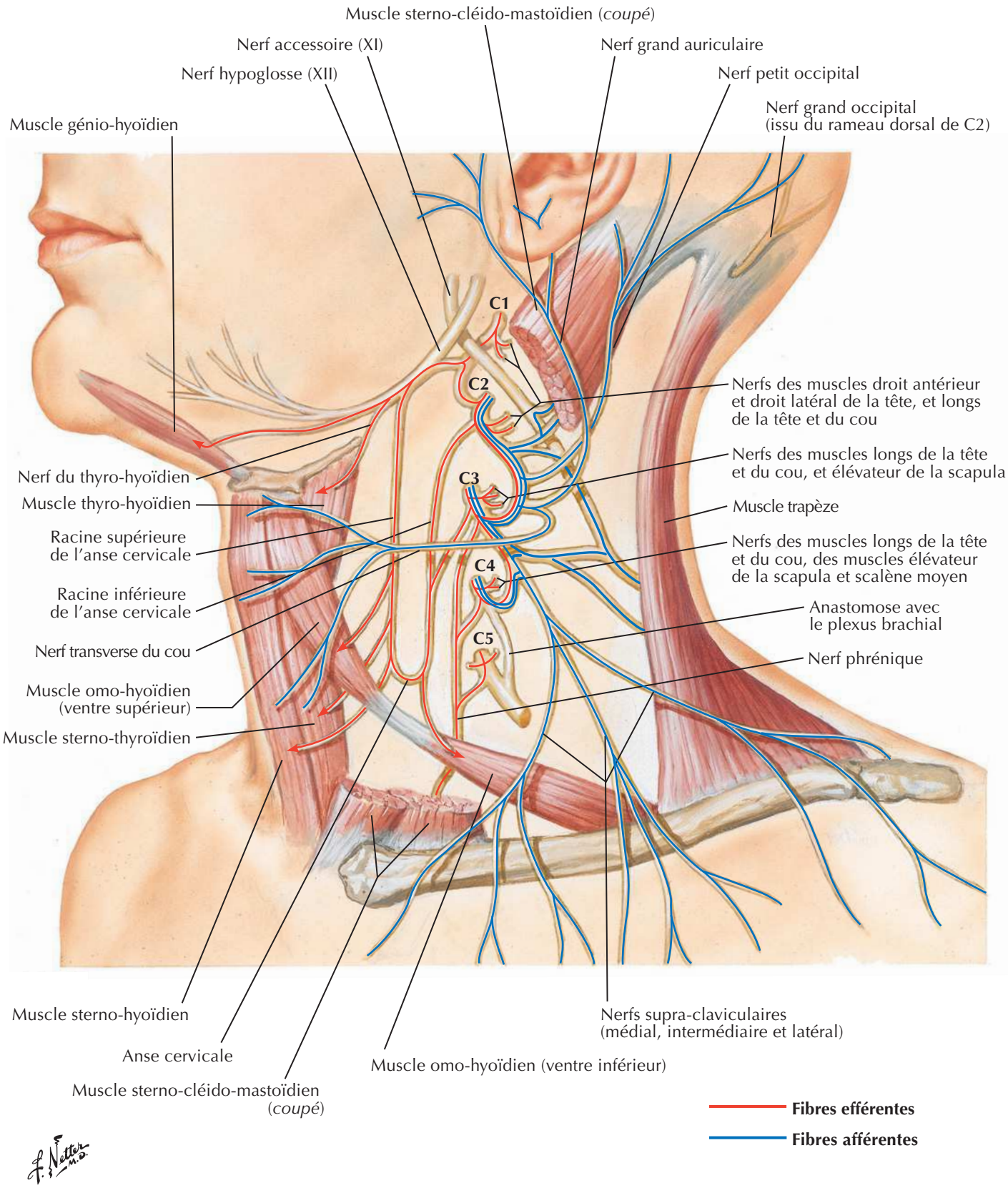

BIBLIOTHEQUE DE LA RECHERCHE BIBLIOGRAPHIQUE SCIENCE MEDICALE

BIBLIOTHEQUE DE LA RECHERCHE BIBLIOGRAPHIQUE SCIENCE MEDICALE

Nerfs autonomes du cou

Voir aussi **Planche 126**

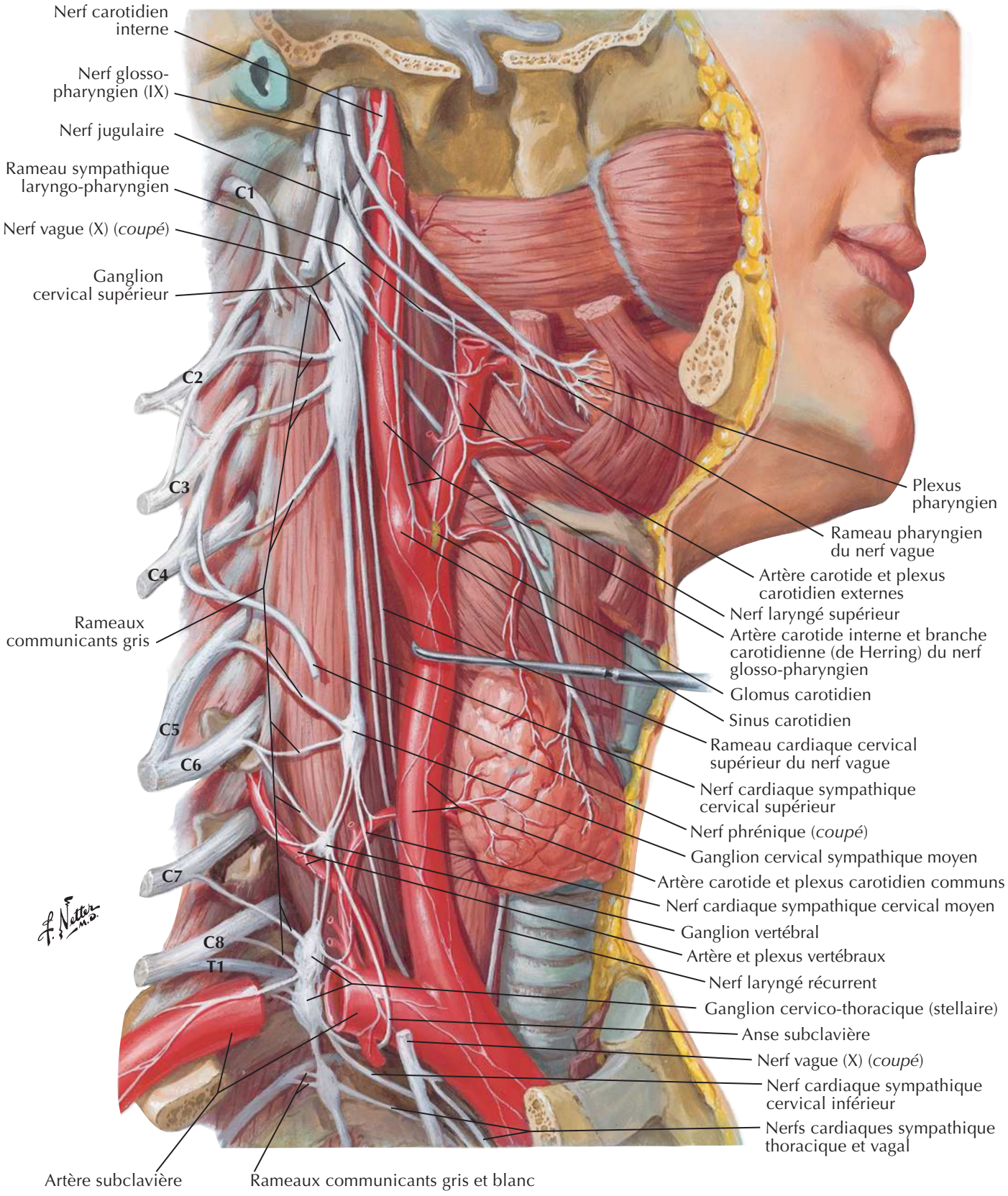

BIBLIOTHEQUE DE LA RECHERCHE BIBLIOGRAPHIQUE SCIENCE MEDICALE

BIBLIOTHEQUE DE LA RECHERCHE BIBLIOGRAPHIQUE SCIENCE MEDICALE

Nerfs autonomes de la tête

Voir aussi **Planches 53, 123, 134**

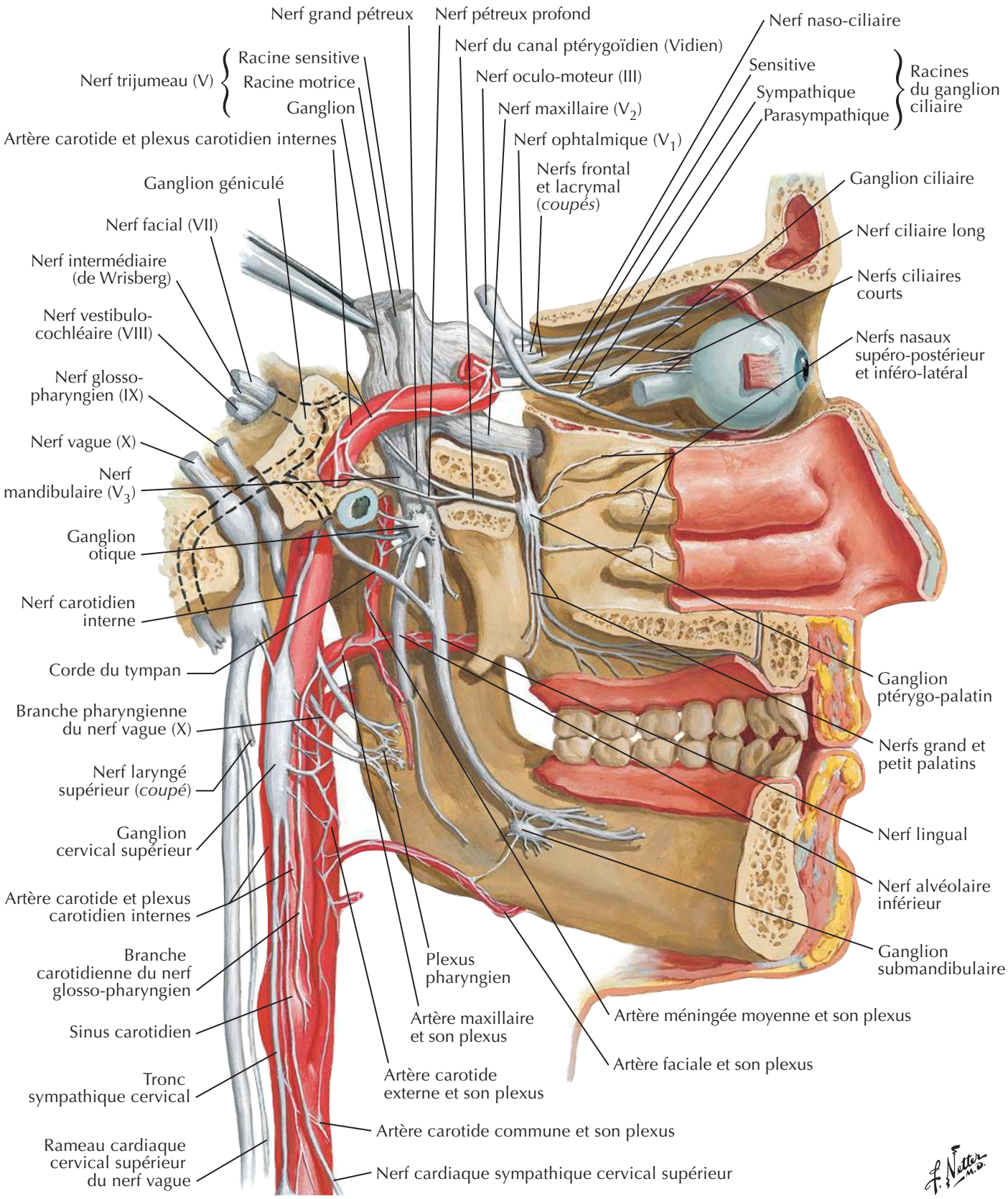

BIBLIOTHEQUE DE LA RECHERCHE BIBLIOGRAPHIQUE SCIENCE MEDICALE

BIBLIOTHEQUE DE LA RECHERCHE BIBLIOGRAPHIQUE SCIENCE MEDICALE

Ganglion ciliaire : schéma

Voir aussi **Planche 53**

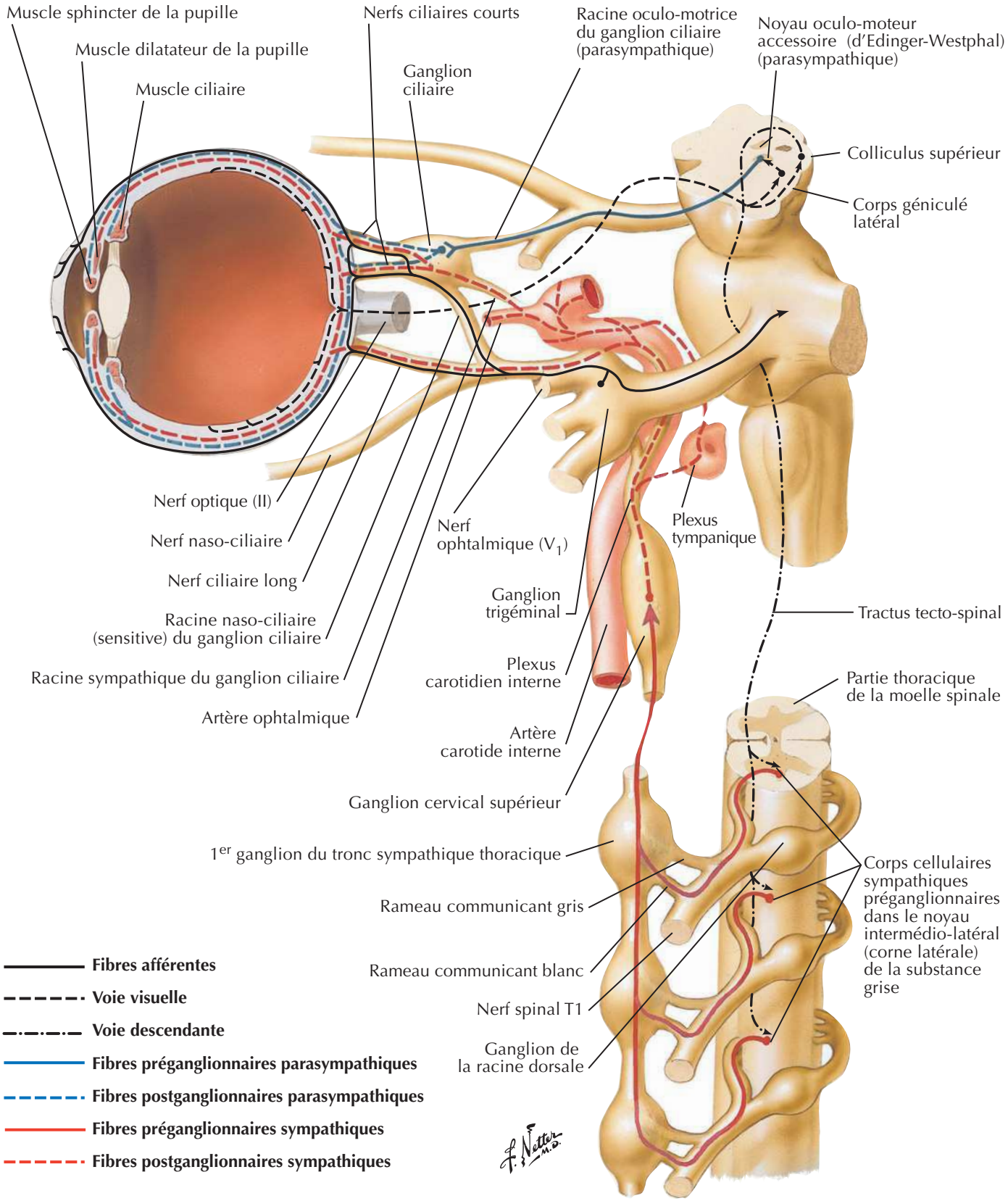

BIBLIOTHEQUE DE LA RECHERCHE BIBLIOGRAPHIQUE SCIENCE MEDICALE

BIBLIOTHEQUE DE LA RECHERCHE BIBLIOGRAPHIQUE SCIENCE MEDICALE

Ganglions ptérygo-palatin et submandibulaire : schéma

Voir aussi **Planche 84**

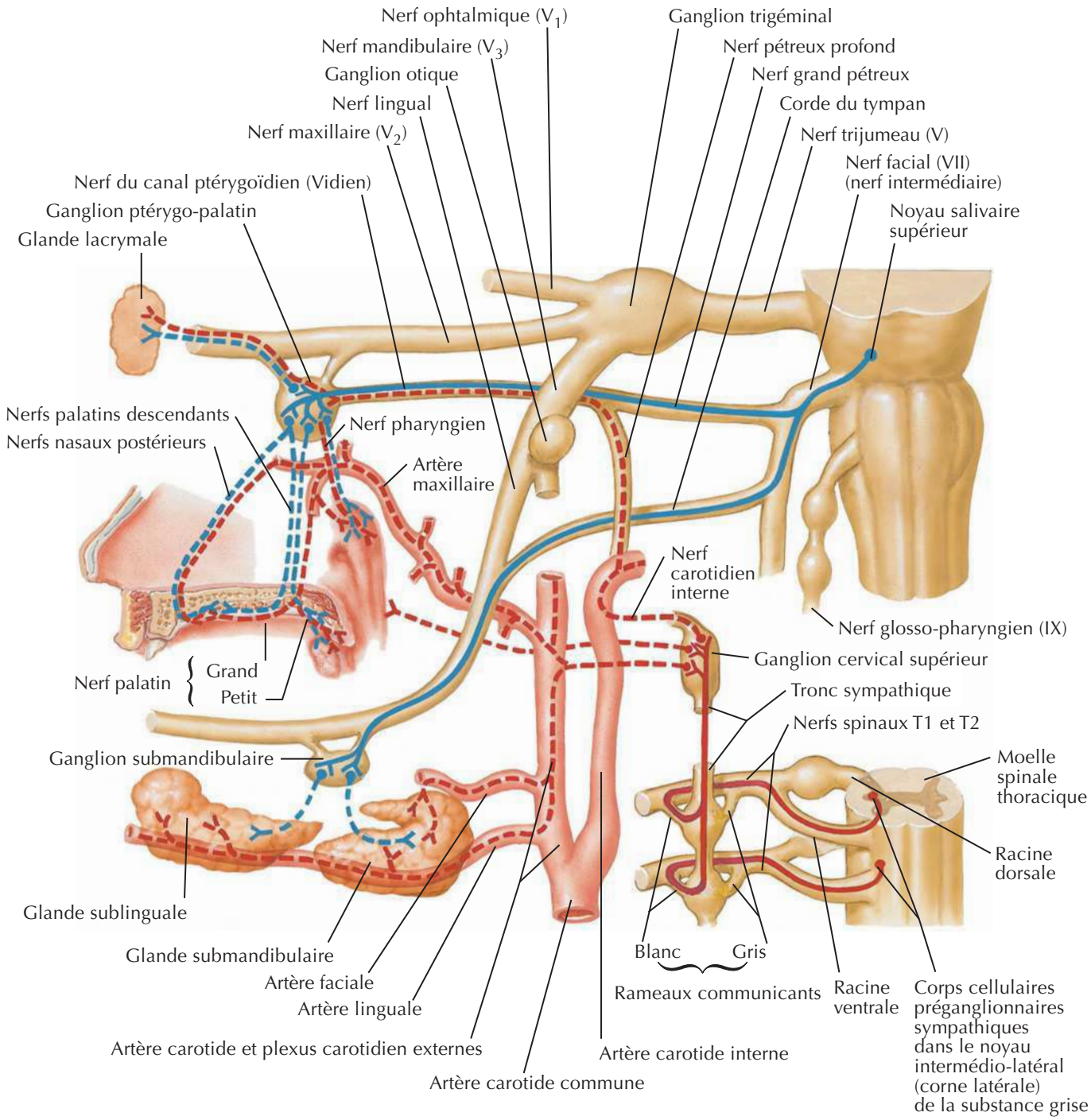

BIBLIOTHEQUE DE LA RECHERCHE BIBLIOGRAPHIQUE SCIENCE MEDICALE

BIBLIOTHEQUE DE LA RECHERCHE BIBLIOGRAPHIQUE SCIENCE MEDICALE

Ganglion otique : schéma

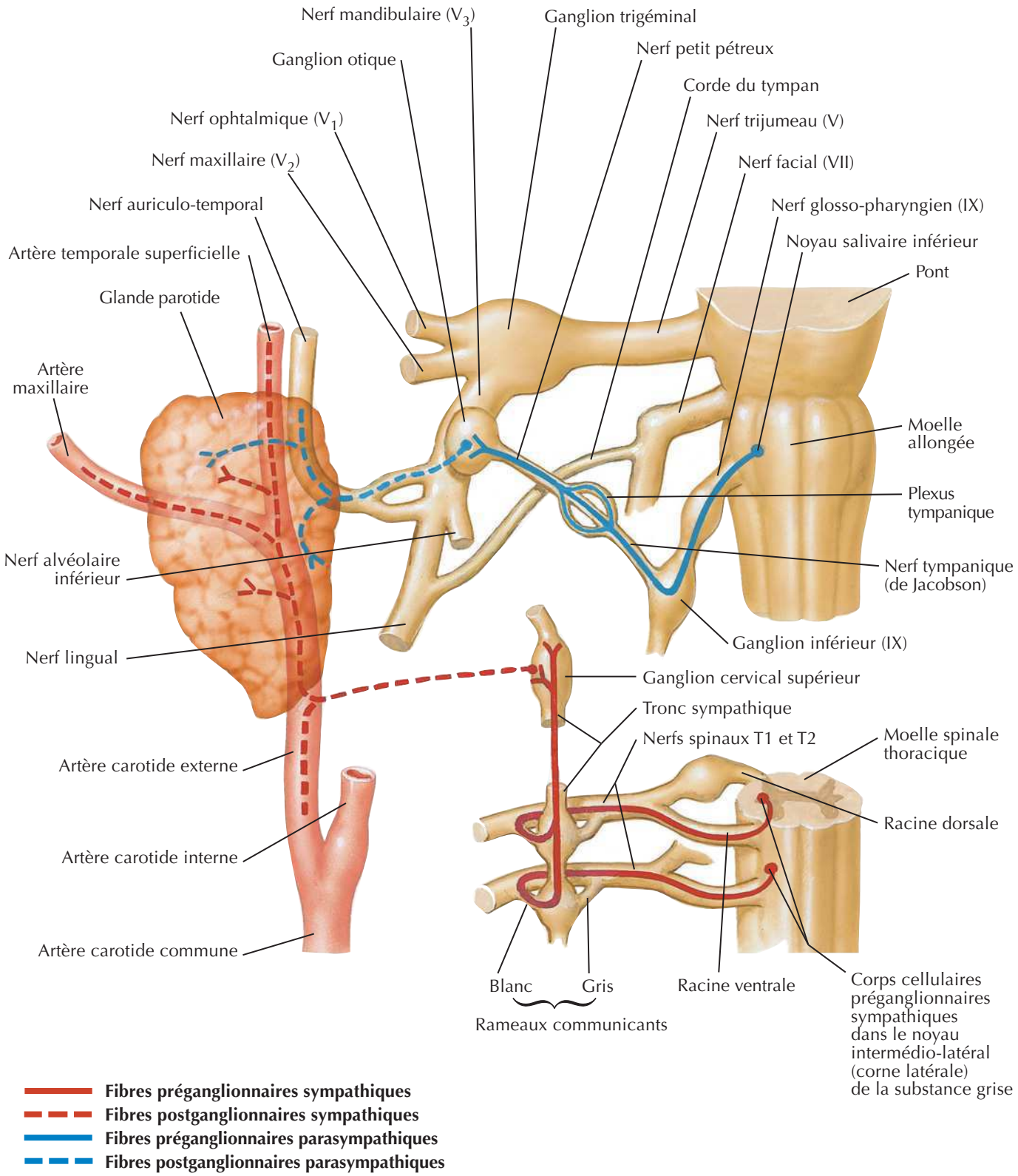

BIBLIOTHEQUE DE LA RECHERCHE BIBLIOGRAPHIQUE SCIENCE MEDICALE

BIBLIOTHEQUE DE LA RECHERCHE BIBLIOGRAPHIQUE SCIENCE MEDICALE

Voies gustatives : schéma

Voir aussi **Planches 124, 126, 127**

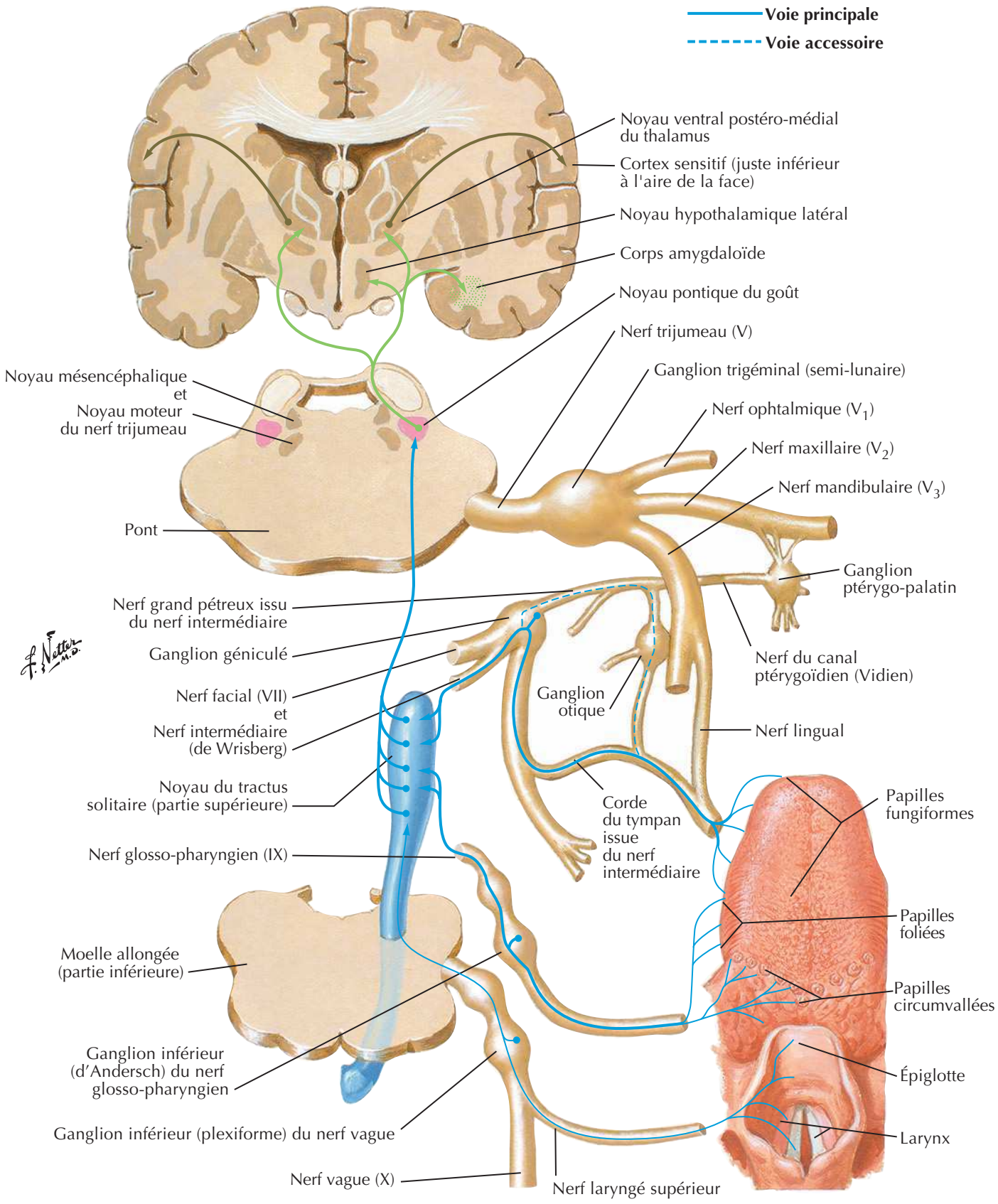

BIBLIOTHEQUE DE LA RECHERCHE BIBLIOGRAPHIQUE SCIENCE MEDICALE

BIBLIOTHEQUE DE LA RECHERCHE BIBLIOGRAPHIQUE SCIENCE MEDICALE

Artères destinées au cerveau et aux méninges

Voir aussi **Planche 34**

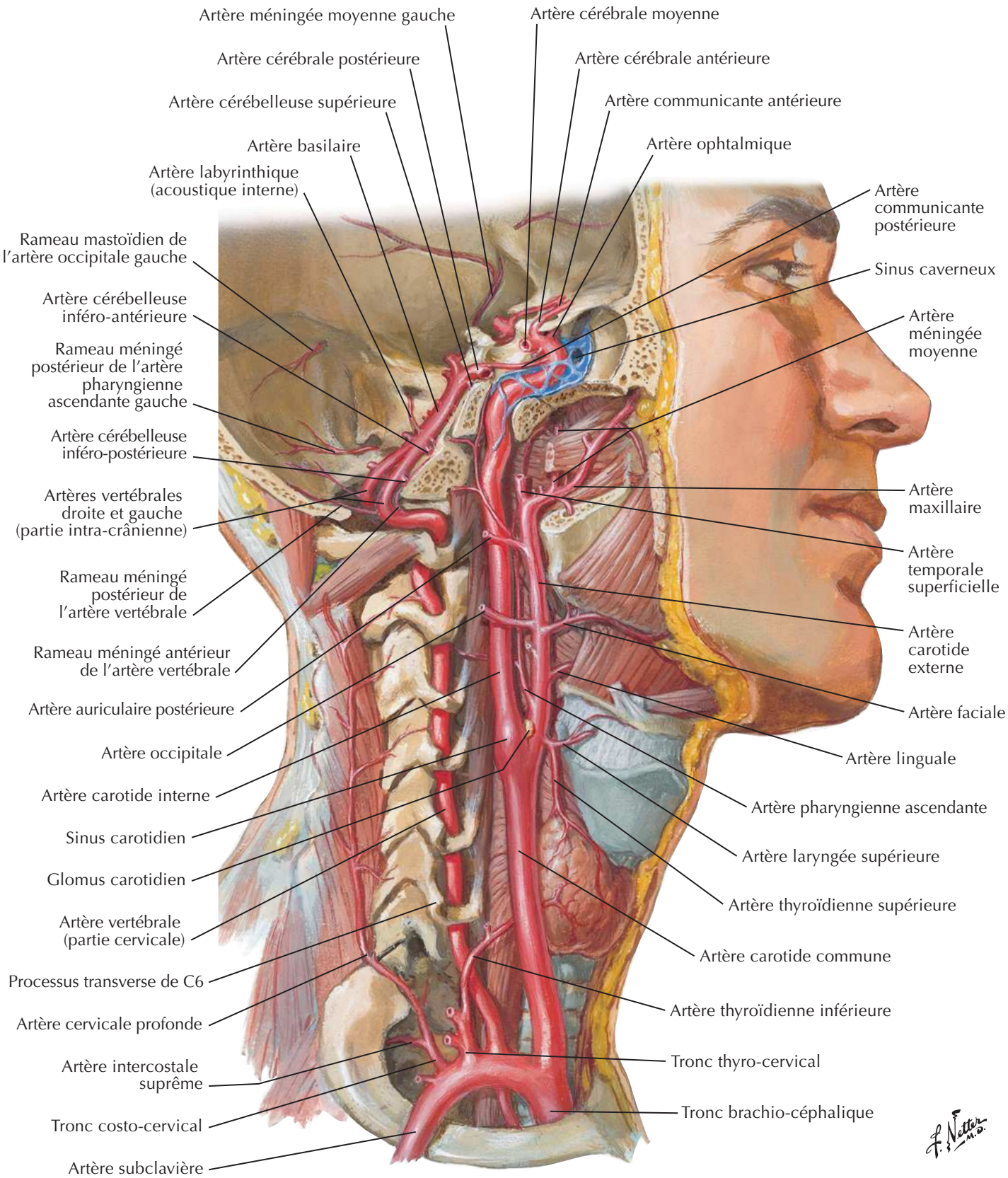

BIBLIOTHEQUE DE LA RECHERCHE BIBLIOGRAPHIQUE SCIENCE MEDICALE

BIBLIOTHEQUE DE LA RECHERCHE BIBLIOGRAPHIQUE SCIENCE MEDICALE

Artère carotide interne dans la partie pétreuse de l'os temporal

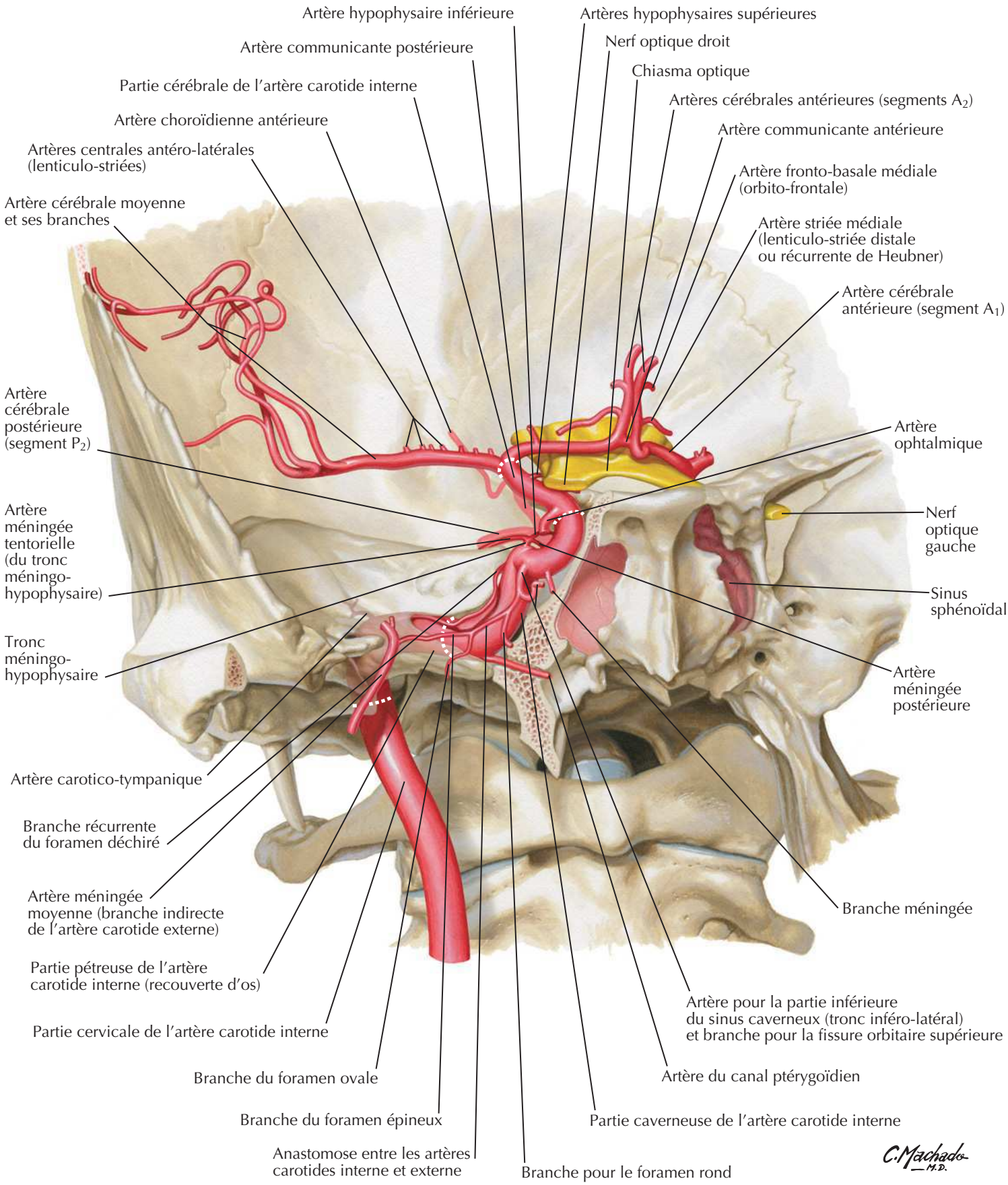

BIBLIOTHEQUE DE LA RECHERCHE BIBLIOGRAPHIQUE SCIENCE MEDICALE

BIBLIOTHEQUE DE LA RECHERCHE BIBLIOGRAPHIQUE SCIENCE MEDICALE

Artères destinées au cerveau : schéma

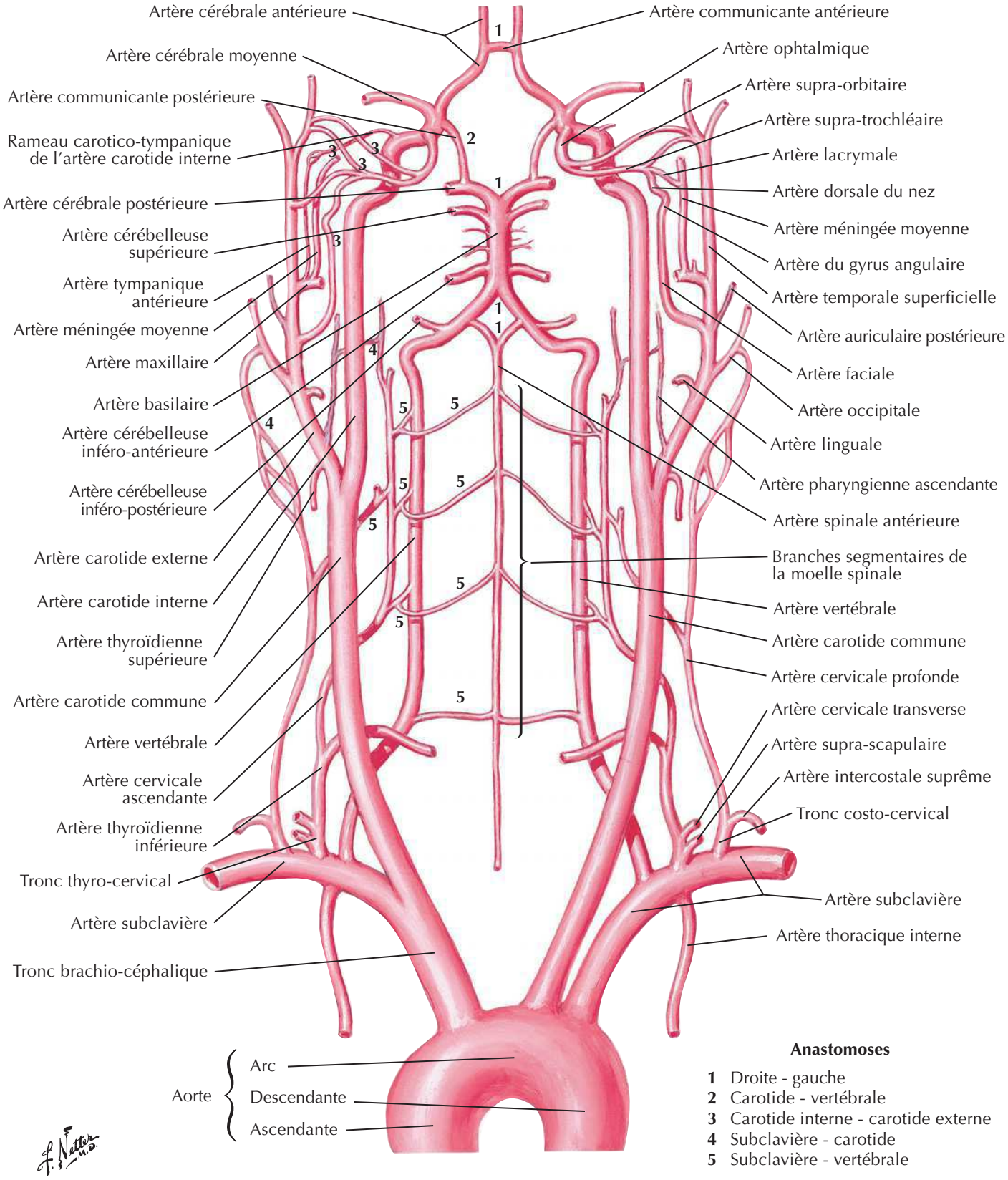

BIBLIOTHEQUE DE LA RECHERCHE BIBLIOGRAPHIQUE SCIENCE MEDICALE

BIBLIOTHEQUE DE LA RECHERCHE BIBLIOGRAPHIQUE SCIENCE MEDICALE

Artères de l'encéphale : vues inférieures

Artère fronto-basale médiale (orbito-frontale)
Artère communicante antérieure
Artère cérébrale antérieure
Artère striée médiale (récurrente de Heubner)
Artère carotide interne
Artères antéro-latérales centrales (lenticulo-striées)
Artère cérébrale moyenne
Artère fronto-basale latérale (orbito-frontale)
Artère préfrontale
Artère choroïdienne antérieure
Artère communicante postérieure
Artère cérébrale postérieure
Artère cérébelleuse supérieure
Artère basilaire
Artères du pont
Artère labyrinthique (acoustique interne)
Artère cérébelleuse inféro-antérieure (ACIA)
Artère vertébrale
Artère spinale antérieure
Artère cérébelleuse inféro-postérieure (ACIP) (*coupée*)
Artère spinale postérieure

Cercle artériel du cerveau (de Willis) (*en pointillé*)

Artère striée médiale (récurrente de Heubner)
Artère communicante antérieure
Artère cérébrale antérieure
Artère cérébrale moyenne
Artère communicante postérieure
Artère choroïdienne antérieure
Tractus optique
Artère cérébrale postérieure
Pédoncule cérébral
Corps géniculé latéral
Artère choroïdienne postéro-médiale
Artère choroïdienne postéro-latérale
Plexus choroïde du ventricule latéral
Corps géniculé médial
Pulvinar
Ventricule latéral

F. Netter M.D.

BIBLIOTHEQUE DE LA RECHERCHE BIBLIOGRAPHIQUE SCIENCE MEDICALE

BIBLIOTHEQUE DE LA RECHERCHE BIBLIOGRAPHIQUE SCIENCE MEDICALE

Cercle artériel du cerveau (de Willis)

Pour les artères hypophysaires, voir **Planche 149**

Vaisseaux isolés : vue inférieure

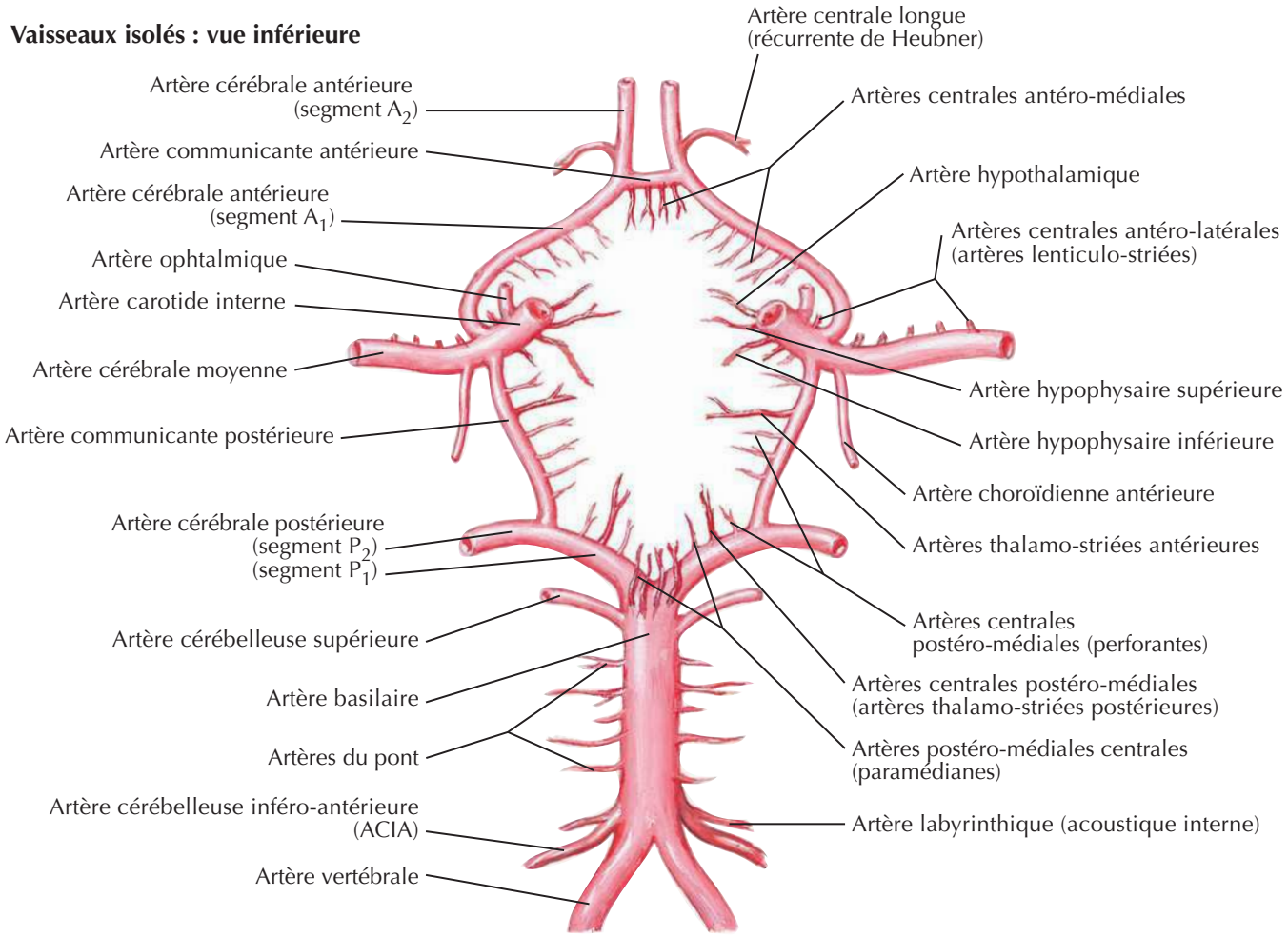

Vaisseaux *in situ* : vue inférieure

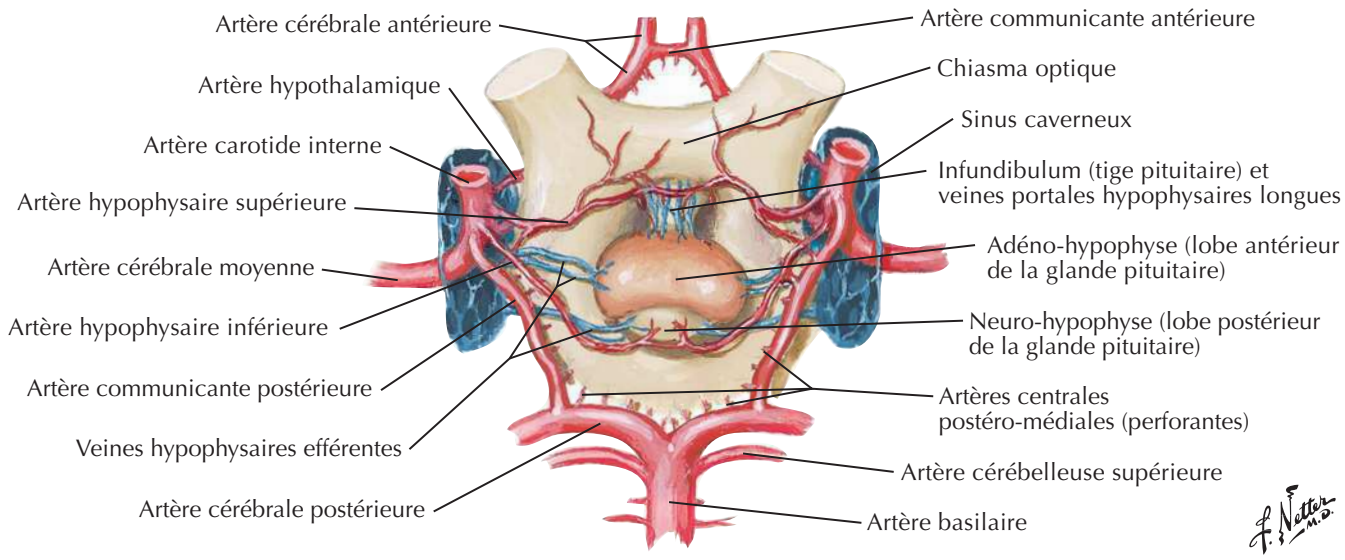

BIBLIOTHEQUE DE LA RECHERCHE BIBLIOGRAPHIQUE SCIENCE MEDICALE

BIBLIOTHEQUE DE LA RECHERCHE BIBLIOGRAPHIQUE SCIENCE MEDICALE

Artères de l'encéphale : vue frontale et coupe

Corps calleux
Artères centrales antéro-latérales (lenticulo-striées)
Artère fronto-basale latérale (orbito-frontale)
Artère préfrontale
Artères scissurales précentrale (pré-Rolandique) et centrale (Rolandique)
Artère pariétale antérieure (scissurale post-centrale)
Artère pariétale postérieure
Artère du gyrus angulaire
Artères temporales (antérieure, moyenne et postérieure)
Artère cérébrale moyenne et ses branches (artères insulaires [sylviennes] en profondeur)
Artère communicante antérieure
Artère communicante postérieure
Artère cérébelleuse inféro-antérieure (ACIA)
Artère spinale postérieure
Artère paracentrale
Rameaux frontaux médiaux
Artère péricalleuse
Artère calloso-marginale
Artère polaire frontale
Artères cérébrales antérieures
Artère fronto-basale médiale (orbito-frontale)
Artère striée médiale (récurrente de Heubner)
Artère carotide interne
Artère choroïdienne antérieure
Artère cérébrale postérieure
Artère cérébelleuse supérieure
Artères du pont et basilaire
Artère labyrinthique (acoustique interne)
Artère vertébrale
Artère cérébelleuse inféro-postérieure (ACIP)
Artère spinale antérieure

F. Netter M.D.

Faux du cerveau
Corps strié (noyaux caudé et lenticulaire)
Artères centrales antéro-latérales (lenticulo-striées)
Lobe insulaire (insula de Reil)
Artères pariétale, précentrale (pré-rolandique) et scissurale centrale (rolandique)
Sillon latéral (de Sylvius)
Artères temporales
Lobe temporal
Artère cérébrale moyenne
Artère carotide interne
Artères calloso-marginales et Artères péricalleuses (branches des artères cérébrales antérieures)
Tronc du corps calleux
Capsule interne
Septum pellucidum
Rostrum du corps calleux
Artères cérébrales antérieures
Artère striée médiale (récurrente de Heubner)
Artère communicante antérieure
Chiasma optique

BIBLIOTHEQUE DE LA RECHERCHE BIBLIOGRAPHIQUE SCIENCE MEDICALE

Artères du cerveau : vues latérale et médiale

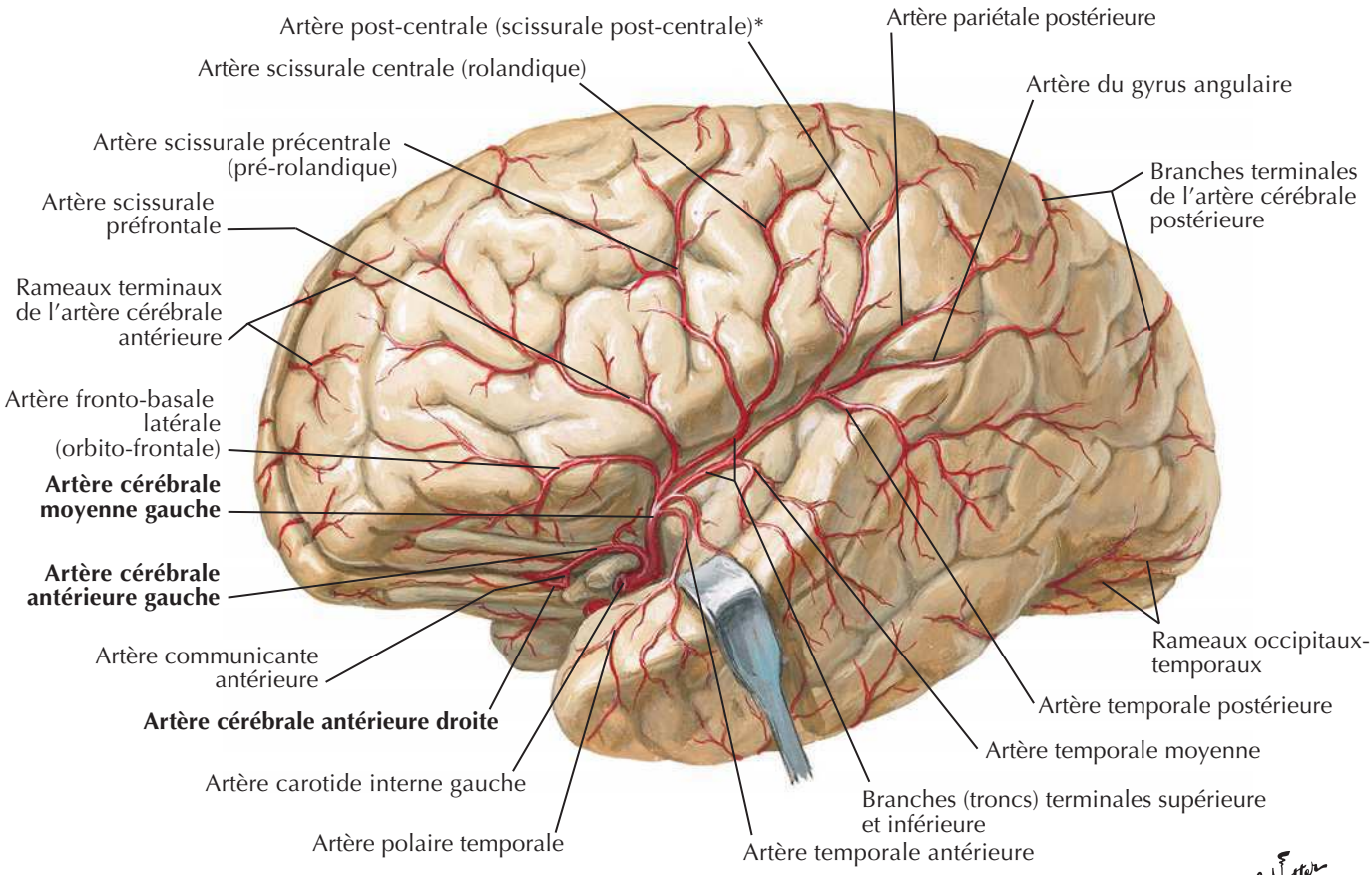

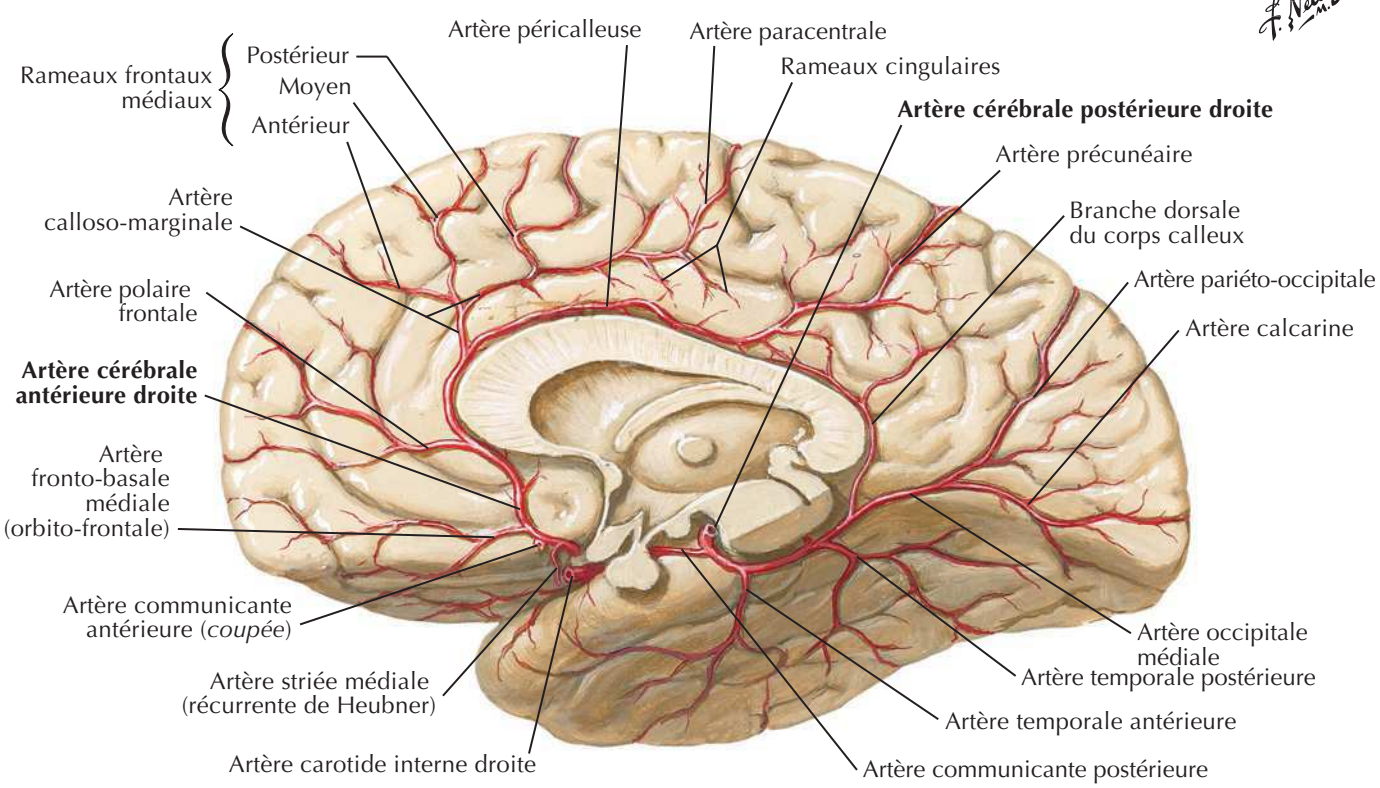

* Il peut arriver que l'artère pariétale antérieure (scissurale post-centrale) se divise en artères scissurales post-centrale et pariétale antérieure.

BIBLIOTHEQUE DE LA RECHERCHE BIBLIOGRAPHIQUE SCIENCE MEDICALE

BIBLIOTHEQUE DE LA RECHERCHE BIBLIOGRAPHIQUE SCIENCE MEDICALE

Artères de la fosse crânienne postérieure

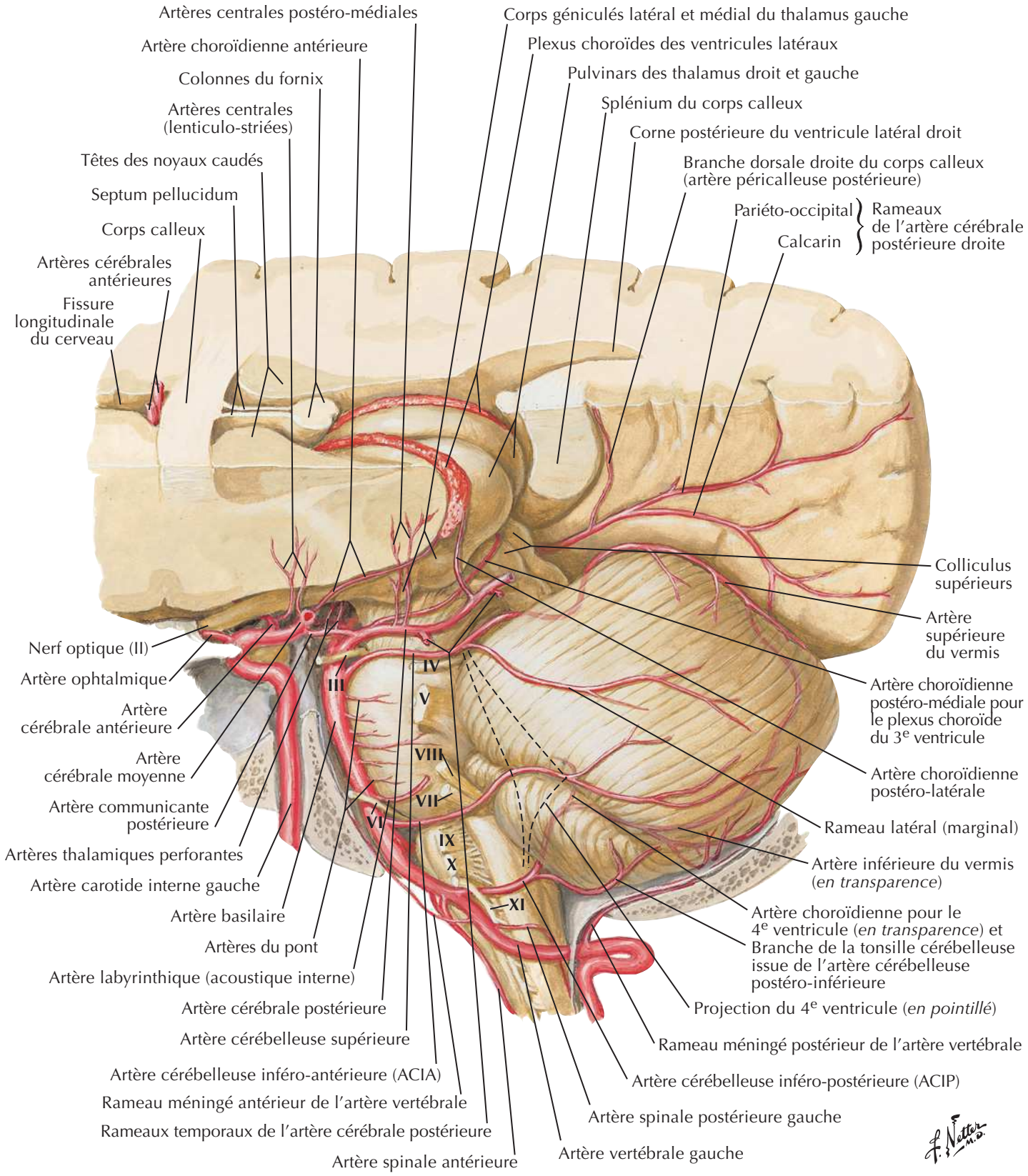

BIBLIOTHEQUE DE LA RECHERCHE BIBLIOGRAPHIQUE SCIENCE MEDICALE

BIBLIOTHEQUE DE LA RECHERCHE BIBLIOGRAPHIQUE SCIENCE MEDICALE

Veines de la fosse crânienne postérieure

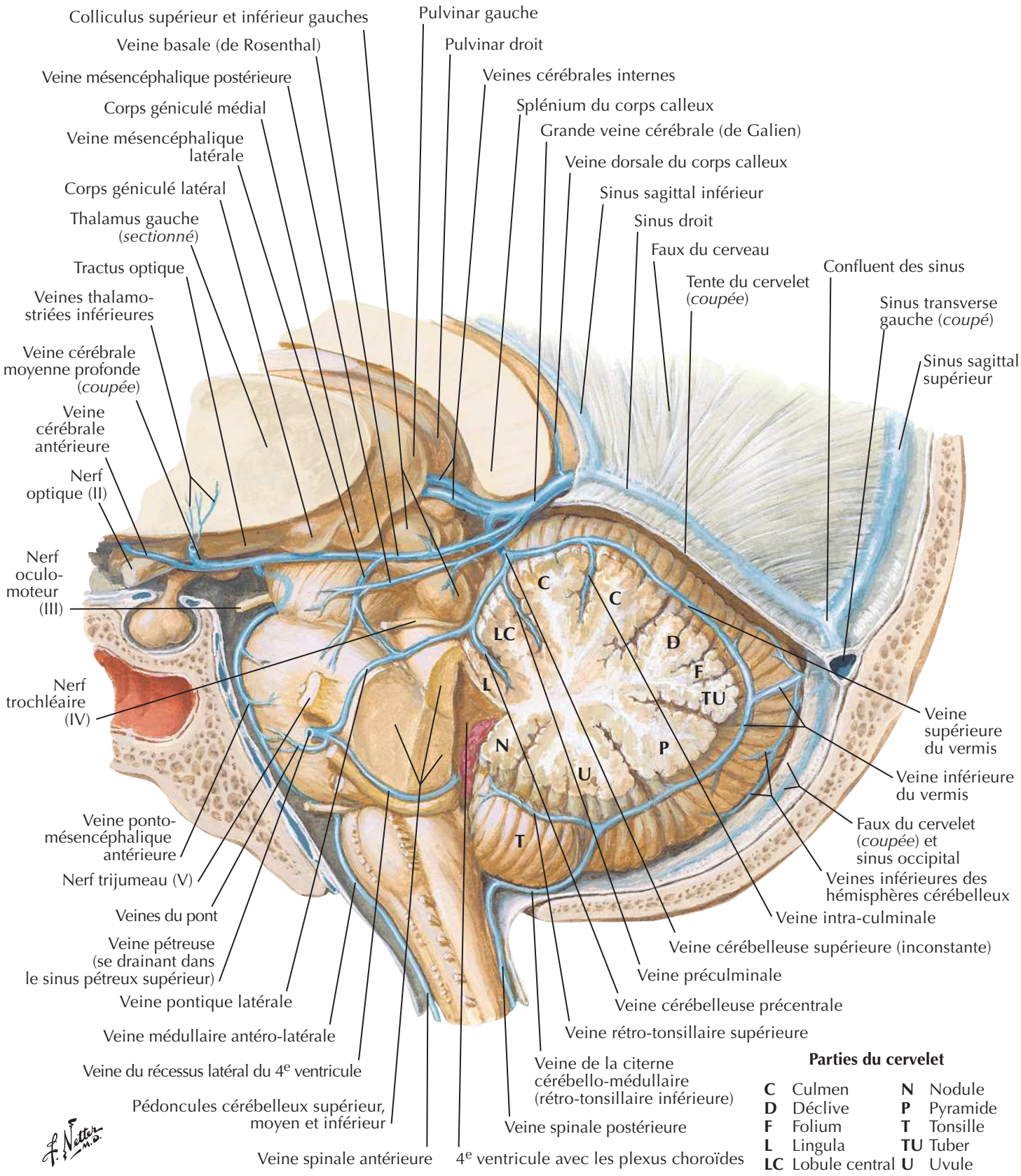

BIBLIOTHEQUE DE LA RECHERCHE BIBLIOGRAPHIQUE SCIENCE MEDICALE

BIBLIOTHEQUE DE LA RECHERCHE BIBLIOGRAPHIQUE SCIENCE MEDICALE

Veines profondes du cerveau

Pour les veines superficielles du cerveau, voir **Planche 103**

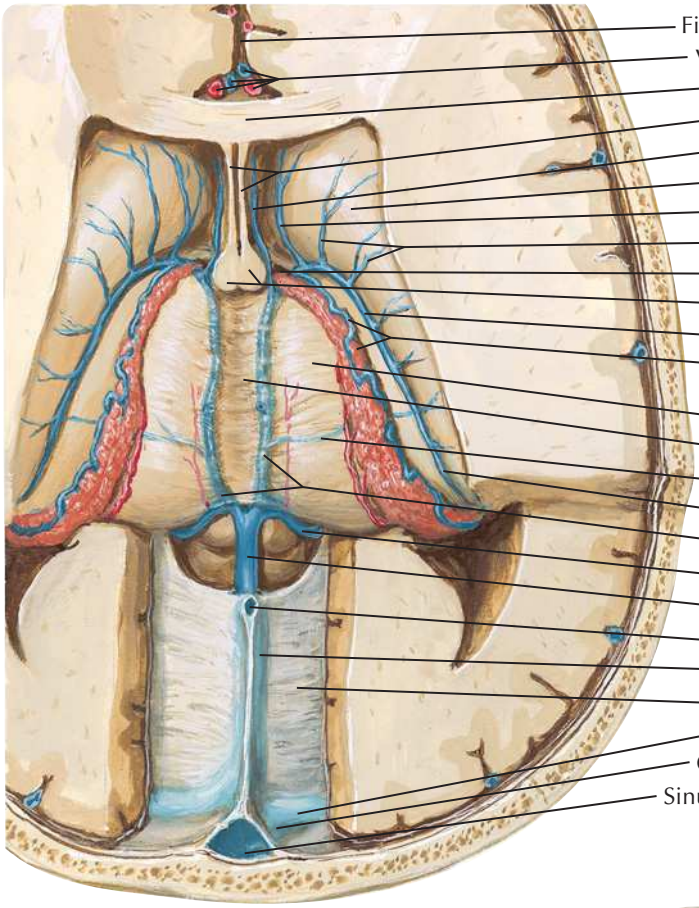

Dissection : vue supérieure

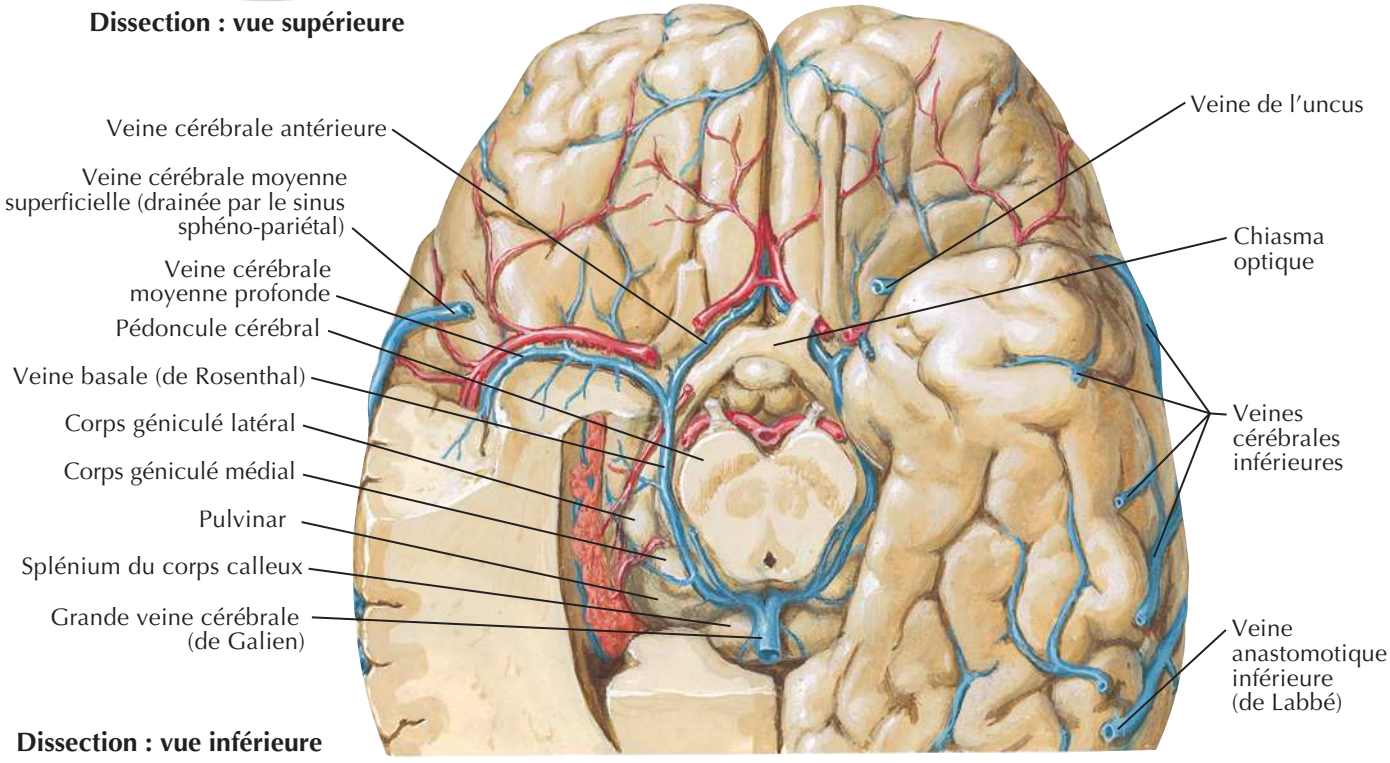

Dissection : vue inférieure

BIBLIOTHEQUE DE LA RECHERCHE BIBLIOGRAPHIQUE SCIENCE MEDICALE

BIBLIOTHEQUE DE LA RECHERCHE BIBLIOGRAPHIQUE SCIENCE MEDICALE

Veines sous-épendymaires de l'encéphale

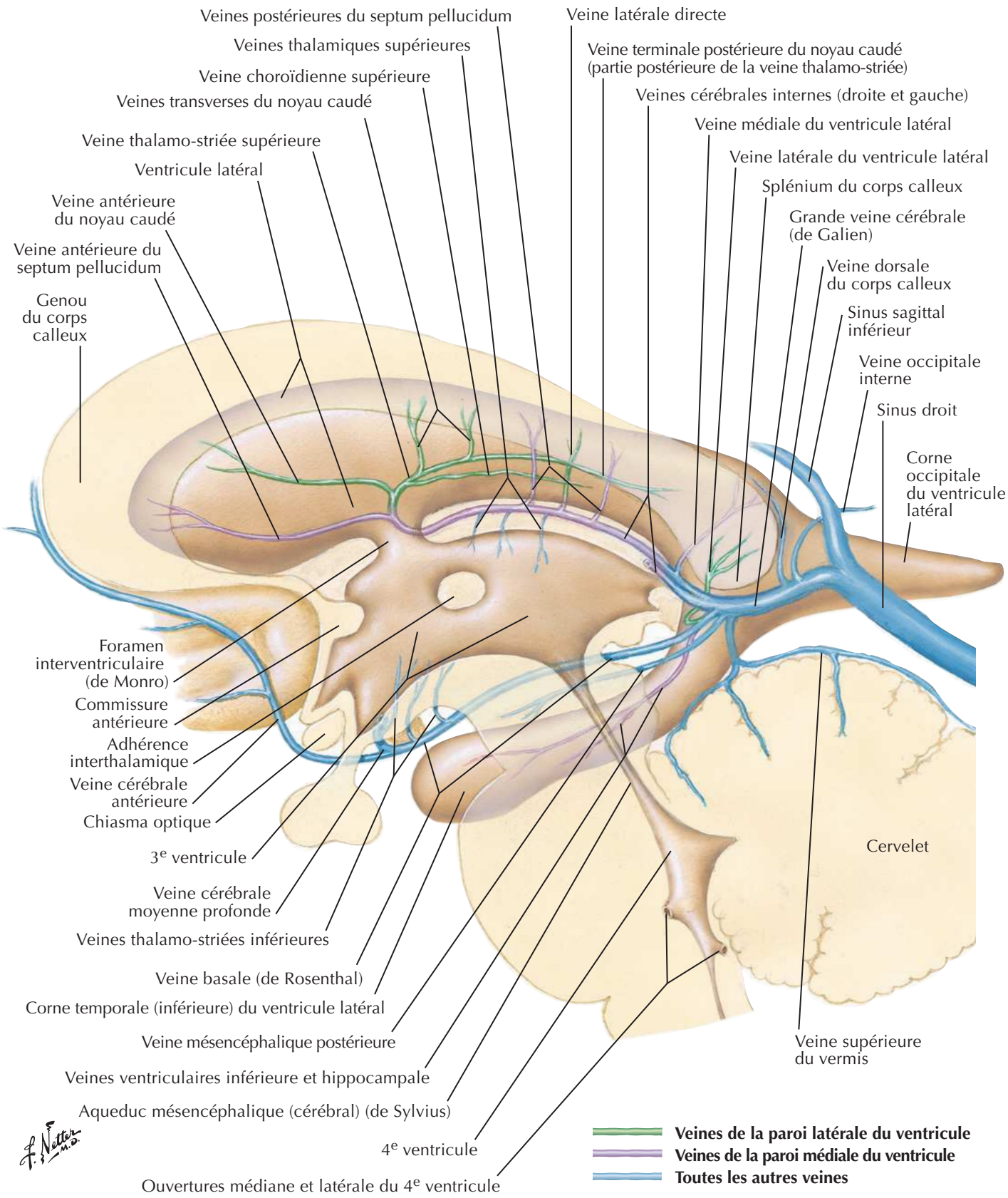

BIBLIOTHEQUE DE LA RECHERCHE BIBLIOGRAPHIQUE SCIENCE MEDICALE

BIBLIOTHEQUE DE LA RECHERCHE BIBLIOGRAPHIQUE SCIENCE MEDICALE

Hypothalamus et hypophyse

Voir aussi **Planches 107, 108**

Septum pellucidum
Thalamus
Fornix
Adhérence interthalamique
Sillon hypothalamique
Commissure antérieure

Principaux noyaux de l'hypothalamus
- Paraventriculaire
- Postérieur
- Dorso-médial
- Supra-optique
- Ventro-médial
- Arqué (infundibulaire)
- Mamillaire

Chiasma optique
Infundibulum (tige pituitaire)
Hypophyse (glande pituitaire)
Tractus mamillo-thalamique (de Vicq d'Azyr)
Aqueduc cérébral
Faisceau longitudinal dorsal et autres voies descendantes

F. Netter M.D.

Lame terminale
Noyau paraventriculaire hypothalamique
Noyau supra-optique hypothalamique
Fibres supra-optiques
Tractus tubéro-hypophysaire
Tractus hypothalamo-hypophysaire
Infundibulum (tige pituitaire)
Sillon hypothalamique
Corps mamillaire
Noyau arqué (infundibulaire)

Adéno-hypophyse (lobe antérieur de l'hypophyse)
- Partie tubérale
- Trabécule fibreuse
- Partie intermédiaire
- Partie distale
- Fente

Neuro-hypophyse (lobe postérieur de l'hypophyse)
- Éminence médiane du tuber cinéréum
- Queue infundibulaire
- Lobe nerveux

BIBLIOTHEQUE DE LA RECHERCHE BIBLIOGRAPHIQUE SCIENCE MEDICALE

BIBLIOTHEQUE DE LA RECHERCHE BIBLIOGRAPHIQUE SCIENCE MEDICALE

Artères et veines de l'hypothalamus et de l'hypophyse

Voir aussi **Planche 141**

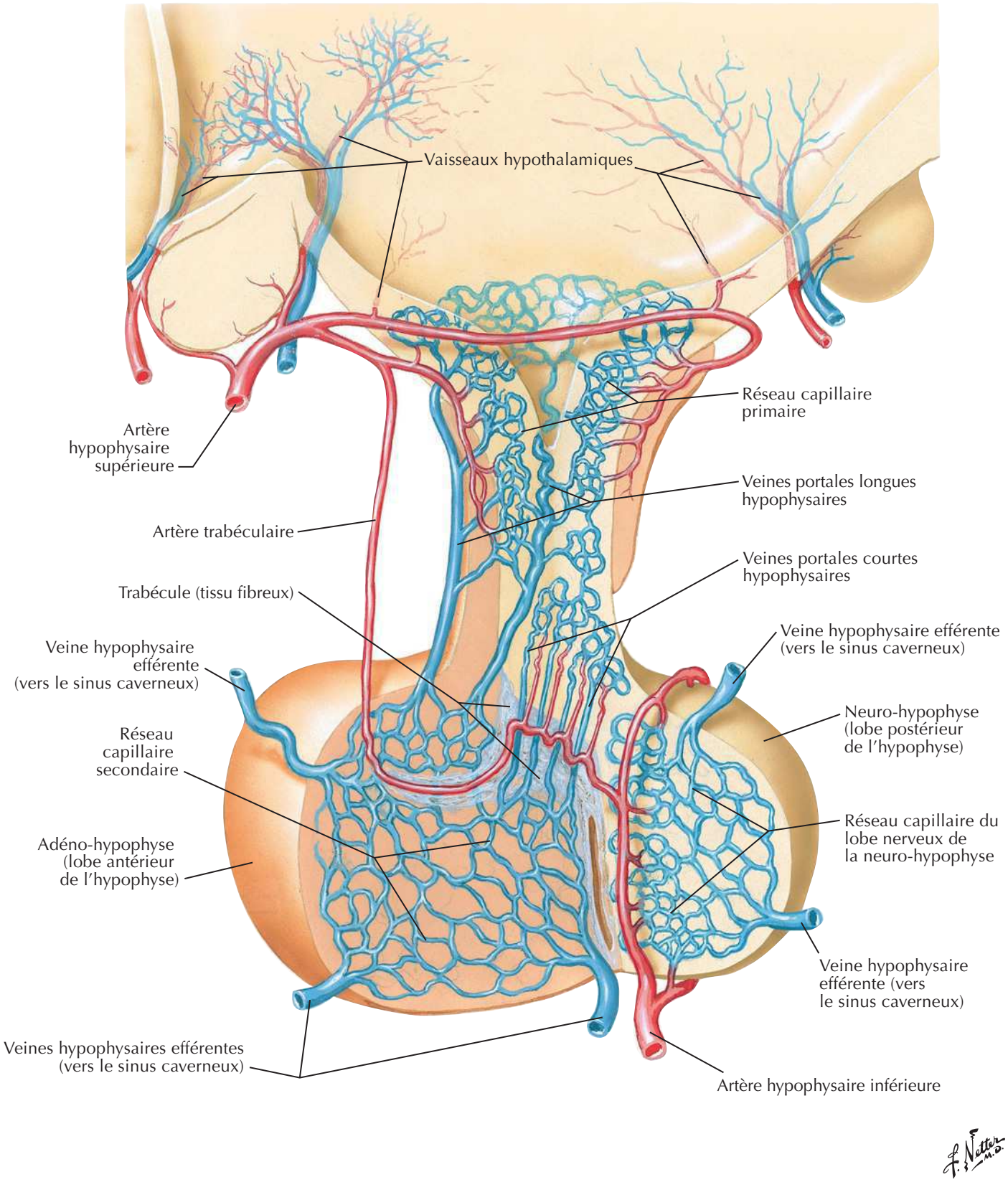

BIBLIOTHEQUE DE LA RECHERCHE BIBLIOGRAPHIQUE SCIENCE MEDICALE

BIBLIOTHEQUE DE LA RECHERCHE BIBLIOGRAPHIQUE SCIENCE MEDICALE

Imagerie crânienne (phlébo-IRM et artério-IRM)

BIBLIOTHEQUE DE LA RECHERCHE BIBLIOGRAPHIQUE SCIENCE MEDICALE

Imagerie crânienne (IRM)

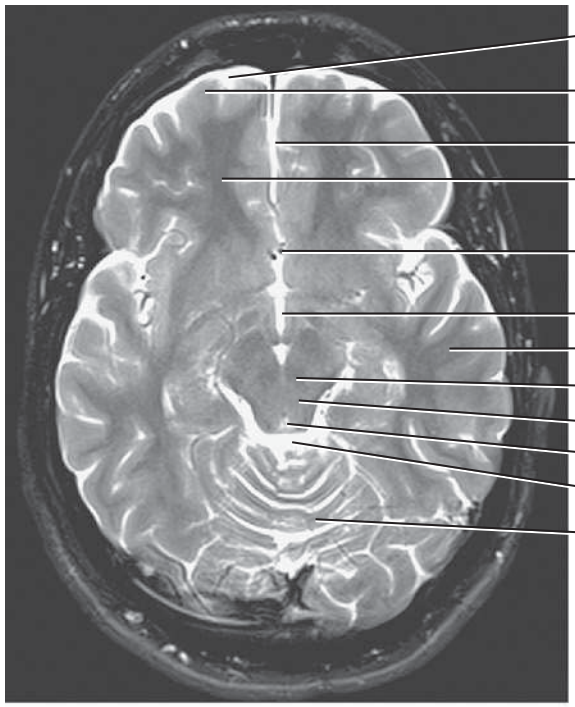

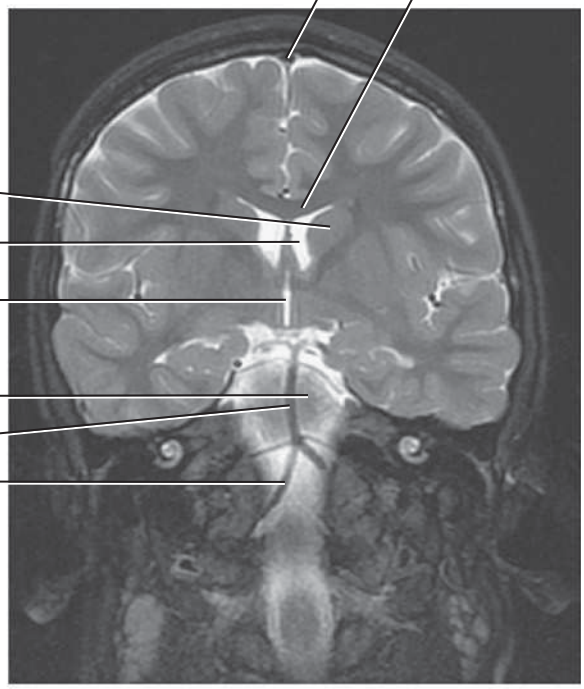

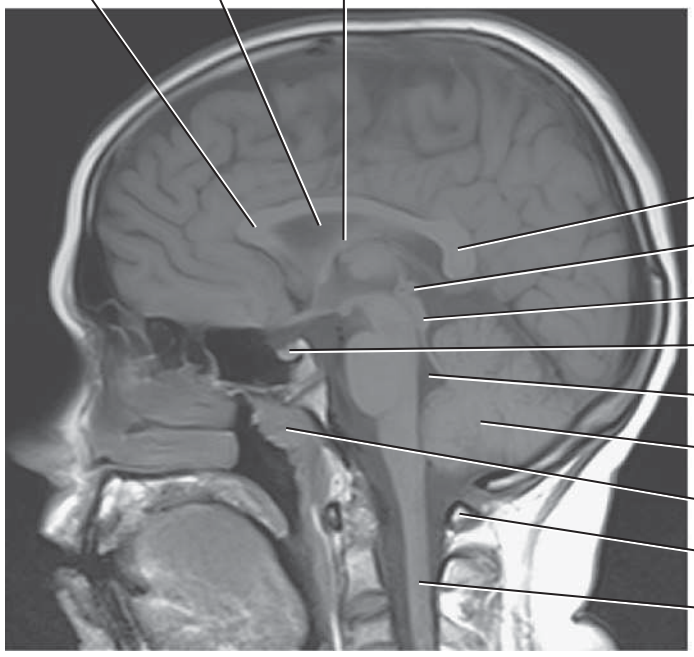

Muscles

MUSCLE	INSERTION PROXIMALE (ORIGINE)	INSERTION DISTALE (TERMINAISON)	INNERVATION	ACTIONS PRINCIPALES	VASCULARISATION ARTÉRIELLE	GROUPE MUSCULAIRE
Abaisseur de l'angle de la bouche	En continuité avec le platysma sur la ligne oblique de la mandibule	Commissure labiale (angle de la bouche), confondu avec le muscle orbiculaire de la bouche et la peau	Branches marginale de la mandibule et buccale du nerf facial	Abaisse la commissure labiale	Branche labiale inférieure de l'artère faciale	Muscle de la mimique (expression faciale)
Abaisseur de la lèvre inférieure	Face latérale de la mandibule entre symphyse et foramen mentonnier, en profondeur du muscle abaisseur de l'angle de la bouche	Peau de la lèvre inférieure, se mélangeant avec le muscle orbiculaire de la bouche, ses fibres médianes rejoignant celles du côté opposé	Branches marginale de la mandibule et buccale du nerf facial	Abaisse la lèvre inférieure et l'éverse en l'attirant latéralement	Branche labiale inférieure de l'artère faciale	Muscle de la mimique (expression faciale)
Abaisseur du septum nasal	Fosse incisive du maxillaire	Septum et partie postérieure de l'aile du nez	Branches zygomatique et buccale du nerf facial	Rétrécit l'orifice nasal et abaisse le septum nasal	Branche labiale supérieure de l'artère faciale	Muscle de la mimique (expression faciale)
Aryténoïdiens transverse et oblique	Cartilage aryténoïde	Cartilage aryténoïde opposé	Nerf laryngé récurrent	Ferme la partie intercartilagineuse de la fente glottique	Artères thyroïdiennes supérieure et inférieure	Muscle du larynx
Auriculaire antérieur	Fascia temporal, aponévrose épicrânienne	Partie antérieure de la face médiale de l'hélix de l'auricule	Branches auriculaire postérieure et temporale du nerf facial	Élève et protracte (attire vers l'avant) l'auricule	Branche auriculaire de l'artère auriculaire postérieure, branche pariétale de l'artère temporale superficielle	Muscle de l'oreille externe
Auriculaire postérieur	Base du processus mastoïde	Partie inférieure de la face crâniale de l'auricule	Branches auriculaire postérieure et temporale du nerf facial	Rétracte (attire vers l'arrière) et élève l'auricule	Branche auriculaire de l'artère auriculaire postérieure, branche pariétale de l'artère temporale superficielle	Muscle de l'oreille externe
Auriculaire supérieur	Fascia temporal, aponévrose épicrânienne	Partie supérieure de la face médiale de l'auricule	Branches auriculaire postérieure et temporale du nerf facial	Rétracte (attire vers l'arrière) et élève l'auricule	Branche auriculaire de l'artère auriculaire postérieure, branche pariétale de l'artère temporale superficielle	Muscle de l'oreille externe
Buccinateur	Partie postérieure du processus alvéolaire du maxillaire, ligne oblique de la mandibule à la face externe de l'alvéole dentaire des molaires, bord antérieur du raphé ptérygo-mandibulaire	Angle de la bouche	Branches buccales du nerf facial	Comprime les joues, expire l'air entre les lèvres (action de souffler), participe à la mastication	Branches musculaires de l'artère faciale, branche buccale de l'artère maxillaire	Muscle de la mimique (expression faciale)
Ciliaire	Jonction cornéo-sclérale (limbe)	Corps ciliaire	Fibres parasympathiques via les nerfs ciliaires courts (nerf crânien III)	Contracte le corps ciliaire entraînant le bombement du cristallin (accommodation)	Artère ophtalmique	Muscle intrinsèque de l'œil
Constricteur inférieur du pharynx	Ligne oblique du cartilage thyroïde et cartilage cricoïde	Raphé médian du pharynx	Nerf vague (nerf crânien X) par le biais du plexus pharyngien	Constriction de la paroi pharyngienne avec rétrécissement de la cavité pharyngienne pendant la déglutition	Artère pharyngienne ascendante, et branches de l'artère thyroïdienne supérieure	Muscle circulaire du pharynx
Constricteur moyen du pharynx	Ligament stylo-hyoïdien et cornes de l'os hyoïde	Raphé médian du pharynx	Nerf vague (nerf crânien X) par le biais du plexus pharyngien	Constriction de la paroi pharyngienne avec rétrécissement de la cavité pharyngienne pendant la déglutition	Artère pharyngienne ascendante, branches palatine ascendante et tonsillaire de l'artère faciale, branches dorsales de la langue de l'artère linguale	Muscle circulaire du pharynx
Constricteur supérieur du pharynx	Hamulus ptérygoïdien, raphé ptérygo-mandibulaire, ligne mylo-hyoïdienne de la mandibule	Raphé médian du pharynx	Nerf vague (nerf crânien X) par le biais du plexus pharyngien	Constriction de la paroi pharyngienne avec rétrécissement de la cavité pharyngienne pendant la déglutition	Artère pharyngienne ascendante, branches palatine ascendante et tonsillaire de l'artère faciale, branches dorsales de l'artère linguale	Muscle circulaire du pharynx
Corrugateur du sourcil	Partie médiale du bord supra-orbitaire	Peau de la moitié médiale du sourcil	Branche zygomatique et temporale du nerf facial	Attire les sourcils en bas et en dedans, produit des rides en fronçant les sourcils	Branches zygomatico-orbitaire et antérieure de l'artère temporale superficielle	Muscle de la mimique (expression faciale)
Crico-aryténoïdien latéral	Arc du cartilage cricoïde	Processus musculaire du cartilage aryténoïde	Nerf laryngé récurent	Adducteur du pli vocal	Artères thyroïdiennes supérieure et inférieure	Muscle du larynx
Crico-aryténoïdien postérieur	Face postérieure de la lame du cartilage cricoïde	Processus musculaire du cartilage aryténoïde	Nerf laryngé récurrent	Abducteur des plis vocaux	Artères thyroïdiennes supérieure et inférieure	Muscle du larynx

Des variations dans les contributions des nerfs spinaux dans l'innervation des muscles, dans la vascularisation artérielle des muscles, dans leurs insertions et leurs actions sont des événements fréquents dans l'anatomie humaine. Ainsi, il peut exister des différences entre les textes de différents ouvrages : considérez que les variations anatomiques sont normales.

BIBLIOTHEQUE DE LA RECHERCHE BIBLIOGRAPHIQUE SCIENCE MEDICALE

MUSCLE	INSERTION PROXIMALE (ORIGINE)	INSERTION DISTALE (TERMINAISON)	INNERVATION	ACTIONS PRINCIPALES	VASCULARISATION ARTÉRIELLE	GROUPE MUSCULAIRE
Crico-thyroïdien	Partie antérieure du cartilage cricoïde	Bord inférieur du cartilage thyroïde et ses cornes inférieures	Branche externe du nerf laryngé supérieur	Allonge et tend les ligaments vocaux	Artères thyroïdiennes supérieure et inférieure	Muscle du larynx
Digastrique	Ventre antérieur : fosse digastrique de la mandibule Ventre postérieur : incisure mastoïdienne de l'os temporal	Tendon intermédiaire attaché au corps de l'os hyoïde	Ventre antérieur : nerf du mylo-hyoïdien (V) Ventre postérieur : nerf facial (VII)	Soulève l'os hyoïde et la base de langue, stabilise l'os hyoïde, ouvre la bouche en abaissant la mandibule	Ventre antérieur : branches de l'artère submentonnière Ventre postérieur : branches musculaires de l'artère auriculaire postérieure, branches musculaires de l'artère occipitale	Muscle supra-hyoïdien
Dilatateur pupillaire	Fibres radiales de l'iris	Mélange avec les fibres du muscle sphincter pupillaire	Fibres sympathiques du ganglion cervical supérieur	Dilate la pupille	Artère ophtalmique	Muscle intrinsèque de l'œil
Droit antérieur de la tête	Masse latérale de l'atlas	Base de l'os occipital devant le foramen magnum	Rameau ventral des nerfs spinaux cervicaux (C1-C2)	Fléchit la tête	Branches musculaires de l'artère vertébrale, artère pharyngienne ascendante	Muscle pré-vertébral
Droit inférieur de l'œil	Anneau tendineux commun (Zinn)	Partie inférieure du bulbe de l'œil, en arrière de la jonction scléro-cornéenne (limbe)	Nerf oculomoteur (nerf crânien III), division inférieure	Abaisse et entraîne une adduction et une rotation latérale de l'œil	Artère ophtalmique	Muscle du bulbe de l'œil (extrinsèque)
Droit latéral de la tête	Face supérieure du processus transverse de l'atlas	Face inférieure du processus jugulaire de l'os occipital	Rameau ventral des nerfs spinaux cervicaux (C1-C2)	Incline latéralement la tête du même côté que le muscle	Branches musculaires de l'artère vertébrale, artère occipitale, artère pharyngienne ascendante	Muscle pré-vertébral
Droit latéral de l'œil	Anneau tendineux commun (Zinn)	Partie latérale du bulbe de l'œil, en arrière de la jonction scléro-cornéenne (limbe)	Nerf abducens (nerf crânien VI)	Abducteur de l'œil	Artère ophtalmique	Muscle du bulbe de l'œil (extrinsèque)
Droit médial de l'œil	Anneau tendineux commun (Zinn)	Partie médiale du bulbe de l'œil, en arrière de la jonction scléro-cornéenne (limbe)	Nerf oculomoteur (nerf crânien III), division inférieure	Adducteur de l'œil	Artère ophtalmique	Muscle du bulbe de l'œil (extrinsèque)
Droit supérieur de l'œil	Anneau tendineux commun (Zinn)	Partie supérieure du bulbe de l'œil, en arrière de la jonction scléro-cornéenne (limbe)	Nerf oculomoteur (nerf crânien III), division supérieure	Élève et entraîne une adduction et une rotation médiale de l'œil	Artère ophtalmique	Muscle du bulbe de l'œil (extrinsèque)
Élévateur de l'angle de la bouche	Fosse canine du maxillaire en dessous du foramen infra-orbitaire, recouvert du chef zygomatique du muscle élévateur de la lèvre supérieure	Angle de la bouche ; fibres entremêlées avec celles des muscles orbiculaire de la bouche, abaisseur de l'angle de la bouche, zygomatiques	Branches zygomatique et buccale du nerf facial (nerf crânien VII)	Élève l'angle de la bouche	Branche labiale supérieure de l'artère faciale	Muscle de la mimique (expression faciale)
Élévateur de la lèvre supérieure	Maxillaire, au-dessus le foramen infra-orbitaire	Peau de la lèvre supérieure	Branches zygomatique et buccale du nerf facial (nerf crânien VII)	Élève la lèvre supérieure, dilate les narines	Branche labiale supérieure et branches musculaires angulaires de l'artère faciale	Muscle de la mimique (expression faciale)
Élévateur de la lèvre supérieure et de l'aile du nez	Chef angulaire : partie supérieure du processus frontal du maxillaire Chef infra-orbitaire : rebord orbitaire au-dessus du foramen infra-orbitaire Chef zygomatique : face jugale ou malaire de l'os zygomatique	Chef angulaire : dans le grand cartilage alaire, et la peau du nez et de la région latérale de la lèvre supérieure Chef infra-orbitaire : dans les éléments musculaires de la lèvre supérieure entre l'insertion du chef angulaire et le niveau de la canine Chef zygomatique : dans la peau du sillon naso-labial et de la lèvre supérieure	Branches zygomatique et buccale du nerf facial (nerf crânien VII)	Chef angulaire : élève la lèvre supérieure et dilate les narines Chef infra-orbitaire : soulève l'angle de la bouche Chef zygomatique : élève latéralement la lèvre supérieure	Branche labiale supérieure et branches musculaires angulaires de l'artère faciale	Muscle de la mimique (expression faciale)
Élévateur de la paupière supérieure	Petite aile du sphénoïde, en avant du canal optique	Tarse supérieur	Nerf oculomoteur (nerf crânien III), division supérieure	Élève la paupière supérieure	Artère ophtalmique	Muscle extrinsèque de l'œil, muscle de la paupière
Élévateur du voile du palais	Os temporal (partie pétreuse)	Aponévrose palatine	Nerf vague (nerf crânien X) *via* le plexus pharyngien	Élévateur du palais mou pendant la déglutition	Artère palatine ascendante branche de l'artère faciale, artère palatine descendante branche de l'artère maxillaire	Muscle du palais
Génio-glosse	Épine mentonnière supérieure de la mandibule	Dos de la langue, os hyoïde	Nerf hypoglosse (nerf crânien XII)	Abaisse et protracte la langue	Artères sublinguale (de l'artère linguale) et submentonnière (de l'artère faciale)	Muscle extrinsèque de la langue

BIBLIOTHEQUE DE LA RECHERCHE BIBLIOGRAPHIQUE SCIENCE MEDICALE

Muscles

MUSCLE	INSERTION PROXIMALE (ORIGINE)	INSERTION DISTALE (TERMINAISON)	INNERVATION	ACTIONS PRINCIPALES	VASCULARISATION ARTÉRIELLE	GROUPE MUSCULAIRE
Génio-hyoïdien	Épine mentonnière inférieure à la face dorsale de la symphyse de la mandibule	Face antérieure du corps de l'os hyoïde	Branche de C1 par l'intermédiaire du nerf hypoglosse (nerf crânien XII)	Élève l'os hyoïde et abaisse la mandibule	Branche sublinguale de l'artère linguale	Muscle supra-hyoïdien
Grand zygomatique	Arcade zygomatique	Angle de la bouche	Branches zygomatique et buccale du nerf facial (nerf crânien VII)	Attire l'angle de la bouche vers l'arrière et vers le haut (sourire)	Branche labiale supérieure de l'artère faciale	Muscle de la mimique (expression faciale)
Hyoglosse	Corps et grande corne de l'os hyoïde	Partie latérale et inférieure de la langue	Nerf hypoglosse (nerf crânien XII)	Abaisse et rétracte la langue	Artères sublinguale (de l'artère linguale) et submentonnière (de l'artère faciale)	Muscle extrinsèque de la langue
Long de la tête	Tubercules antérieurs des processus transverses des vertèbres cervicales C3-C6	Face inférieure de la partie basilaire de l'os occipital	Rameau ventral des nerfs spinaux cervicaux (C1-C4)	Fléchit et contribue à la rotation des vertèbres cervicales et de la tête	Branche cervicale ascendante de l'artère thyroïdienne inférieure, artère pharyngienne ascendante, branches musculaires de l'artère vertébrale	Muscle pré-vertébral
Long du cou	Partie verticale : corps des vertèbres C5-T3 Partie oblique inférieure : corps des vertèbres T1-T3 Partie oblique supérieure : tubercules antérieurs des processus transverses des vertèbres C3-C5	Partie verticale : corps des vertèbres C2-C4 Partie oblique inférieure : tubercules antérieurs des processus transverses des vertèbres C5-C6 Partie oblique supérieure : tubercule de l'arc antérieur de l'atlas	Rameau ventral des nerfs spinaux cervicaux (C2-C8)	Contraction bilatérale : flexion de la colonne cervicale et de la tête Contraction unilatérale : inclinaison latérale et rotation de la colonne cervicale et de la tête	Branches pré-vertébrales de l'artère pharyngienne ascendante, branches musculaires des artères cervicale ascendante et vertébrale	Muscle pré-vertébral
Longitudinal inférieur de la langue	Sous la muqueuse de la langue entre les muscles génio-glosse et hyo-glosse	Apex de la langue confondu avec le muscle stylo-glosse	Nerf hypoglosse (nerf crânien XII)	Raccourcit la langue, abaisse et rétracte l'apex et les côtés de la langue	Artère profonde de la langue branche de l'artère linguale, et des branches de l'artère faciale	Muscle intrinsèque de la langue
Longitudinal supérieur de la langue	Fibres sous-muqueuses à la partie postérieure de la langue	Apex de la langue, uni avec le muscle controlatéral	Nerf hypoglosse (nerf crânien XII)	Raccourcit la langue, retourne le sommet et le côté de la langue vers le haut	Artère profonde de la langue de l'artère linguale, branches de l'artère faciales	Muscle intrinsèque de la langue
Masséter	Arcade zygomatique	Branche et angle de la mandibule, base du processus coronoïde	Nerf mandibulaire (nerf crânien V3) via le nerf massétérique	Élève et propulse la mandibule, cependant ses fibres profondes entraînent une rétropulsion	Artère transverse de la face, branches massétériques des artères maxillaire et faciale	Muscle de la mastication
Mentonnier	Fosse incisive de la mandibule	Peau du menton	Branche marginale de la mandibule du nerf facial (nerf crânien VII)	Élève les parties molles du menton et éverse la lèvre inférieure	Branche labiale inférieure de l'artère faciale	Muscle de la mimique (expression faciale)
Mylo-hyoïdien	Ligne mylo-hyoïdienne de la mandibule	Raphé médian unissant les deux muscles et corps de l'os hyoïde	Nerf du mylo-hyoïdien (branche du nerf trijumeau, nerf crânien V)	Élève l'os hyoïde, la base de langue et le plancher de la bouche ; abaisse la mandibule	Branche sublinguale de l'artère linguale, branche submentonnière de l'artère faciale	Muscle supra-hyoïdien
Nasal	Jugum (éminence) de la canine au-dessus et en dehors de la fosse incisive du maxillaire	Aponévrose recouvrant les cartilages nasaux (partie transverse : dos du nez ; partie alaire : grand cartilage alaire)	Branches zygomatique et buccale du nerf facial (nerf crânien VII)	Attire l'aile du nez vers le septum nasal, comprime les narines (partie transverse) ; dilate les narines (partie alaire)	Branches labiale supérieure, nasale septale et latérale de l'artère faciale	Muscle de la mimique (expression faciale)
Oblique inférieur de l'œil	Partie antérieure du plancher de l'orbite (maxillaire), latéralement au canal lacrymal	Partie latérale de la sclère en arrière de son équateur	Division inférieure du nerf oculomoteur (nerf crânien III)	Abducte, élève et entraîne une rotation latérale de l'œil	Artère ophtalmique	Muscle du bulbe de l'œil (extrinsèque)
Oblique supérieur de l'œil	Corps du sphénoïde (au-dessus du foramen optique), médial à l'insertion du muscle droit supérieur	Passe à travers la trochlée et s'insère sur la partie supérieure de la sclère en arrière de son équateur entre les muscles droits supérieur et latéral	Nerf trochléaire (nerf crânien IV)	Abducte, abaisse et entraîne une rotation latérale de l'œil	Artère ophtalmique	Muscle du bulbe de l'œil (extrinsèque)

Tableau 1-3

BIBLIOTHEQUE DE LA RECHERCHE BIBLIOGRAPHIQUE SCIENCE MEDICALE

MUSCLE	INSERTION PROXIMALE (ORIGINE)	INSERTION DISTALE (TERMINAISON)	INNERVATION	ACTIONS PRINCIPALES	VASCULARISATION ARTÉRIELLE	GROUPE MUSCULAIRE
Omo-hyoïdien	Ventre inférieur : bord supérieur de la scapula et ligament supra-scapulaire, se terminant dans le tendon intermédiaire sous le muscle sterno-cléido-mastoïdien Ventre supérieur : de ce tendon	Ventre inférieur : dans le tendon intermédiaire Ventre supérieur : sur le corps de l'os hyoïde	Anse cervicale	Stabilise l'os hyoïde, et abaisse l'os hyoïde	Branche supra-hyoïdienne de l'artère linguale, branche sterno-cléido-mastoïdienne de l'artère thyroïdienne supérieure	Muscle infra-hyoïdien
Orbiculaire de l'œil	Rebord médial de l'orbite, ligament palpébral médial, os lacrymal	Peau autour de l'orbite, ligaments palpébraux, paupières supérieure et inférieure	Nerf facial (nerf crânien VII)	Occlusion palpébrale	Artères faciale et temporale superficielle	Muscle de la mimique (expression faciale)
Orbiculaire de la bouche	Maxillaire au-dessus de la dent incisive	Peau autour des lèvres	Branches zygomatique buccale et marginale de la mandibule du nerf facial (nerf crânien VII)	Comprime, contracte et projette en avant les lèvres	Branches labiales inférieure et supérieure de l'artère faciale	Muscle de la mimique (expression faciale)
Palato-glosse	Aponévrose palatine du palais mou	Partie latérale de langue	Nerf vague (nerf crânien X) par le biais du plexus pharyngien	Élève la partie postérieure de la langue, abaisse le palais	Artères pharyngiennes ascendantes, branches palatines des artères faciale et maxillaire	Muscle du palais
Palato-pharyngien	Palais dur, face supérieure de l'aponévrose palatine	Paroi pharyngienne latérale	Nerf vague (nerf crânien X) par le biais du plexus pharyngien	Tend le palais mou, attire les parois du pharynx vers le haut (élévateur) vers l'avant et médialement (rétrécit l'isthme naso-pharyngien) pendant la déglutition	Artère palatine ascendante branche de l'artère faciale, artère palatine descendante branche de l'artère maxillaire	Muscle longitudinal du pharynx
Petit zygomatique	Arcade zygomatique	Angle de la bouche, lèvre supérieure	Branches zygomatique et buccale du nerf facial (nerf crânien VII)	Élève la lèvre supérieure	Branche labiale supérieure de l'artère faciale	Muscle de la mimique (expression faciale)
Platysma	Peau au-dessous de la clavicule et de la partie supérieure du thorax	Mandibule et muscles de la bouche	Nerf facial (nerf crânien VII)	Tend la peau du cou	Artères submentonnière et supra-scapulaire	Muscle de la mimique (expression faciale)
Procérus	Fascia recouvrant la partie inférieure de l'os nasal et la partie supérieure du cartilage nasal latéral	Peau entre et au-dessus des sourcils (région intersourciliaire)	Branches temporale et zygomatique du nerf facial (nerf crânien VII)	Abaisse et rapproche la partie médiale des sourcils, provoque des rides transversales au-dessus de la racine du nez	Branches angulaire et nasale latérale de l'artère faciale	Muscle de la mimique (expression faciale)
Ptérygoïdien médial	Face médiale de la lame latérale et face latérale de la lame médiale du processus ptérygoïde du sphénoïde, processus pyramidal de l'os palatin, tubérosité du maxillaire	Face médiale de l'angle et de la partie adjacente de la branche de la mandibule sous le foramen mandibulaire	Nerf mandibulaire (nerf crânien V_3), nerf du ptérygoïdien médial	Contraction bilatérale : propulsion et élévation de la mandibule Contraction unilatérale et alternative : diduction	Artères faciale et maxillaire	Muscle de la mastication
Ptérygoïdien latéral	Chef supérieur : face infra-temporale de la grande aile du sphénoïde Chef inférieur : lame latérale du processus ptérygoïde	Fossette ptérygoïdienne du condyle de la mandibule, capsule de l'articulation temporo-mandibulaire, disque articulaire	Nerf mandibulaire (nerf crânien V_3), branches musculaires de sa division antérieure	Contraction bilatérale : propulsion de la mandibule Contraction unilatérale et alternative : diduction	Branches musculaires de l'artère maxillaire	Muscle de la mastication
Risorius	Fascia massétérique, superficiel au platysma	Peau de l'angle de la bouche	Branches zygomatique et buccale du nerf facial (nerf crânien VII)	Rétracte l'angle de la bouche	Branche labiale supérieure de l'artère faciale	Muscle de la mimique (expression faciale)
Salpingo-pharyngien	Trompe auditive	Paroi pharyngienne latérale du même côté	Nerf vague (nerf crânien X) par le biais du plexus pharyngien	Élève le pharynx et le larynx pendant la déglutition et l'élocution	Branche pharyngienne de l'artère pharyngienne ascendante	Muscle longitudinal du pharynx
Scalène (antérieur)	Tubercules antérieurs des processus transverses des vertèbres C3-C6	Tubercule du muscle scalène antérieur de la première côte	Rameaux antérieurs des nerfs spinaux cervicaux (C5-C8)	Élève la première côte, entraîne une inclinaison ipsilatérale du cou	Branche cervicale ascendante de l'artère thyroïdienne inférieure	Muscle pré-vertébral
Scalène (moyen)	Tubercules postérieurs des processus transverses des vertèbres C2-C7	Face supérieure de la première côte (en arrière du sillon de l'artère subclavière)	Rameaux antérieurs des nerfs spinaux cervicaux (C3-C7)	Élève la première côte, entraîne une inclinaison ipsilatérale du cou	Branches musculaires de l'artère cervicale ascendante	Muscle pré-vertébral

BIBLIOTHEQUE DE LA RECHERCHE BIBLIOGRAPHIQUE SCIENCE MEDICALE

Muscles

MUSCLE	INSERTION PROXIMALE (ORIGINE)	INSERTION DISTALE (TERMINAISON)	INNERVATION	ACTIONS PRINCIPALES	VASCULARISATION ARTÉRIELLE	GROUPE MUSCULAIRE
Scalène (postérieur)	Tubercules postérieurs des processus transverses des vertèbres C4-C6	Face externe de la deuxième côte (derrière l'insertion du muscle dentelé antérieur)	Rameaux antérieurs des quatre derniers nerfs spinaux cervicaux	Élève la première côte, entraîne une inclinaison ipsilatérale du cou	Branches musculaires de l'artère cervicale ascendante division de l'artère thyroïdienne inférieure, branche superficielle de l'artère cervicale transverse (transverse du cou)	Muscle pré-vertébral
Sphincter pupillaire	Muscle lisse circulaire de l'iris qui circonscrit la pupille	Confondu en périphérie de l'iris avec le muscle dilatateur pupillaire	Fibres parasympathiques *via* le nerf oculomoteur (nerf crânien III)	Contracte la pupille (myosis)	Artère ophtalmique	Muscle intrinsèque de l'œil
Stapédien	Éminence pyramidale de l'os temporal	Stapès	Nerf facial (nerf crânien VII)	Attire le stapès en arrière pour limiter les vibrations de la membrane tympanique	Artères auriculaire postérieure, tympanique antérieure et méningée moyenne	Muscle de l'oreille moyenne
Sterno-cléido-mastoïdien	Chef sternal : face antérieure du manubrium Chef claviculaire : tiers médial de la face supérieure de la clavicule	Face latérale du processus mastoïde de l'os temporal ; moitié latérale de la ligne nucale supérieure de l'os occipital	Nerf accessoire (nerf crânien XI)	Contraction bilatérale : fléchissent la tête, élèvent le thorax Contraction unilatérale : tourne la face du côté opposé	Branche sterno-cléido-mastoïdienne des artères thyroïdienne supérieure et occipitale, branche musculaire de l'artère supra-scapulaire, branche occipitale de l'artère auriculaire postérieure	Muscle du cou
Sterno-hyoïdien	Face postérieure du manubrium sternal, ligament sterno-claviculaire postérieur, extrémité médiale de la clavicule	Partie médiale du bord inférieur du corps de l'os hyoïde	Anse cervicale	Abaisse le larynx et l'os hyoïde, stabilise l'os hyoïde	Branches sterno-cléido-mastoïdienne et infra-hyoïdienne de l'artère thyroïdienne supérieure, branche supra-hyoïdienne de l'artère linguale	Muscle infra-hyoïdien
Sterno-thyroïdien	Face postérieure du manubrium sternal sous et profondément à l'origine du muscle sterno-hyoïdien, partie attenante du premier cartilage costal	Ligne oblique du cartilage thyroïde	Anse cervicale	Abaisse le larynx et le cartilage thyroïde	Branche crico-thyroïdienne de l'artère thyroïdienne supérieure	Muscle infra-hyoïdien
Stylo-glosse	Processus styloïde et ligament stylo-mandibulaire	Partie latérale et inférieure de la langue	Nerf hypoglosse (nerf crânien XII)	Rétracte la langue et la porte en haut et en arrière lors de la déglutition	Artère sublinguale	Muscle extrinsèque de la langue
Stylo-hyoïdien	Bord postérieur du processus styloïde	Corps de l'os hyoïde à la naissance de sa grande corne	Nerf facial (nerf crânien VII)	Élève l'os hyoïde et la base de langue	Branches musculaires de l'artère faciale, branches musculaires de l'artère occipitale	Muscle supra-hyoïdien
Stylo-pharyngien	Versant médial du processus styloïde	Paroi pharyngienne	Nerf glosso-pharyngien (nerf crânien IX)	Élève le pharynx et le larynx pendant la déglutition et l'élocution	Artère pharyngienne ascendante, branches palatine ascendante et tonsillaire de l'artère faciale, branches dorsales de la langue de l'artère linguale	Muscle longitudinal du pharynx
Subclavier	Bord supérieur de la première côte et de son cartilage	Sillon de la face inférieure du tiers moyen de la clavicule	Nerf du subclavier	Attire la clavicule vers le bas et l'avant	Branche claviculaire de l'artère thoraco-acromiale	Muscle du cou
Temporal	Fond de la fosse temporale, face profonde du fascia temporal	Processus coronoïde et branche de la mandibule	Nerf mandibulaire (nerf crânien V_3), nerfs temporaux profonds	Élève la mandibule, entraîne une rétropulsion par ses fibres postérieures	Artères temporale superficielle et maxillaire, artères temporales profondes antérieure, moyenne et postérieure	Muscle de la mastication
Tenseur du tympan	Cartilage de la trompe auditive	Manche du malléus	Branche mandibulaire du nerf trijumeau (nerf crânien V_3)	Tend la membrane tympanique et réduit sa vibration en attirant médialement le manche du marteau	Branche tympanique supérieure de la collatérale méningée moyenne de l'artère maxillaire	Muscle de l'oreille moyenne
Tenseur du voile du palais	Fosse scaphoïde de la lame médiale du processus ptérygoïde, épine du sphénoïde, trompe auditive	Aponévrose palatine	Nerf mandibulaire (nerf crânien V_3)	Tend le palais mou, ouvre la trompe auditive pendant la déglutition et le bâillement	Artère palatine ascendante branche de l'artère faciale, artère palatine descendante branche de l'artère maxillaire	Muscle du palais

BIBLIOTHEQUE DE LA RECHERCHE BIBLIOGRAPHIQUE SCIENCE MEDICALE

MUSCLE	INSERTION PROXIMALE (ORIGINE)	INSERTION DISTALE (TERMINAISON)	INNERVATION	ACTIONS PRINCIPALES	VASCULARISATION ARTÉRIELLE	GROUPE MUSCULAIRE
Thyro-aryténoïdien	Face postérieure (interne) du cartilage thyroïde	Processus musculaire du cartilage aryténoïde	Nerf laryngé récurrent	Raccourcit et relâche les cordes vocales, ferme le vestibule	Artères thyroïdiennes supérieure et inférieure	Muscle du larynx
Thyro-hyoïdien	Ligne oblique des lames du cartilage thyroïde	Bord inférieur du corps et de la grande corne de l'os hyoïde	Branche thyro-hyoïdienne issu de C1 *via* le nerf hypoglosse (nerf crânien XII)	Abaisse l'os hyoïde, élève le cartilage thyroïde et mobilise le larynx	Branche hyoïdienne de l'artère thyroïdienne supérieure	Muscle infra-hyoïdien
Transverse (de la langue)	Septum fibreux médian de la langue	Dos et bords de langue	Nerf hypoglosse (nerf crânien XII)	Rétrécit et allonge la langue	Branche profonde de la langue de l'artère linguale, branches de l'artère faciale	Muscle intrinsèque de la langue
Uvulaire	Épine nasale, aponévrose palatine	Muqueuse de l'uvule palatine	Nerf vague *via* le plexus pharyngien	Raccourcit, élève et rétracte l'uvule palatine	Artère palatine ascendante branche de l'artère faciale, artère palatine descendante branche de l'artère maxillaire	Muscle du palais
Ventre frontal du muscle occipito-frontal (muscle épicrânien)	Aponévrose épicrânienne au niveau de la suture coronale	Peau de la région frontale, aponévrose épicrânienne (galéa)	Branches temporales du nerf facial	Plisse et ride la peau du front, élève les sourcils	Branche frontale de l'artère temporale superficielle	Muscle de la mimique (expression faciale)
Ventre occipital du muscle occipital-frontal (muscle épicrânien)	Deux tiers latéraux de la ligne nucale supérieure et processus mastoïde	Peau de la région occipitale, aponévrose épicrânienne (galéa)	Branche auriculaire postérieure du nerf facial (nerf crânien VII)	Mobilise le cuir chevelu vers le bas et l'arrière	Branche occipitale de l'artère auriculaire postérieure, branche descendante de l'artère occipitale	Muscle de la mimique (expression faciale)
Vertical (de la langue)	Membrane muqueuse du dos de la partie antérieure de la langue	Fibres verticales étendues du dos à la base de la langue	Nerf hypoglosse (nerf crânien XII)	Aplatit et élargit la langue	Branche profonde de la langue de l'artère linguale, branches de l'artère faciale	Muscle intrinsèque de la langue
Vocal	Processus vocal du cartilage aryténoïde	Angle rentrant du cartilage thyroïde et ligament vocal	Nerf laryngé récurrent	Tend la partie antérieure du ligament vocal détend la partie postérieure du ligament vocal	Artères thyroïdiennes supérieure et inférieure	Muscle du larynx

BIBLIOTHEQUE DE LA RECHERCHE BIBLIOGRAPHIQUE SCIENCE MEDICALE
Page blanche

BIBLIOTHEQUE DE LA RECHERCHE BIBLIOGRAPHIQUE SCIENCE MEDICALE

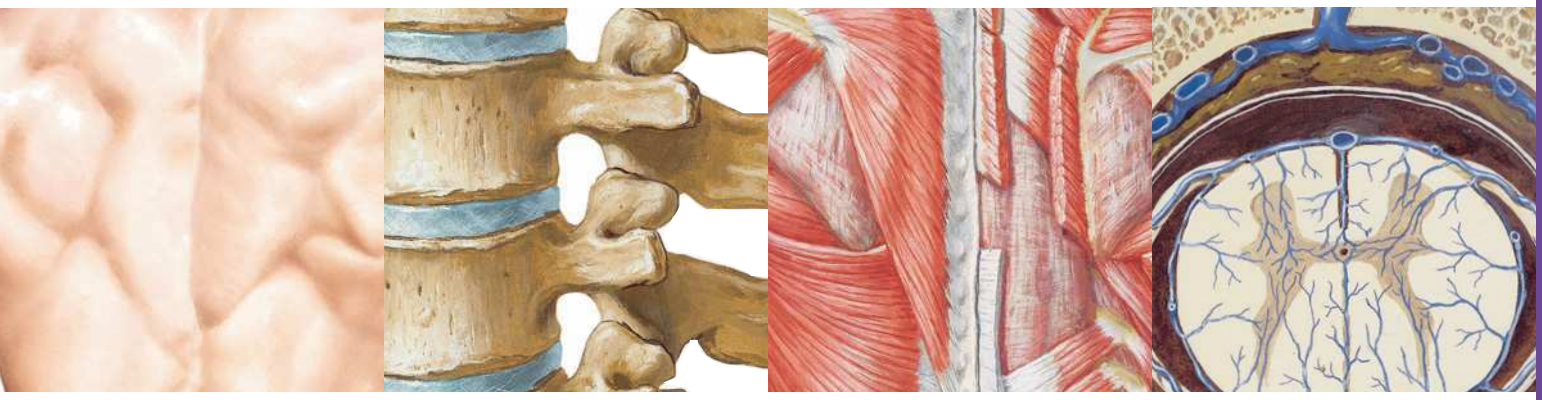

Section 2 DOS ET MOELLE SPINALE

Anatomie de surface

Planche 152

152 Dos : anatomie de surface

Os et ligaments

Planches 153-159

153 Colonne vertébrale
154 Vertèbres thoraciques
155 Vertèbres lombales
156 Vertèbres : imagerie
157 Sacrum et coccyx
158 Ligaments vertébraux : région lombo-sacrale
159 Ligaments vertébraux : région lombale

Moelle spinale

Planches 160-170

160 Moelle spinale *in situ*
161 Rapports vertébraux des racines des nerfs spinaux
162 Dermatomes
163 Système nerveux sympathique : schéma
164 Système nerveux parasympathique : schéma
165 Méninges et racines nerveuses spinales
166 Origine du nerf spinal : coupes transversales
167 Artères de la moelle spinale : schéma
168 Artères de la moelle spinale : distribution intrinsèque
169 Veines de la moelle spinale et de la colonne vertébrale
170 Veines de la colonne vertébrale : veines vertébrales

BIBLIOTHEQUE DE LA RECHERCHE BIBLIOGRAPHIQUE SCIENCE MEDICALE

DOS ET MOELLE SPINALE

Muscles et nerfs

Planches 171-175

171 Muscles du dos : couches superficielles

172 Muscles du dos : couches intermédiaires

173 Muscles du dos : couches profondes

174 Nerfs du dos

175 Triangle suboccipital

Coupes transversales

Planches 176-177

176 Région lombale postérieure : coupe transversale (vue supérieure)

177 Nerf spinal thoracique type : coupe transversale

Muscles

Tableaux 2-1 à 2-2

BIBLIOTHEQUE DE LA RECHERCHE BIBLIOGRAPHIQUE SCIENCE MEDICALE

BIBLIOTHEQUE DE LA RECHERCHE BIBLIOGRAPHIQUE SCIENCE MEDICALE

Dos : anatomie de surface

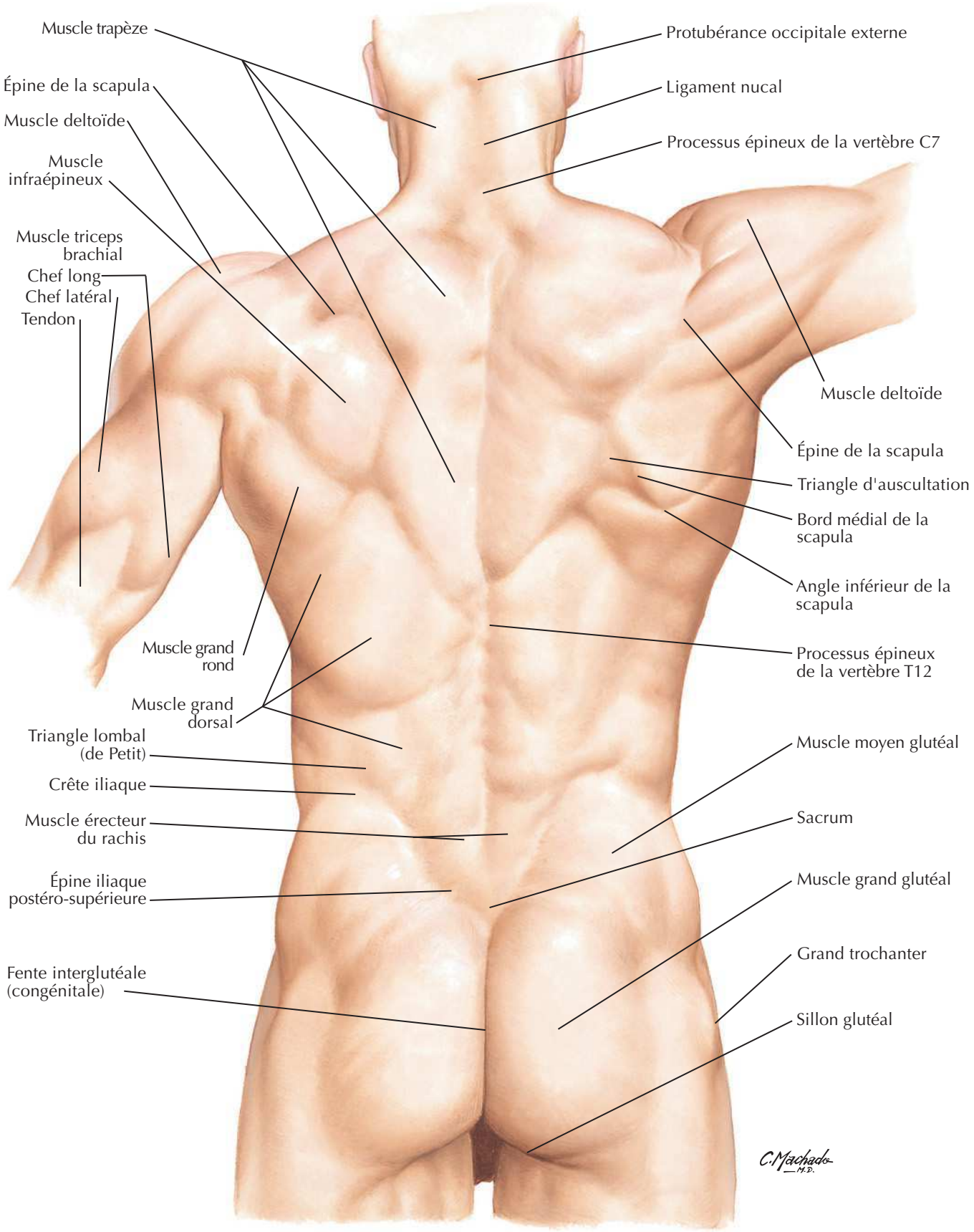

BIBLIOTHEQUE DE LA RECHERCHE BIBLIOGRAPHIQUE SCIENCE MEDICALE

BIBLIOTHEQUE DE LA RECHERCHE BIBLIOGRAPHIQUE SCIENCE MEDICALE

Colonne vertébrale

Voir aussi **Planches 21, 183, 243**

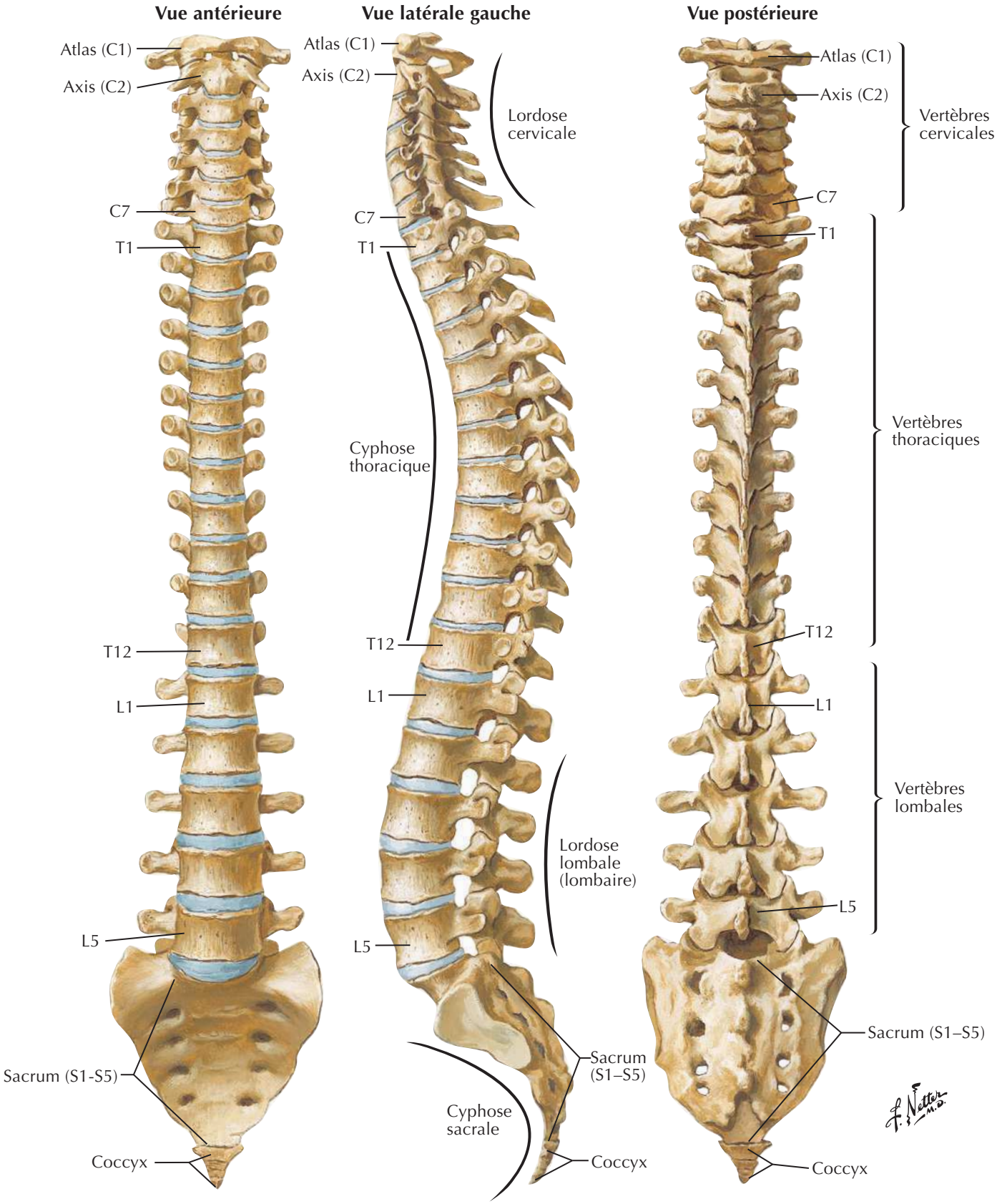

BIBLIOTHEQUE DE LA RECHERCHE BIBLIOGRAPHIQUE SCIENCE MEDICALE

BIBLIOTHEQUE DE LA RECHERCHE BIBLIOGRAPHIQUE SCIENCE MEDICALE

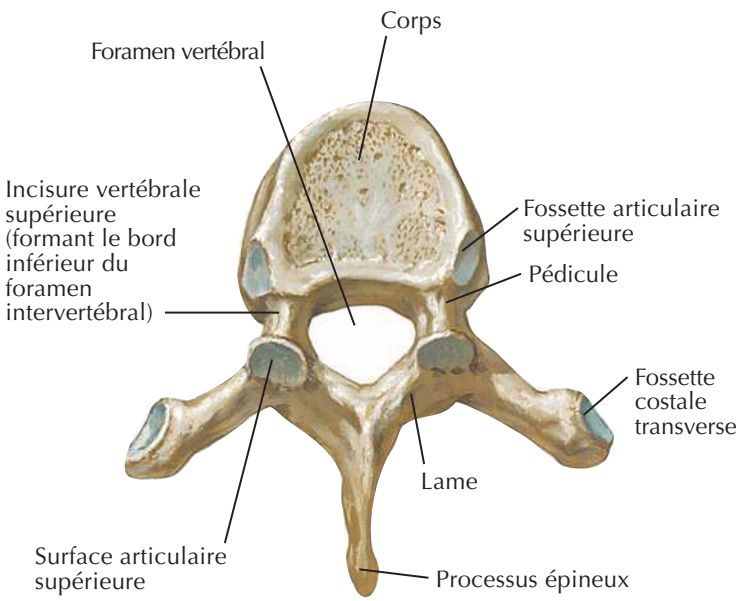

Vertèbre T6 : vue supérieure

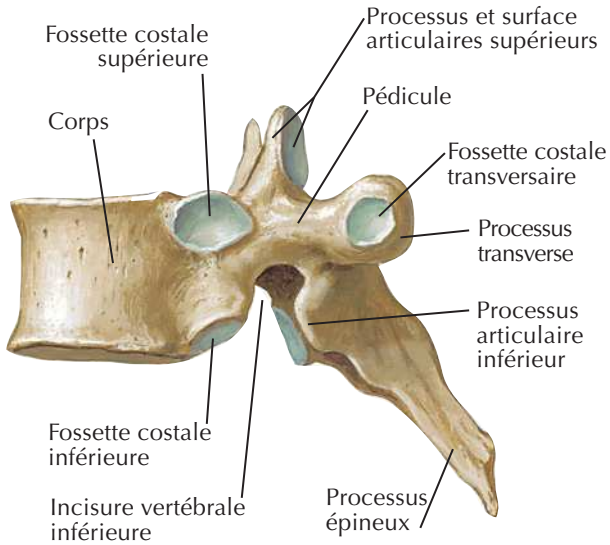

Vertèbre T6 : vue latérale

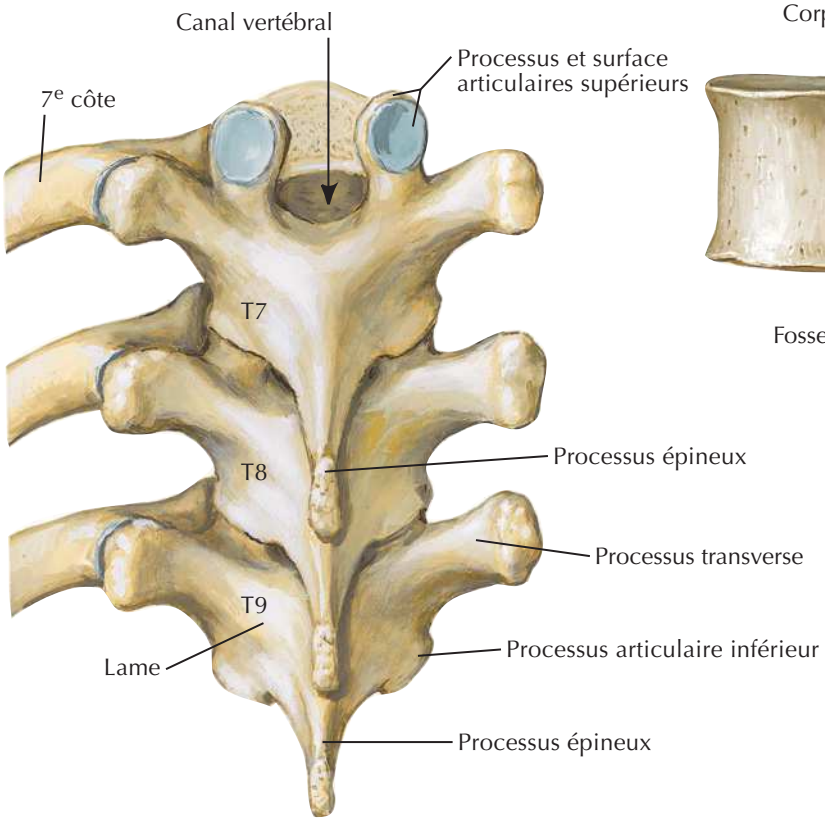

Vertèbres T7, T8 et T9 : vue postérieure

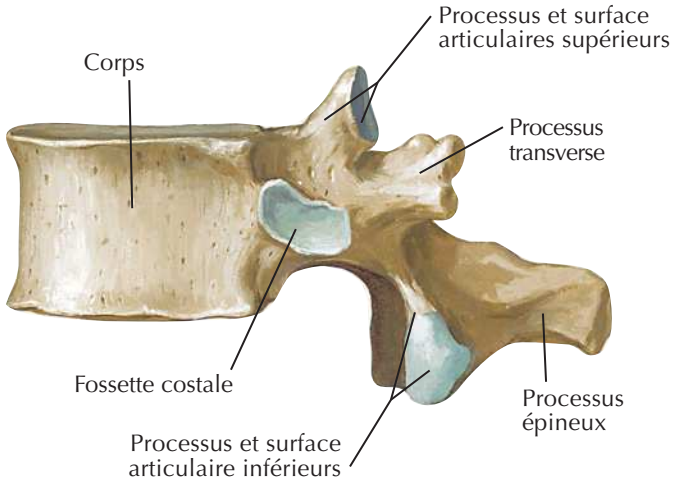

Vertèbre T12 : vue latérale

BIBLIOTHEQUE DE LA RECHERCHE BIBLIOGRAPHIQUE SCIENCE MEDICALE

BIBLIOTHEQUE DE LA RECHERCHE BIBLIOGRAPHIQUE SCIENCE MEDICALE

Vertèbres lombales

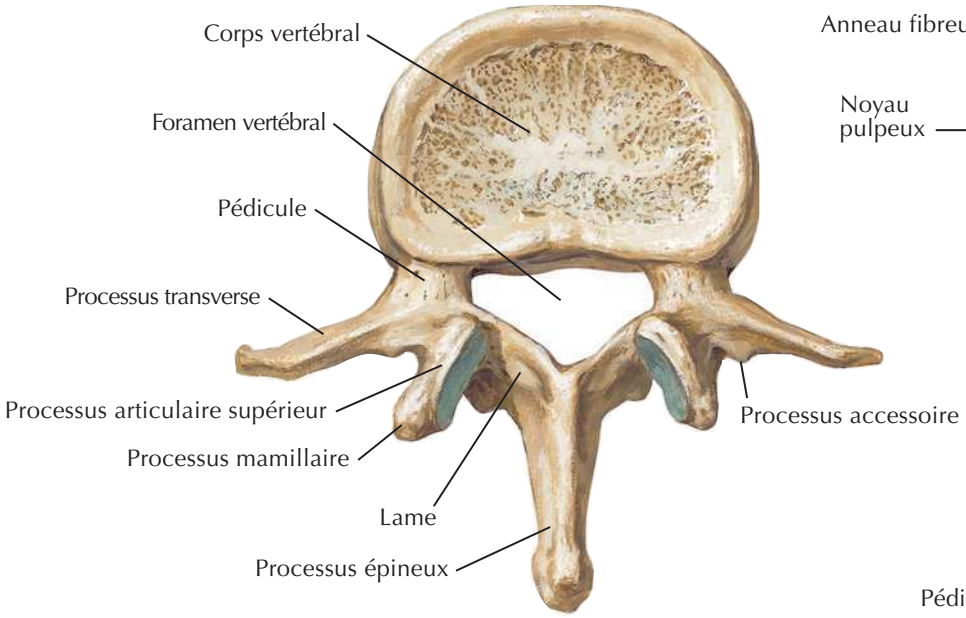

Vertèbre L2 : vue supérieure

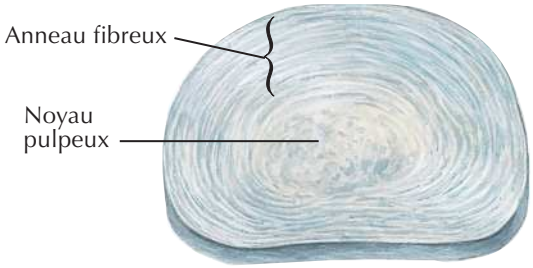

Disque intervertébral

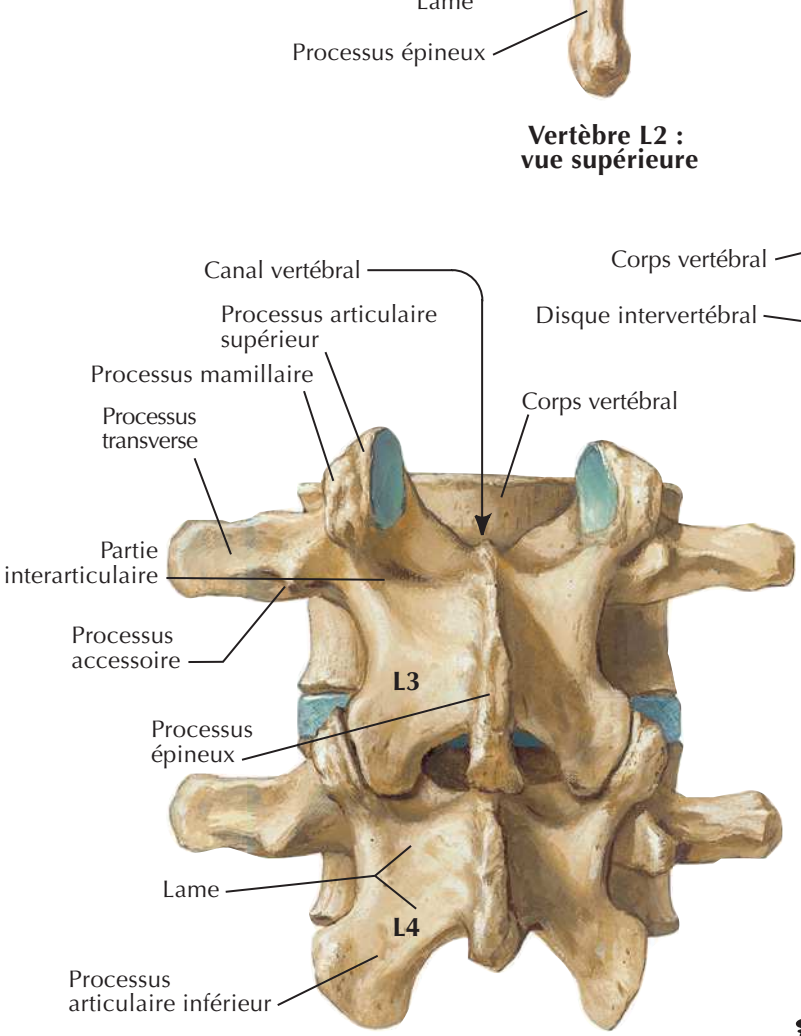

Vertèbres L3 et L4 : vue postérieure

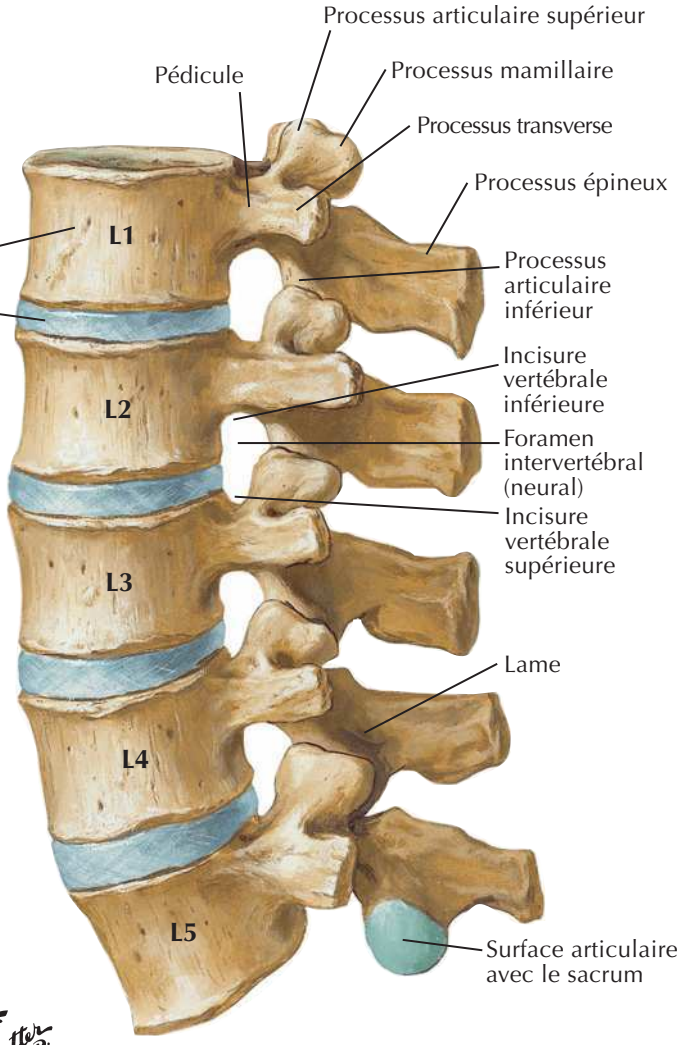

Vertèbres lombales : vue latérale gauche

BIBLIOTHEQUE DE LA RECHERCHE BIBLIOGRAPHIQUE SCIENCE MEDICALE

Vertèbres : imagerie

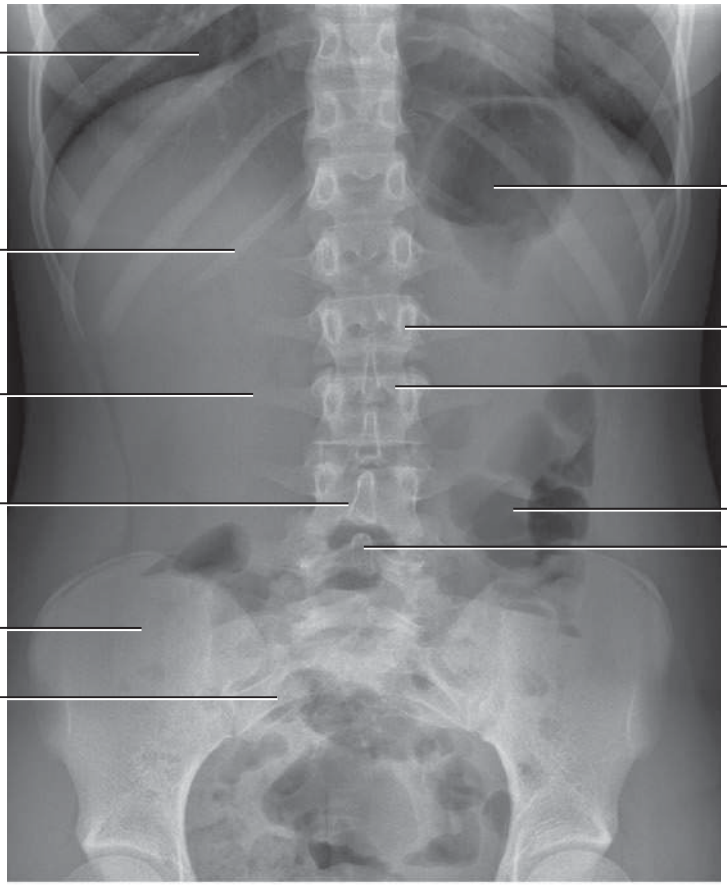

BIBLIOTHEQUE DE LA RECHERCHE BIBLIOGRAPHIQUE SCIENCE MEDICALE

Sacrum et coccyx

Voir aussi **Planches 330, 334**

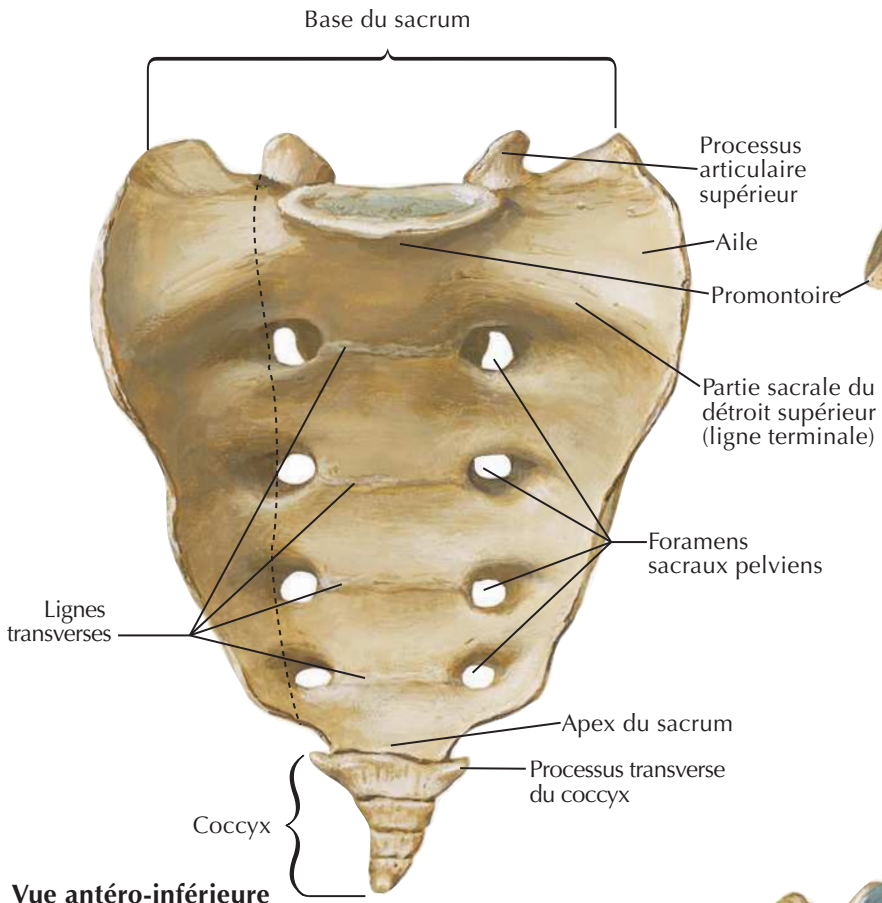

Vue antéro-inférieure

Face pelvienne

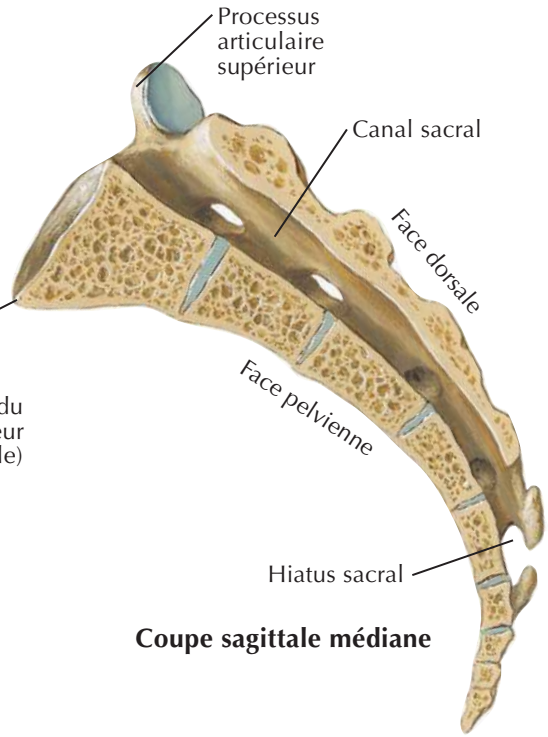

Coupe sagittale médiane

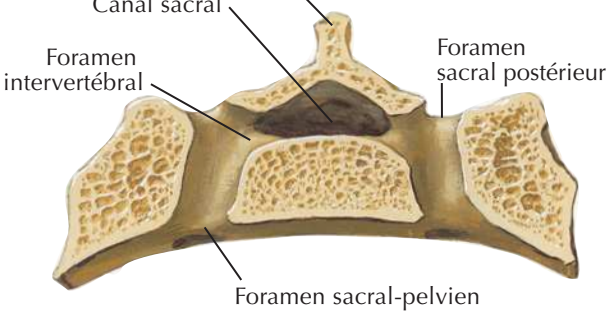

Coupe transversale à travers les premiers foramens sacraux

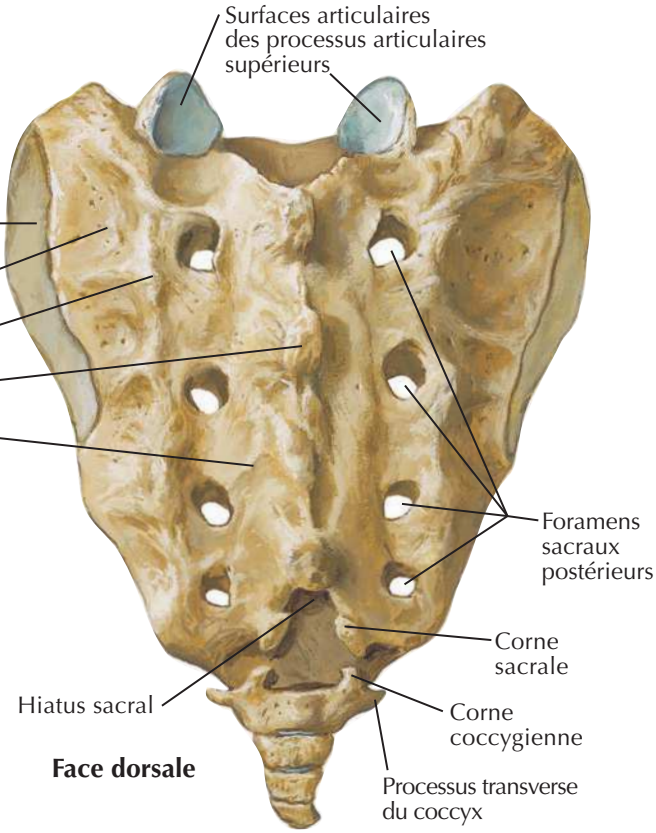

Face dorsale

Vue postéro-supérieure

BIBLIOTHEQUE DE LA RECHERCHE BIBLIOGRAPHIQUE SCIENCE MEDICALE

BIBLIOTHEQUE DE LA RECHERCHE BIBLIOGRAPHIQUE SCIENCE MEDICALE

Ligaments vertébraux : région lombo-sacrale

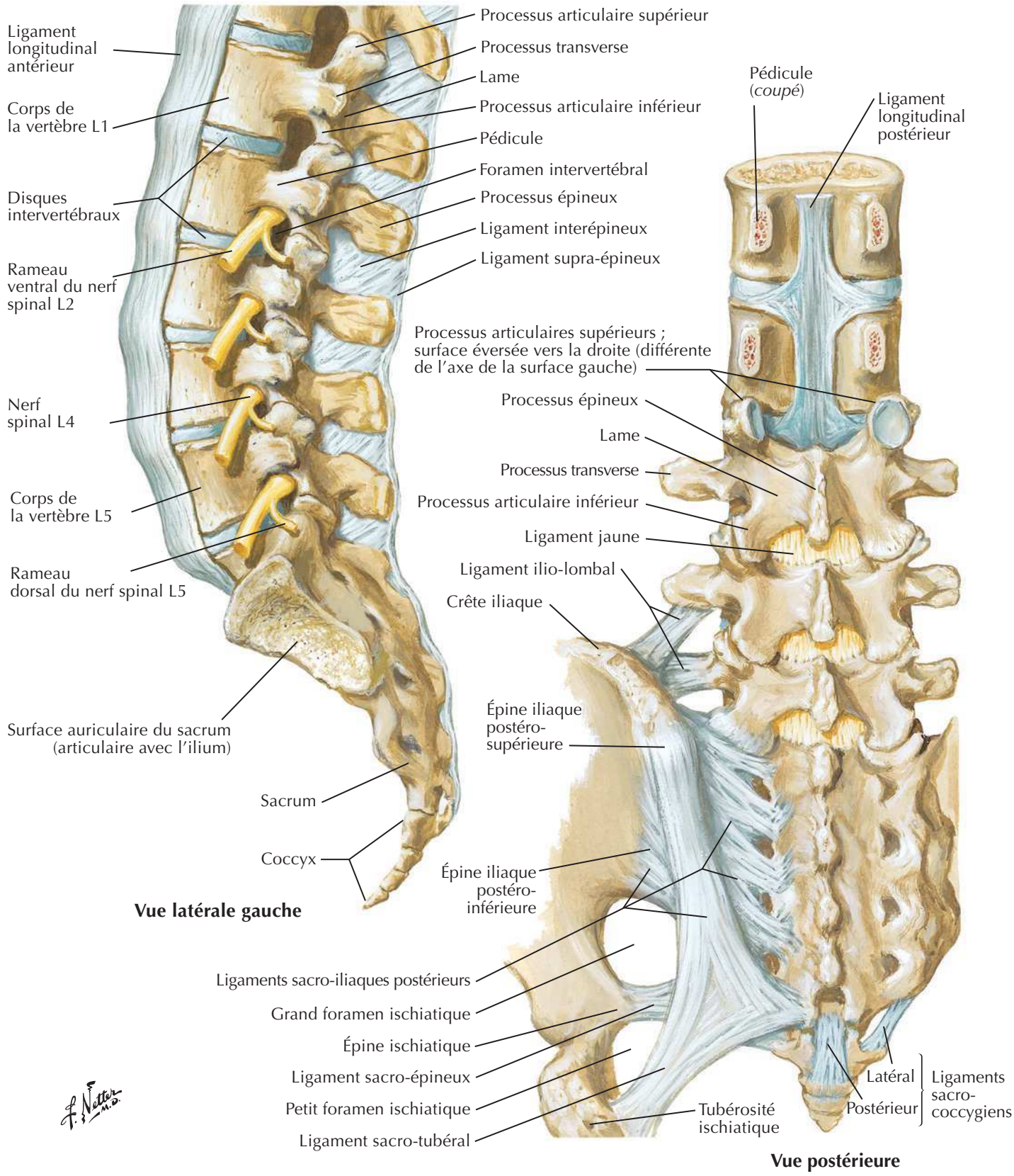

BIBLIOTHEQUE DE LA RECHERCHE BIBLIOGRAPHIQUE SCIENCE MEDICALE

BIBLIOTHEQUE DE LA RECHERCHE BIBLIOGRAPHIQUE SCIENCE MEDICALE

Ligaments vertébraux : région lombale

Vue latérale gauche (*résection partielle dans le plan médian*)

Ligament longitudinal antérieur

Corps vertébral

Disque intervertébral

Ligament longitudinal antérieur

Ligament longitudinal postérieur

Processus articulaire inférieur

Capsule de l'articulation zygapophysaire (*partiellement ouverte*)

Processus articulaire supérieur

Processus transverse

Processus épineux

Ligament jaune

Ligament interépineux

Ligament supra-épineux

Foramen intervertébral

Ligament longitudinal postérieur

Noyau pulpeux

Anneau fibreux

Cartilage et plateau vertébral

Ligament longitudinal antérieur

Lamelles de collagène de l'anneau fibreux

Disque intervertébral constitué d'un noyau central composé de collagène et de protéoglycanes hydratées entouré de lamelles concentriques de fibres de collagène

Arc vertébral postérieur : vue antérieure

Pédicule (*surface de coupe*)

Ligament jaune

Lame

Processus articulaire supérieur

Processus transverse

Facette articulaire inférieure

F. Netter M.D. C. Machado M.D.

BIBLIOTHEQUE DE LA RECHERCHE BIBLIOGRAPHIQUE SCIENCE MEDICALE

Moelle spinale *in situ*

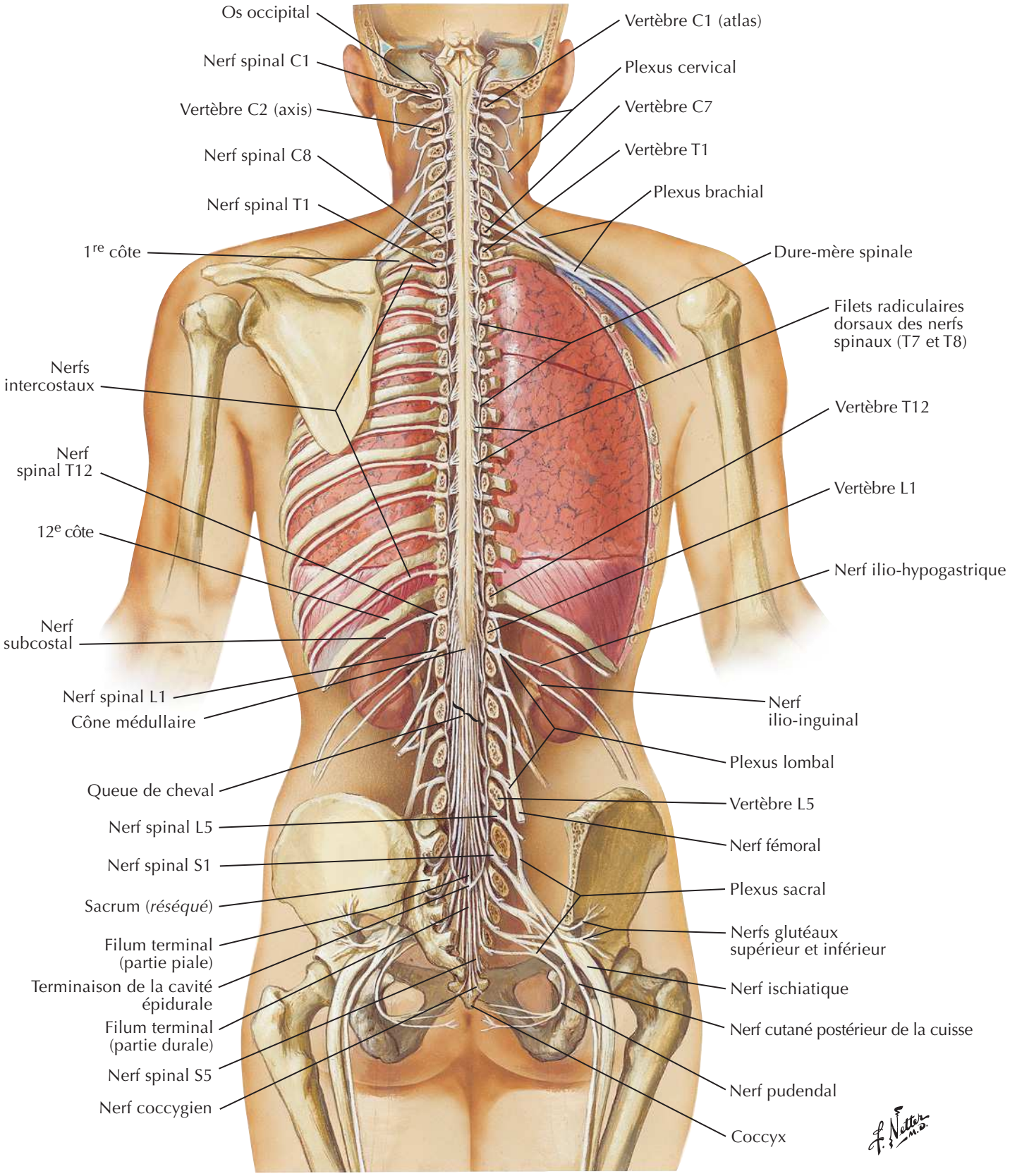

BIBLIOTHEQUE DE LA RECHERCHE BIBLIOGRAPHIQUE SCIENCE MEDICALE

Rapports vertébraux des racines des nerfs spinaux

Os occipital

Renflement cervical (intumescence cervicale)

Renflement lombal (intumescence lombale)

Nerf spinal C1 émergeant au-dessus de la vertèbre C1

Nerf spinal C8 émergeant au-dessous de la vertèbre C7 (il y a 8 nerfs cervicaux, mais seulement 7 vertèbres cervicales)

C1 C2 C3 C4 C5 C6 C7 C8 T1 T2 T3 T4 T5 T6 T7 T8 T9 T10 T11 T12 L1 L2 L3 L4 L5 Sacrum S1 S2 S3 S4 S5 Nerf coccygien Coccyx

Cône médullaire (terminaison de la moelle spinale)

Queue de cheval

Terminaison du sac dural

Nerfs cervicaux
Nerfs thoraciques
Nerfs lombaux
Nerfs sacraux et coccygiens

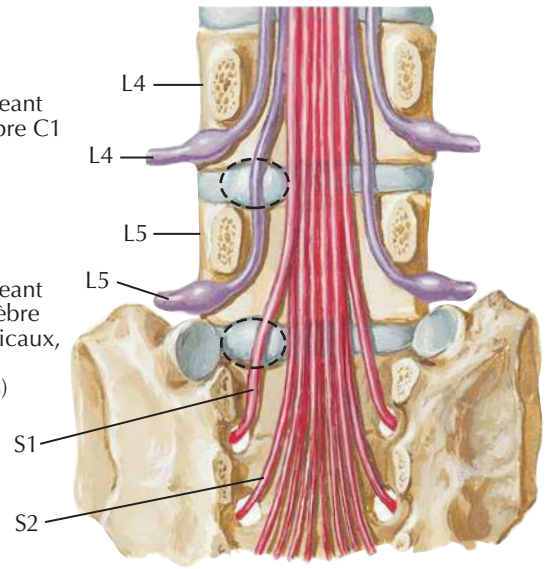

La protrusion du disque lombal (*cercle en pointillés*) n'affecte pas habituellement le nerf sus-jacent. Une protrusion latérale au niveau du disque de L4-L5 affecte le nerf spinal L5, et non le nerf spinal L4. Une protrusion au niveau du disque de L5-S1 affecte le nerf spinal S1, et non le nerf spinal L5.

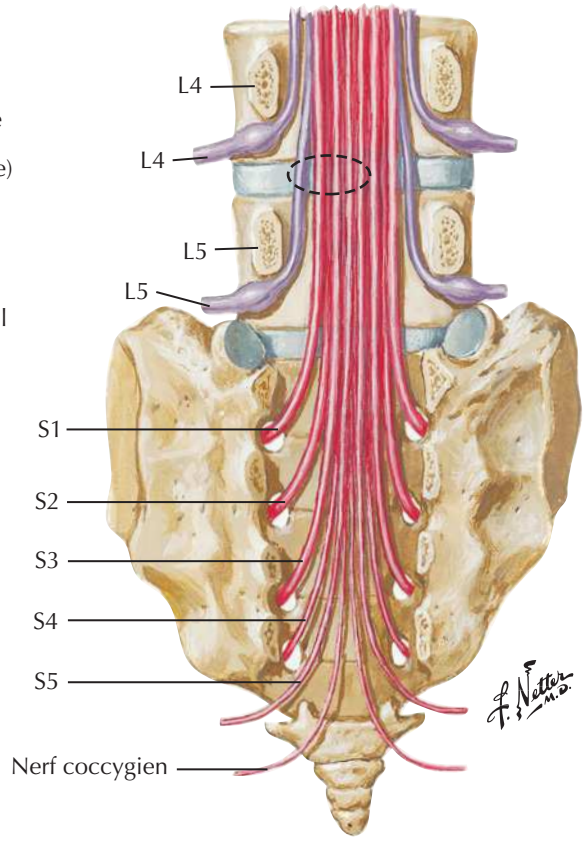

La protrusion médiale au niveau du disque de L4-L5 (cercle en pointillés) affecte rarement le nerf spinal L4, mais peut affecter le nerf spinal L5 et, parfois, les nerfs spinaux S1 à S4.

BIBLIOTHEQUE DE LA RECHERCHE BIBLIOGRAPHIQUE SCIENCE MEDICALE

Dermatomes

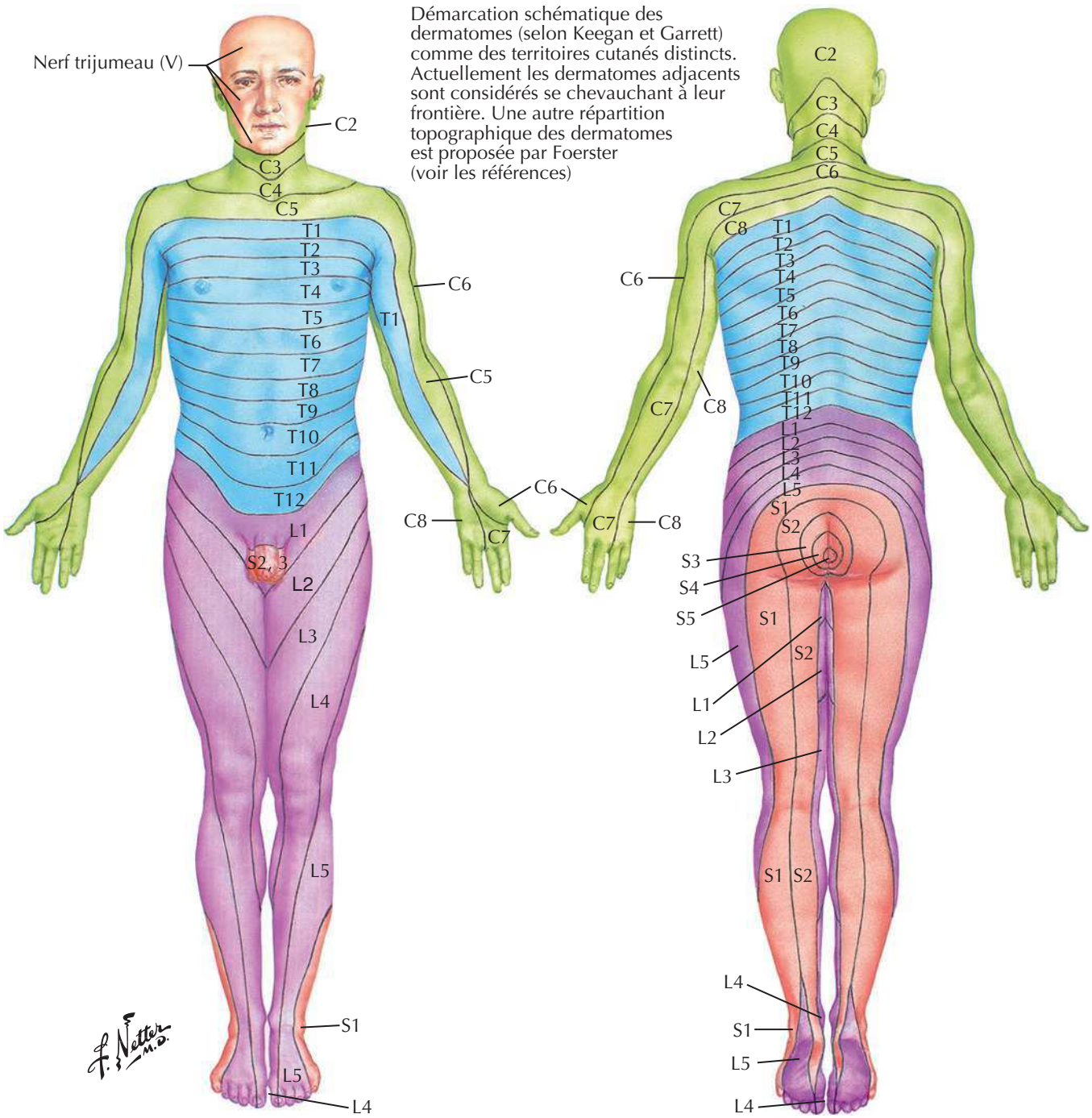

Territoires des principaux dermatomes

C5	Clavicule
C5, 6	Côtés latéraux des membres supérieurs
C8, T1	Côtés médiaux des membres supérieurs
C6	Doigt I (pouce)
C6, 7, 8	Main
C8	Doigts IV et V
T4	Niveau des mamelons
T10	Niveau de l'ombilic
L1	Région inguinale
L1, 2, 3, 4	Faces antérieures et médiales des membres inférieurs
L4, 5, S1	Pieds
L4	Côté médial de l'orteil I (gros orteil)
L5, S1, 2	Faces postérieures et latérales des membres inférieurs
S1	Bord latéral du pied et de l'orteil V (petit orteil)
S2, 3, 4	Périnée

BIBLIOTHEQUE DE LA RECHERCHE BIBLIOGRAPHIQUE SCIENCE MEDICALE

Système nerveux sympathique : schéma

Voir aussi **Planches 206, 317, 319**

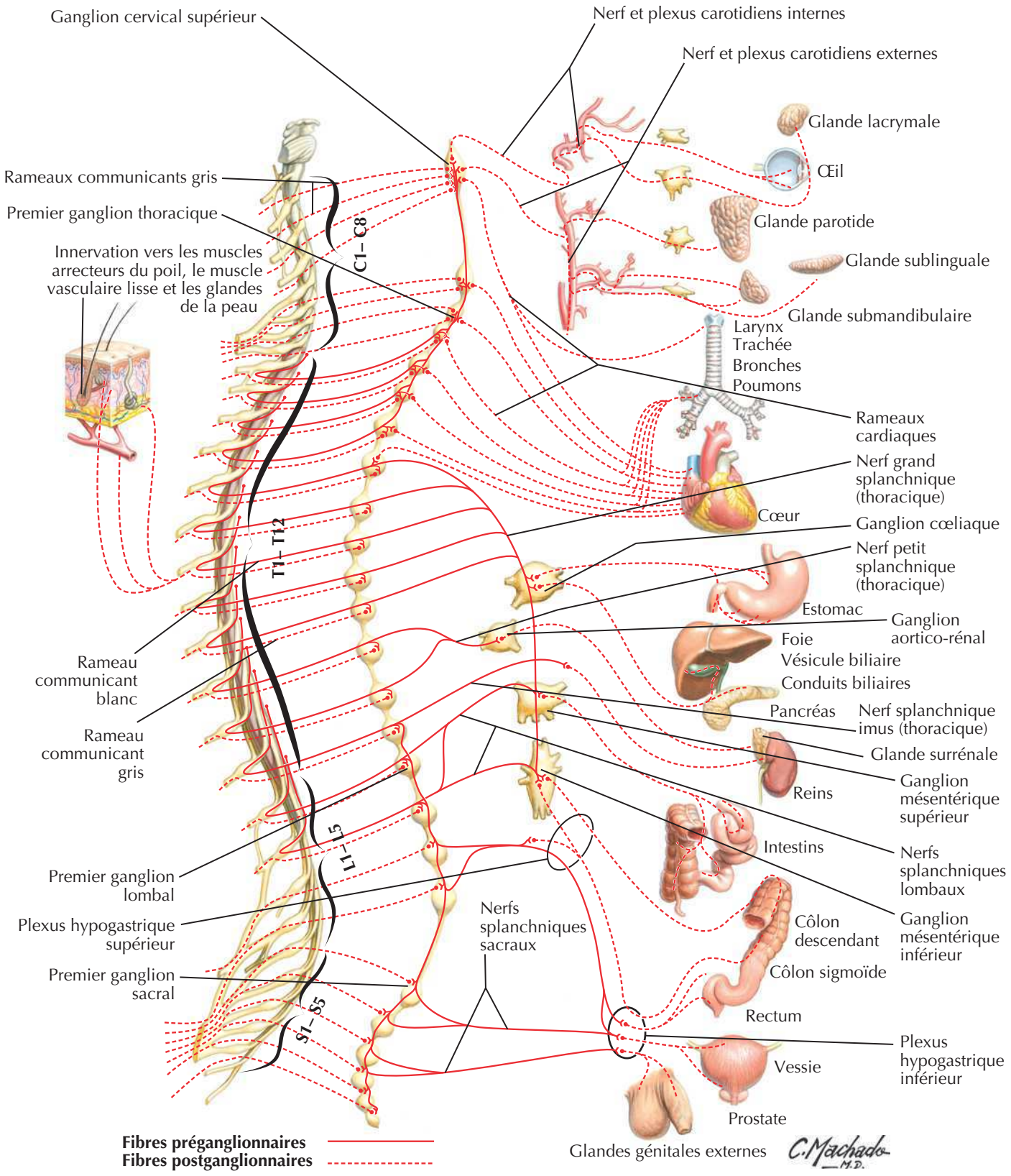

BIBLIOTHEQUE DE LA RECHERCHE BIBLIOGRAPHIQUE SCIENCE MEDICALE

Système nerveux parasympathique : schéma

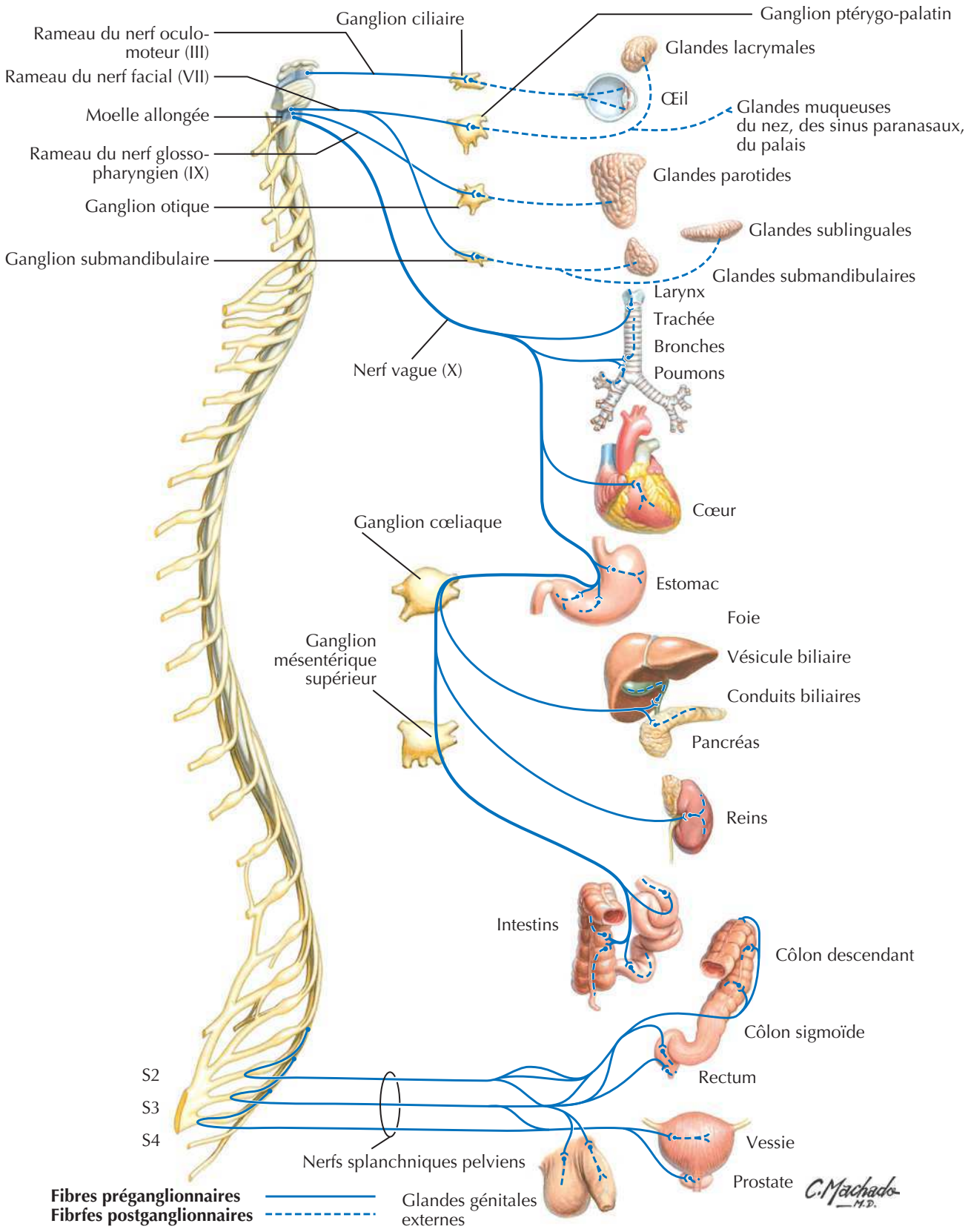

BIBLIOTHEQUE DE LA RECHERCHE BIBLIOGRAPHIQUE SCIENCE MEDICALE

BIBLIOTHEQUE DE LA RECHERCHE BIBLIOGRAPHIQUE SCIENCE MEDICALE

Méninges et racines nerveuses spinales

Vue postérieure

Dans la gaine méningée (dure-mère)
- Racine ventrale du nerf spinal
- Racine dorsale du nerf spinal
- Ganglion spinal (de la racine dorsale)

Rameaux communicants blanc et gris (afférents et efférents du tronc sympathique)

Rameau ventral du nerf spinal

Rameau dorsal du nerf spinal

Dure-mère

Arachnoïde

Pie-mère recouvrant la moelle spinale

Filets de la racine dorsale

Ligament dentelé

Dure-mère et arachnoïde réséquées : vue antérieure (fort grossissement)

Corne dorsale

Corne ventrale

Corne latérale

Substance grise

Substance blanche

Filets de la racine dorsale

Racine dorsale du nerf spinal

Filets de la racine ventrale

Ganglion spinal (de la racine dorsale)

Rameau dorsal du nerf spinal

Rameau ventral du nerf spinal

Racine ventrale du nerf spinal

Nerf spinal

Rameaux communicants blanc et gris

F. Netter M.D.

BIBLIOTHEQUE DE LA RECHERCHE BIBLIOGRAPHIQUE SCIENCE MEDICALE

Origine du nerf spinal : coupes transversales

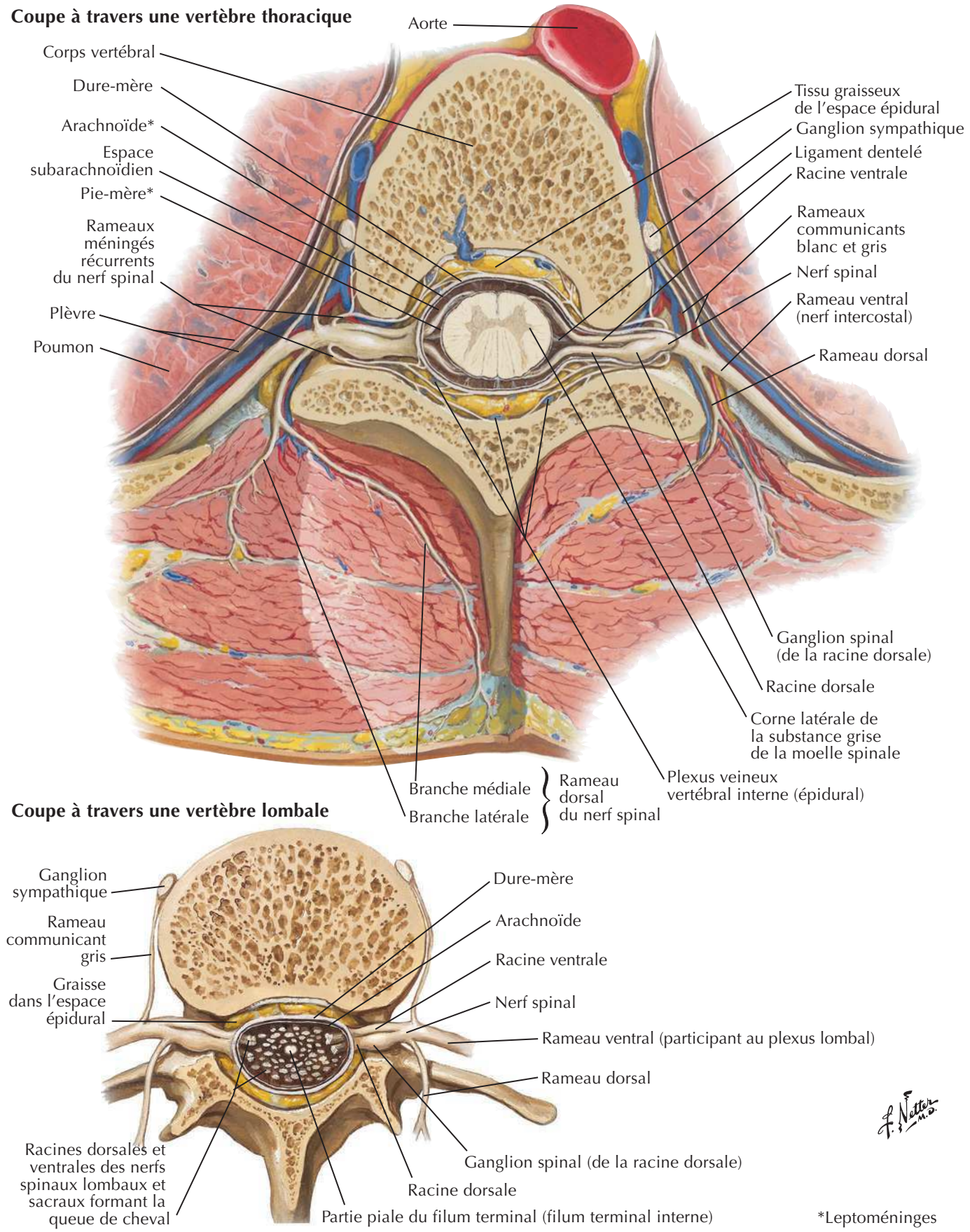

*Leptoméninges

BIBLIOTHEQUE DE LA RECHERCHE BIBLIOGRAPHIQUE SCIENCE MEDICALE

BIBLIOTHEQUE DE LA RECHERCHE BIBLIOGRAPHIQUE SCIENCE MEDICALE

Artères de la moelle spinale : schéma

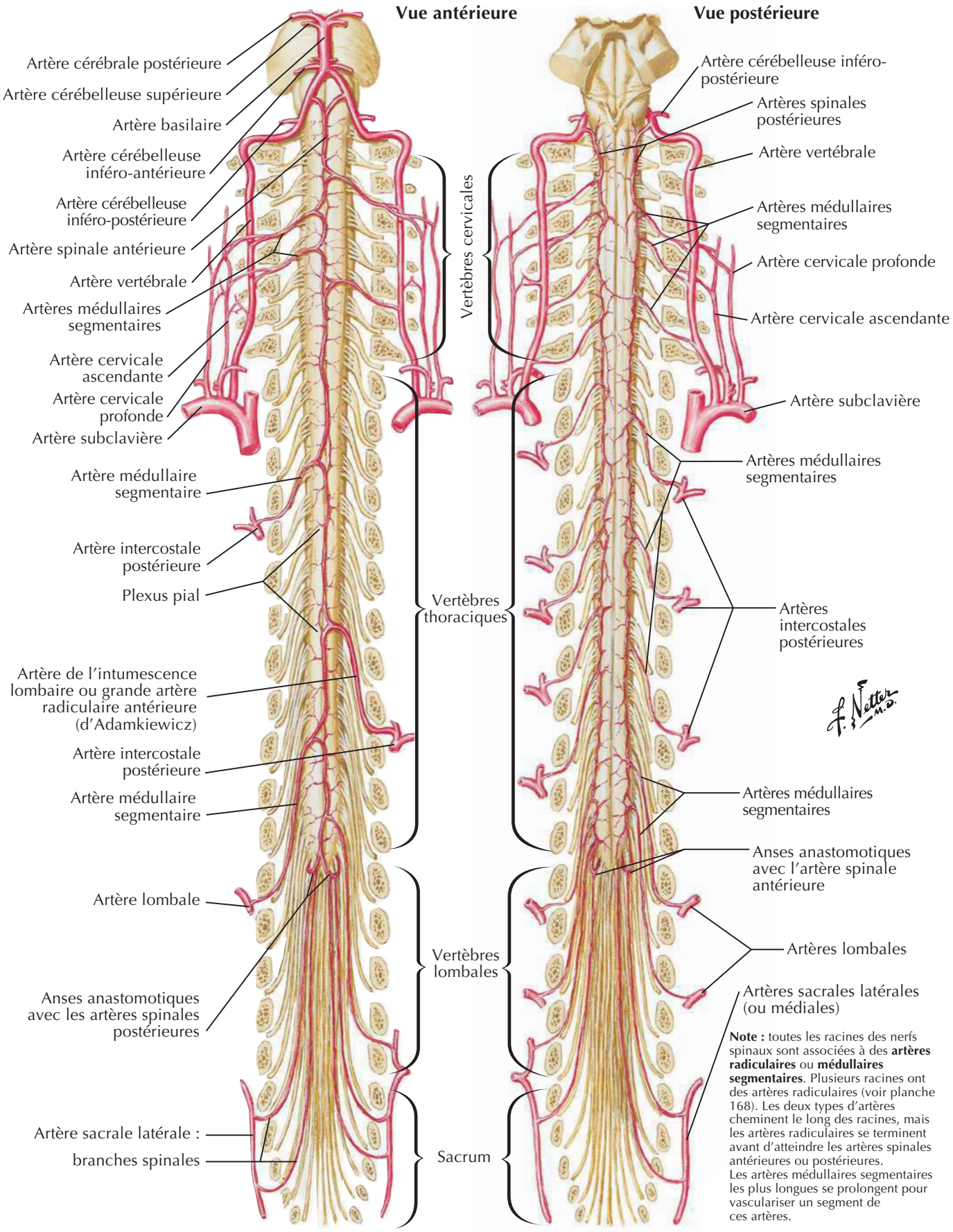

Note : toutes les racines des nerfs spinaux sont associées à des **artères radiculaires** ou **médullaires segmentaires**. Plusieurs racines ont des artères radiculaires (voir planche 168). Les deux types d'artères cheminent le long des racines, mais les artères radiculaires se terminent avant d'atteindre les artères spinales antérieures ou postérieures. Les artères médullaires segmentaires les plus longues se prolongent pour vasculariser un segment de ces artères.

BIBLIOTHEQUE DE LA RECHERCHE BIBLIOGRAPHIQUE SCIENCE MEDICALE

BIBLIOTHEQUE DE LA RECHERCHE BIBLIOGRAPHIQUE SCIENCE MEDICALE

Artères de la moelle spinale : distribution intrinsèque

Voir aussi **Planche 188**

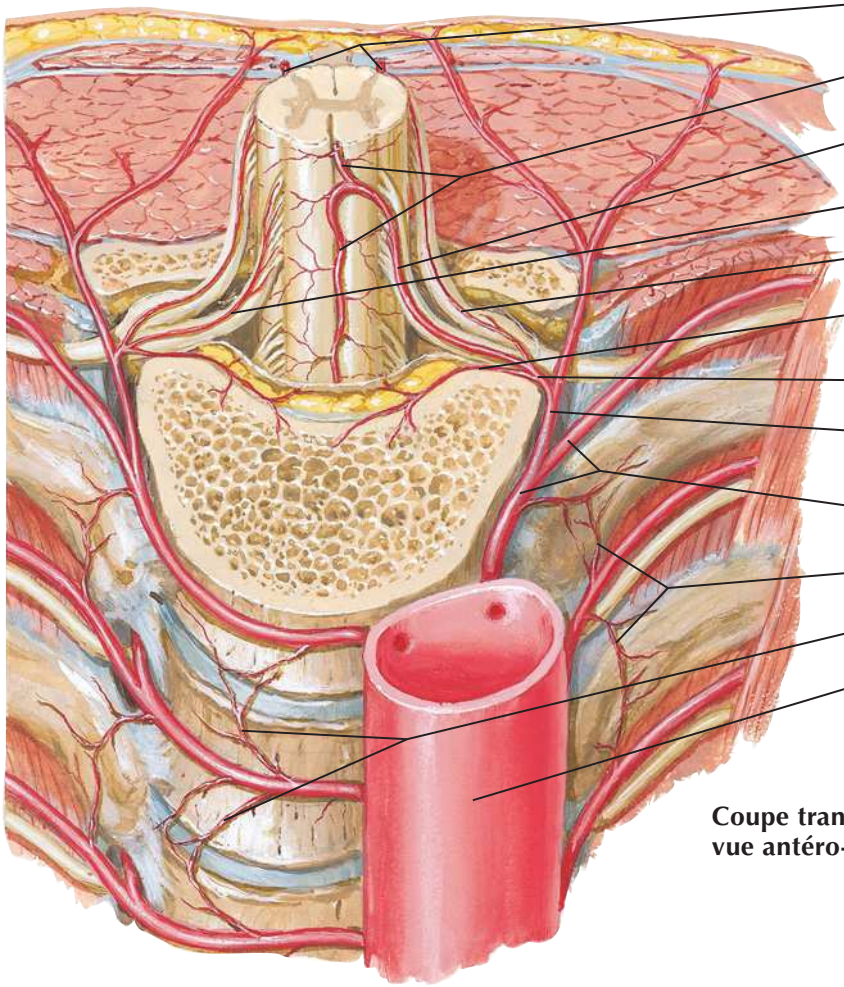

Coupe transversale au niveau du thorax : vue antéro-supérieure

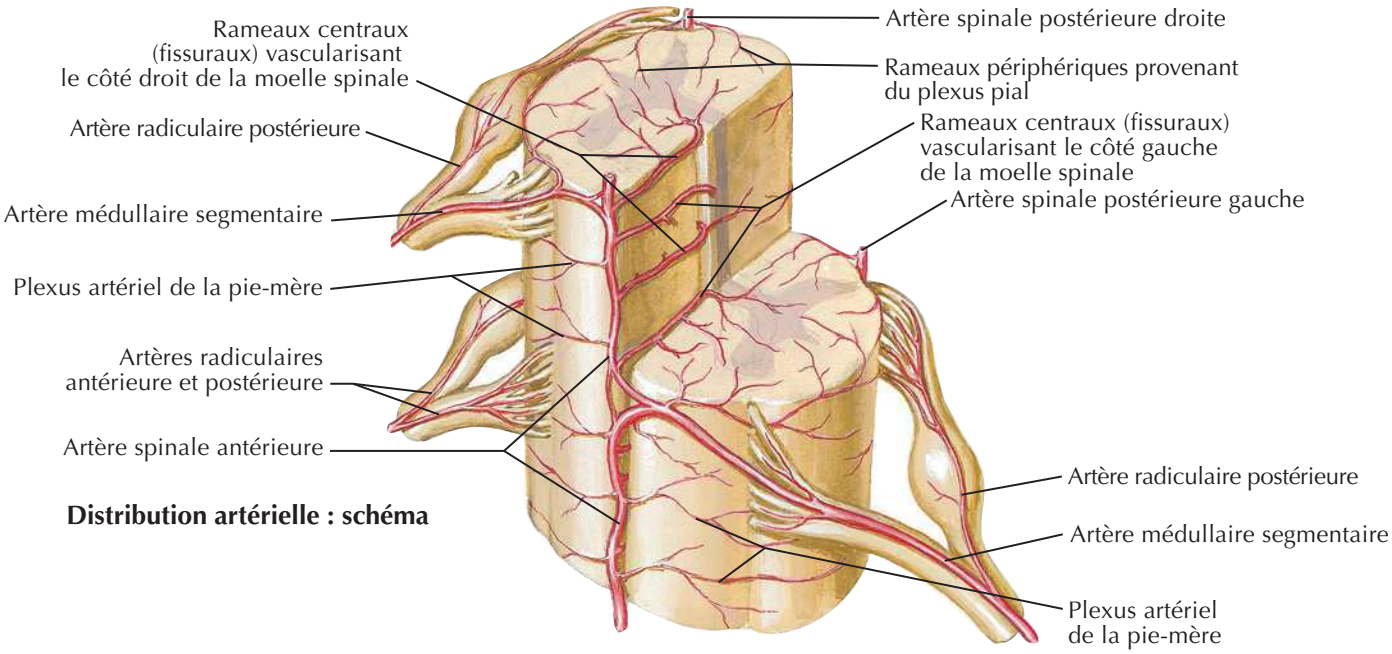

Distribution artérielle : schéma

BIBLIOTHEQUE DE LA RECHERCHE BIBLIOGRAPHIQUE SCIENCE MEDICALE

Veines de la moelle spinale et de la colonne vertébrale

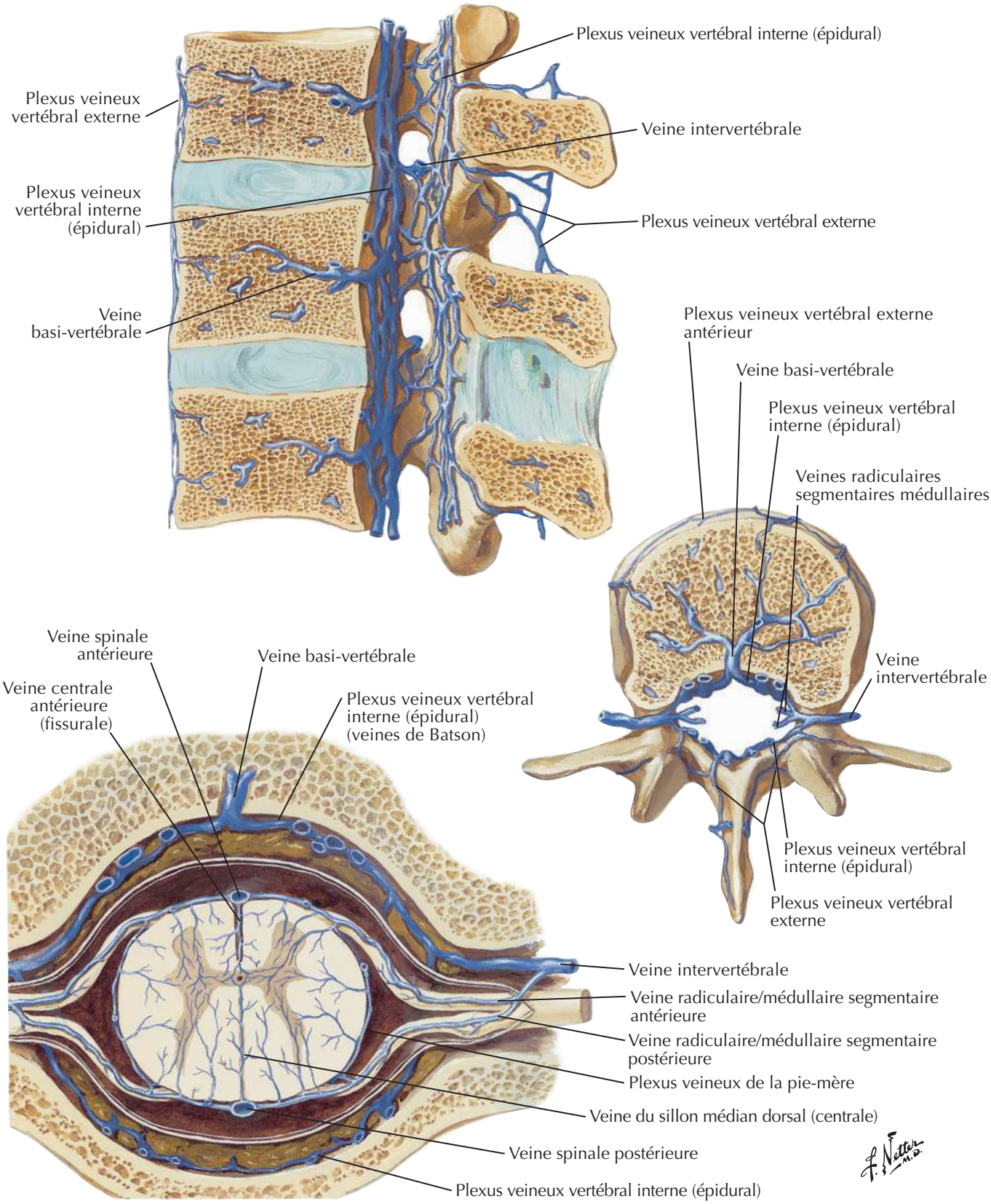

Veines de la colonne vertébrale : veines vertébrales

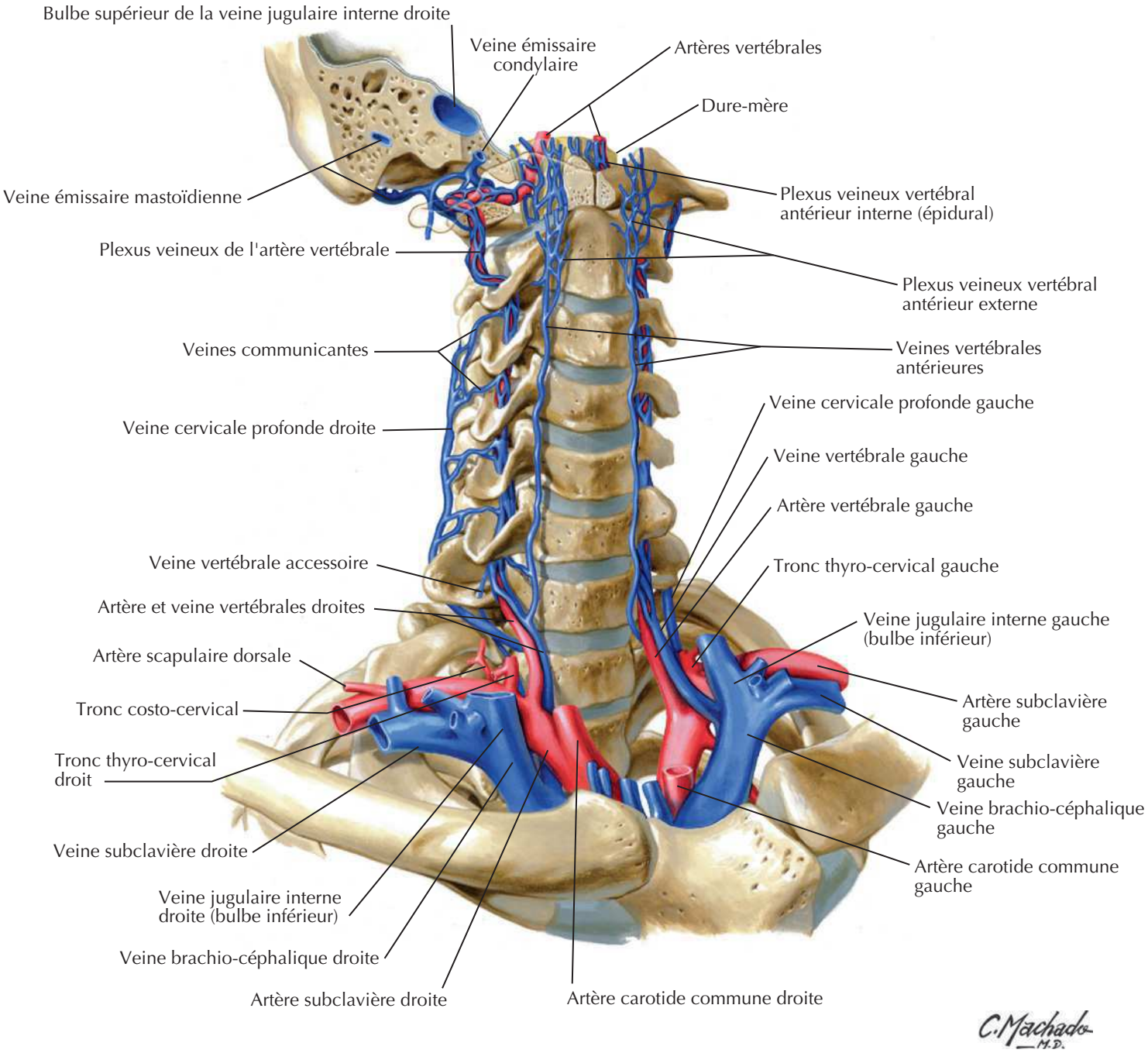

BIBLIOTHEQUE DE LA RECHERCHE BIBLIOGRAPHIQUE SCIENCE MEDICALE

Muscles du dos : couches superficielles

Voir aussi **Planches 29, 250**

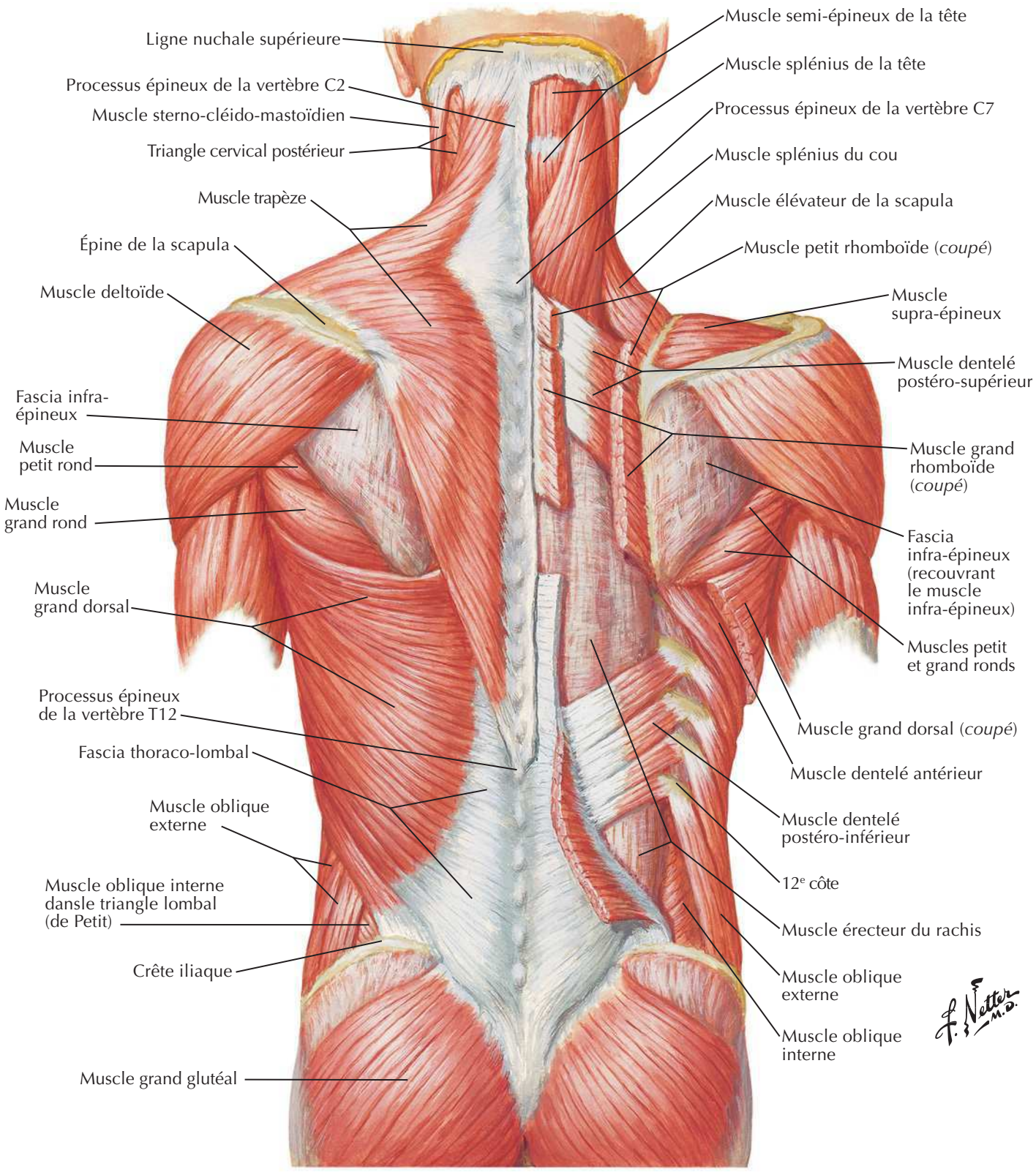

BIBLIOTHEQUE DE LA RECHERCHE BIBLIOGRAPHIQUE SCIENCE MEDICALE

BIBLIOTHEQUE DE LA RECHERCHE BIBLIOGRAPHIQUE SCIENCE MEDICALE

Muscles du dos : couches intermédiaires

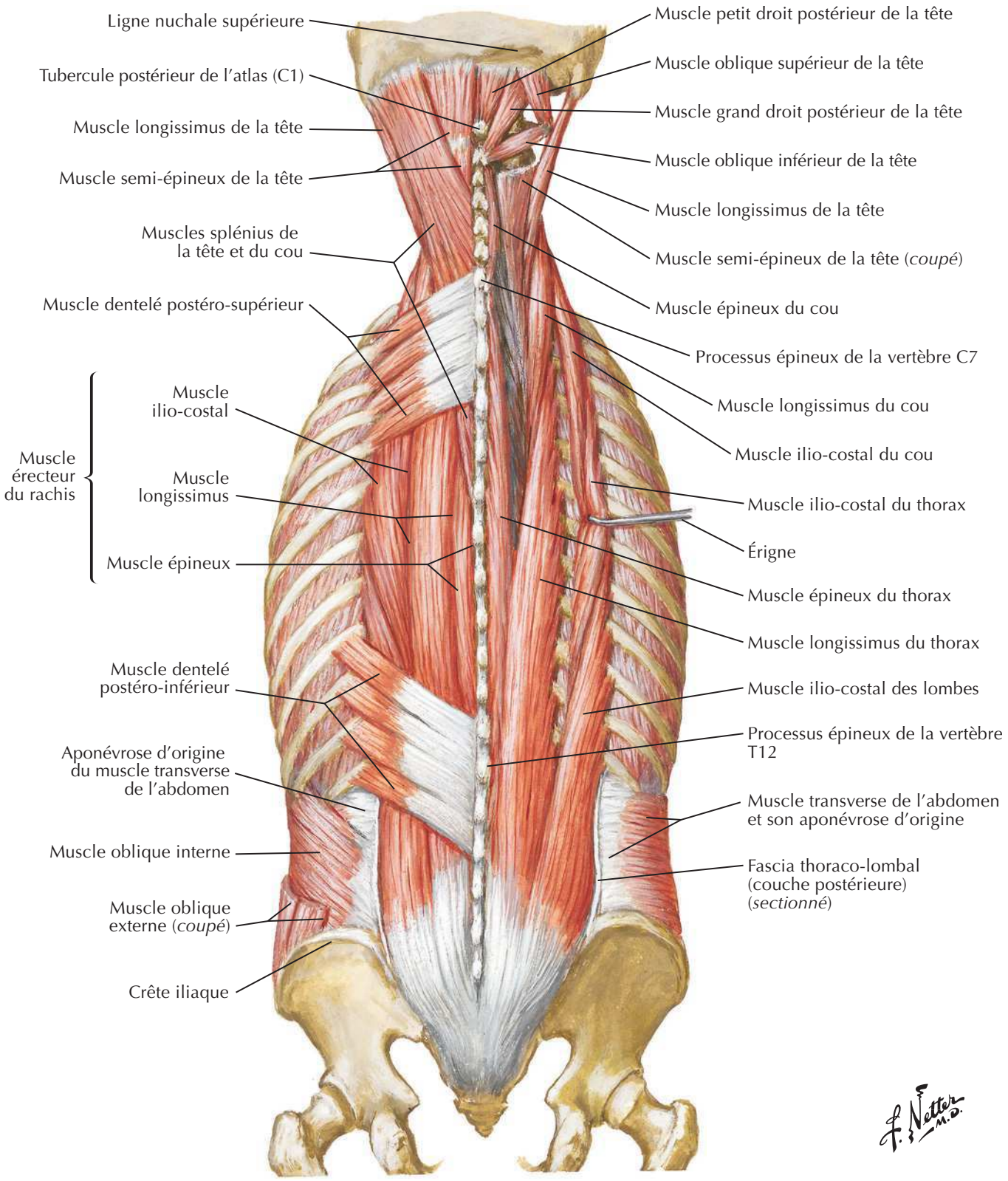

BIBLIOTHEQUE DE LA RECHERCHE BIBLIOGRAPHIQUE SCIENCE MEDICALE

BIBLIOTHEQUE DE LA RECHERCHE BIBLIOGRAPHIQUE SCIENCE MEDICALE

Muscles du dos : couches profondes

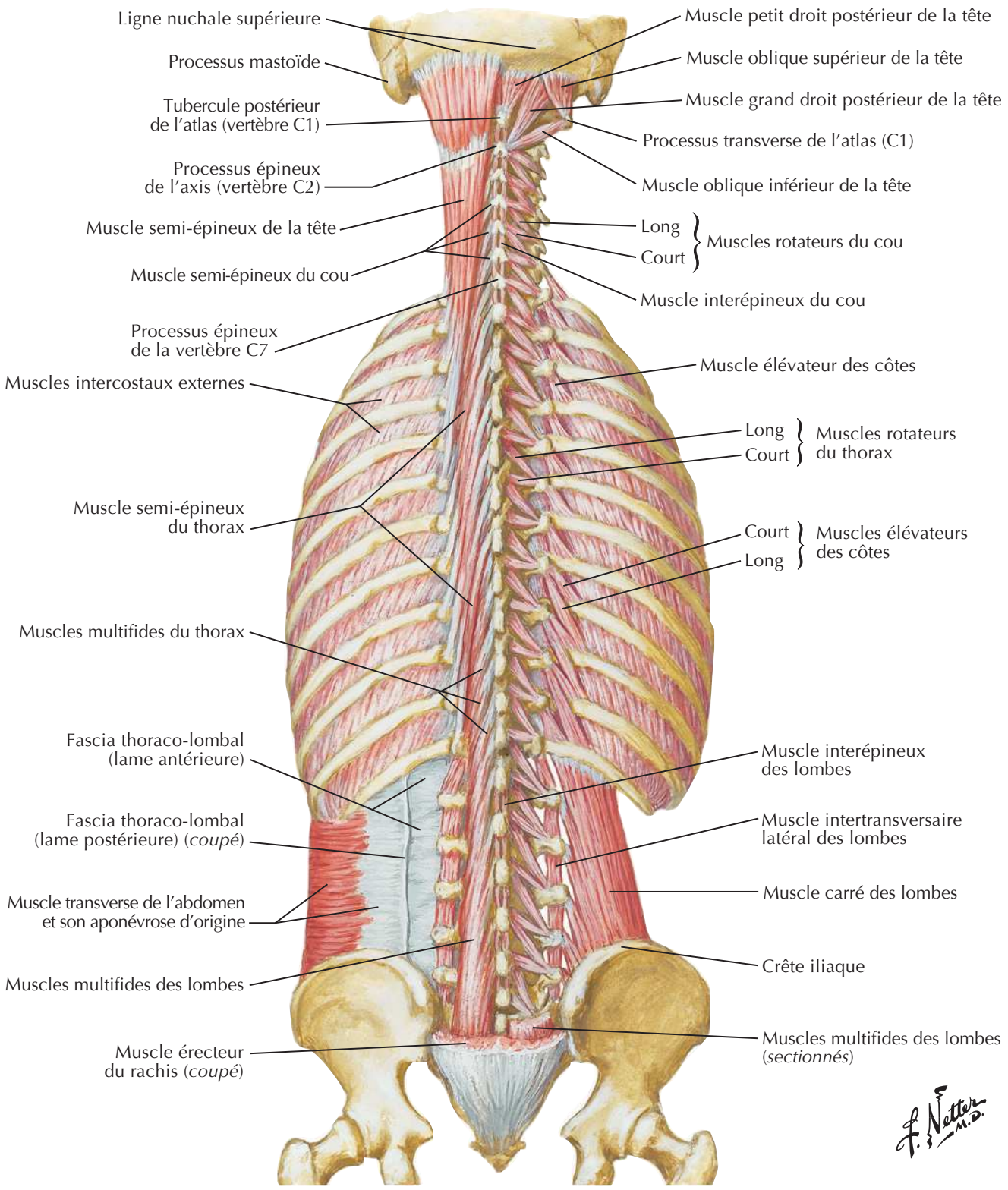

BIBLIOTHEQUE DE LA RECHERCHE BIBLIOGRAPHIQUE SCIENCE MEDICALE

BIBLIOTHEQUE DE LA RECHERCHE BIBLIOGRAPHIQUE SCIENCE MEDICALE

Nerfs du dos

Voir aussi **Planches 409, 481**

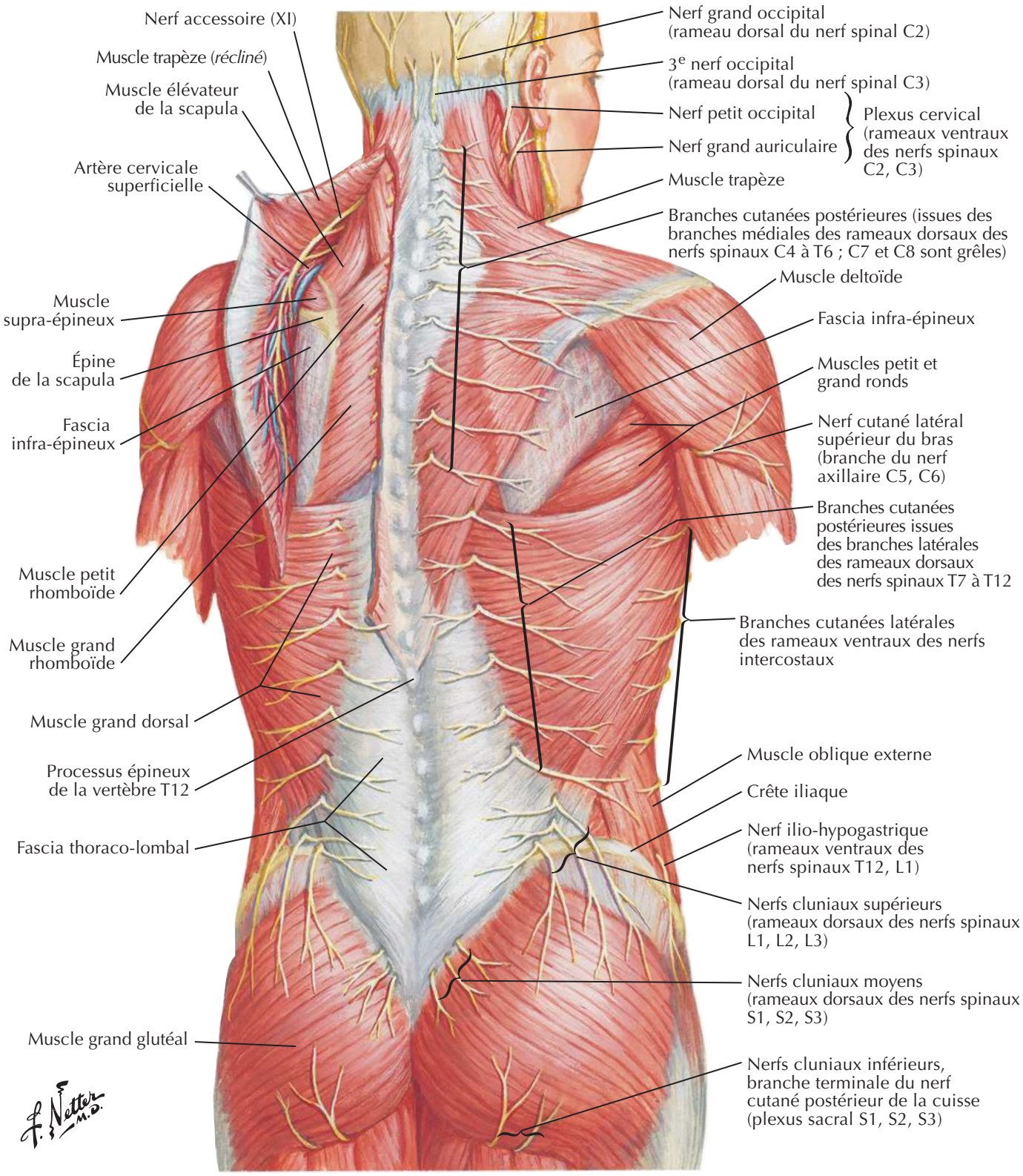

BIBLIOTHEQUE DE LA RECHERCHE BIBLIOGRAPHIQUE SCIENCE MEDICALE

BIBLIOTHEQUE DE LA RECHERCHE BIBLIOGRAPHIQUE SCIENCE MEDICALE

Triangle suboccipital

Voir aussi **Planches 29, 32**

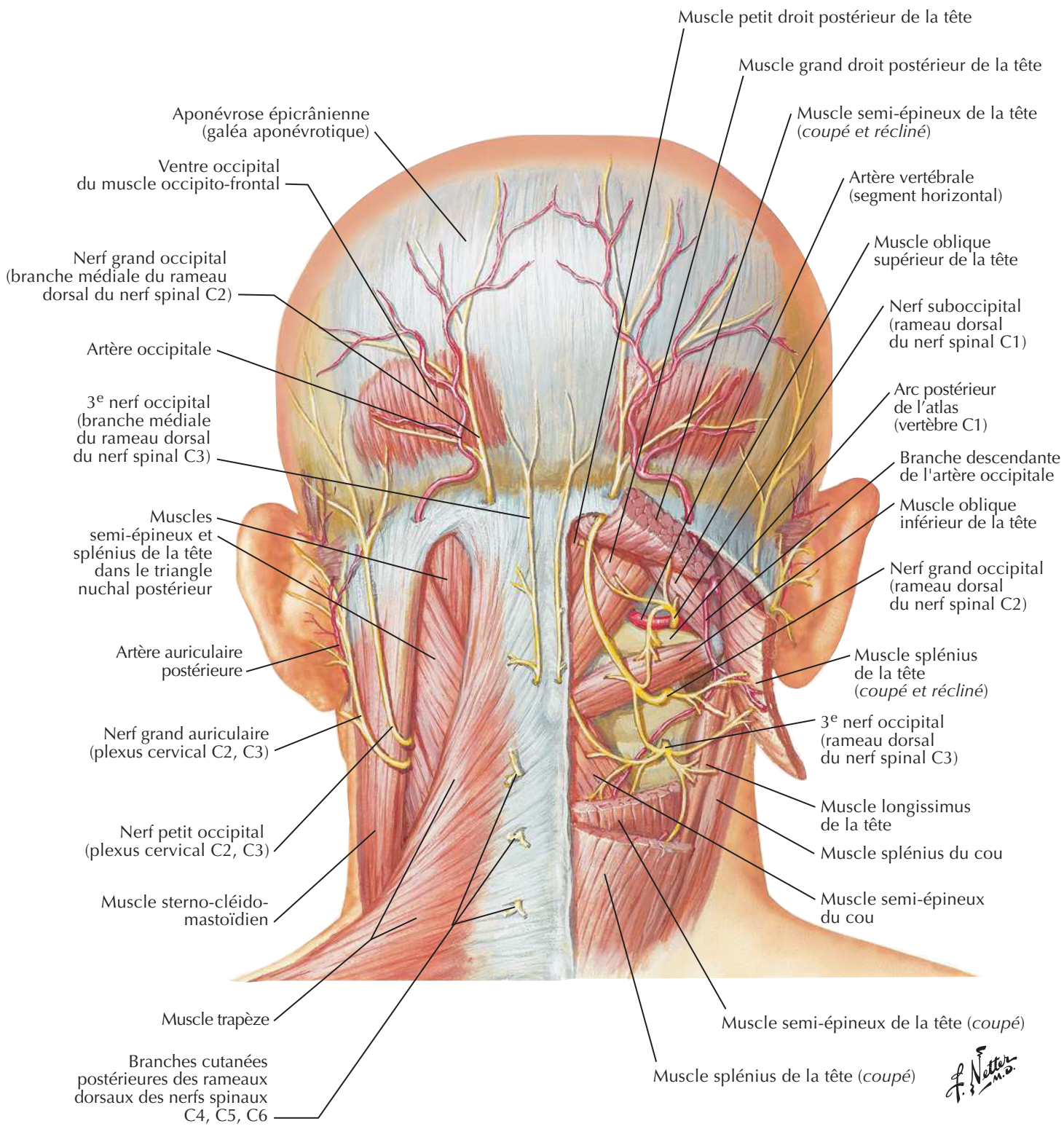

BIBLIOTHEQUE DE LA RECHERCHE BIBLIOGRAPHIQUE SCIENCE MEDICALE

BIBLIOTHEQUE DE LA RECHERCHE BIBLIOGRAPHIQUE SCIENCE MEDICALE

Région lombale postérieure : coupe transversale (vue supérieure)

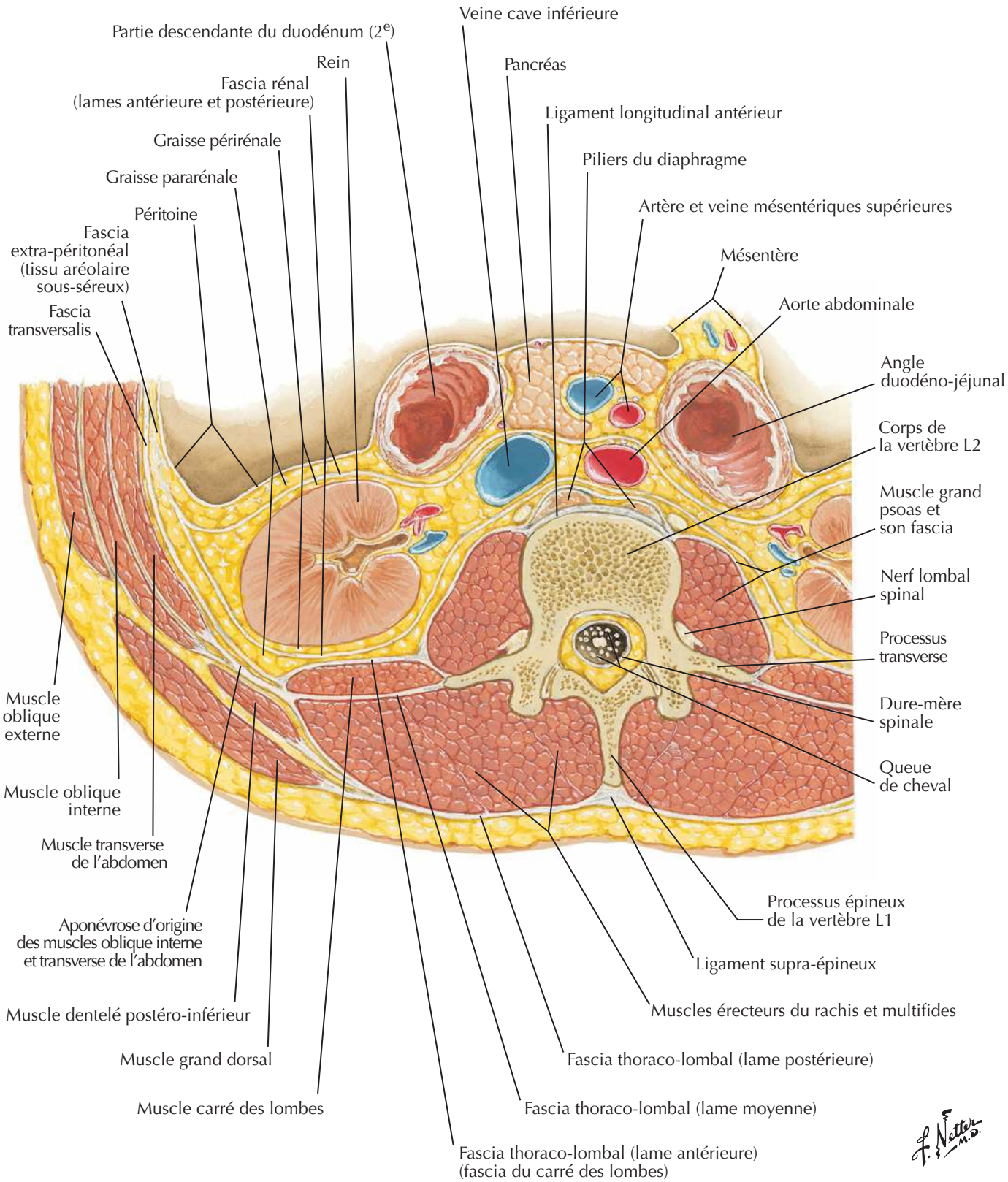

BIBLIOTHEQUE DE LA RECHERCHE BIBLIOGRAPHIQUE SCIENCE MEDICALE

BIBLIOTHEQUE DE LA RECHERCHE BIBLIOGRAPHIQUE SCIENCE MEDICALE

Nerf spinal thoracique type : coupe transversale

Voir aussi **Planche 254**

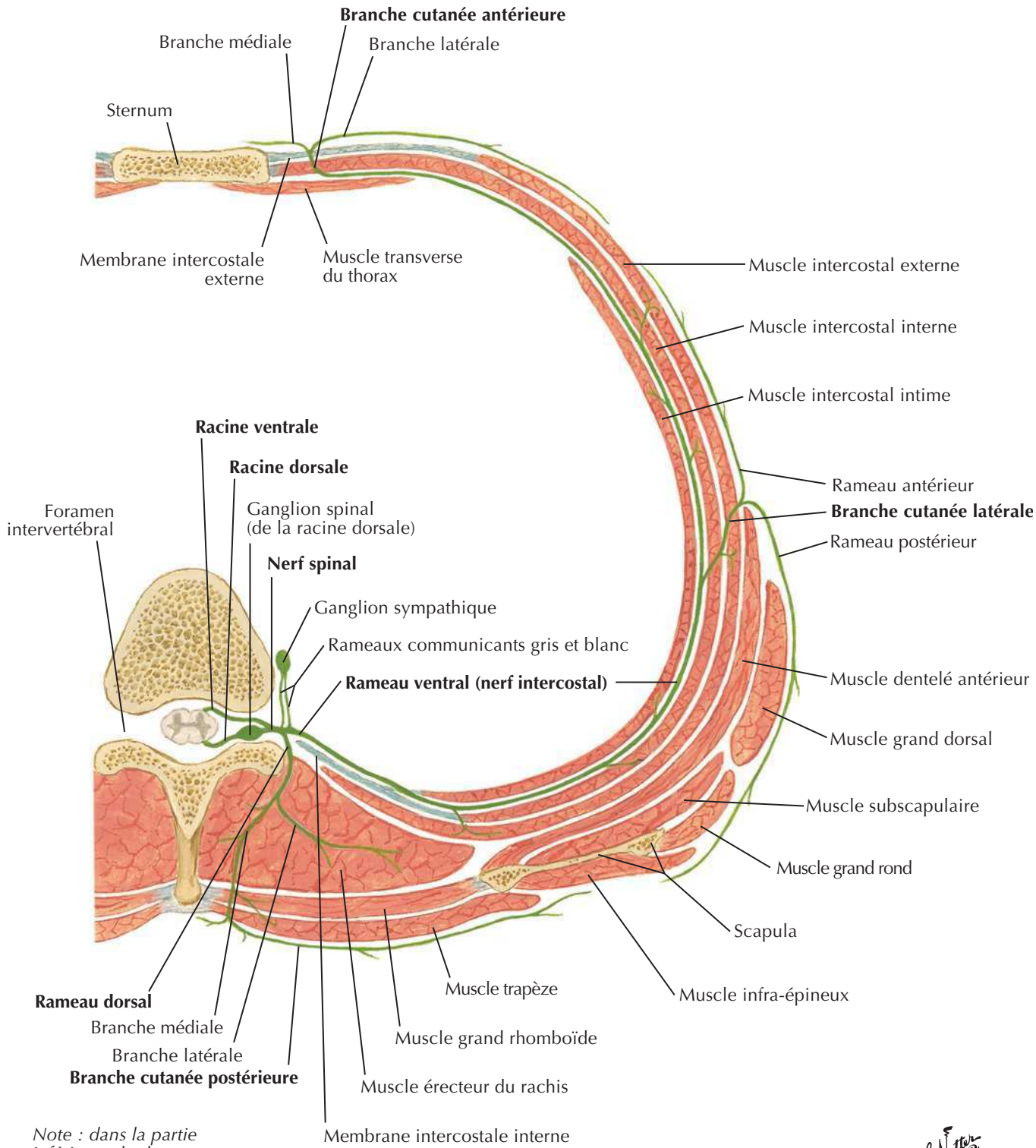

Note : dans la partie inférieure du thorax la branche latérale du rameau dorsal est plus longue, motrice et cutanée ; la branche médiale est plus courte et uniquement motrice.

BIBLIOTHEQUE DE LA RECHERCHE BIBLIOGRAPHIQUE SCIENCE MEDICALE

MUSCLE	INSERTION PROXIMALE (ORIGINE)	INSERTION DISTALE (TERMINAISON)	INNERVATION	ACTIONS PRINCIPALES	VASCULARISATION ARTÉRIELLE	GROUPE MUSCULAIRE
Dentelé postéro-inférieur	Processus épineux des vertèbres T11-L2	Bord inférieur des côtes 9 à 12	Branche ventrale (ou nerfs intercostaux) des derniers nerfs thoraciques	Abaisse les côtes	Artères intercostales postérieures	Muscle intermédiaire du dos
Dentelé postéro-supérieur	Ligament nucal, processus épineux des vertèbres C7-T3	Bord supérieur des côtes 2 à 4	Branche ventrale (ou nerfs intercostaux) des premiers nerfs thoraciques	Élèvent les côtes	Artères intercostales postérieures	Muscle intermédiaire du dos
Élévateur de la scapula	Tubercules postérieurs des processus transverses des vertèbres C1-C4	Bord médial de la scapula au-dessus de l'épine de la scapula, angle supérieur de la scapula	Rameaux ventraux des nerfs spinaux C3-C4 et nerf dorsal de la scapula	Élève la scapula médialement, entraîne une rotation inférieure de la cavité glénoïdale	Artère scapulaire dorsale, artère cervicale transverse, artère cervicale ascendante	Muscle superficiel du dos
Érecteur du rachis	Face dorsale du sacrum, ligament sacro-épineux, ligaments supra-épineux, processus épineux des dernières vertèbres lombales et des vertèbres sacrales	Iliocostal : angles des côtes inférieures, processus transverses des vertèbres cervicales Longissimus : entre tubercules et angles des côtes, processus transverses des vertèbres thoraciques et cervicales, processus mastoïde Épineux : processus épineux des premières vertèbres thoraciques et des vertèbres moyennes du rachis cervical	Rameaux dorsaux des nerfs spinaux de chaque région	Étendent et inclinent latéralement la colonne vertébrale et la tête	Partie cervicale : artères occipitale, cervicale profonde et vertébrale Partie thoracique : branches dorsales des artères intercostales postérieures, subcostales et lombales Partie sacrale : branches dorsales des artères sacrales latérales	Sacro-épineux (muscle profond du dos)
Grand dorsal	Processus épineux des vertèbres T7 à L5, fascia thoraco-lombaire, crête iliaque, et trois dernières côtes	Humérus (sillon intertuberculaire et crête du tubercule mineur)	Nerf thoraco-dorsal	Extenseur, adducteur et rotateur médial de l'humérus	Artère thoraco-dorsale, branches perforantes dorsales des 9e, 10e, 11e artères intercostales postérieures et de l'artère subcostale et des trois premières artères lombales	Muscle superficiel du dos
Grand droit postérieur de la tête	Processus épineux de l'axis	Ligne nucale inférieure	Nerf suboccipital	Extenseur et rotateur homolatéral de la tête	Artère vertébrale, branche descendante de l'artère occipitale	Muscle suboccipital
Grand rhomboïde	Processus épineux des vertèbres T2-T5	Bord médial de la scapula au-dessous de la base de l'épine de la scapula	Nerf dorsal de la scapula	Fixe la scapula contre la paroi thoracique, rétracte (adduction) et entraîne la rotation de la scapula de sorte à abaisser la cavité glénoïdale	Artère scapulaire dorsale ou branche profonde de l'artère cervicale transverse, branches perforantes des cinq à six premières artères intercostales postérieures	Muscle superficiel du dos
Interépineux (du cou, du thorax, des lombes)	Processus épineux	Processus épineux adjacent	Rameaux dorsaux des nerfs spinaux	Contribuent à l'extension de la colonne vertébrale	Partie cervicale : artères occipitale, cervicale profonde et vertébrale Partie thoracique : branches dorsales des artères intercostales postérieures Partie lombale : branches dorsales des artères lombales	Segmentaires (muscles profonds du dos)
Intertransversaires (du cou, du thorax, des lombes)	Étendus entre les processus transverses de deux vertèbres adjacentes	Étendus entre les processus transverses de deux vertèbres adjacentes	Rameaux dorsaux des nerfs spinaux	Contribuent à l'inclinaison latérale de la colonne vertébrale	Partie cervicale : artères occipitale, cervicale profonde et vertébrale Partie thoracique : branches dorsales des artères intercostales postérieures, subcostales et lombales Partie lombale : branches dorsales des artères lombales	Segmentaires (muscles profonds du dos)

Des variations dans les contributions des nerfs spinaux dans l'innervation des muscles, dans la vascularisation artérielle des muscles, dans leurs insertions et leurs actions sont des événements fréquents dans l'anatomie humaine. Ainsi, il peut exister des différences entre les textes de différents ouvrages : considérez que les variations anatomiques sont normales.

BIBLIOTHEQUE DE LA RECHERCHE BIBLIOGRAPHIQUE SCIENCE MEDICALE

Muscles

MUSCLE	INSERTION PROXIMALE (ORIGINE)	INSERTION DISTALE (TERMINAISON)	INNERVATION	ACTIONS PRINCIPALES	VASCULARISATION ARTÉRIELLE	GROUPE MUSCULAIRE
Multifides	Sacrum, ilium, processus mamillaires des vertèbres lombales, processus transverses de T1-T12, et processus articulaires de C4-C7	Processus épineux d'une vertèbre sus-jacente en enjambant deux à quatre segments vertébraux	Rameaux dorsaux des nerfs spinaux de chaque région	Stabilisent le rachis	Partie cervicale : artères occipitale, cervicale profonde et vertébrale Partie thoracique : branches dorsales des artères intercostales postérieures, subcostales et lombales Partie sacrale : branches dorsales des artères sacrales latérales	Muscles transverso-épineux (muscles profonds du dos)
Oblique inférieur de la tête	Processus épineux de l'axis	Processus transverse de l'atlas	Nerf suboccipital	Rotateur homolatéral de l'atlas afin de tourner la face du même côté que le muscle	Artère vertébrale, branche descendante de l'artère occipitale	Muscle suboccipital
Oblique supérieur de la tête	Processus transverse de l'atlas	Os occipital	Nerf suboccipital	Étend et incline latéralement la tête	Artère vertébrale, branche descendante de l'artère occipitale	Muscle suboccipital
Petit droit postérieur de la tête	Tubercule de l'arc postérieur de l'atlas	Partie médiane de la ligne nucale inférieure	Nerf suboccipital	Extenseur de la tête	Artère vertébrale, branche descendante de l'artère occipitale	Muscle suboccipital
Petit rhomboïde	Ligament nucal, processus épineux des vertèbres C7 et T1	Bord médial de la scapula au niveau de l'épine de la scapula	Nerf dorsal de la scapula	Fixe la scapula contre la paroi thoracique, rétracte (adduction) et entraîne la rotation de la scapula de sorte à abaisser la cavité glénoïdale	Artère scapulaire dorsale ou branche profonde de l'artère cervicale transverse, branches perforantes des cinq à six premières artères intercostales postérieures	Muscle superficiel du dos
Rotateurs du rachis	Processus transverses des vertèbres des régions cervicale, thoracique et lombaire	Lame et processus transverse d'une vertèbre sus-jacente en enjambant un ou deux segments vertébraux	Rameaux dorsaux des nerfs spinaux	Stabilisent, étendent et entraînent une rotation du rachis	Branches dorsales des artères segmentaires	Muscles transverso-épineux (muscles profonds du dos)
Semi-épineux	Processus transverses des vertèbres C4-T12	Processus épineux des vertèbres des régions cervicale et thoracique	Rameaux dorsaux des nerfs spinaux	Étendent la tête, le cou et le thorax et entraîne leur rotation vers le côté opposé	Partie cervicale : artères occipitale, cervicale profonde et vertébrale Partie thoracique : branches dorsales des artères intercostales postérieures	Muscles transverso-épineux (muscles profonds du dos)
Splénius de la tête	Ligament nucal, processus épineux des vertèbres C7-T3	Processus mastoïde de l'os temporal, tiers latéral de la ligne nucale supérieure	Rameaux dorsaux des nerfs spinaux cervicaux moyens	Contraction bilatérale : extenseurs de la tête Contraction unilatérale : inclinaison latérale et rotation homolatérale de la tête	Branche descendante de l'artère occipitale, artère cervicale profonde	Muscle spino-transversaire (muscle profond du dos)
Splénius du cou	Processus épineux des vertèbres T3-T6	Processus transverse des vertèbres C1-C3	Rameaux dorsaux des nerfs spinaux cervicaux inférieurs	Contraction bilatérale : extenseurs du cou Contraction unilatérale : inclinaison latérale et rotation homolatérale du cou	Branche descendante de l'artère occipitale, artère cervicale profonde	Muscle spino-transversaire (muscle profond du dos)
Trapèze	Ligne nucale supérieure, protubérance occipitale externe, ligament nucal et processus épineux des vertèbres C7-T12	Tiers latéral de la clavicule, acromion, épine de la scapula	Nerf accessoire (nerf crânien XI)	Élève, rétracte (adduction) et entraîne une rotation de la scapula ; les fibres les plus inférieures abaissent cependant la scapula	Artère cervicale transverse, branches perforantes dorsales des artères intercostales postérieures	Muscle superficiel du dos

BIBLIOTHEQUE DE LA RECHERCHE BIBLIOGRAPHIQUE SCIENCE MEDICALE

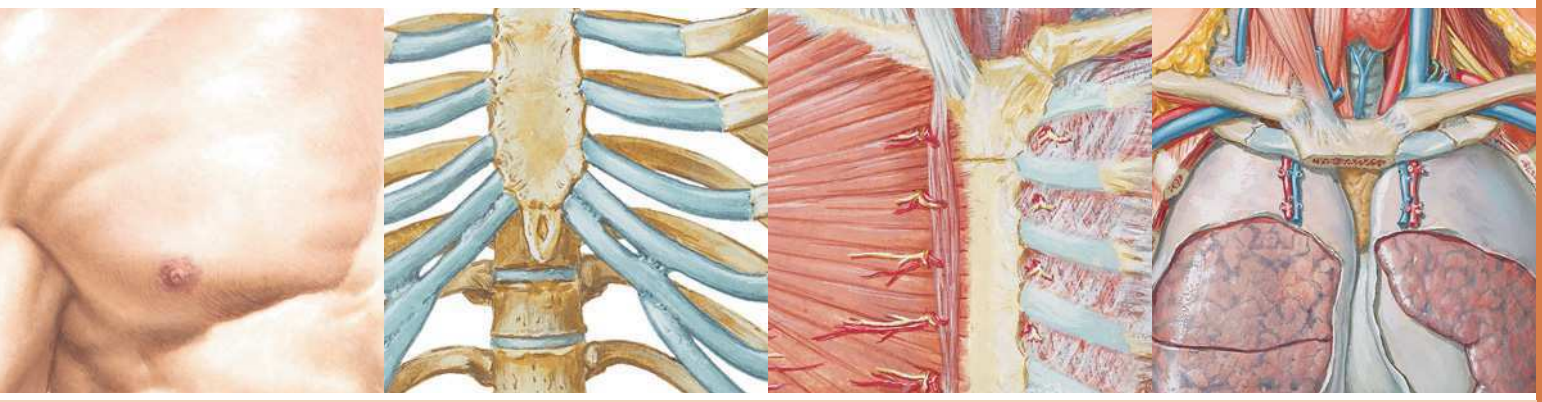

Section 3 THORAX

Anatomie de surface

Planche 178

178 Thorax : anatomie de surface

Glande mammaire

Planches 179-182

179 Glande mammaire
180 Artères de la glande mammaire
181 Vaisseaux et nœuds lymphatiques de la glande mammaire
182 Drainage lymphatique de la glande mammaire

Paroi du corps

Planches 183-192

183 Os de la cage thoracique
184 Côtes et leurs articulations
185 Paroi thoracique antérieure
186 Paroi thoracique antérieure (suite)
187 Paroi thoracique antérieure : vue interne
188 Nerfs et artères intercostaux
189 Veines de la paroi thoracique interne
190 Nerf phrénique
191 Diaphragme : face thoracique
192 Diaphragme : face abdominale

Poumons

Planches 193-207

193 Topographie des poumons : vue antérieure
194 Topographie des poumons : vue postérieure
195 Poumons *in situ* : vue antérieure
196 Poumons : vues médiales
197 Segments broncho-pulmonaires
198 Segments broncho-pulmonaires (suite)
199 Trachée et bronches principales
200 Nomenclature des bronches : schéma
201 Voies aérifères intra-pulmonaires : schéma
202 Circulation sanguine intra-pulmonaire : schéma
203 Gros vaisseaux du médiastin supérieur
204 Artères et veines bronchiques
205 Vaisseaux et nœuds lymphatiques du poumon
206 Nerfs autonomes dans le thorax
207 Innervation de l'arbre trachéo-bronchique : schéma

Cœur

Planches 208-226

208 Cœur *in situ*
209 Cœur : vue antérieure
210 Imagerie du cœur et auscultation cardiaque
211 Cœur : base et face diaphragmatique
212 Sac péricardique
213 Médiastin : coupe transversale (vue inférieure)
214 Thorax : section coronale du cœur et de l'aorte ascendante
215 Artères coronaires et veines cardiaques
216 Artères coronaires : vues artériographiques
217 Atrium et ventricule droits
218 Atrium et ventricule gauches
219 Valves du squelette fibreux du cœur
220 Valves du squelette fibreux du cœur (suite)
221 Atriums, ventricules et septum interventriculaire
222 Système de conduction du cœur
223 Nerfs du cœur
224 Innervation du cœur : schéma
225 Innervation des vaisseaux sanguins : schéma
226 Circulation sanguine pré- et post-natale

Médiastin

Planches 227-236

227 Médiastin : vue latérale droite
228 Médiastin : vue latérale gauche
229 Œsophage *in situ*
230 Topographie et rétrécissements de l'œsophage
231 Muscles de l'œsophage
232 Jonction gastro-œsophagienne
233 Artères de l'œsophage
234 Veines de l'œsophage
235 Vaisseaux et nœuds lymphatiques de l'œsophage
236 Nerfs de l'œsophage

Coupes tomodensitométriques

Planche 237

237 Coupe du thorax : clichés axiaux TDM

Coupes transversales

Planches 238-241

238 Coupe transversale du thorax au niveau T3
239 Coupe transversale du thorax au niveau T3-T4
240 Coupe transversale du thorax au niveau T4-T5
241 Coupe transversale du thorax au niveau T7

Muscles

Tableau 3-1

BIBLIOTHEQUE DE LA RECHERCHE BIBLIOGRAPHIQUE SCIENCE MEDICALE

Thorax : anatomie de surface

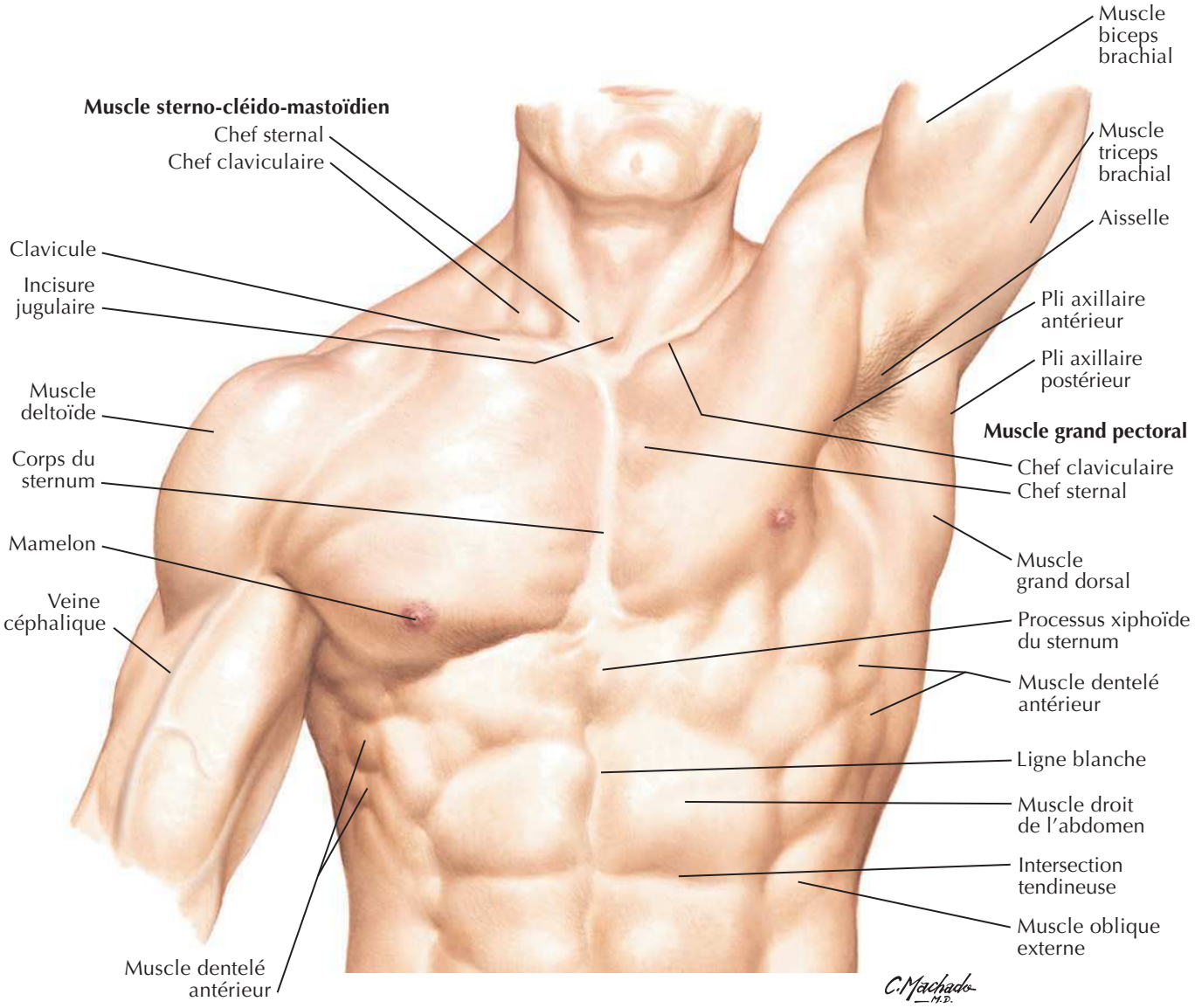

BIBLIOTHEQUE DE LA RECHERCHE BIBLIOGRAPHIQUE SCIENCE MEDICALE

Glande mammaire

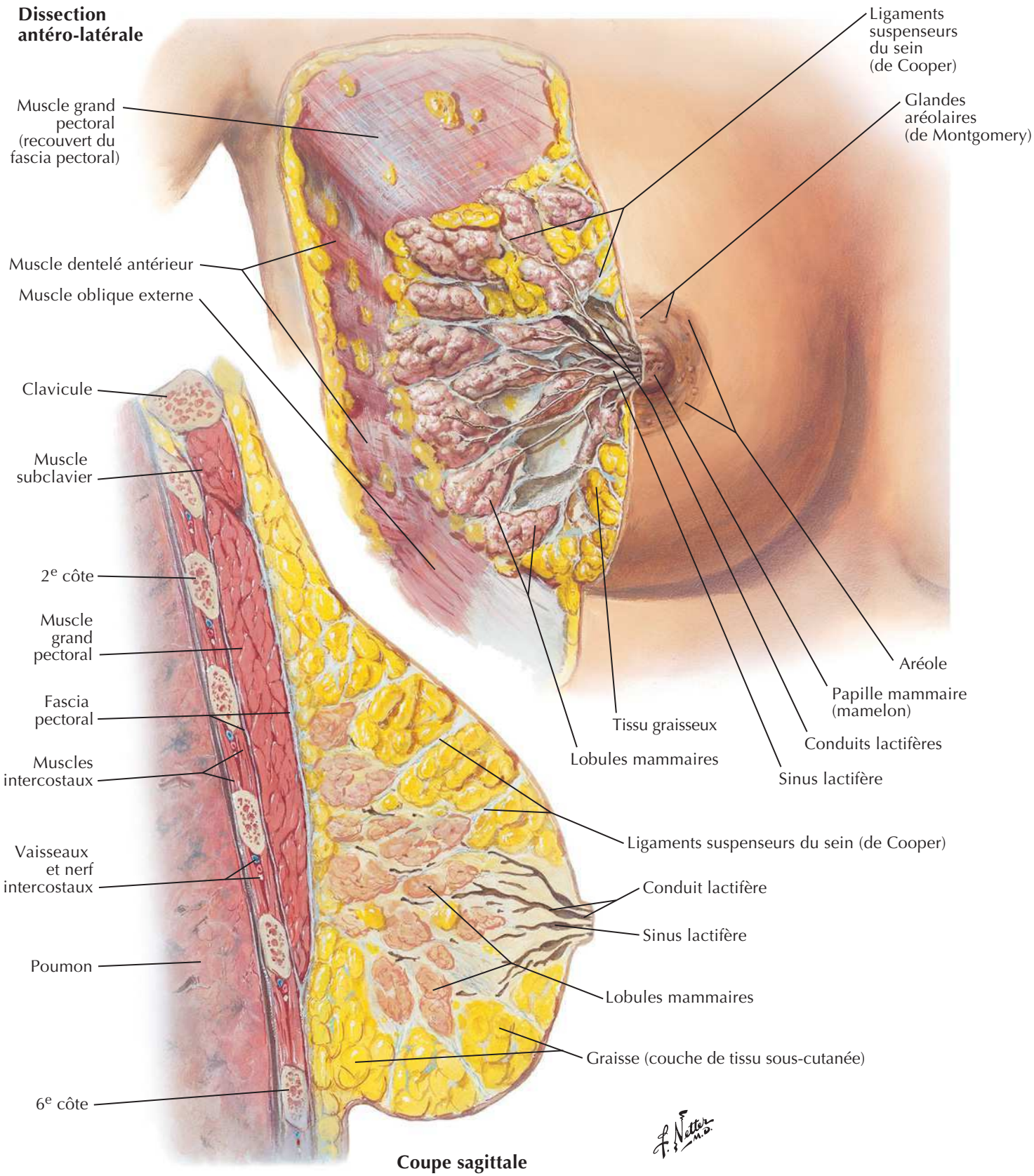

Coupe sagittale

BIBLIOTHEQUE DE LA RECHERCHE BIBLIOGRAPHIQUE SCIENCE MEDICALE

Artères de la glande mammaire

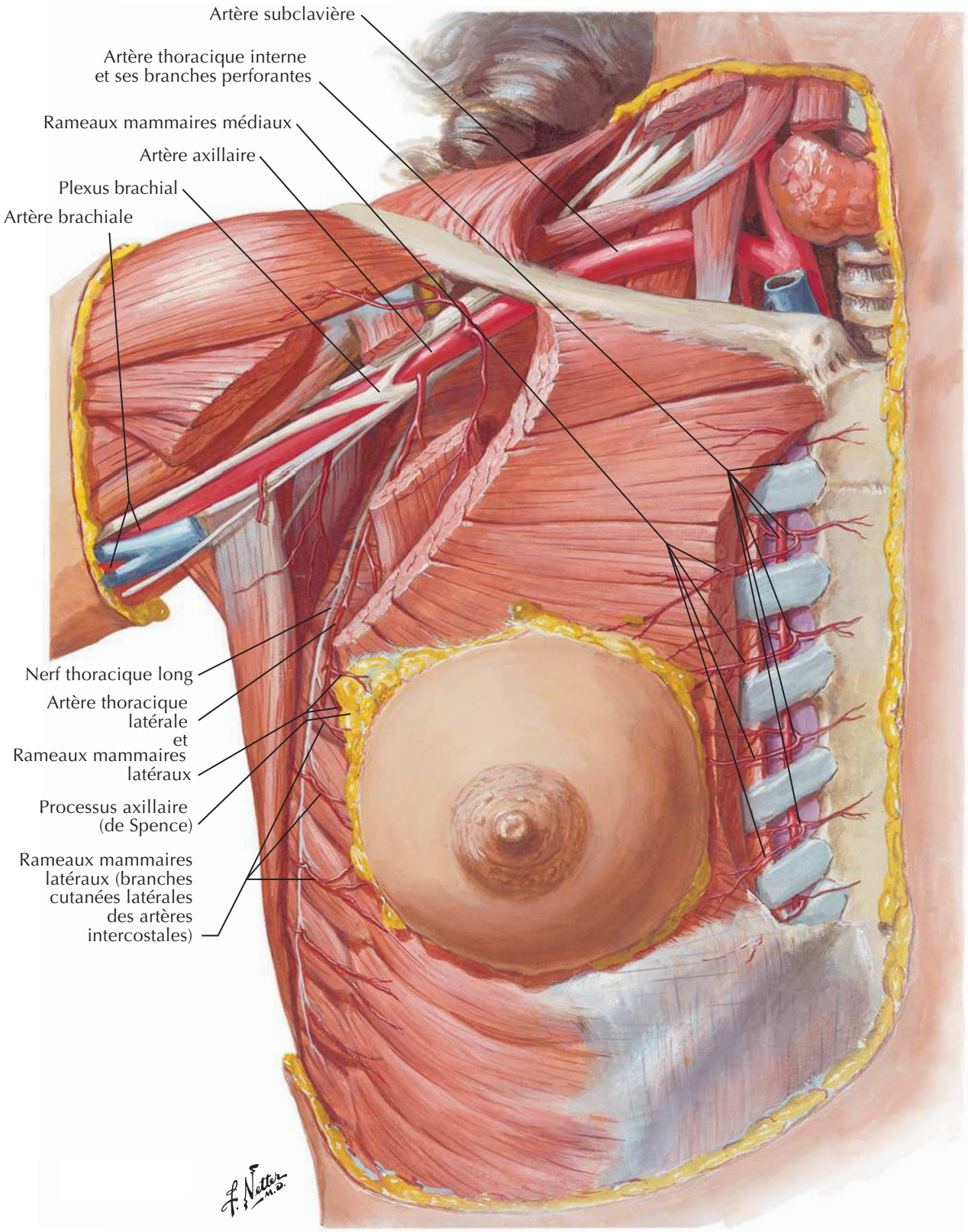

BIBLIOTHEQUE DE LA RECHERCHE BIBLIOGRAPHIQUE SCIENCE MEDICALE

Vaisseaux et nœuds lymphatiques de la glande mammaire

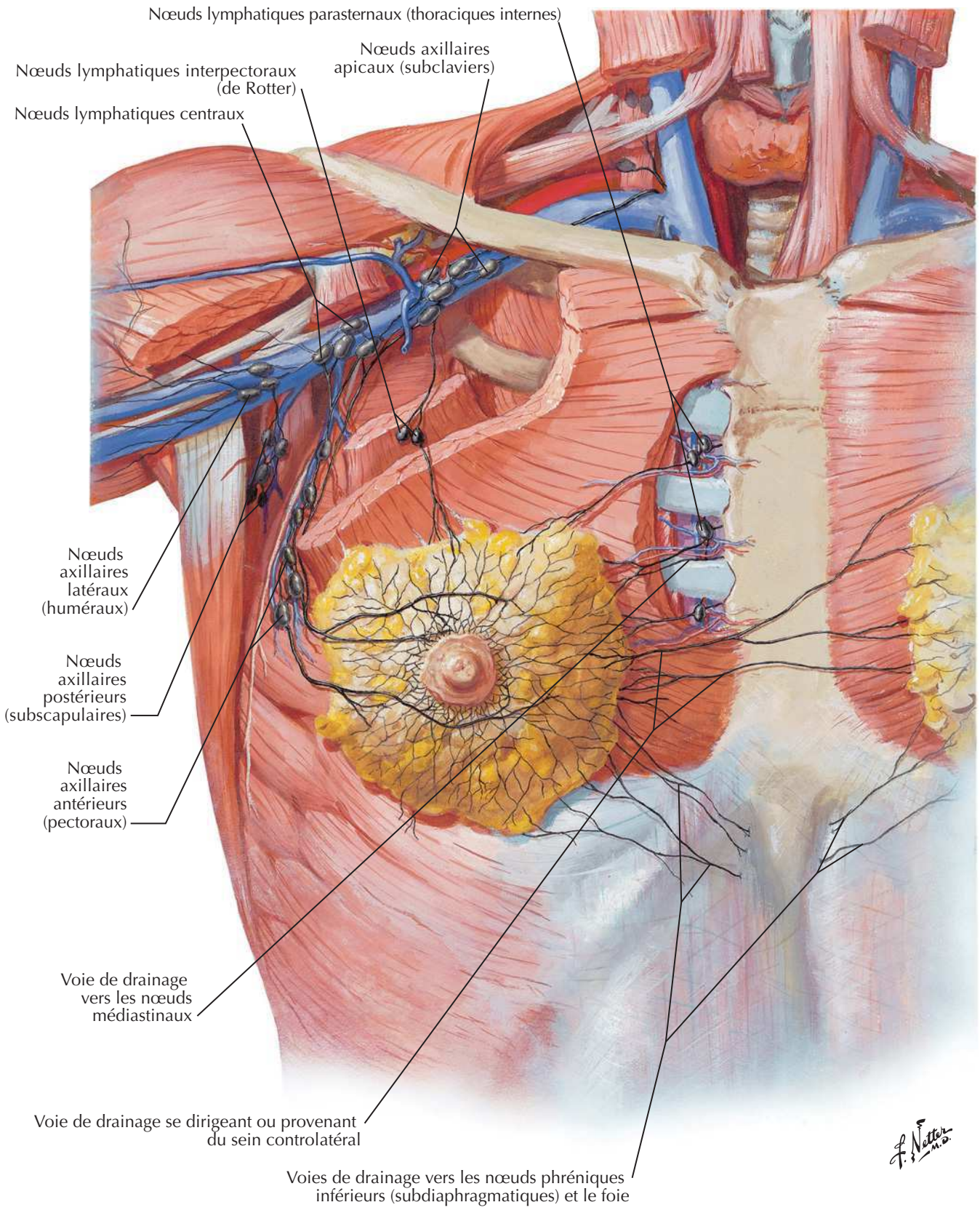

BIBLIOTHEQUE DE LA RECHERCHE BIBLIOGRAPHIQUE SCIENCE MEDICALE

BIBLIOTHEQUE DE LA RECHERCHE BIBLIOGRAPHIQUE SCIENCE MEDICALE

Drainage lymphatique de la glande mammaire

Voir aussi **Planche 181**

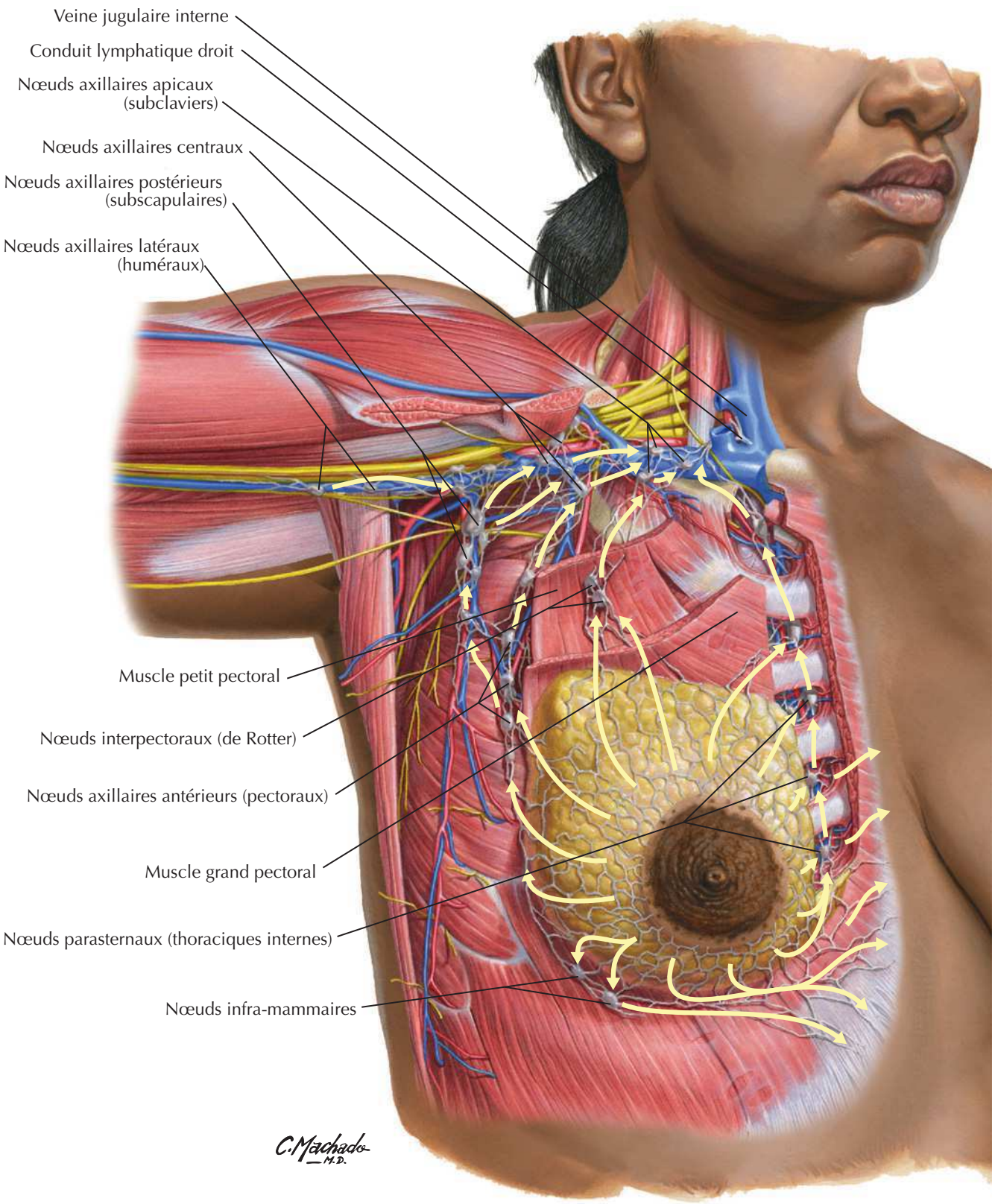

BIBLIOTHEQUE DE LA RECHERCHE BIBLIOGRAPHIQUE SCIENCE MEDICALE

BIBLIOTHEQUE DE LA RECHERCHE BIBLIOGRAPHIQUE SCIENCE MEDICALE

Os de la cage thoracique

Vue antérieure

Scapula
- Acromion
- Processus coracoïde
- Cavité glénoïdale
- Col
- Incisure supra-scapulaire
- Fosse subscapulaire

Clavicule

Vraies côtes (1-7)

Cartilages costaux

Fausses côtes (8-12)

Côtes flottantes (11-12)

Sternum
- Incisure jugulaire
- Manubrium
- Angle (de Louis)
- Corps
- Processus xiphoïde

1 2 3 4 5 6 7 8 9 10 11 12

Vue postérieure

Côte
- Tête
- Col
- Tubercule
- Angle
- Corps

Clavicule

Scapula
- Acromion
- Fosse supra-épineuse
- Épine
- Fosse infra-épineuse

Vraies côtes (1-7)

Fausses côtes (8-12)

Côtes flottantes (11-12)

1 2 3 4 5 6 7 8 9 10 11 12

F. Netter M.D.

BIBLIOTHEQUE DE LA RECHERCHE BIBLIOGRAPHIQUE SCIENCE MEDICALE

BIBLIOTHEQUE DE LA RECHERCHE BIBLIOGRAPHIQUE SCIENCE MEDICALE

Côtes et leurs articulations

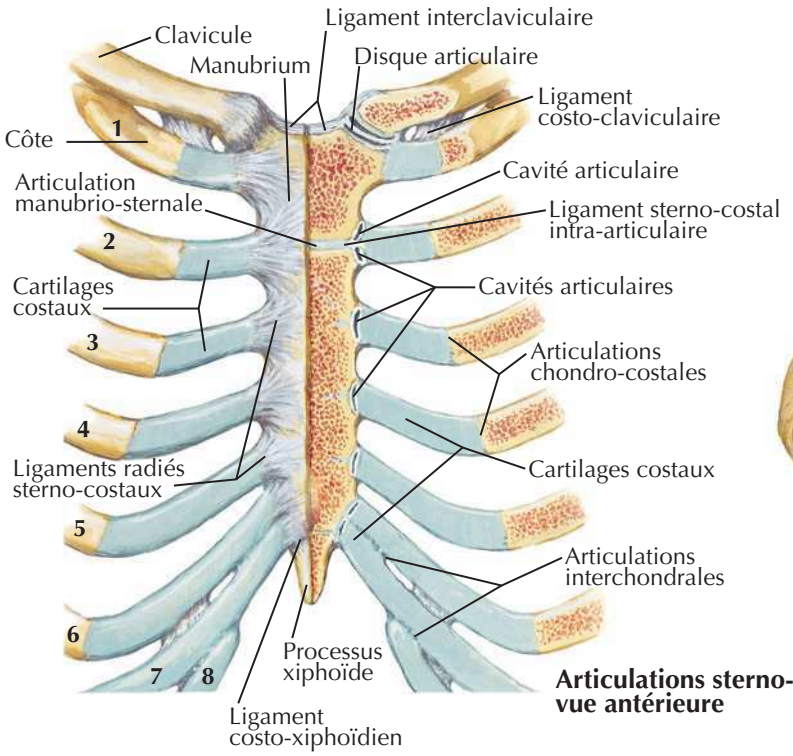

Articulations sterno-costales : vue antérieure

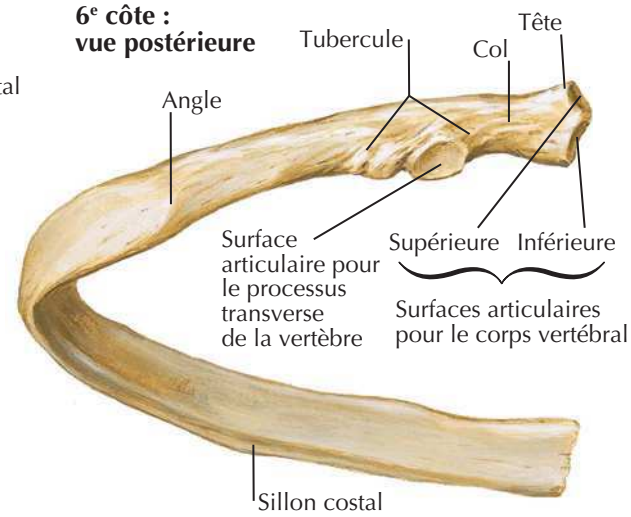

6e côte : vue postérieure

Note : la tête d'une côte type s'articule avec la fossette costale supérieure de la vertèbre thoracique de même numéro (par sa surface articulaire inférieure), avec la fossette costale inférieure de la vertèbre sus-jacente (par sa surface articulaire supérieure) et avec le disque intervertébral séparant les deux vertèbres. Le tubercule costal s'articule avec le processus transverse de la vertèbre de même numéro.

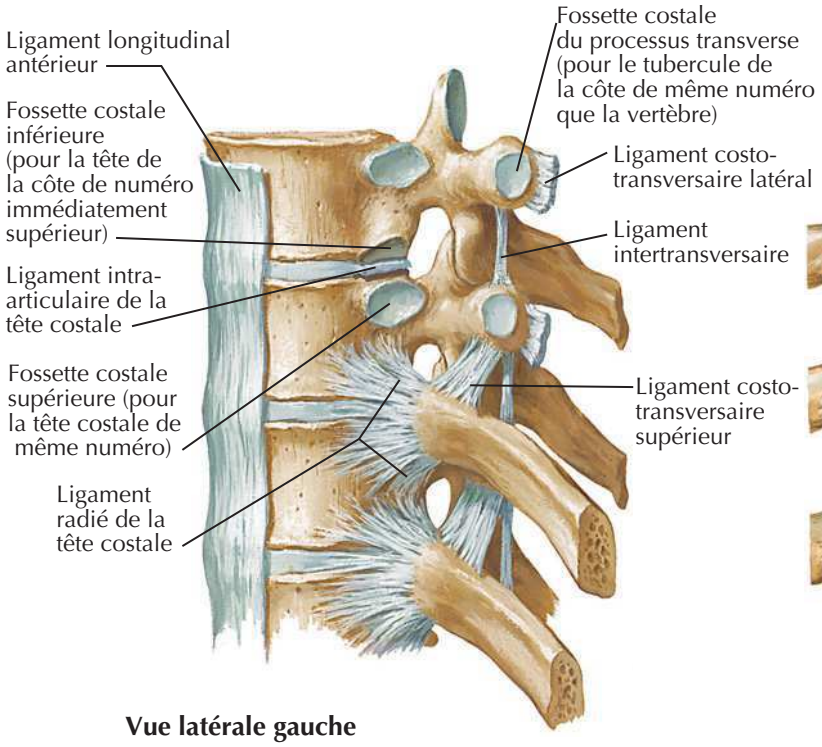

Vue latérale gauche

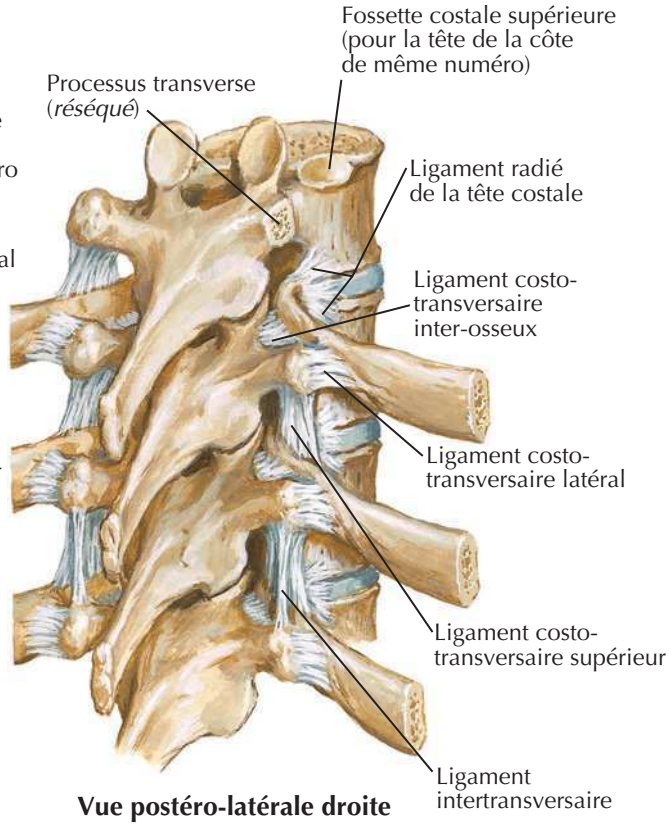

Vue postéro-latérale droite

BIBLIOTHEQUE DE LA RECHERCHE BIBLIOGRAPHIQUE SCIENCE MEDICALE

BIBLIOTHEQUE DE LA RECHERCHE BIBLIOGRAPHIQUE SCIENCE MEDICALE

Paroi thoracique antérieure

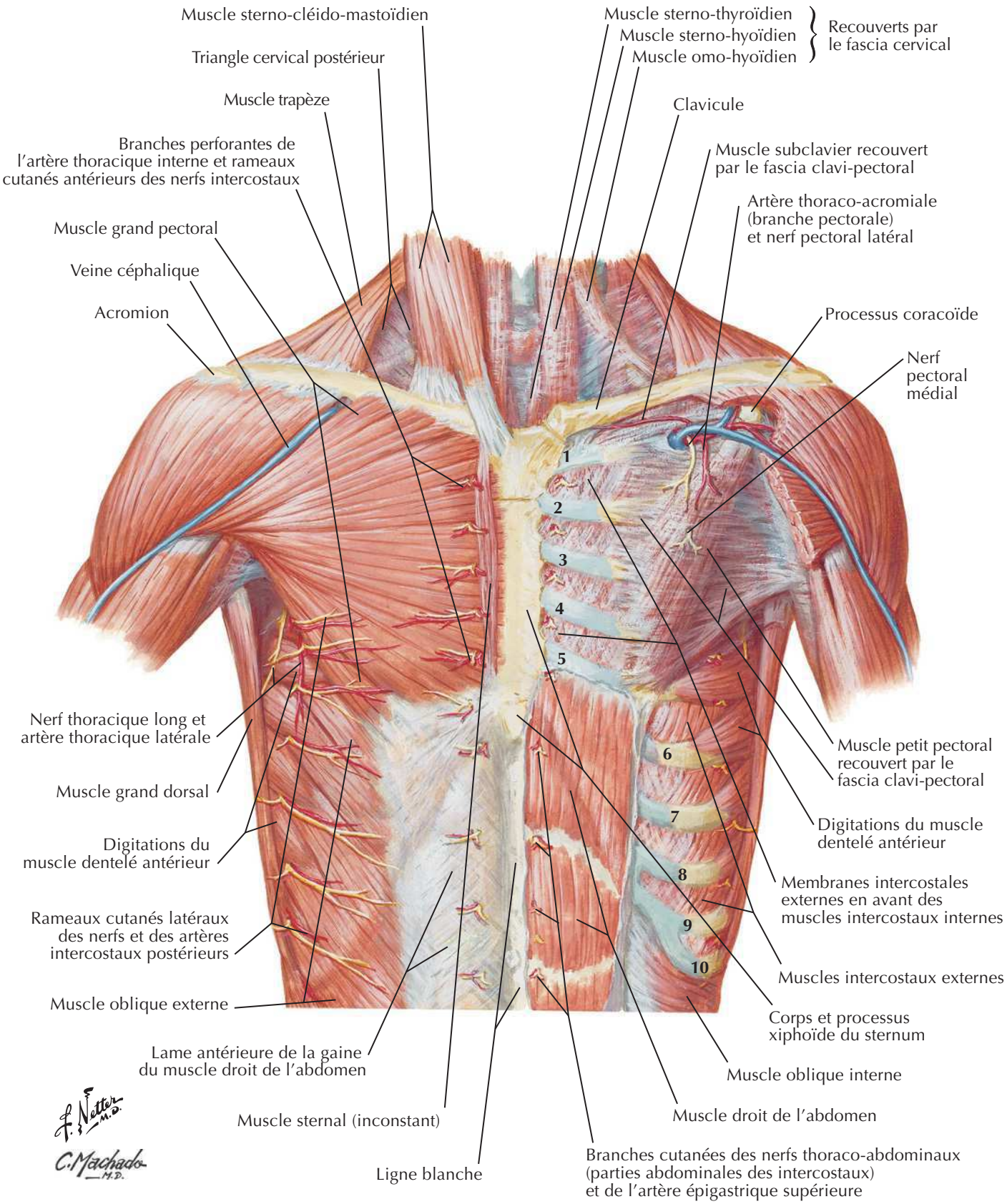

BIBLIOTHEQUE DE LA RECHERCHE BIBLIOGRAPHIQUE SCIENCE MEDICALE

BIBLIOTHEQUE DE LA RECHERCHE BIBLIOGRAPHIQUE SCIENCE MEDICALE

Paroi thoracique antérieure (suite)

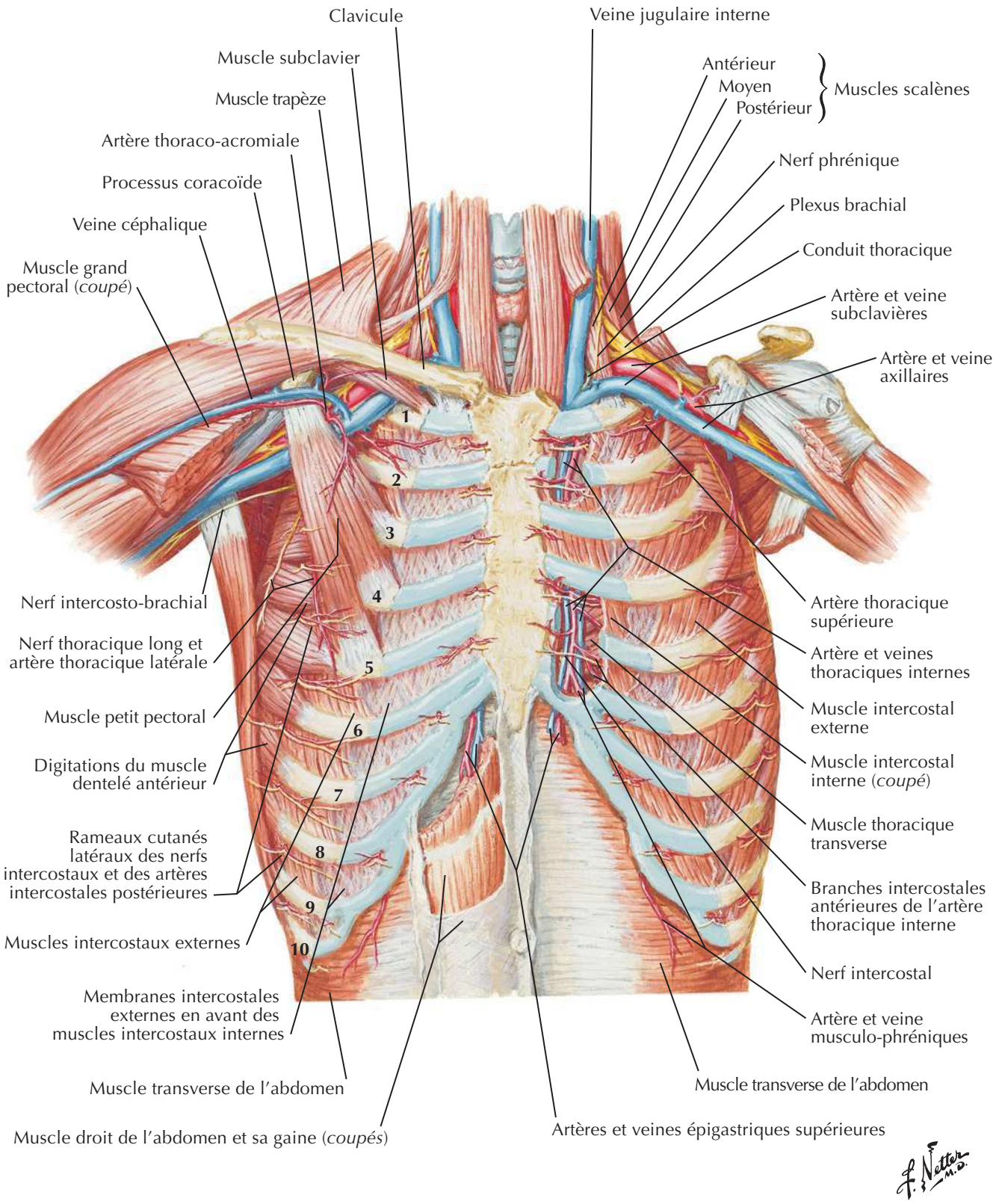

BIBLIOTHEQUE DE LA RECHERCHE BIBLIOGRAPHIQUE SCIENCE MEDICALE

BIBLIOTHEQUE DE LA RECHERCHE BIBLIOGRAPHIQUE SCIENCE MEDICALE

Paroi thoracique antérieure : vue interne

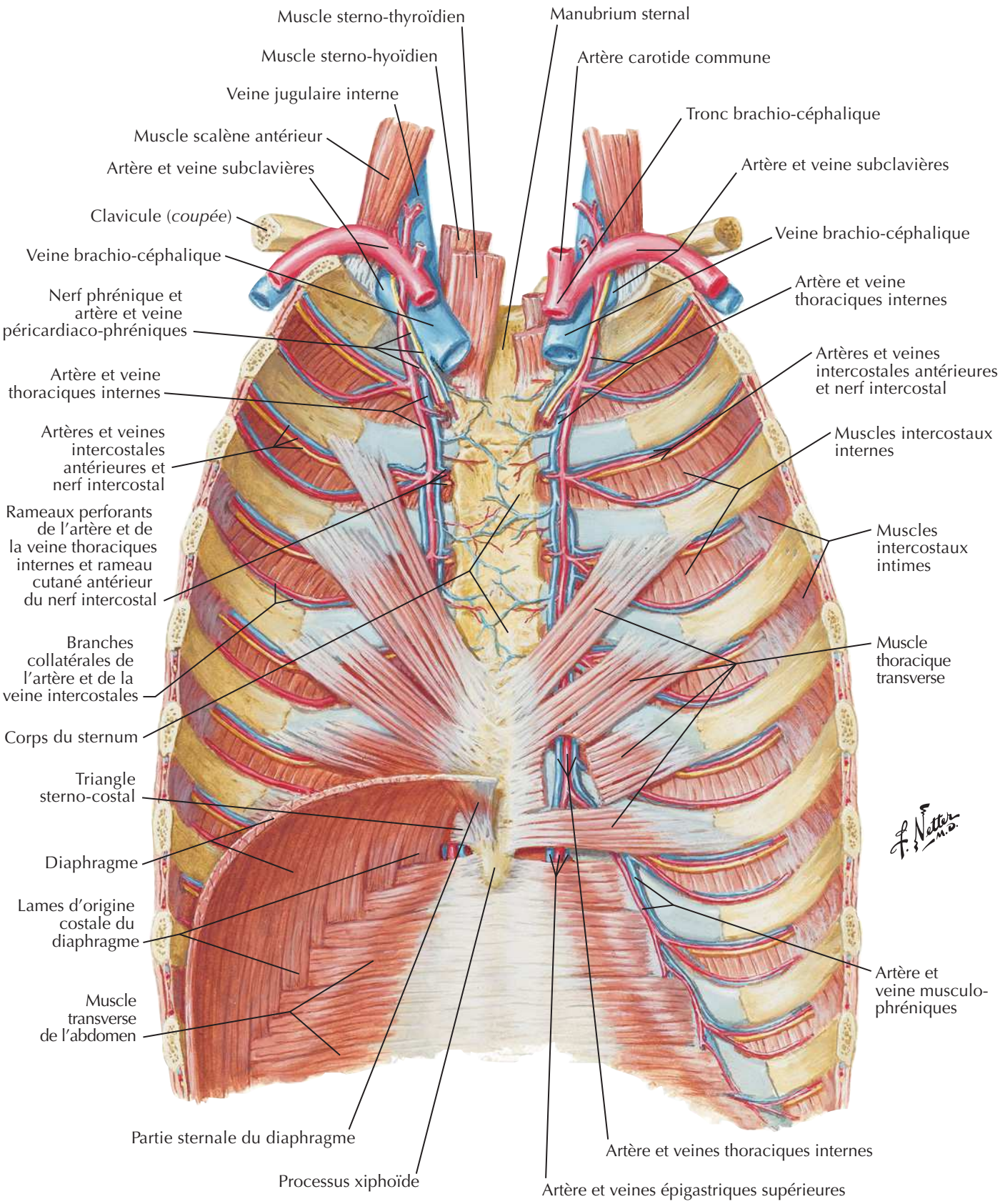

BIBLIOTHEQUE DE LA RECHERCHE BIBLIOGRAPHIQUE SCIENCE MEDICALE

BIBLIOTHEQUE DE LA RECHERCHE BIBLIOGRAPHIQUE SCIENCE MEDICALE

Nerfs et artères intercostaux

Voir aussi **Planches 254, 262**

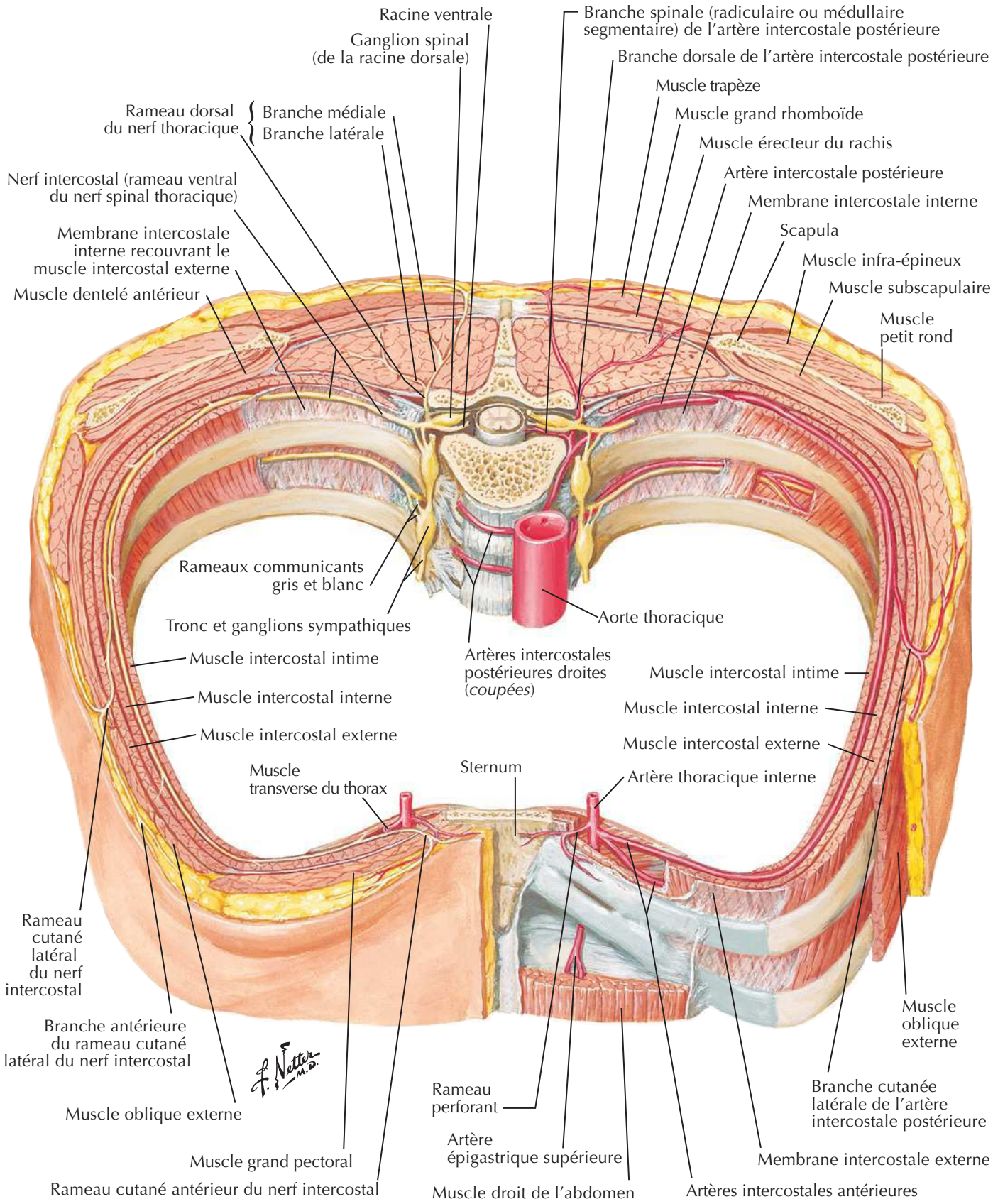

BIBLIOTHEQUE DE LA RECHERCHE BIBLIOGRAPHIQUE SCIENCE MEDICALE

BIBLIOTHEQUE DE LA RECHERCHE BIBLIOGRAPHIQUE SCIENCE MEDICALE

Veines de la paroi thoracique interne

Voir aussi **Planches 187, 227, 252**

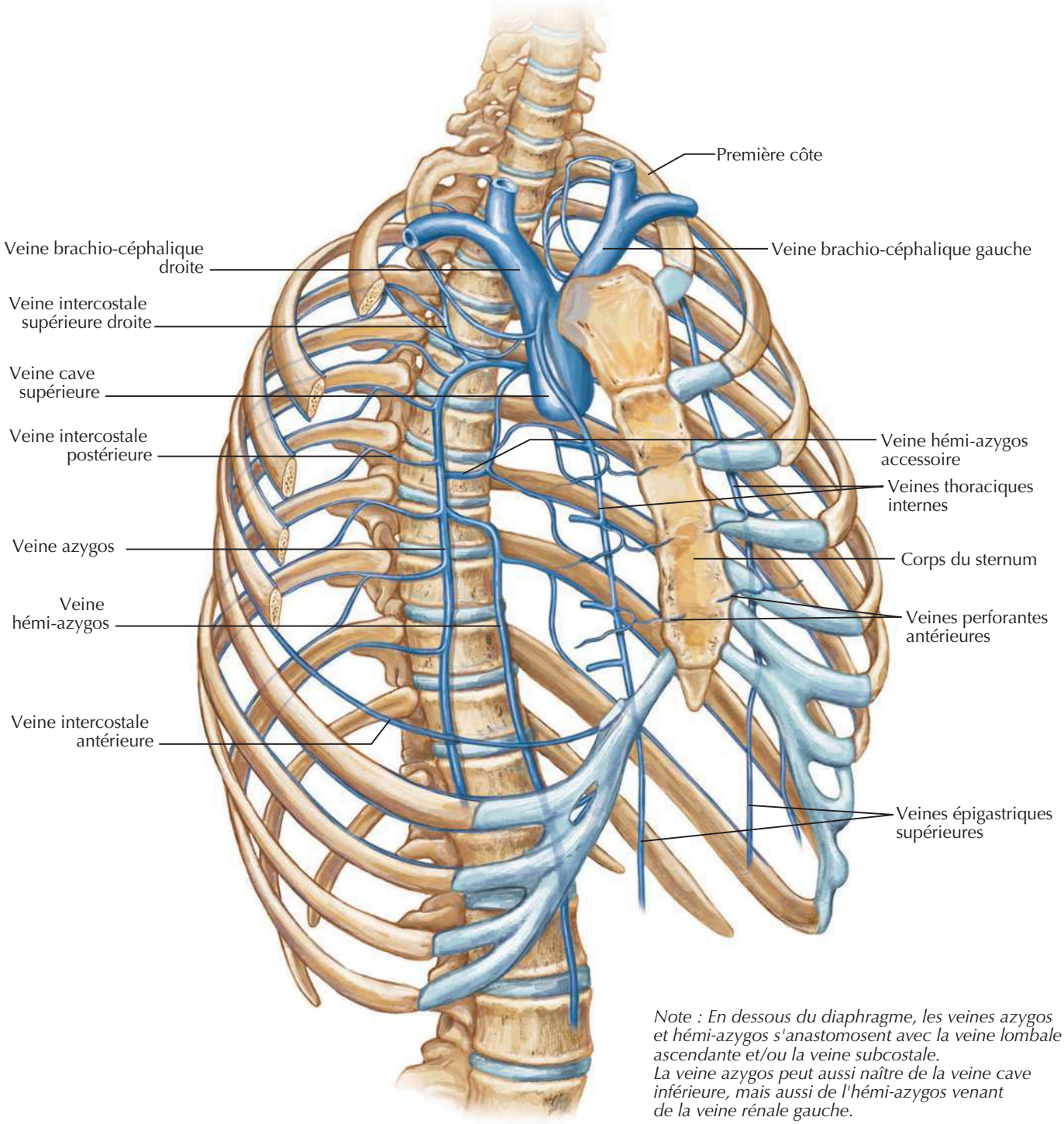

Note : En dessous du diaphragme, les veines azygos et hémi-azygos s'anastomosent avec la veine lombale ascendante et/ou la veine subcostale.
La veine azygos peut aussi naître de la veine cave inférieure, mais aussi de l'hémi-azygos venant de la veine rénale gauche.

BIBLIOTHEQUE DE LA RECHERCHE BIBLIOGRAPHIQUE SCIENCE MEDICALE

BIBLIOTHEQUE DE LA RECHERCHE BIBLIOGRAPHIQUE SCIENCE MEDICALE

Nerf phrénique

Voir aussi **Planches 32, 76**

Rameaux ventraux: C3, C4, C5
Muscle scalène antérieur
Artère carotide commune droite
Plexus brachial
Nerf phrénique droit
Artère axillaire droite
Nerf vague droit (X)
Artère thoracique interne droite (*coupée*)
Tronc brachio-céphalique
Artère péricardiaco-phrénique droite (*coupée*)
Veine cave supérieure
Racine du poumon droit
Branche péricardique du nerf phrénique
Partie médiastinale de la plèvre pariétale
Partie diaphragmatique de la plèvre pariétale (*coupée*)

Rameaux ventraux: C3, C4, C5
Muscle scalène antérieur
Nerf laryngé récurrent gauche
Nerf phrénique gauche
Artère axillaire gauche
Nerf vague gauche (X)
Artère carotide commune gauche
Artère thoracique interne gauche (*coupée*)
Nerfs cardiaques thoraciques
Artère péricardiaco-phrénique gauche (*coupée*)
Nerf laryngé récurrent gauche
Racine du poumon gauche
Partie médiastinale de la plèvre pariétale
Partie costale de la plèvre pariétale

Branches phrénico-abdominales des nerfs phréniques vers la face inférieure du diaphragme

Nerfs phréniques (fibres efférentes et afférentes)
Nerfs intercostaux inférieurs (afférents seulement de la partie périphérique du diaphragme)
efférent
afférent

F. Netter M.D.

BIBLIOTHEQUE DE LA RECHERCHE BIBLIOGRAPHIQUE SCIENCE MEDICALE

BIBLIOTHEQUE DE LA RECHERCHE BIBLIOGRAPHIQUE SCIENCE MEDICALE

Diaphragme : face thoracique

Voir aussi **Planche 229**

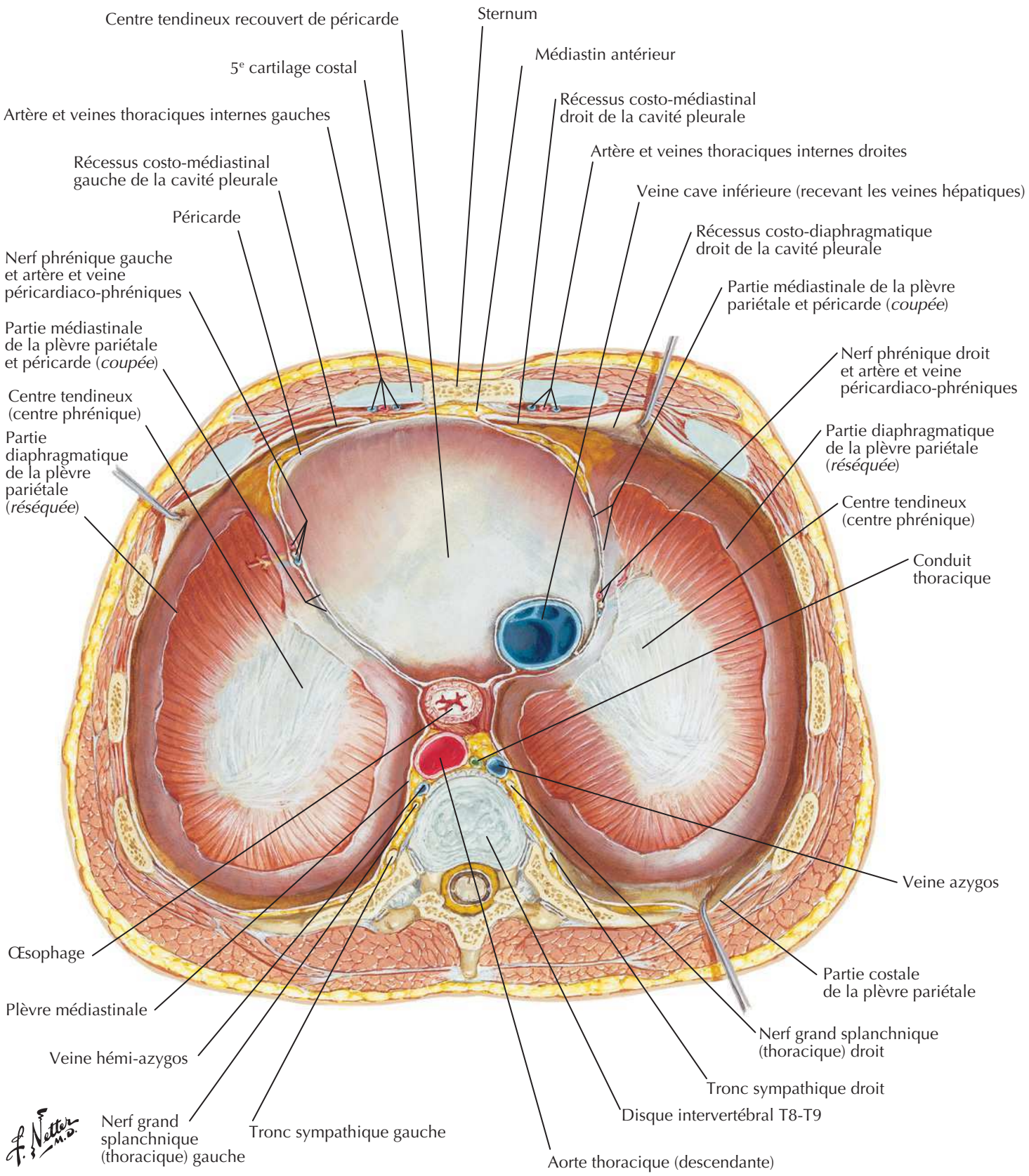

BIBLIOTHEQUE DE LA RECHERCHE BIBLIOGRAPHIQUE SCIENCE MEDICALE

BIBLIOTHEQUE DE LA RECHERCHE BIBLIOGRAPHIQUE SCIENCE MEDICALE

Diaphragme : face abdominale

Voir aussi **Planches 258, 259**

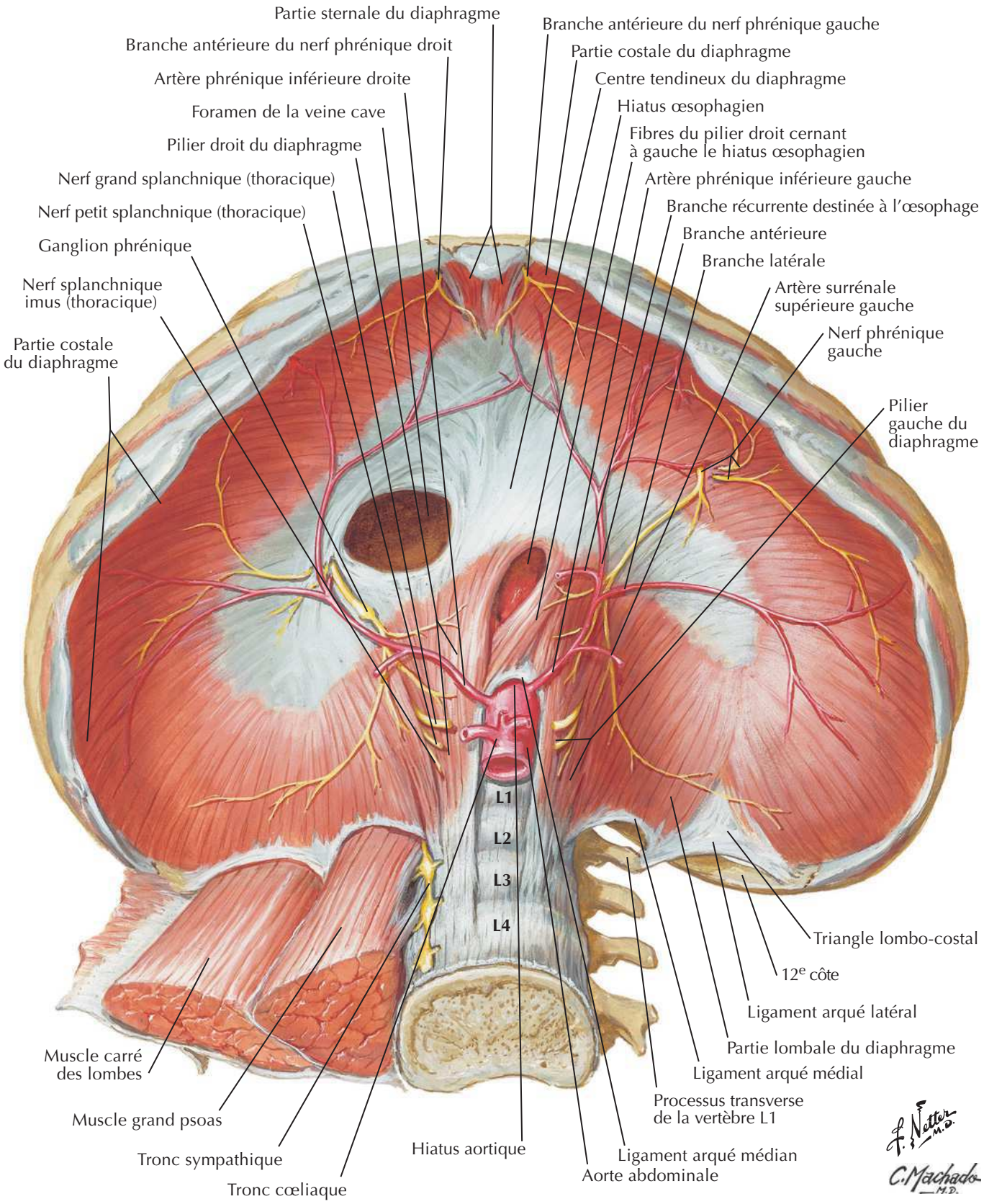

BIBLIOTHEQUE DE LA RECHERCHE BIBLIOGRAPHIQUE SCIENCE MEDICALE

BIBLIOTHEQUE DE LA RECHERCHE BIBLIOGRAPHIQUE SCIENCE MEDICALE

Topographie des poumons : vue antérieure

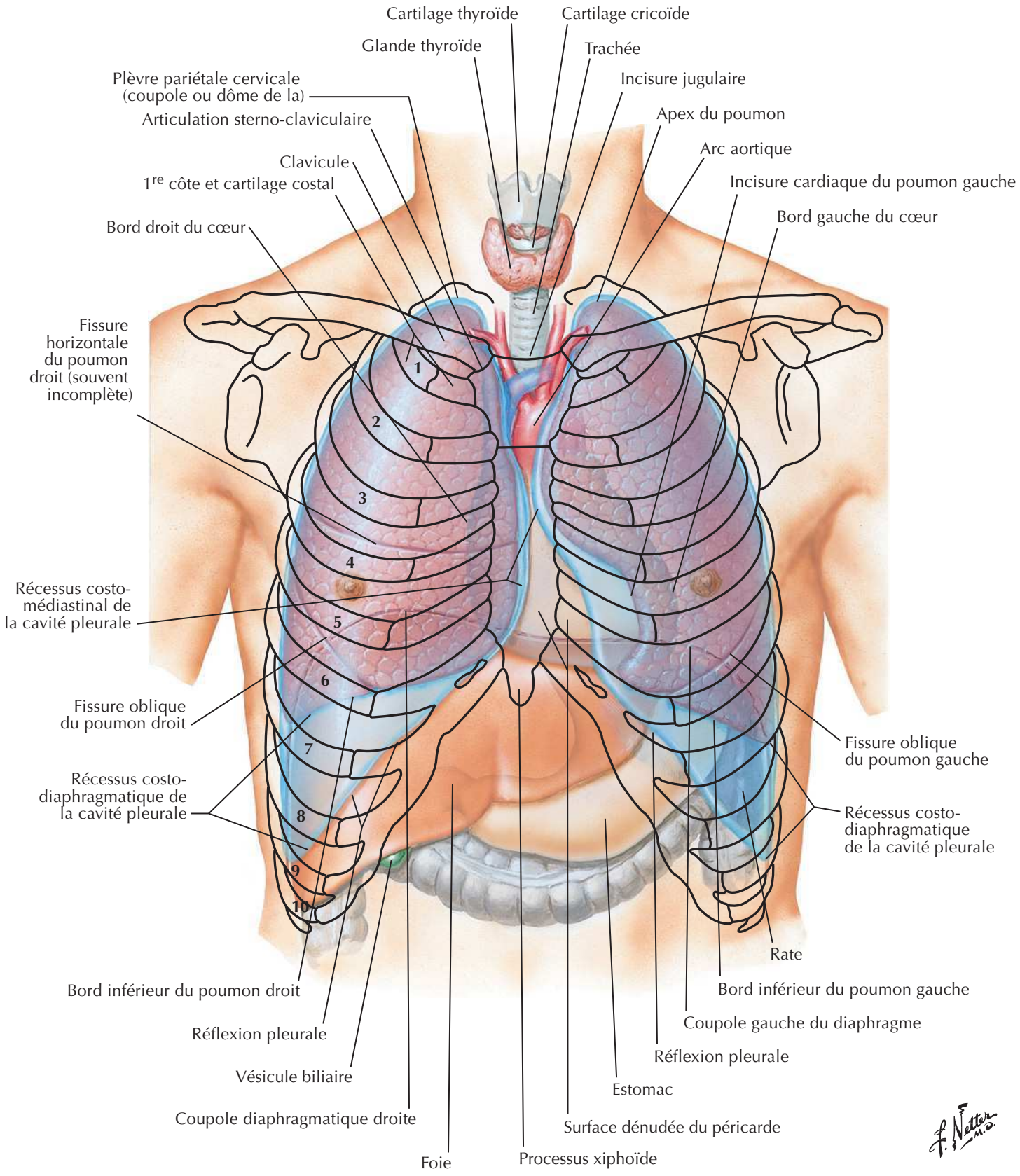

BIBLIOTHEQUE DE LA RECHERCHE BIBLIOGRAPHIQUE SCIENCE MEDICALE

BIBLIOTHEQUE DE LA RECHERCHE BIBLIOGRAPHIQUE SCIENCE MEDICALE

Topographie des poumons : vue postérieure

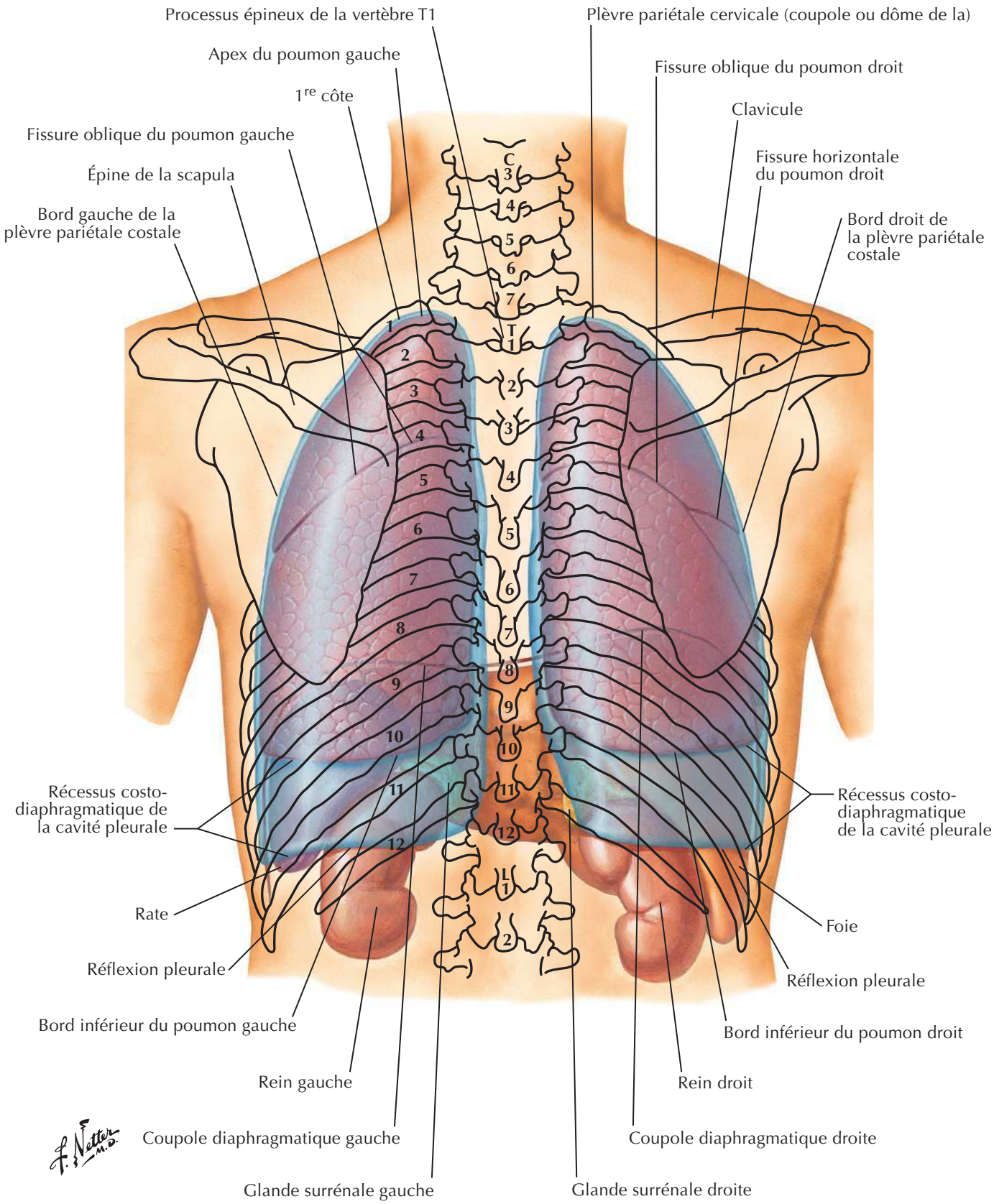

BIBLIOTHEQUE DE LA RECHERCHE BIBLIOGRAPHIQUE SCIENCE MEDICALE

BIBLIOTHEQUE DE LA RECHERCHE BIBLIOGRAPHIQUE SCIENCE MEDICALE

Poumons *in situ* : vue antérieure

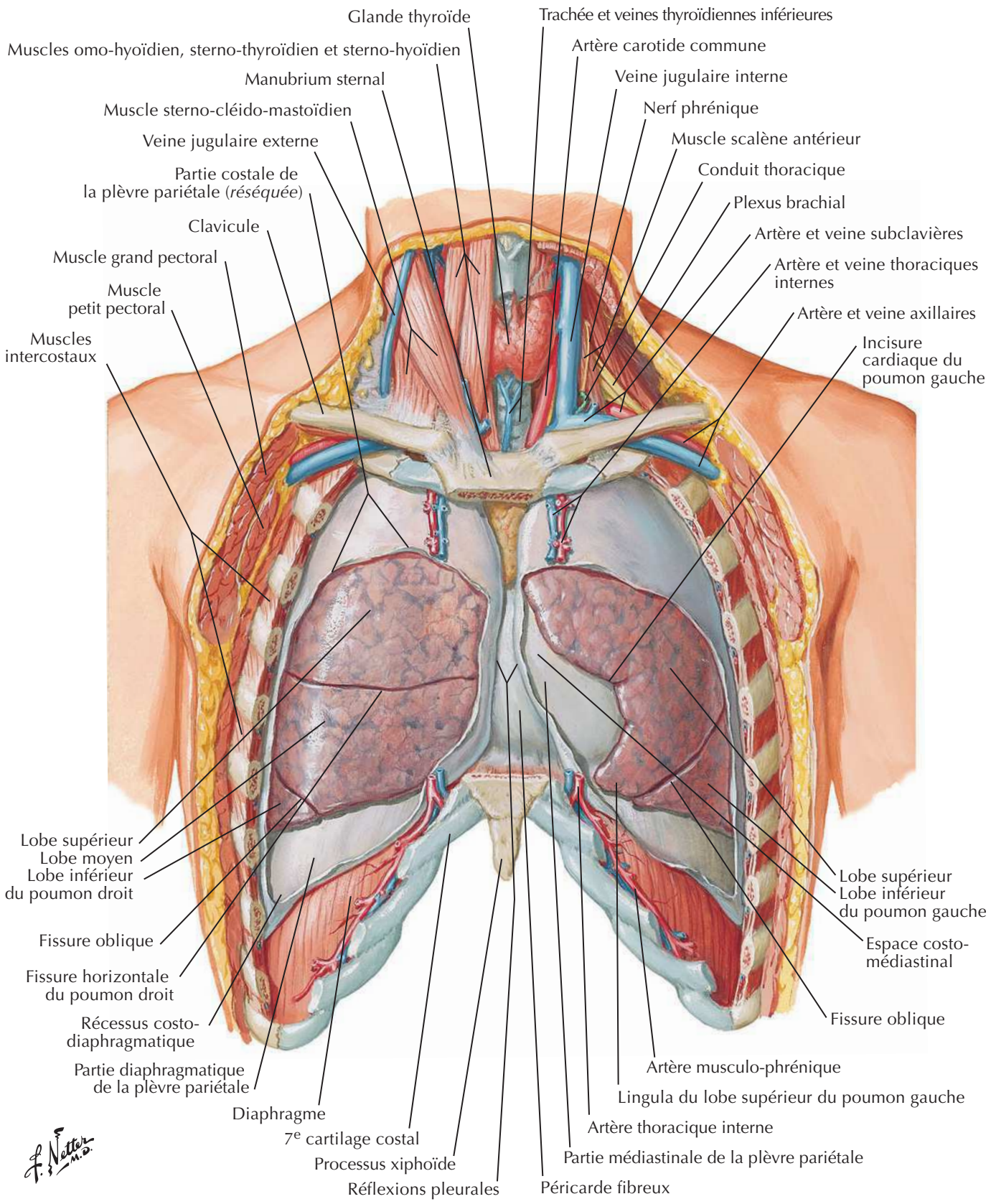

BIBLIOTHEQUE DE LA RECHERCHE BIBLIOGRAPHIQUE SCIENCE MEDICALE

BIBLIOTHEQUE DE LA RECHERCHE BIBLIOGRAPHIQUE SCIENCE MEDICALE

Poumons : vues médiales

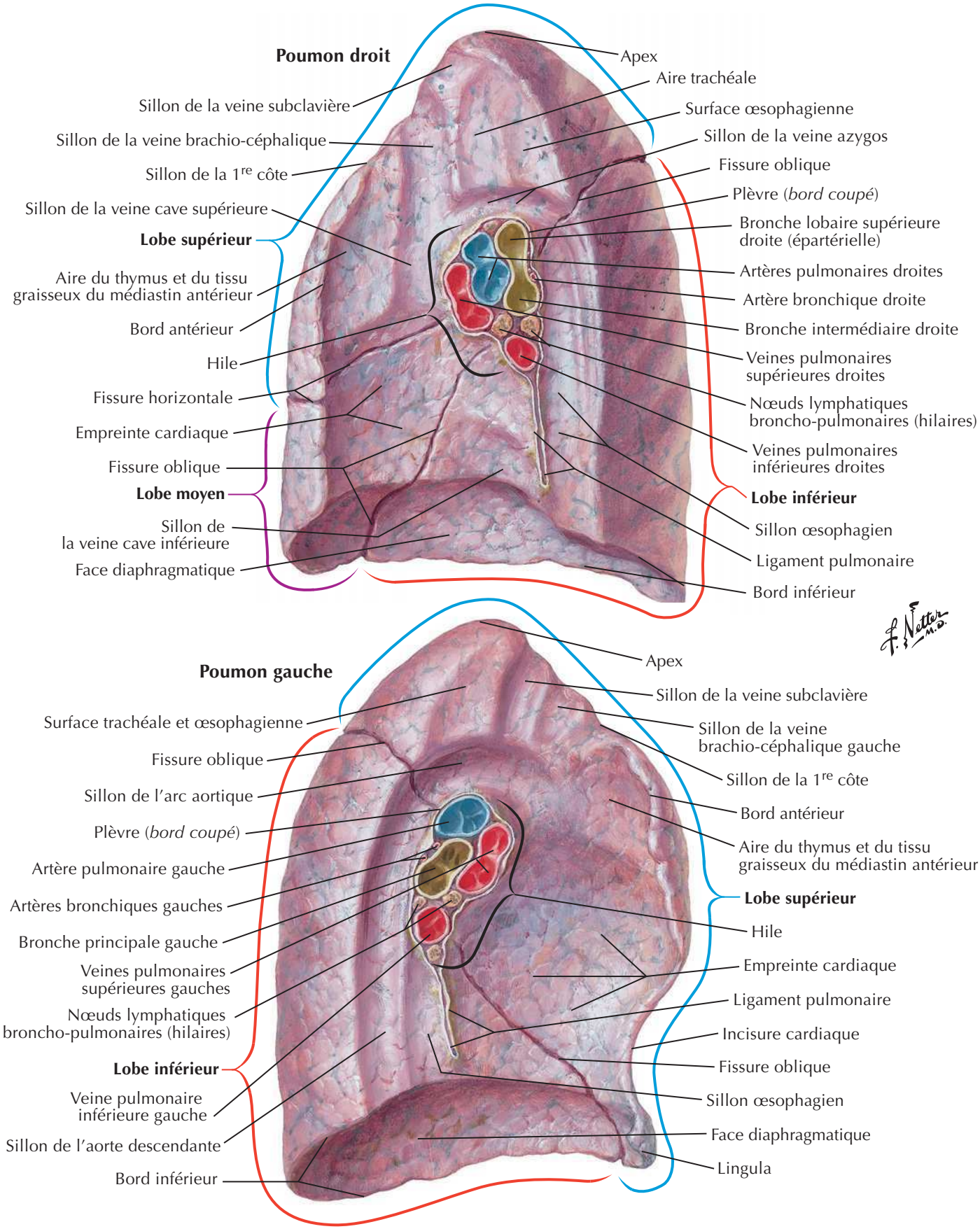

BIBLIOTHEQUE DE LA RECHERCHE BIBLIOGRAPHIQUE SCIENCE MEDICALE

BIBLIOTHEQUE DE LA RECHERCHE BIBLIOGRAPHIQUE SCIENCE MEDICALE

Segments broncho-pulmonaires

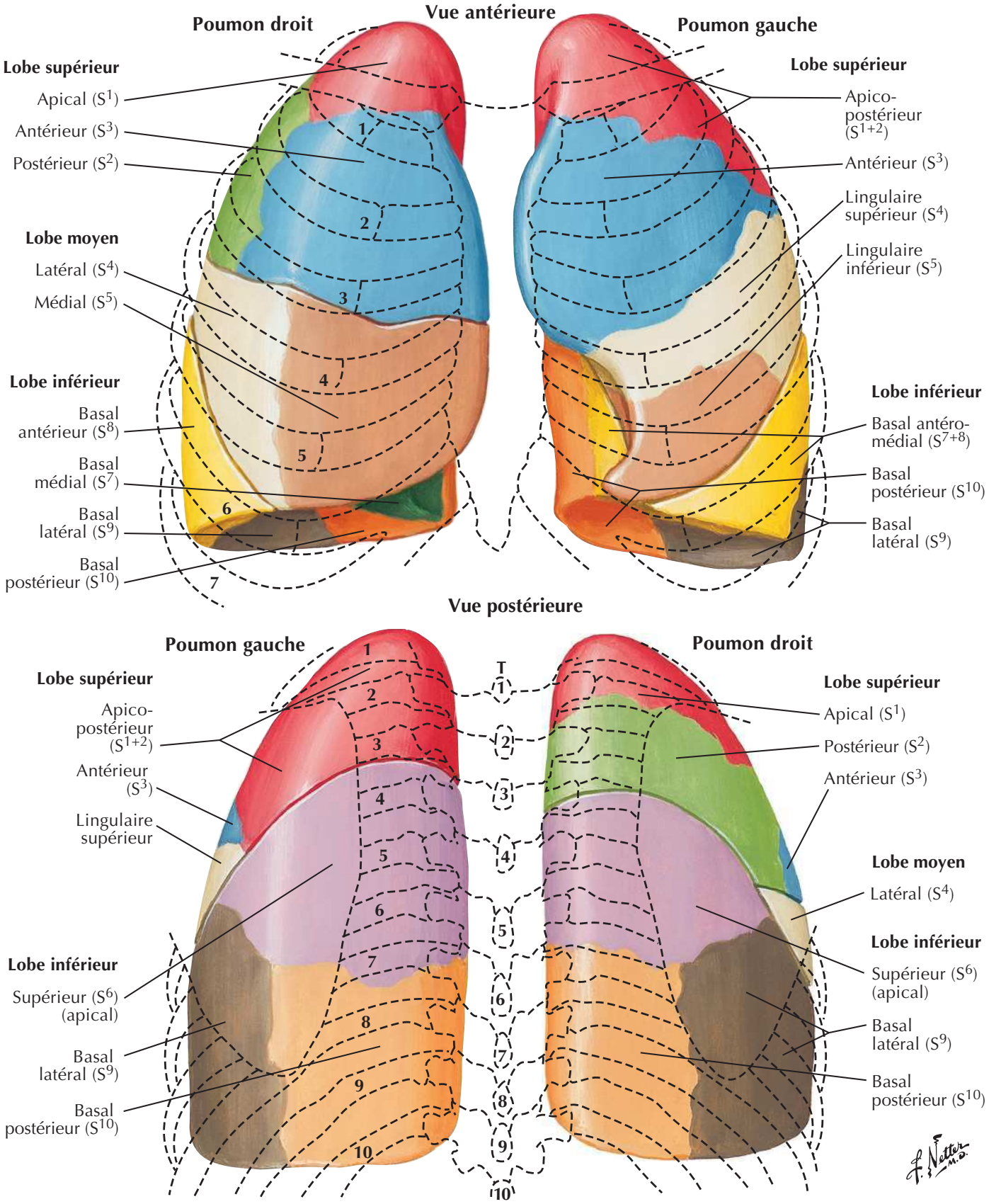

BIBLIOTHEQUE DE LA RECHERCHE BIBLIOGRAPHIQUE SCIENCE MEDICALE

BIBLIOTHEQUE DE LA RECHERCHE BIBLIOGRAPHIQUE SCIENCE MEDICALE

Segments broncho-pulmonaires (suite)

Vues latérales

Poumon droit

Lobe supérieur
- Apical (S^1)
- Postérieur (S^2)
- Antérieur (S^3)

Lobe moyen
- Latéral (S^4)
- Médial (S^5)

Lobe inférieur
- Supérieur (S^6) (apical)
- Basal antérieur (S^8)
- Basal latéral (S^9)

Poumon gauche

Lobe supérieur
- Apico-postérieur (S^{1+2})
- Antérieur (S^3)
- Lingulaire supérieur (S^4)
- Lingulaire inférieur (S^5)

Lobe inférieur
- Supérieur (S^6)
- Basal antéro-médial (S^{7+8})
- Basal latéral (S^9)

F. Netter M.D.

Vues médiales

Poumon droit

Lobe supérieur
- Apical (S^1)
- Postérieur (S^2)
- Antérieur (S^3)

Lobe moyen
- Médial (S^5)

Lobe inférieur
- Supérieur (S^6) (apical)
- Basal médial (S^7) (cardiaque)
- Basal antérieur (S^8)
- Basal latéral (S^9)
- Basal postérieur (S^{10})

Poumon gauche

Lobe supérieur
- Apico-postérieur (S^{1+2})
- Antérieur (S^3)
- Lingulaire supérieur (S^4)
- Lingulaire inférieur (S^5)

Lobe inférieur
- Supérieur (S^6) (apical)
- Basal antéro-médial (S^{7+8})
- Basal latéral (S^9)
- Basal postérieur (S^{10})

BIBLIOTHEQUE DE LA RECHERCHE BIBLIOGRAPHIQUE SCIENCE MEDICALE

BIBLIOTHEQUE DE LA RECHERCHE BIBLIOGRAPHIQUE SCIENCE MEDICALE

Trachée et bronches principales

Voir aussi **Planches 70, 204, 207**

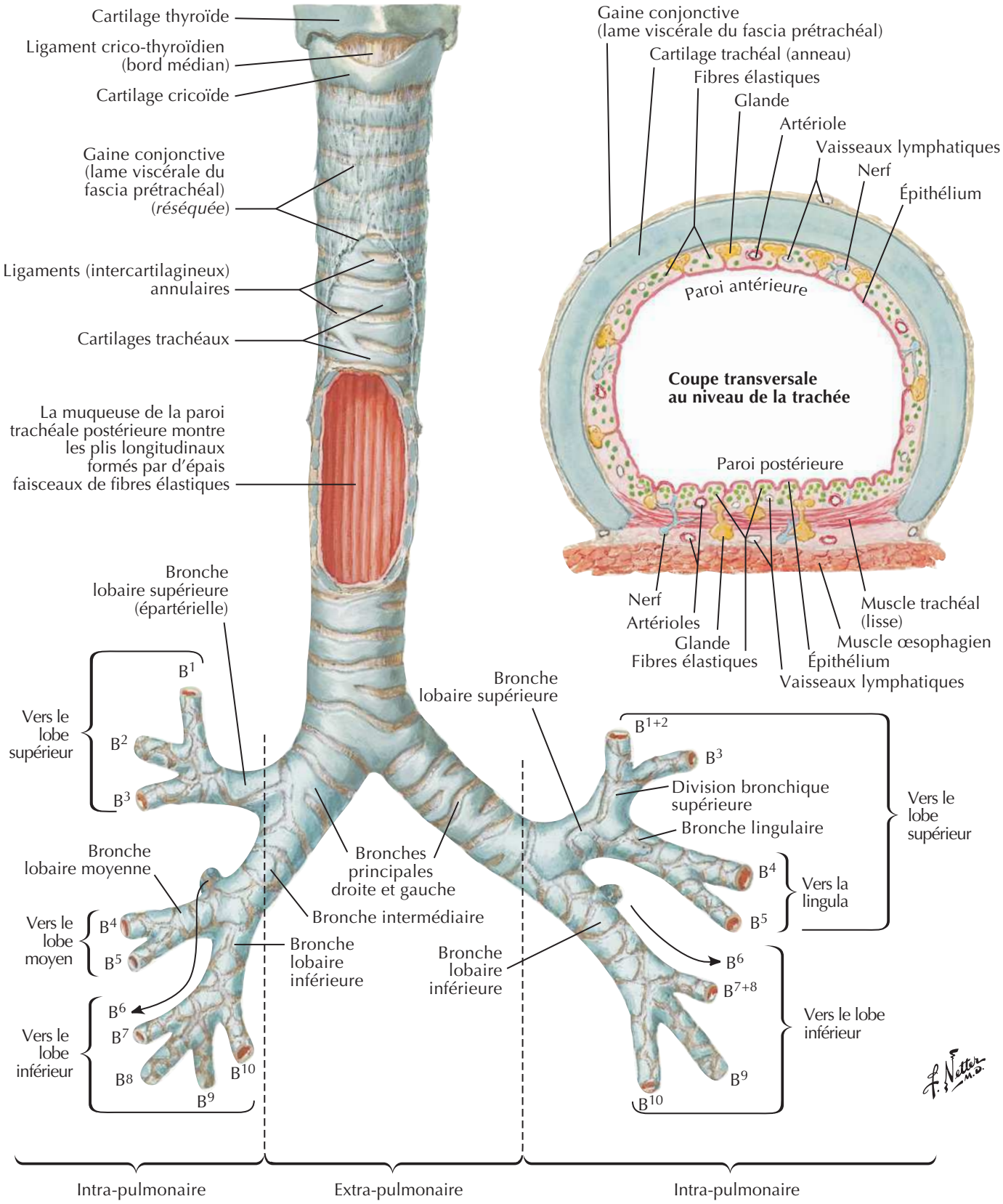

BIBLIOTHEQUE DE LA RECHERCHE BIBLIOGRAPHIQUE SCIENCE MEDICALE

BIBLIOTHEQUE DE LA RECHERCHE BIBLIOGRAPHIQUE SCIENCE MEDICALE

Nomenclature des bronches : schéma

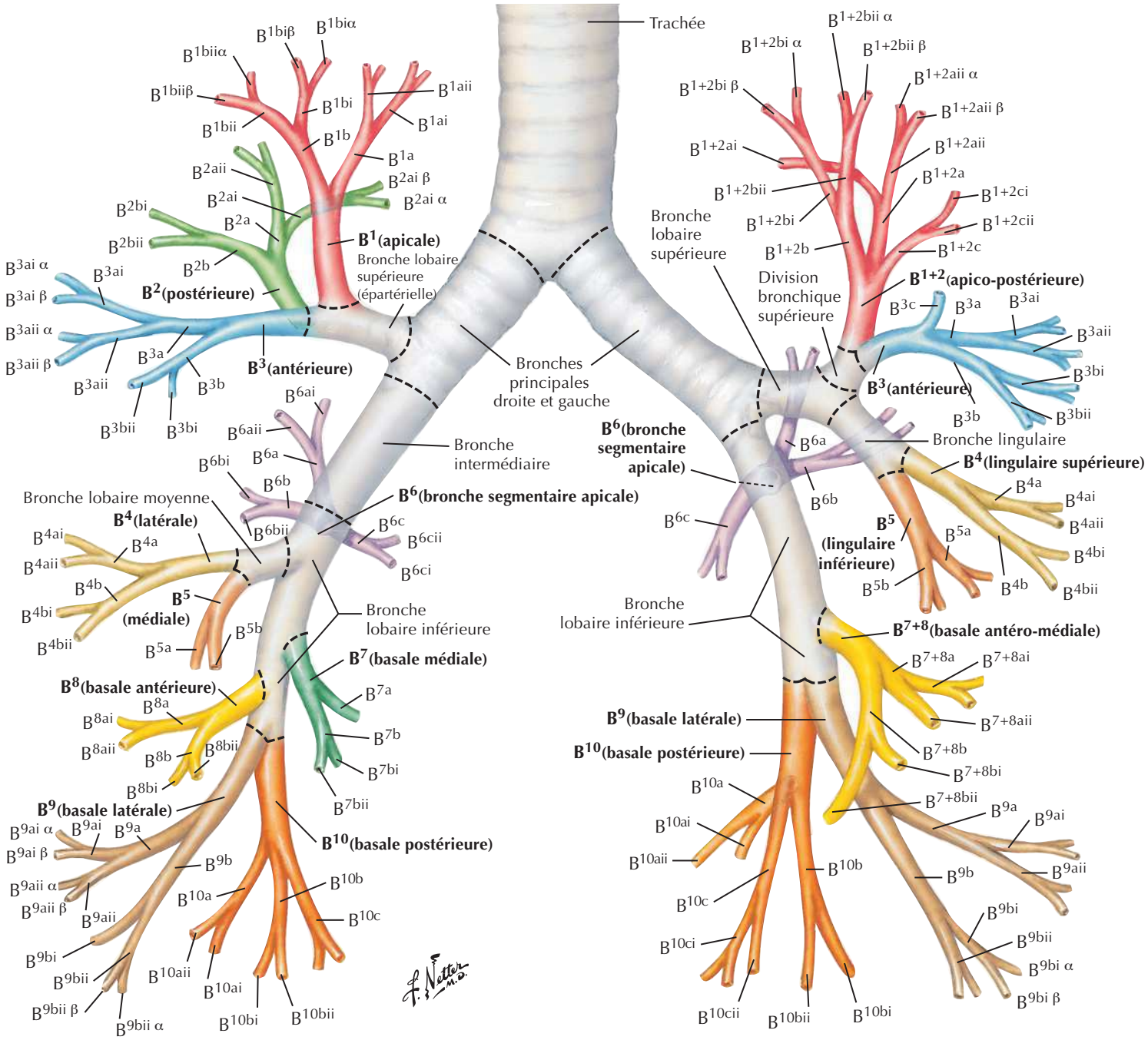

La nomenclature habituelle des segments pulmonaires (planches 197 et 198) est celle de Jackson et Huber, et les bronches segmentaires suivent cette nomenclature. Ikeda a proposé une nomenclature (voir cette planche) semblable jusqu'à la 6e subdivision bronchique. Pour simplifier, sur ce dessin, ne sont représentées que les bronches de la 5e ou de la 6e génération. Les bronches segmentaires (B) sont numérotées de 1 à 10 sur chaque poumon, correspondant aux segments pulmonaires. Sur le poumon gauche, B^1 et B^2 sont associées à B^7 et B^8. Les sous-segments, ou de 4e ordre, sont indiqués par addition des lettres a, b ou c pour chaque branche supplémentaire. Les bronches de 5e ordre sont désignées par les lettres i (antérieur) ou ii (postérieur), et celles de 6e ordre par les lettres grecques α ou β. De nombreux textes utilisent plutôt des chiffres (comme le propose Boyden) pour les bronches segmentaires. Les variations du modèle bronchique type montré ici sont communes, surtout dans les voies aériennes périphériques.

BIBLIOTHEQUE DE LA RECHERCHE BIBLIOGRAPHIQUE SCIENCE MEDICALE

BIBLIOTHEQUE DE LA RECHERCHE BIBLIOGRAPHIQUE SCIENCE MEDICALE

Voies aérifères intra-pulmonaires : schéma

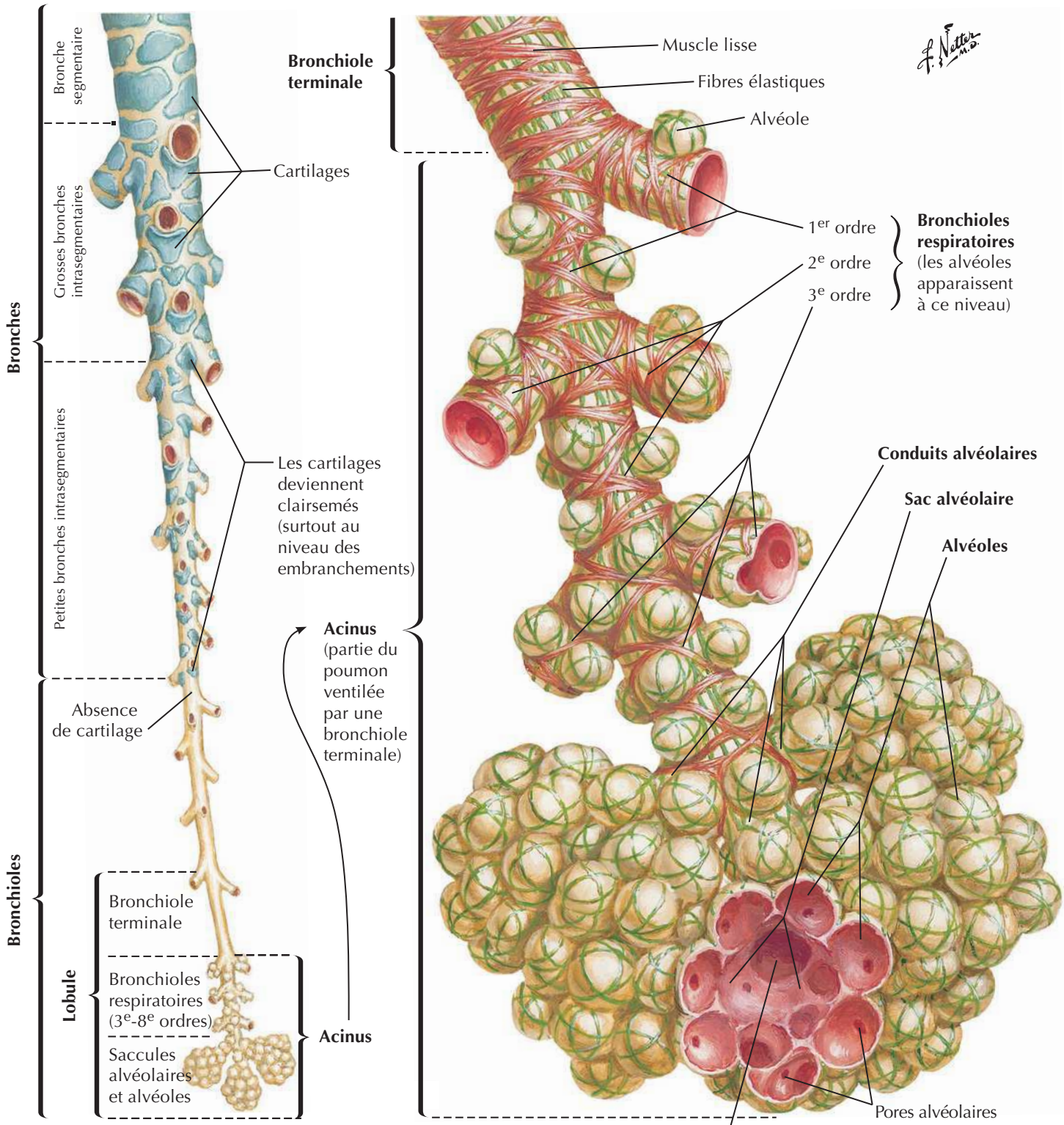

Subdivision des conduits aérifères intra-pulmonaires

Structure des conduits aérifères intra-pulmonaires

BIBLIOTHEQUE DE LA RECHERCHE BIBLIOGRAPHIQUE SCIENCE MEDICALE

Circulation sanguine intra-pulmonaire : schéma

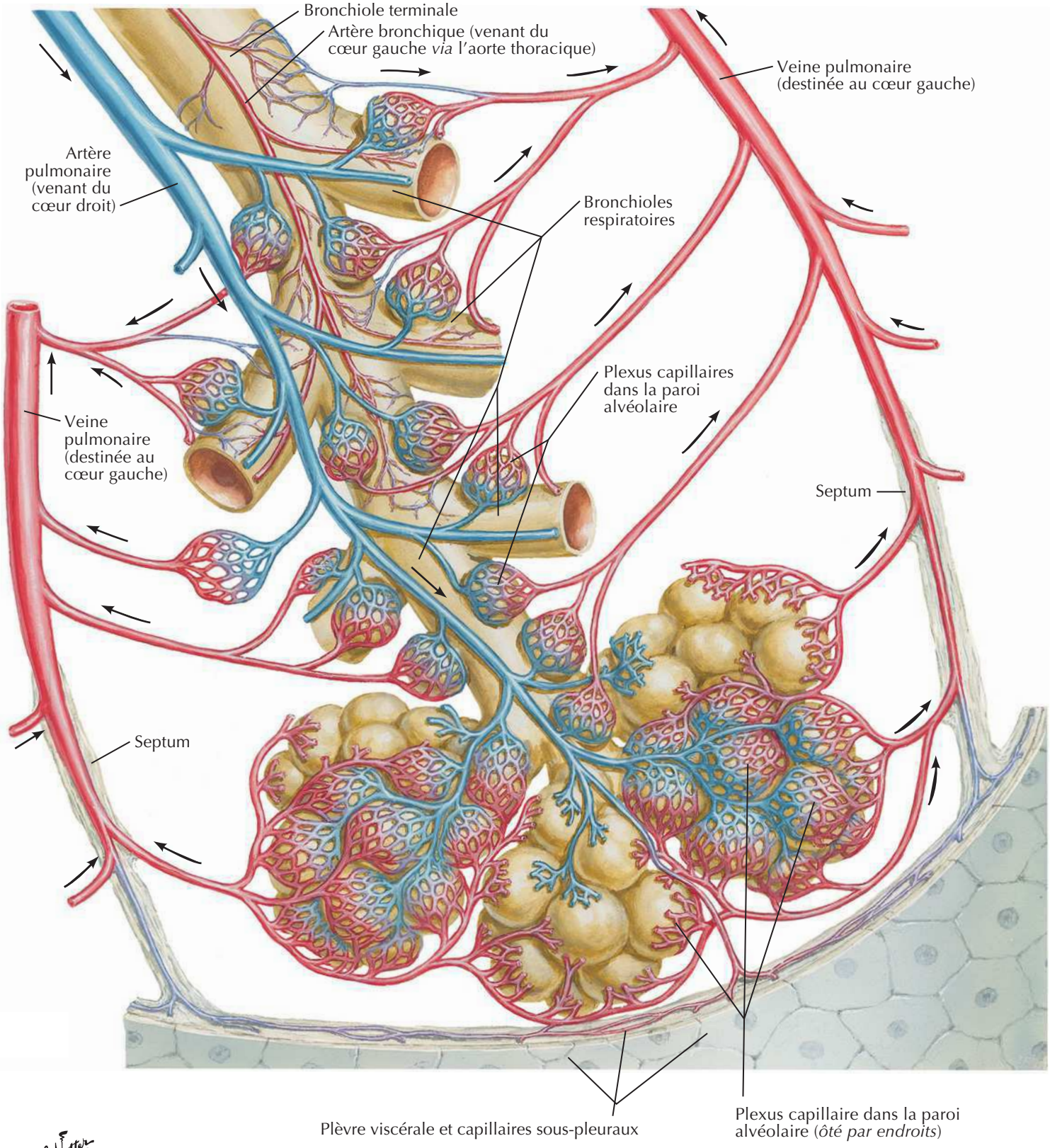

Note : Les artères pulmonaires et leurs branches se distribuent segmentairement avec les bronches. Les veines pulmonaires et leurs affluents ont un drainage intersegmentaire.

BIBLIOTHEQUE DE LA RECHERCHE BIBLIOGRAPHIQUE SCIENCE MEDICALE

Gros vaisseaux du médiastin supérieur

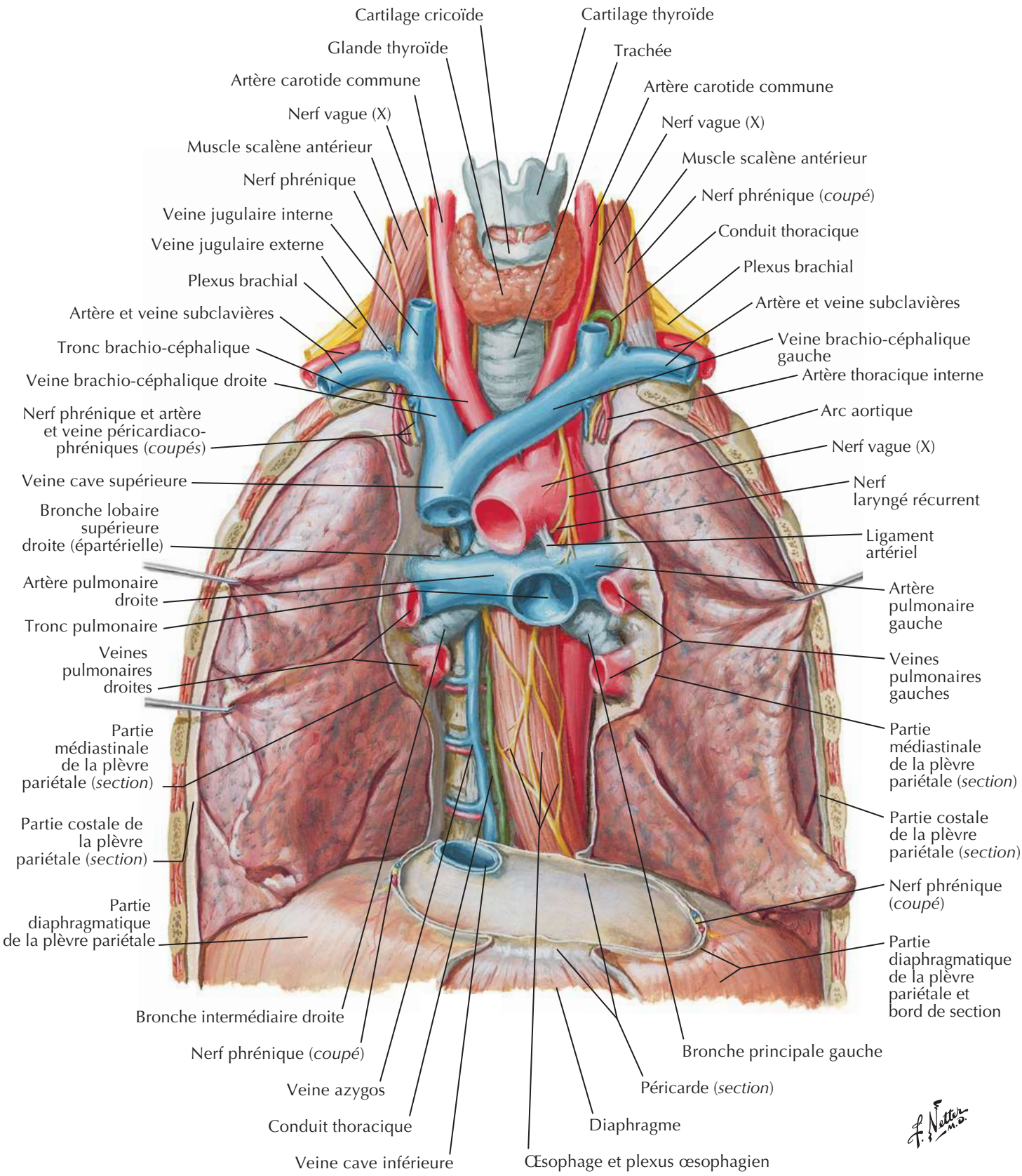

BIBLIOTHEQUE DE LA RECHERCHE BIBLIOGRAPHIQUE SCIENCE MEDICALE

Artères et veines bronchiques

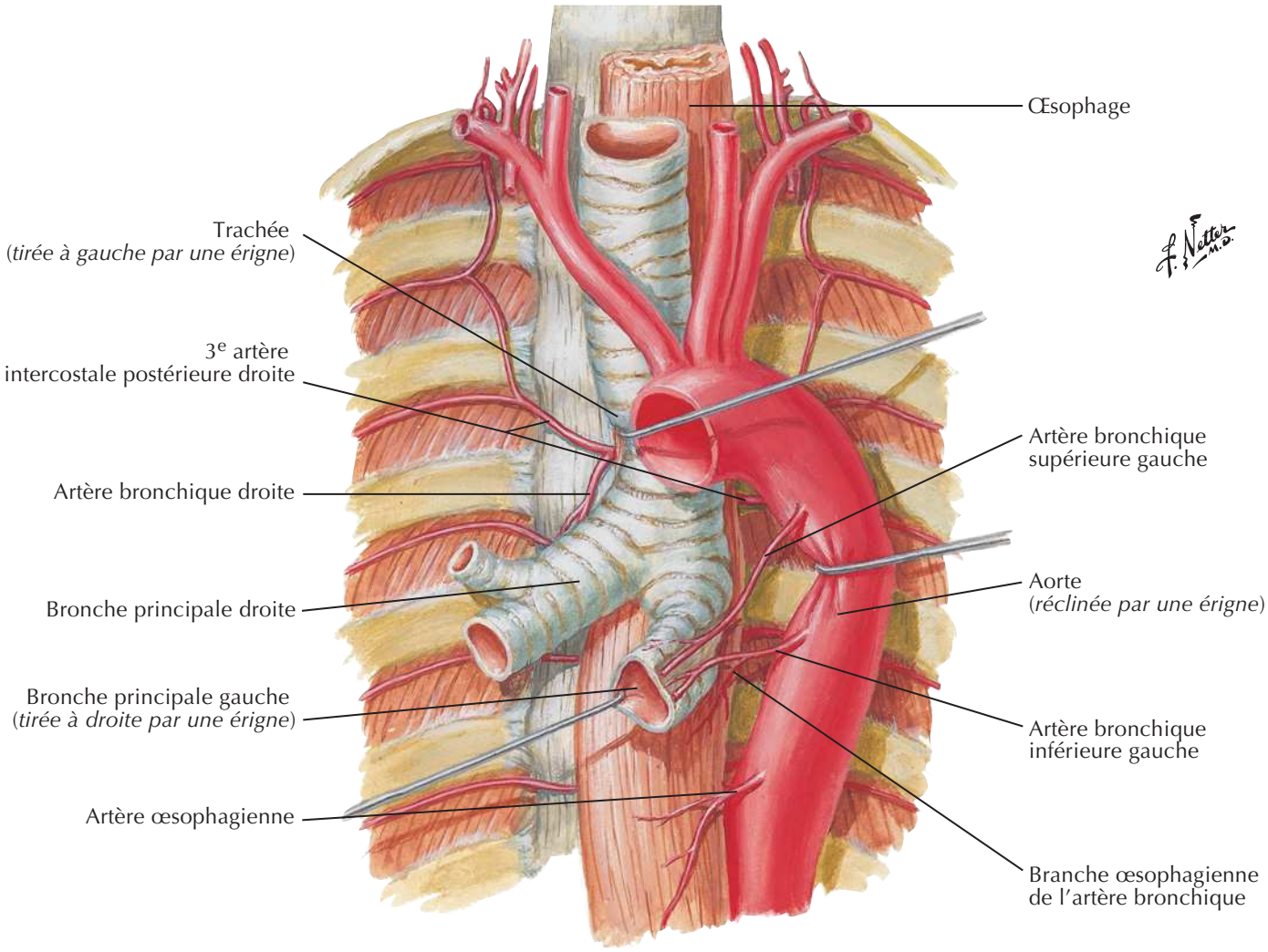

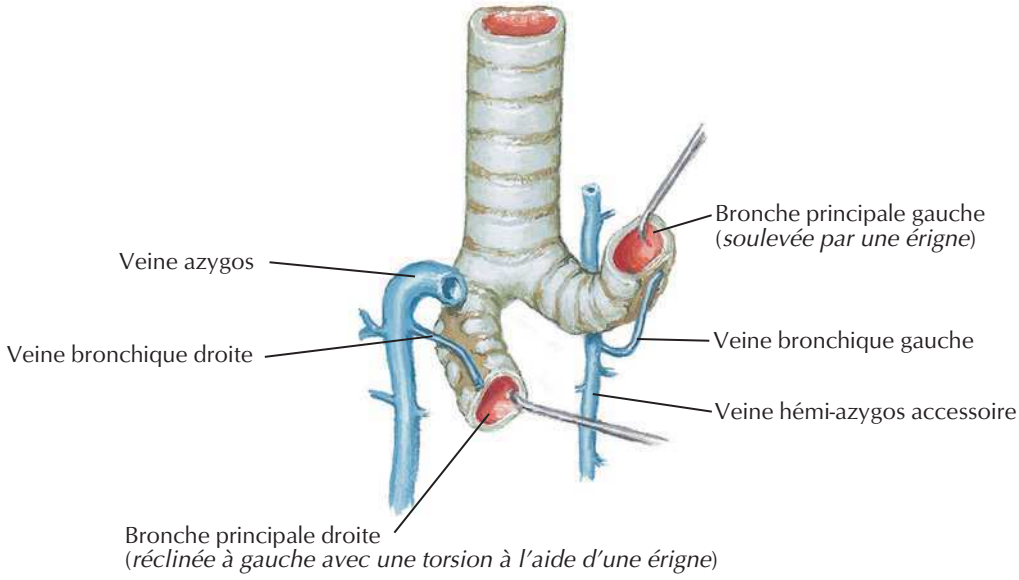

BIBLIOTHEQUE DE LA RECHERCHE BIBLIOGRAPHIQUE SCIENCE MEDICALE

Vaisseaux et nœuds lymphatiques du poumon

Voir aussi **Planches 74, 235**

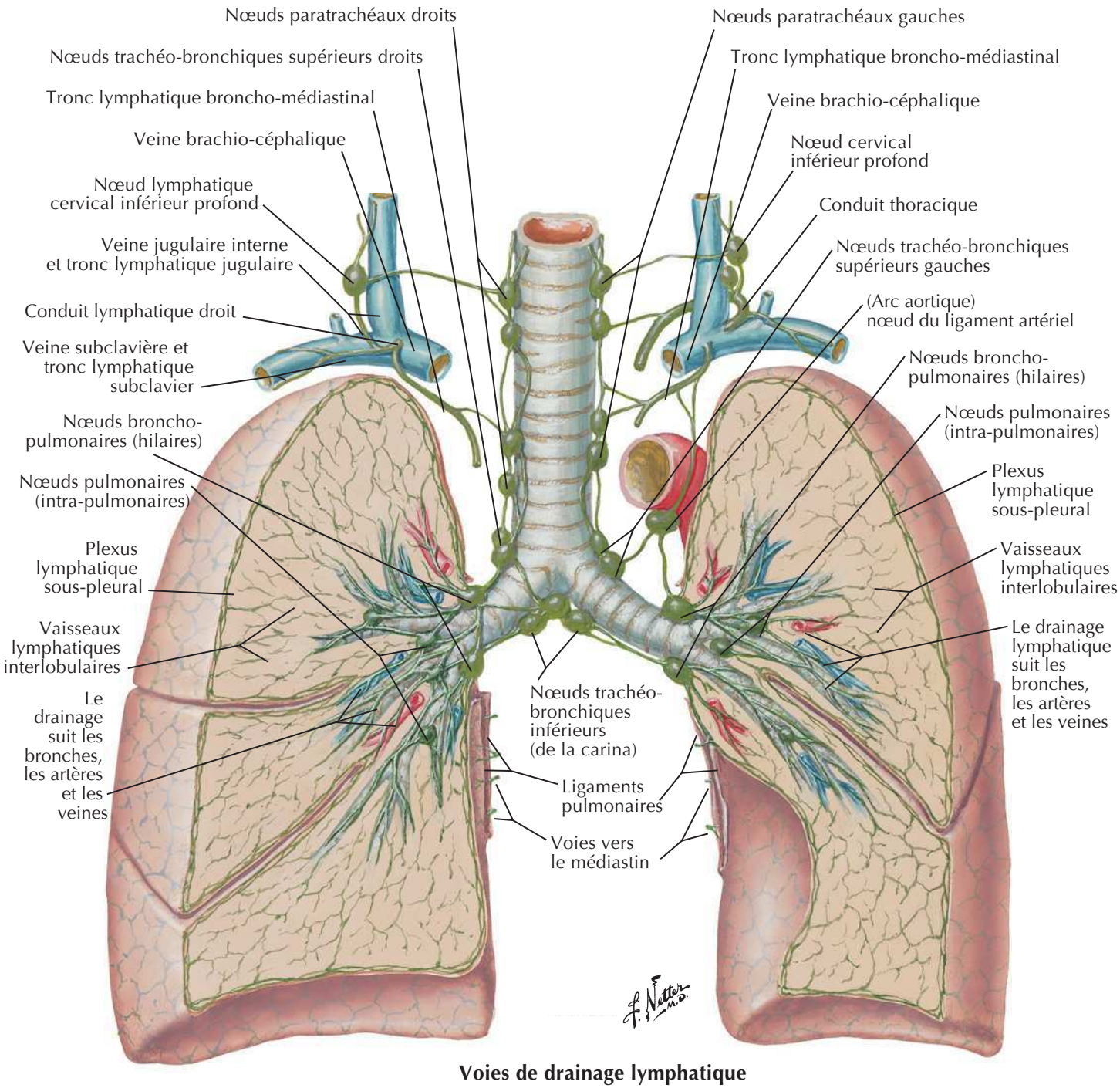

Voies de drainage lymphatique

Poumon droit : tous les lobes se drainent dans les nœuds intra-pulmonaires et broncho-pulmonaires (hilaires), puis dans les nœuds trachéo-bronchiques inférieurs (de la carina), les nœuds trachéo-bronchiques supérieurs droits et les nœuds paratrachéaux droits, sur le trajet de la veine brachio-céphalique *via* le tronc lymphatique broncho-médiastinal et/ou le nœud cervical profond inférieur (scalène).

Poumon gauche : Le lobe supérieur se draine dans les nœuds pulmonaires et broncho-pulmonaires (hilaires), les nœuds trachéo-bronchiques inférieurs de la carina, les nœuds trachéo-bronchiques supérieurs gauches, les nœuds paratrachéaux gauches et/ou (arc aortique) le nœud du ligament artériel, puis dans la veine brachio-céphalique *via* le tronc broncho-médiastinal gauche et le conduit thoracique. Le lobe inférieur gauche se draine aussi dans les nœuds pulmonaires et broncho-pulmonaires (hilaires) et vers les nœuds trachéo-bronchiques inférieurs (de la carina), mais ensuite, souvent dans les nœuds trachéo-bronchiques supérieurs droits, où il suit la même voie que la lymphe issue du poumon droit.

BIBLIOTHEQUE DE LA RECHERCHE BIBLIOGRAPHIQUE SCIENCE MEDICALE

BIBLIOTHEQUE DE LA RECHERCHE BIBLIOGRAPHIQUE SCIENCE MEDICALE

Nerfs autonomes dans le thorax

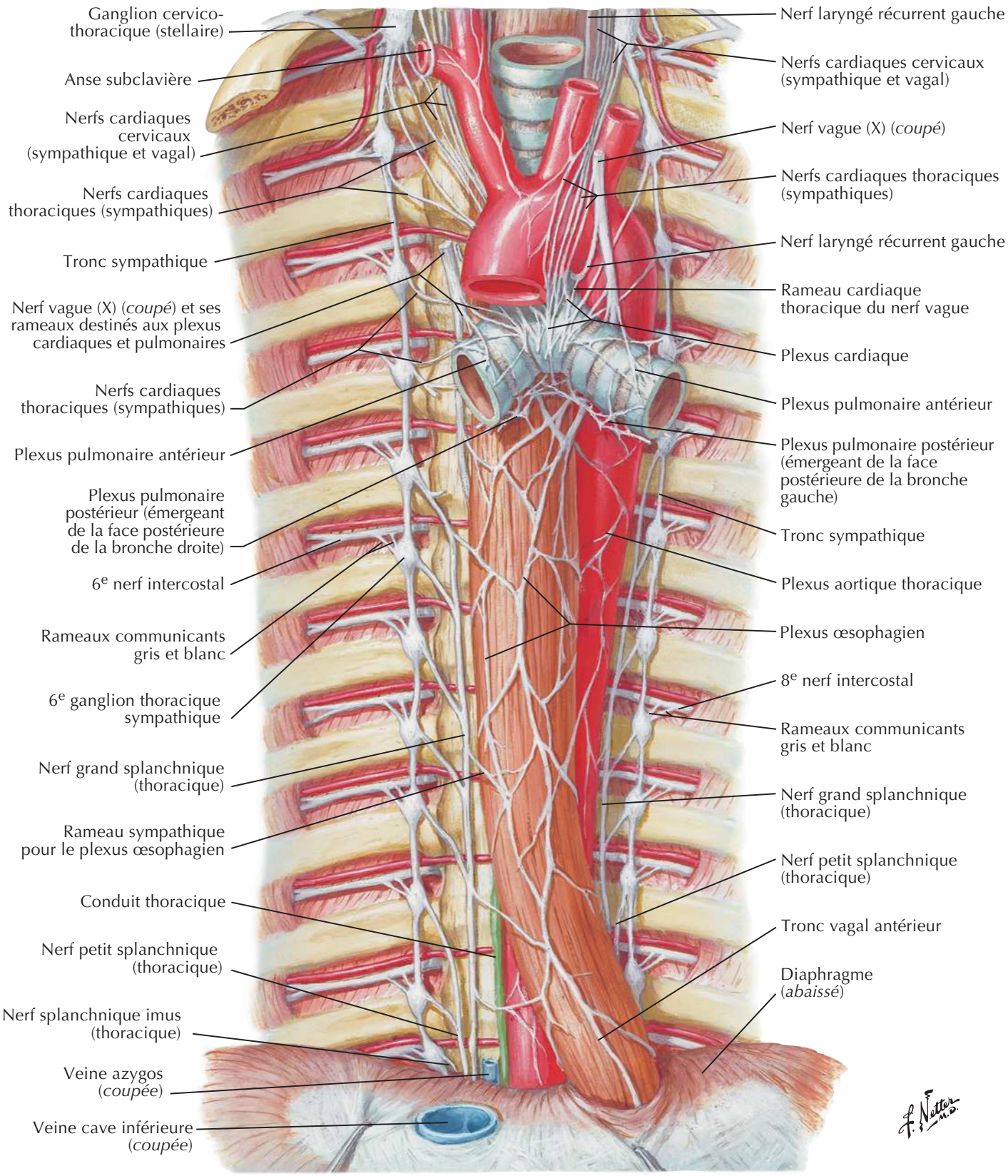

BIBLIOTHEQUE DE LA RECHERCHE BIBLIOGRAPHIQUE SCIENCE MEDICALE

BIBLIOTHEQUE DE LA RECHERCHE BIBLIOGRAPHIQUE SCIENCE MEDICALE

Innervation de l'arbre trachéo-bronchique : schéma

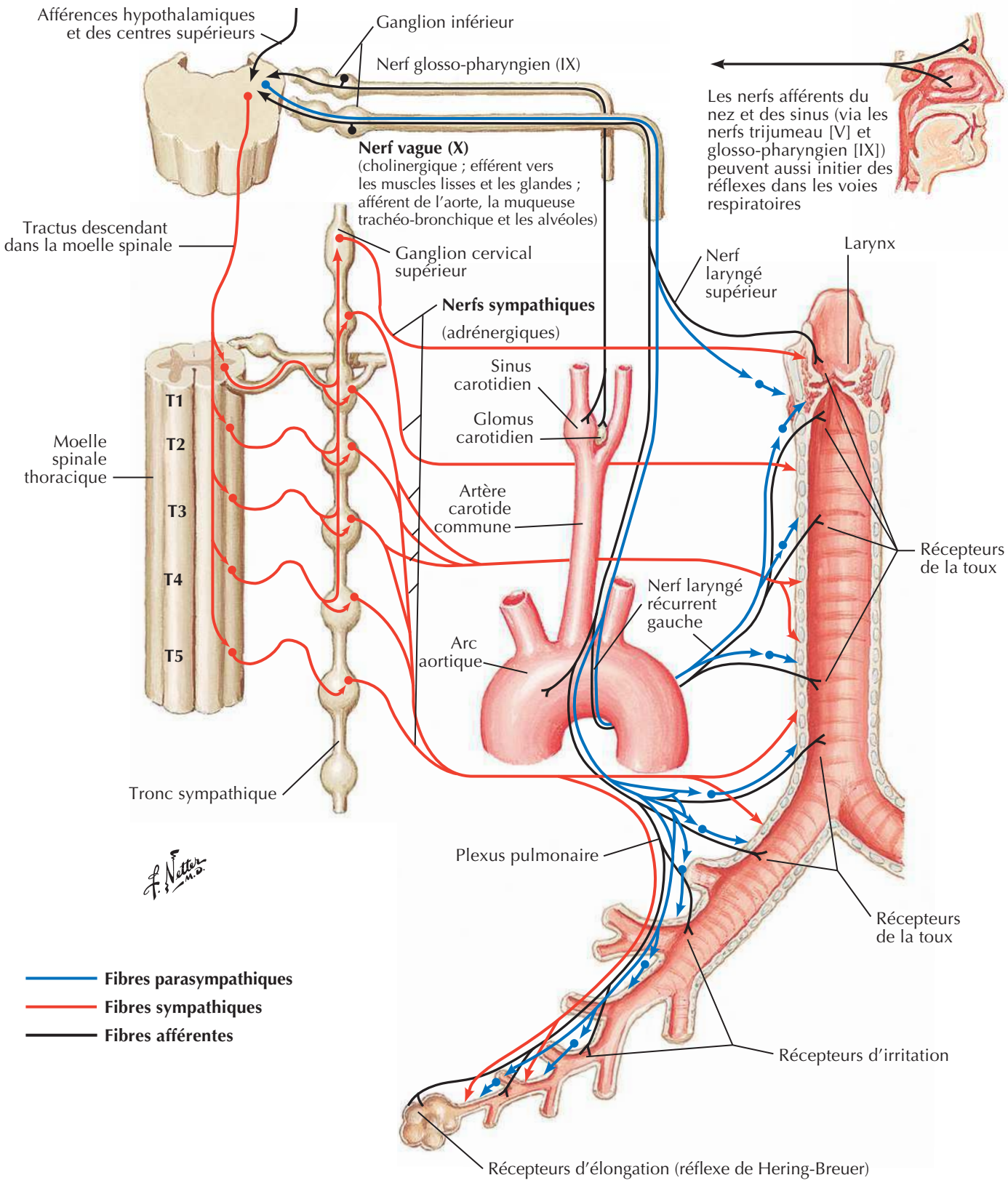

BIBLIOTHEQUE DE LA RECHERCHE BIBLIOGRAPHIQUE SCIENCE MEDICALE

BIBLIOTHEQUE DE LA RECHERCHE BIBLIOGRAPHIQUE SCIENCE MEDICALE

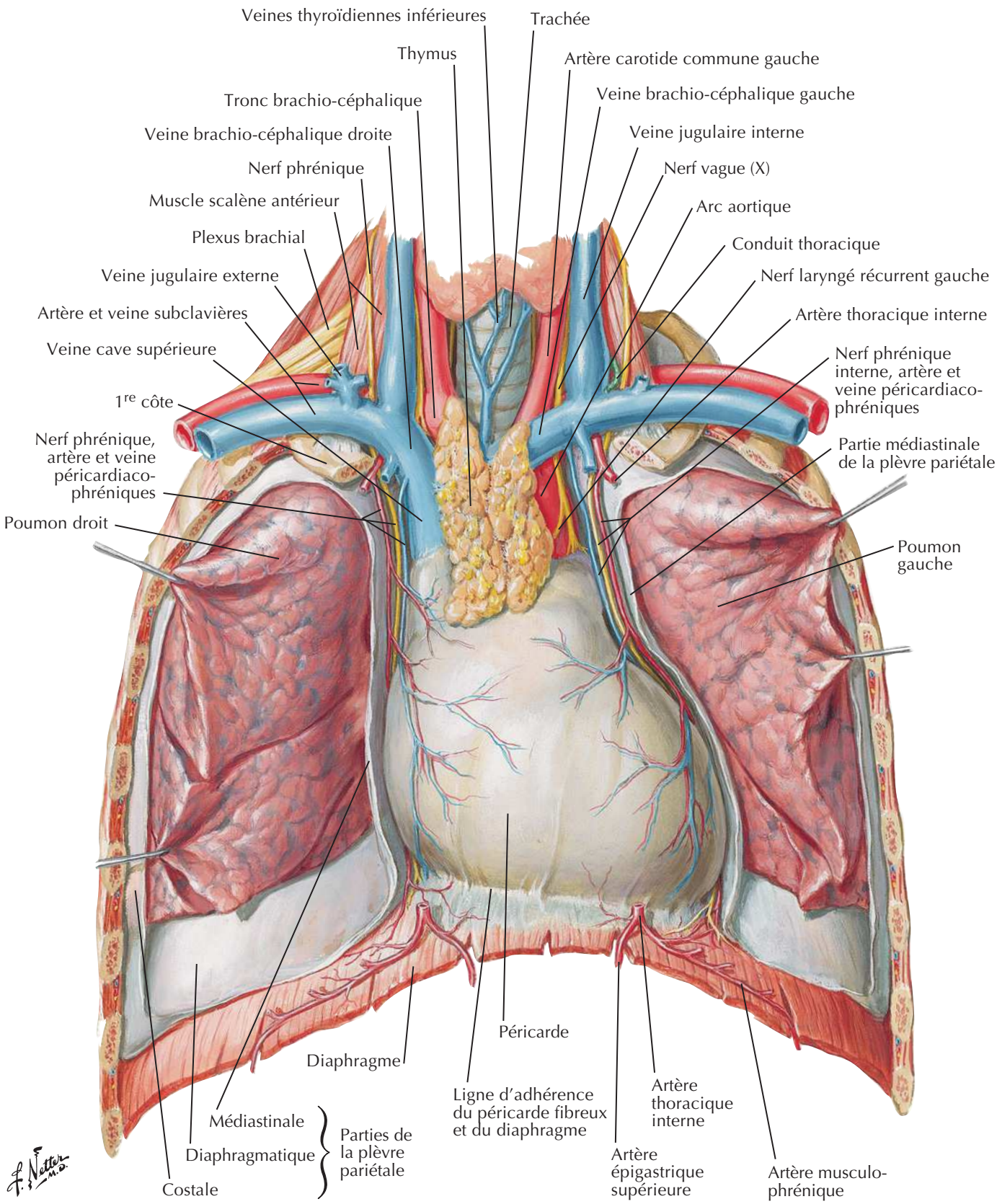

BIBLIOTHEQUE DE LA RECHERCHE BIBLIOGRAPHIQUE SCIENCE MEDICALE

BIBLIOTHEQUE DE LA RECHERCHE BIBLIOGRAPHIQUE SCIENCE MEDICALE

Cœur : vue antérieure

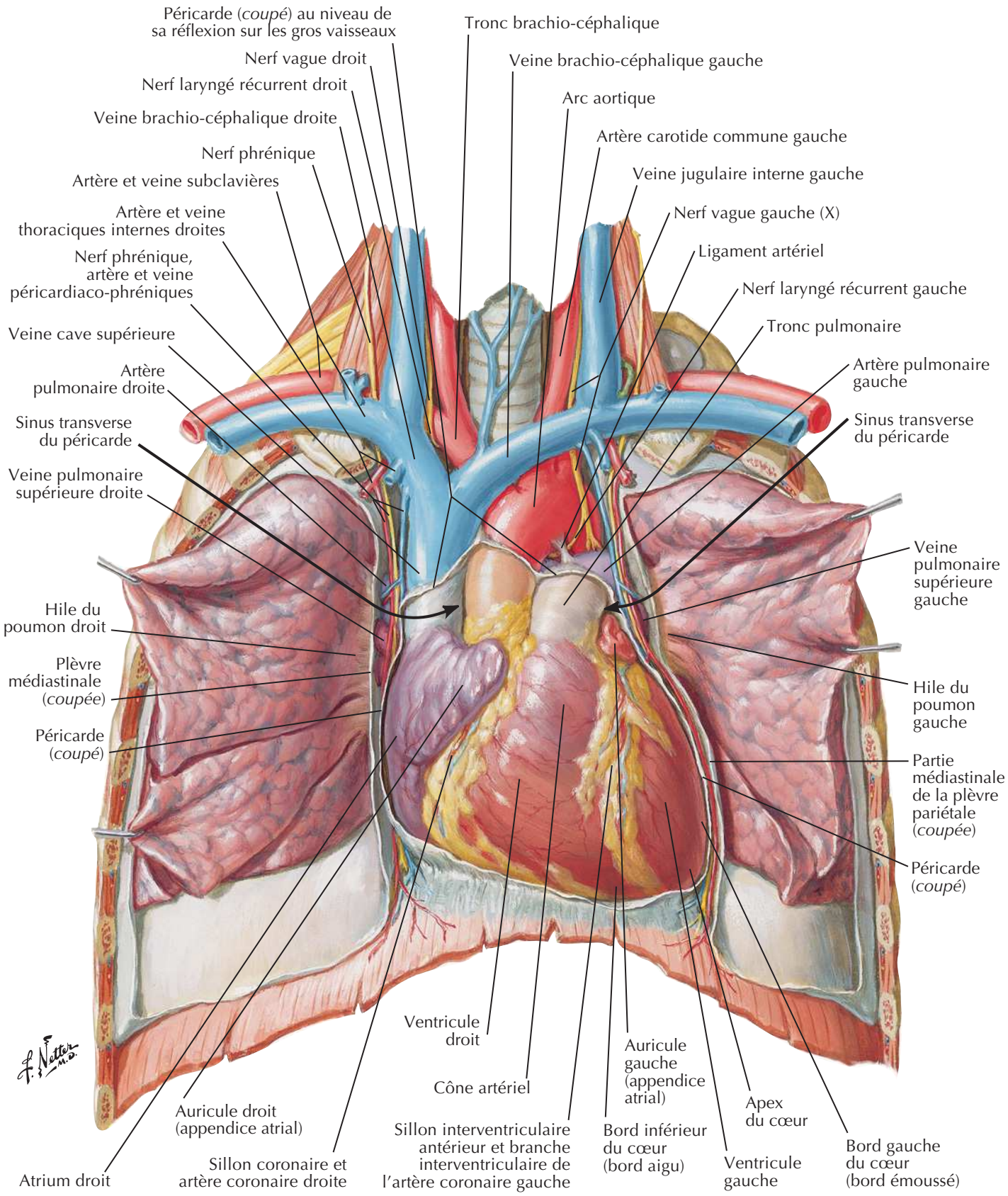

BIBLIOTHEQUE DE LA RECHERCHE BIBLIOGRAPHIQUE SCIENCE MEDICALE

Imagerie du cœur et auscultation cardiaque

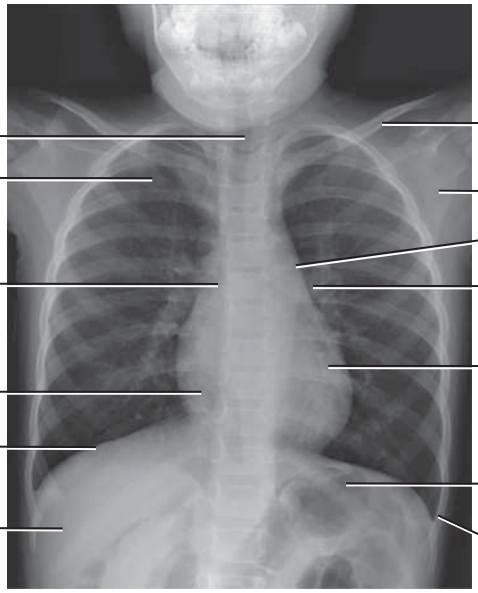

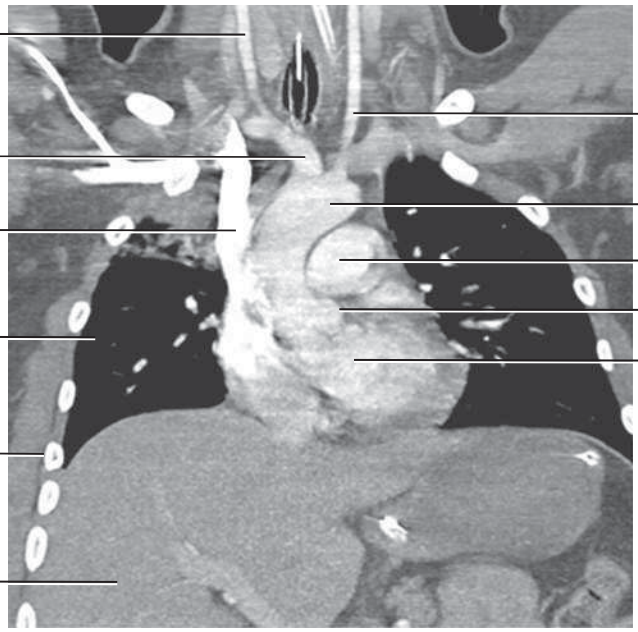

Aires précordiales d'auscultation

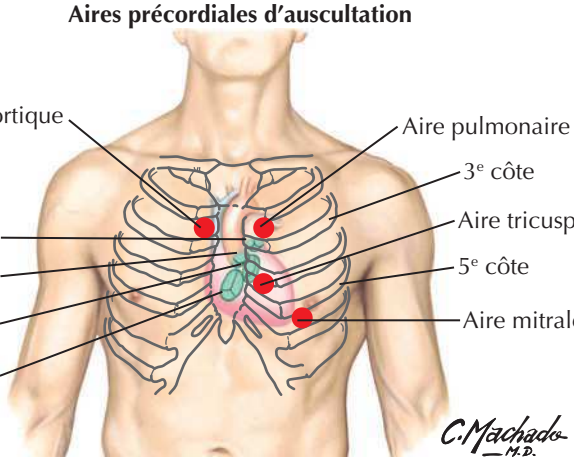

BIBLIOTHEQUE DE LA RECHERCHE BIBLIOGRAPHIQUE SCIENCE MEDICALE

BIBLIOTHEQUE DE LA RECHERCHE BIBLIOGRAPHIQUE SCIENCE MEDICALE

Cœur : base et face diaphragmatique

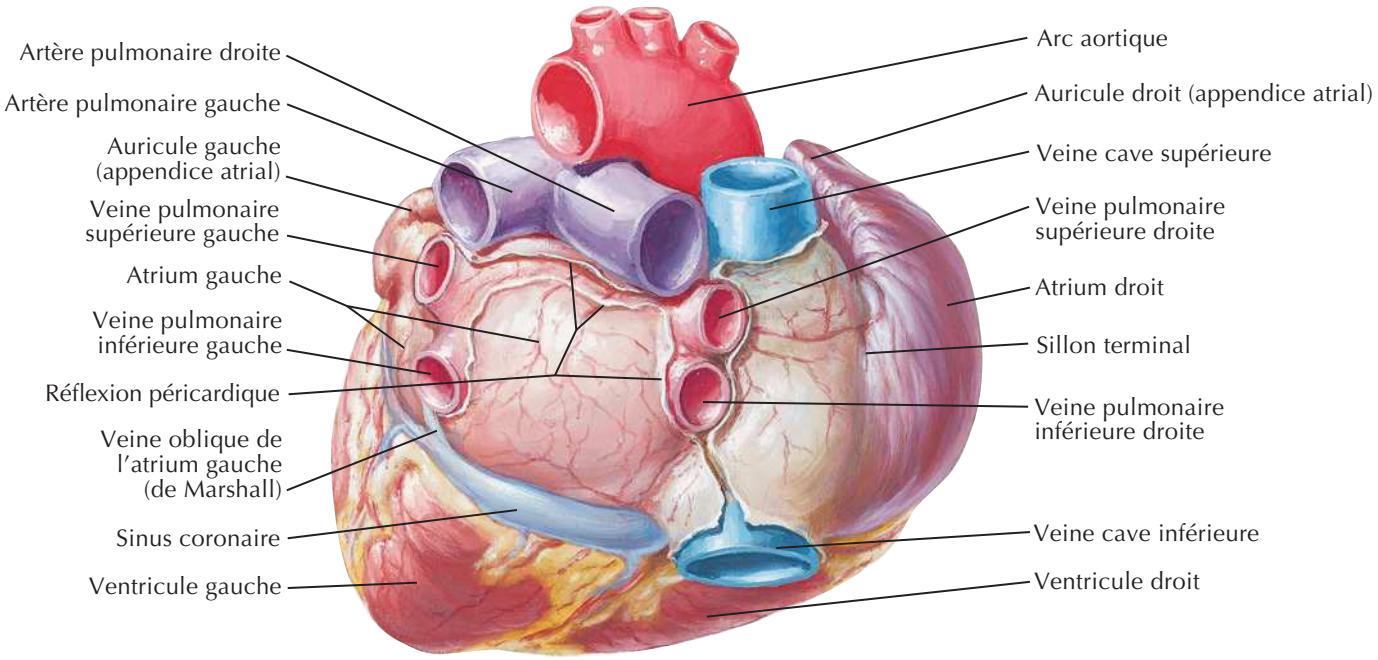

Base du cœur : vue postérieure

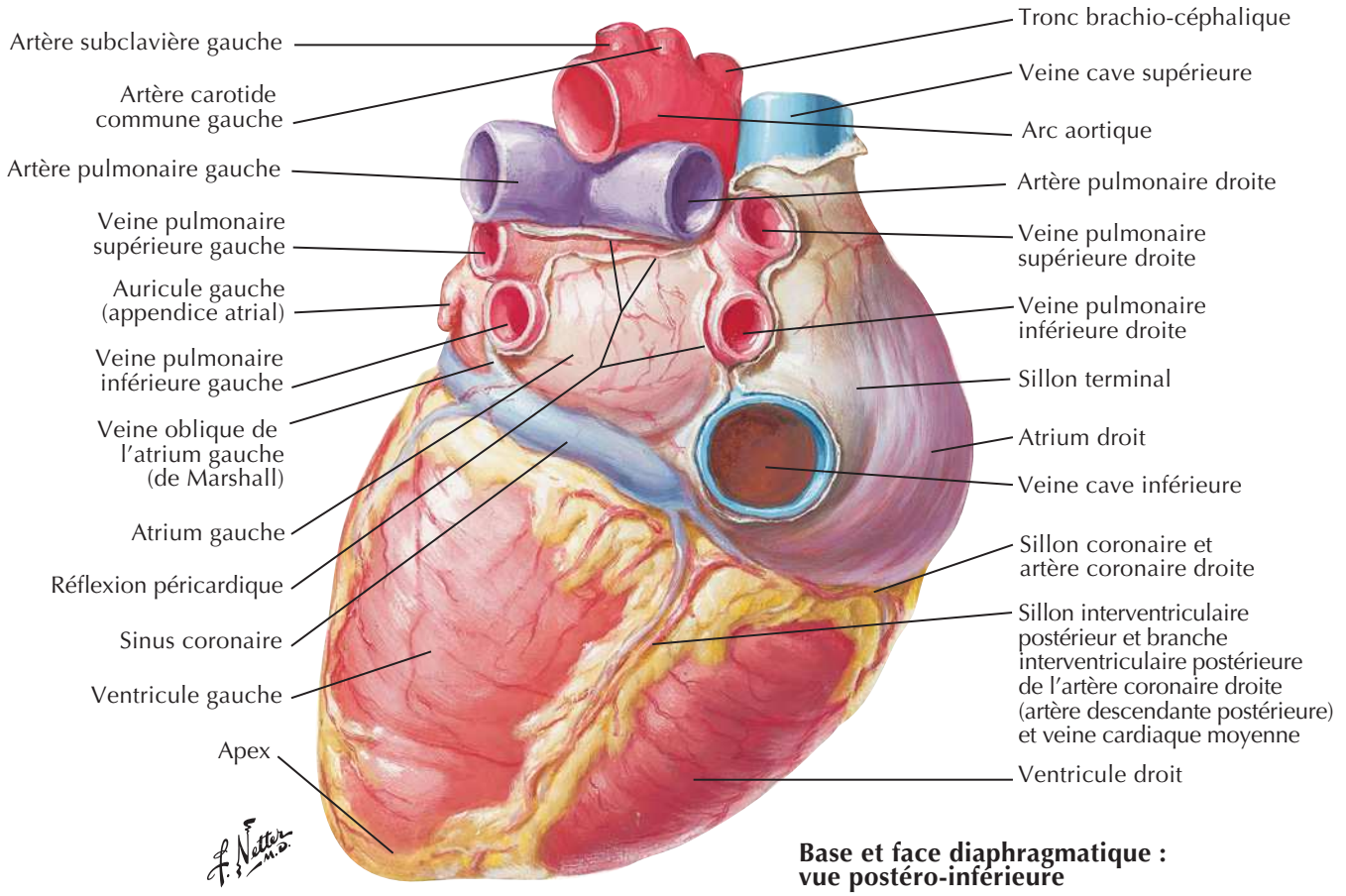

Base et face diaphragmatique : vue postéro-inférieure

BIBLIOTHEQUE DE LA RECHERCHE BIBLIOGRAPHIQUE SCIENCE MEDICALE

BIBLIOTHEQUE DE LA RECHERCHE BIBLIOGRAPHIQUE SCIENCE MEDICALE

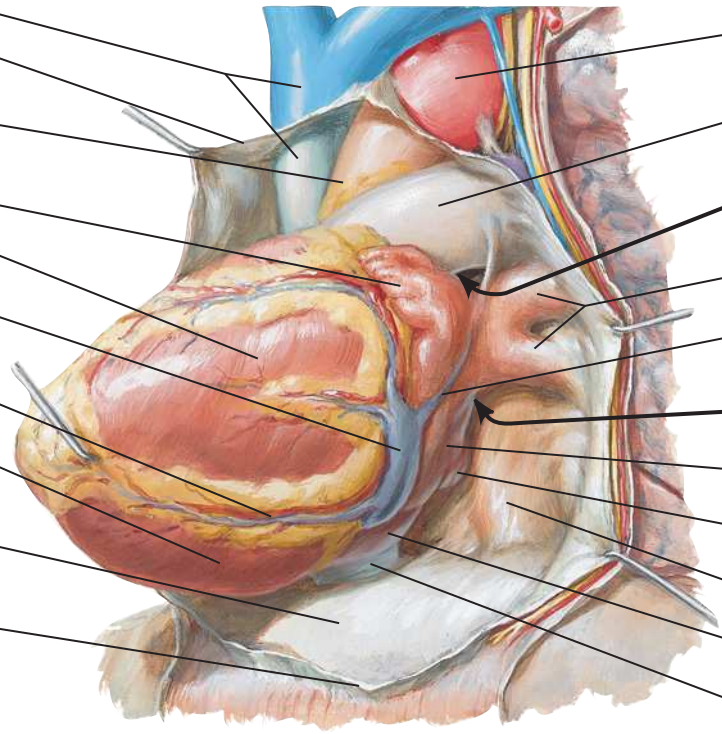

Cœur extirpé du sac péricardique ouvert : vue latérale gauche

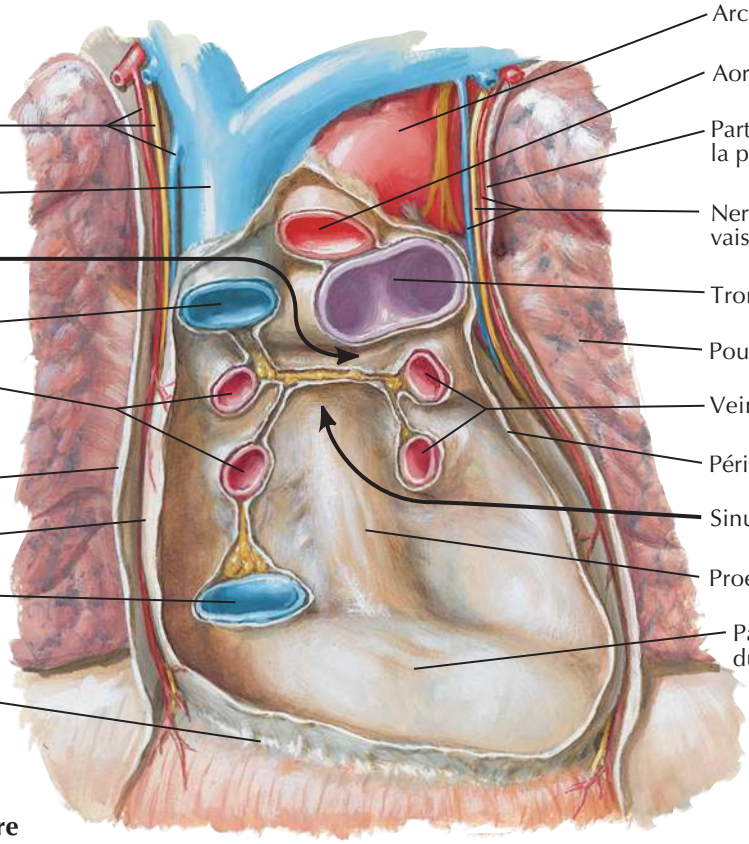

Sac péricardique sans le cœur : vue antérieure

BIBLIOTHEQUE DE LA RECHERCHE BIBLIOGRAPHIQUE SCIENCE MEDICALE

BIBLIOTHEQUE DE LA RECHERCHE BIBLIOGRAPHIQUE SCIENCE MEDICALE

Médiastin : coupe transversale (vue inférieure)

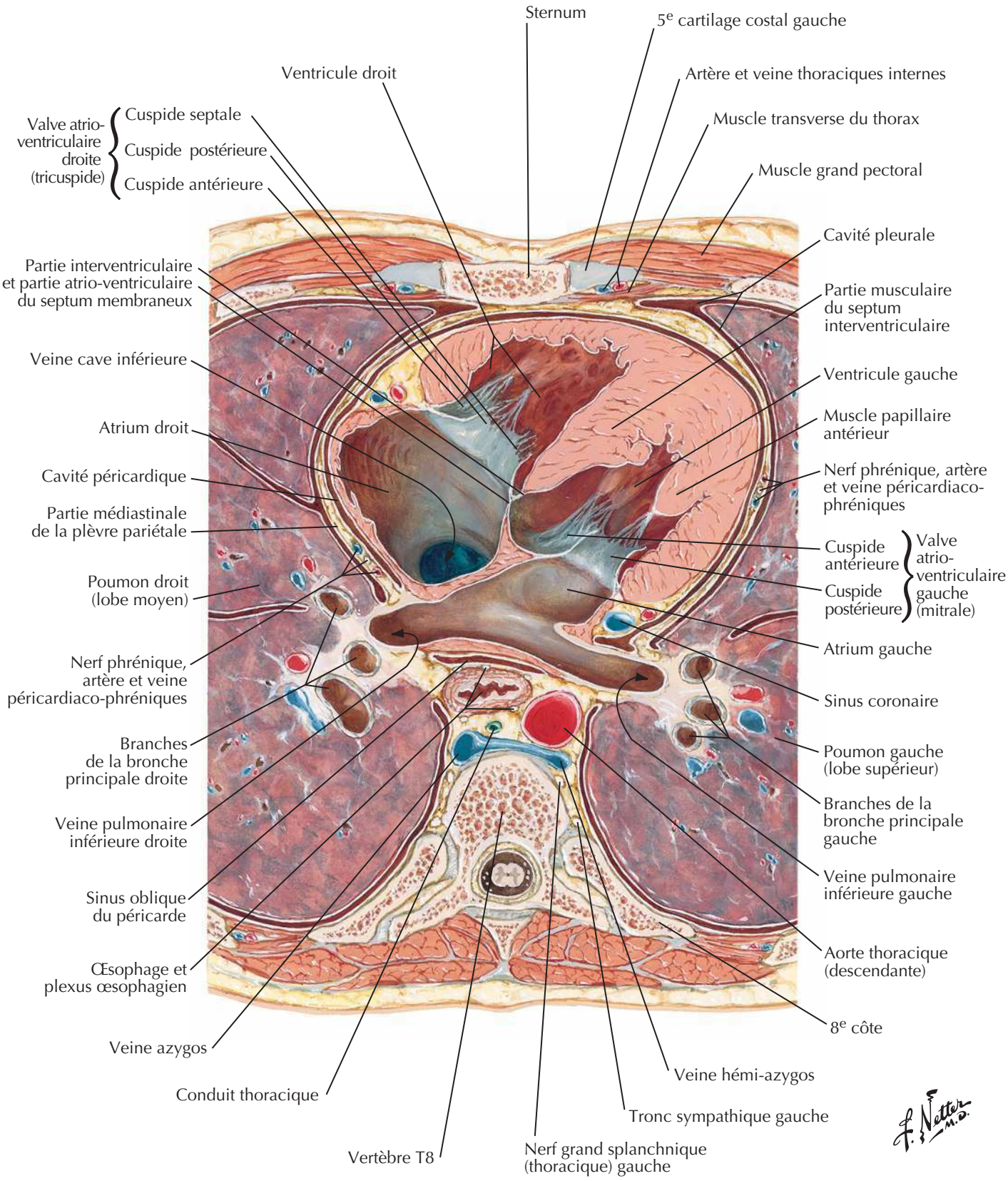

BIBLIOTHEQUE DE LA RECHERCHE BIBLIOGRAPHIQUE SCIENCE MEDICALE

BIBLIOTHEQUE DE LA RECHERCHE BIBLIOGRAPHIQUE SCIENCE MEDICALE

Thorax : section coronale du cœur et de l'aorte ascendante

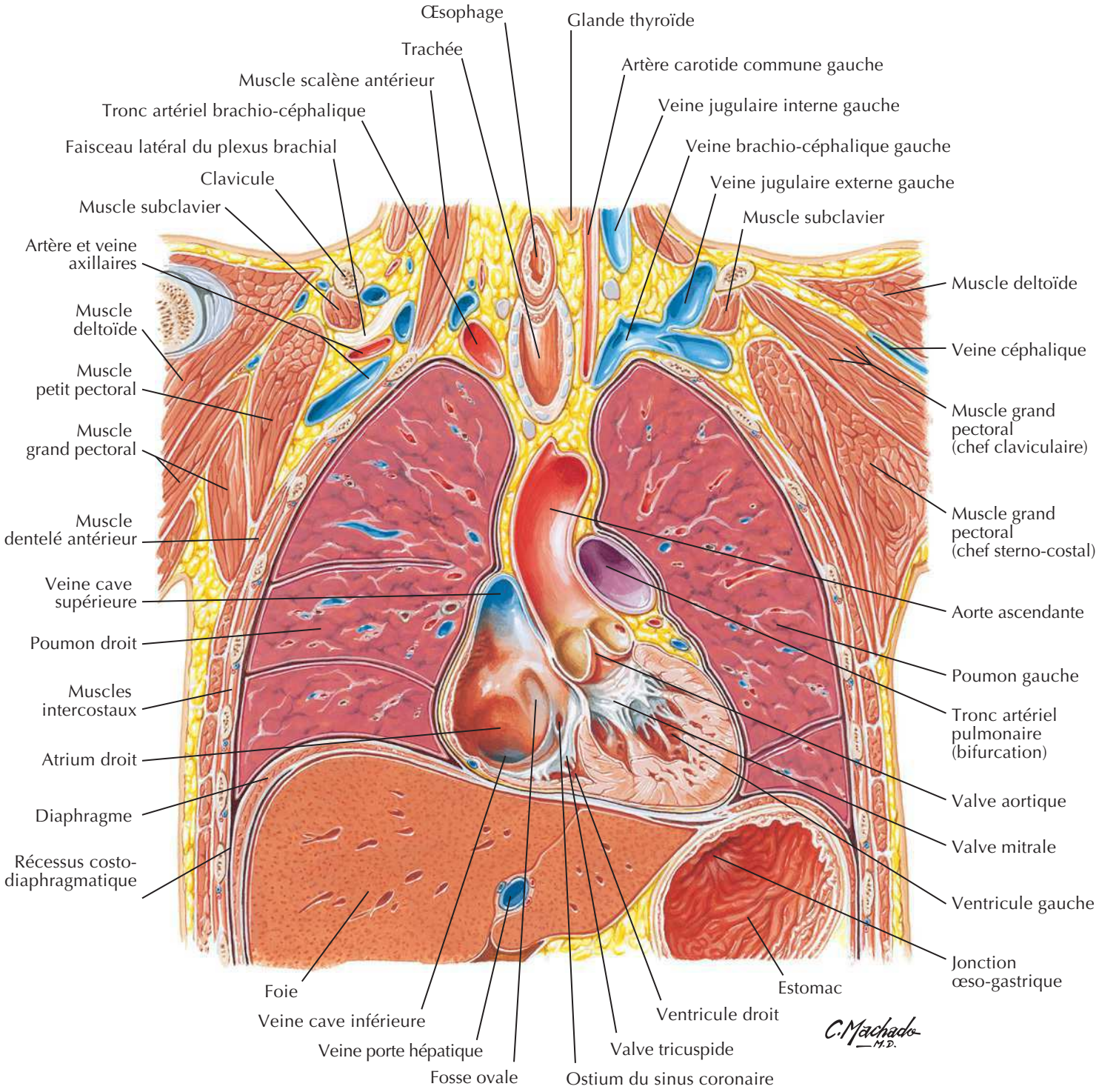

BIBLIOTHEQUE DE LA RECHERCHE BIBLIOGRAPHIQUE SCIENCE MEDICALE

BIBLIOTHEQUE DE LA RECHERCHE BIBLIOGRAPHIQUE SCIENCE MEDICALE

Artères coronaires et veines cardiaques

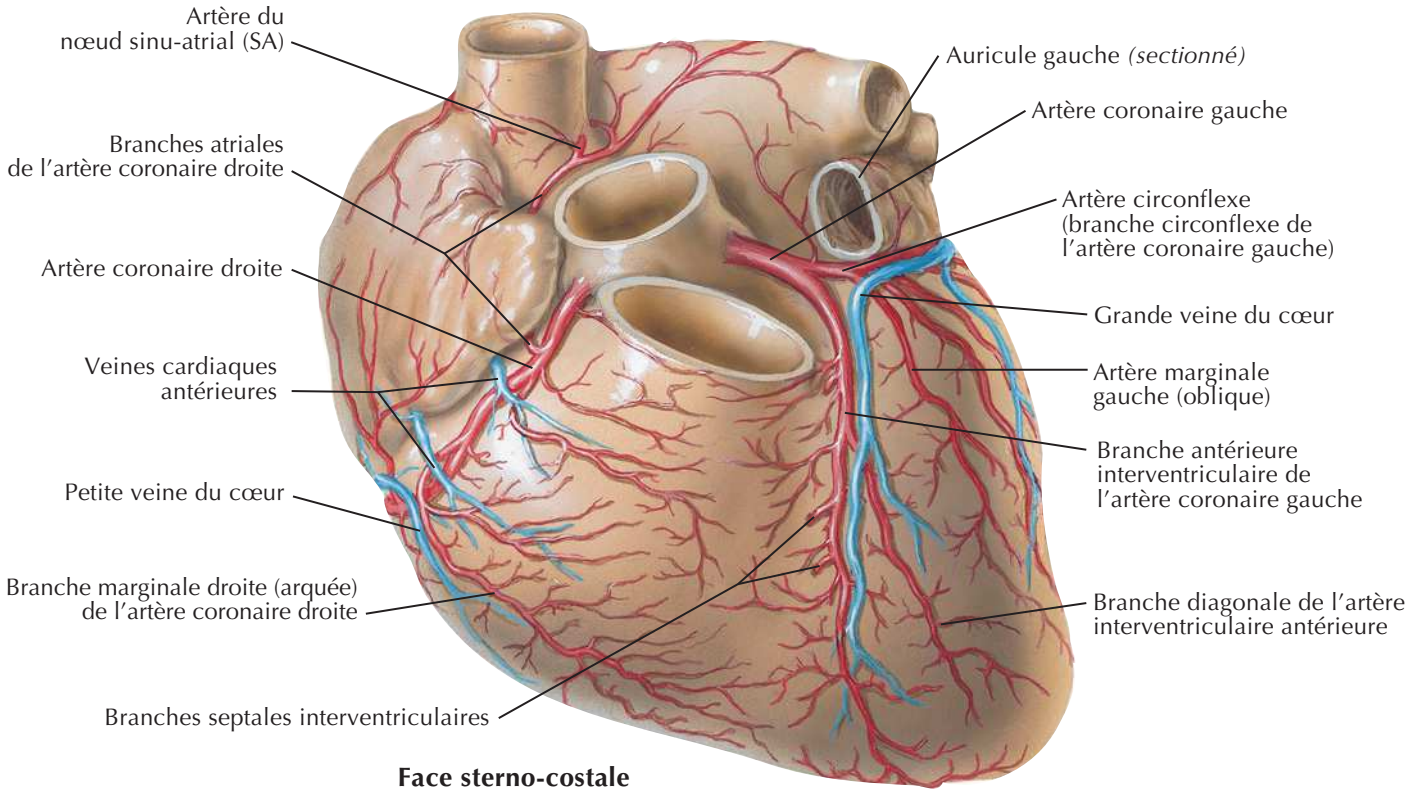

Face sterno-costale

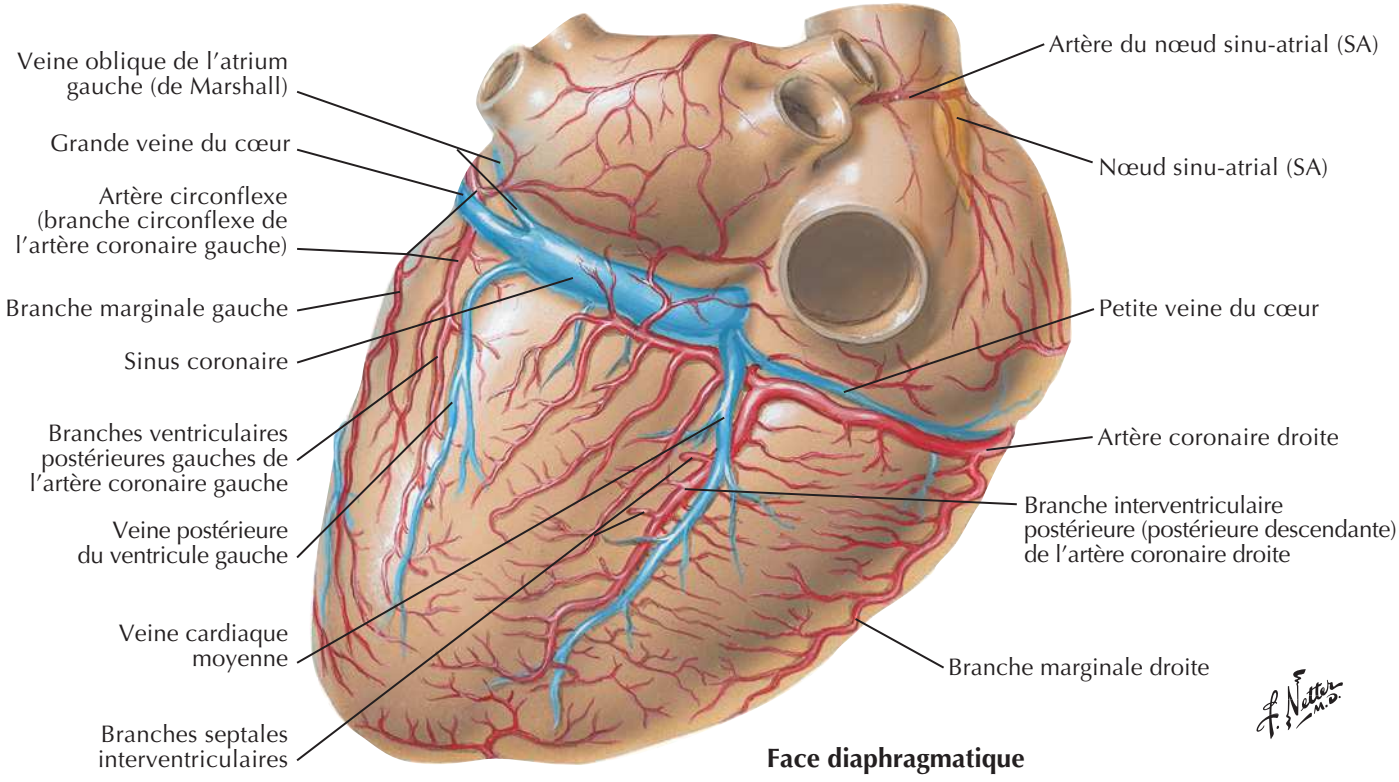

Face diaphragmatique

BIBLIOTHEQUE DE LA RECHERCHE BIBLIOGRAPHIQUE SCIENCE MEDICALE

Artères coronaires : vues artériographiques

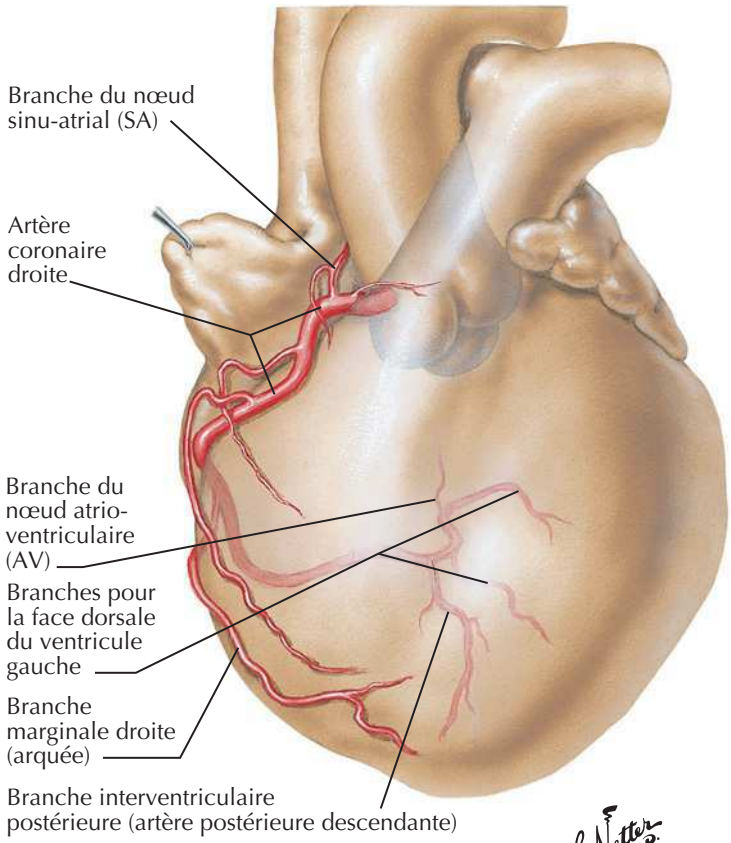

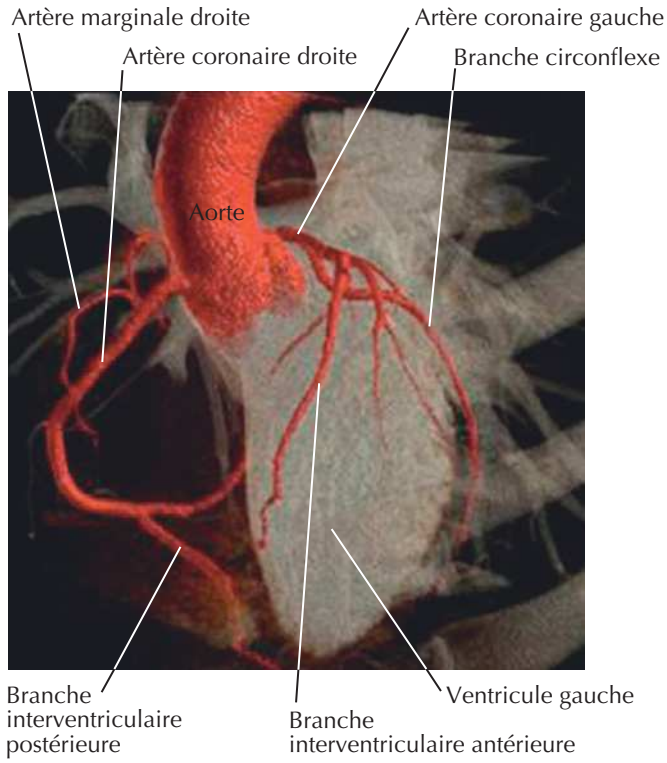

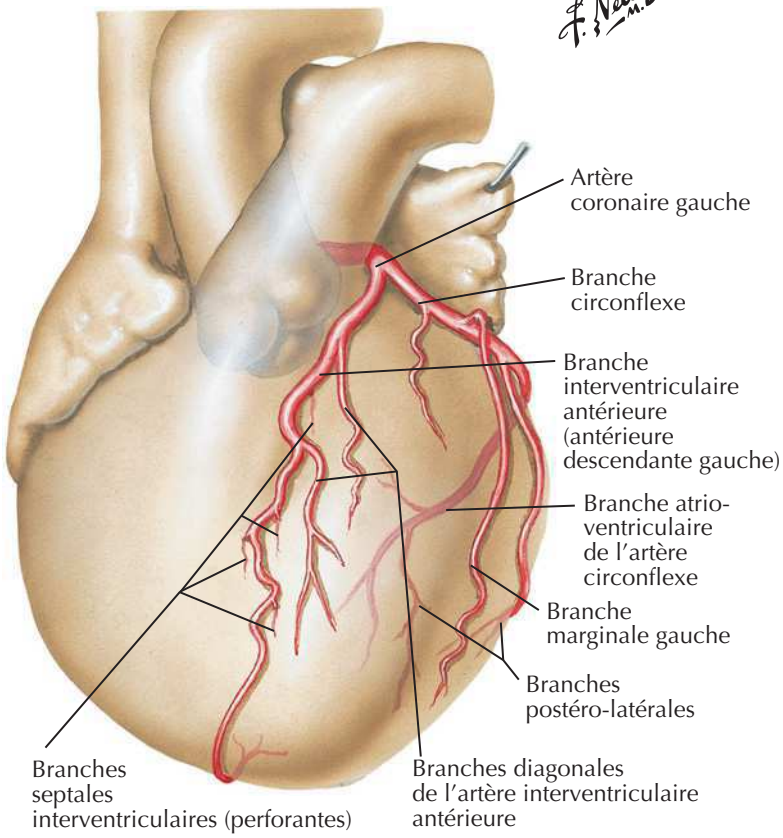

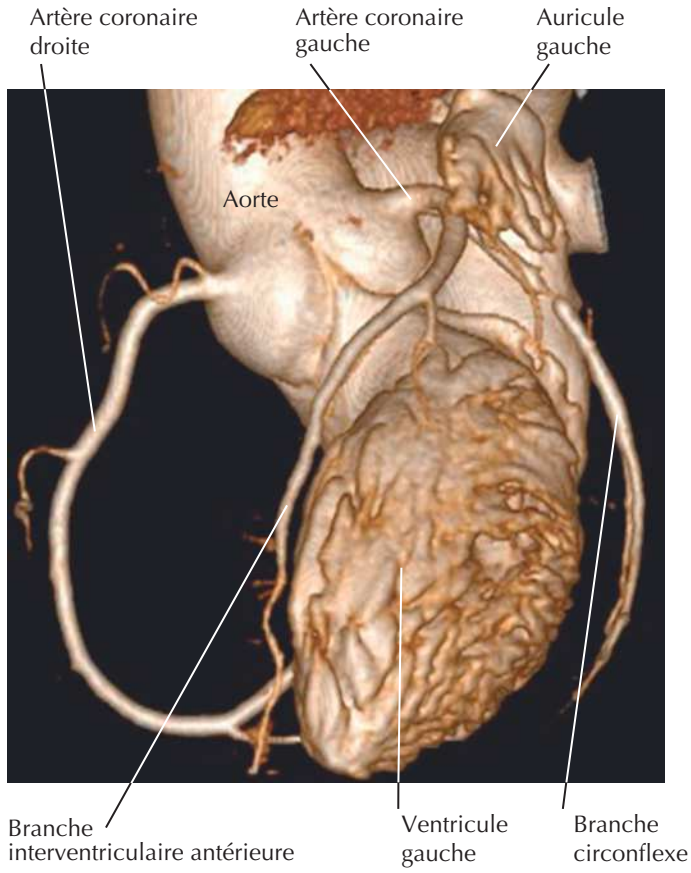

BIBLIOTHEQUE DE LA RECHERCHE BIBLIOGRAPHIQUE SCIENCE MEDICALE

BIBLIOTHEQUE DE LA RECHERCHE BIBLIOGRAPHIQUE SCIENCE MEDICALE

Atrium et ventricule droits

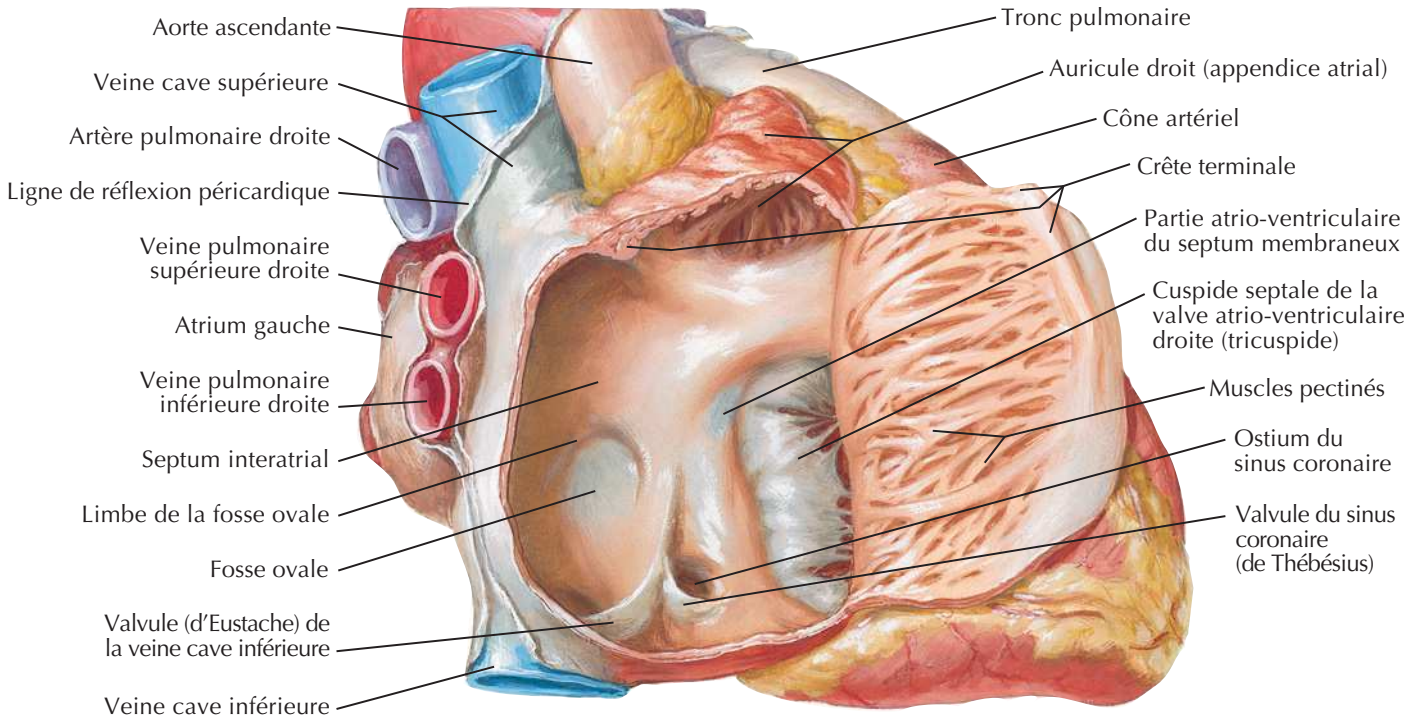

Atrium droit ouvert : vue latérale droite

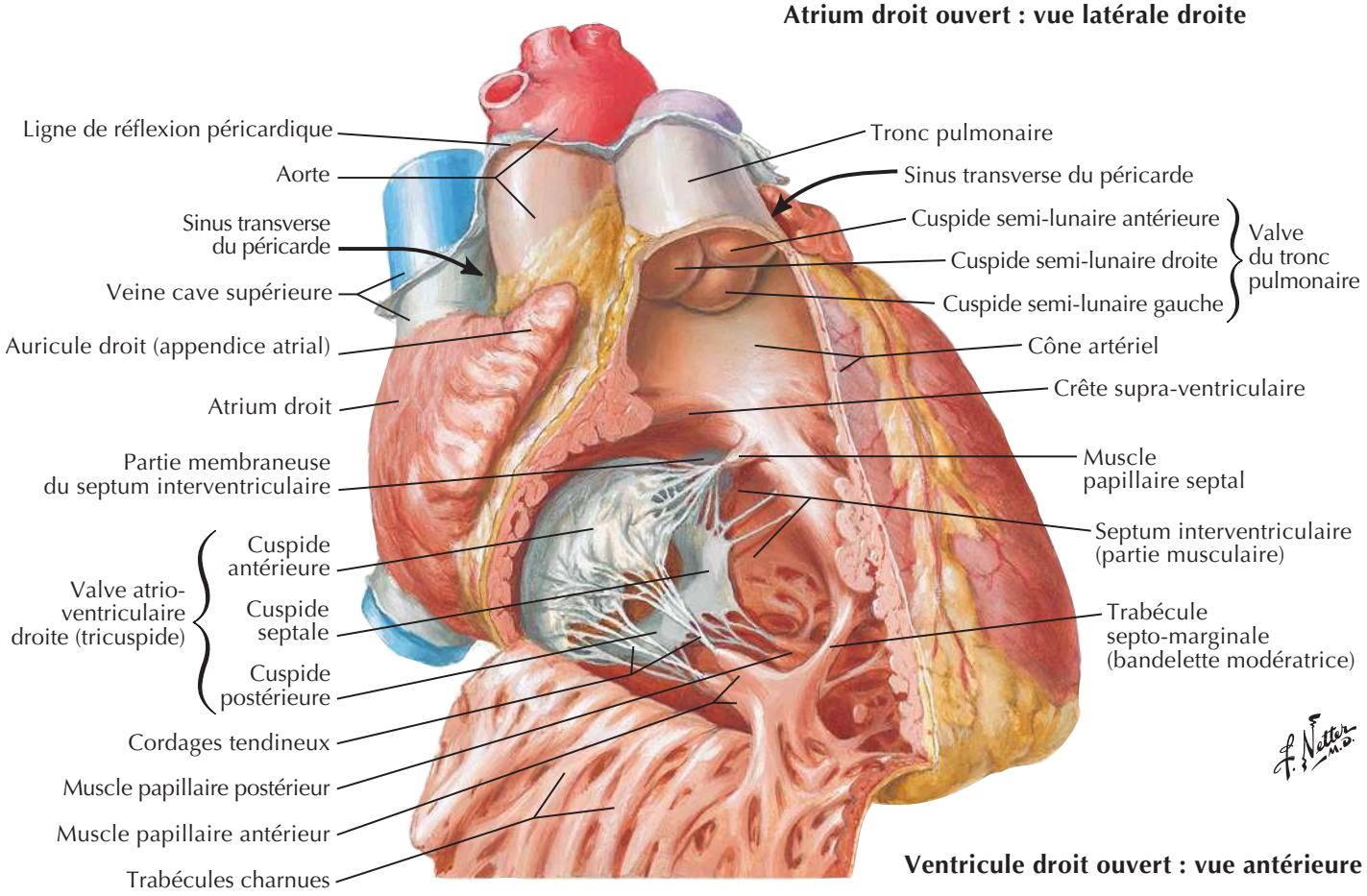

Ventricule droit ouvert : vue antérieure

BIBLIOTHEQUE DE LA RECHERCHE BIBLIOGRAPHIQUE SCIENCE MEDICALE

BIBLIOTHEQUE DE LA RECHERCHE BIBLIOGRAPHIQUE SCIENCE MEDICALE

Atrium et ventricule gauches

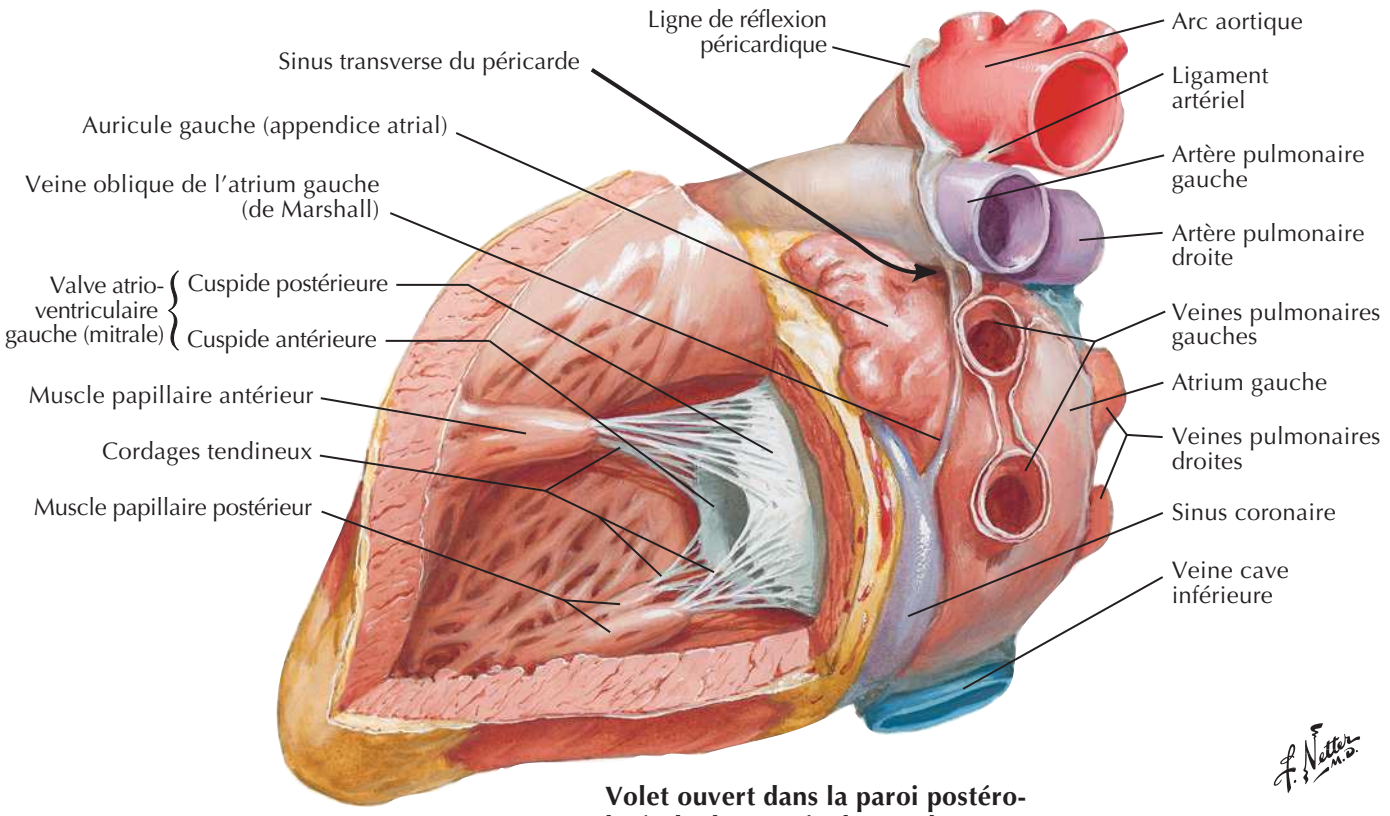

Volet ouvert dans la paroi postéro-latérale du ventricule gauche

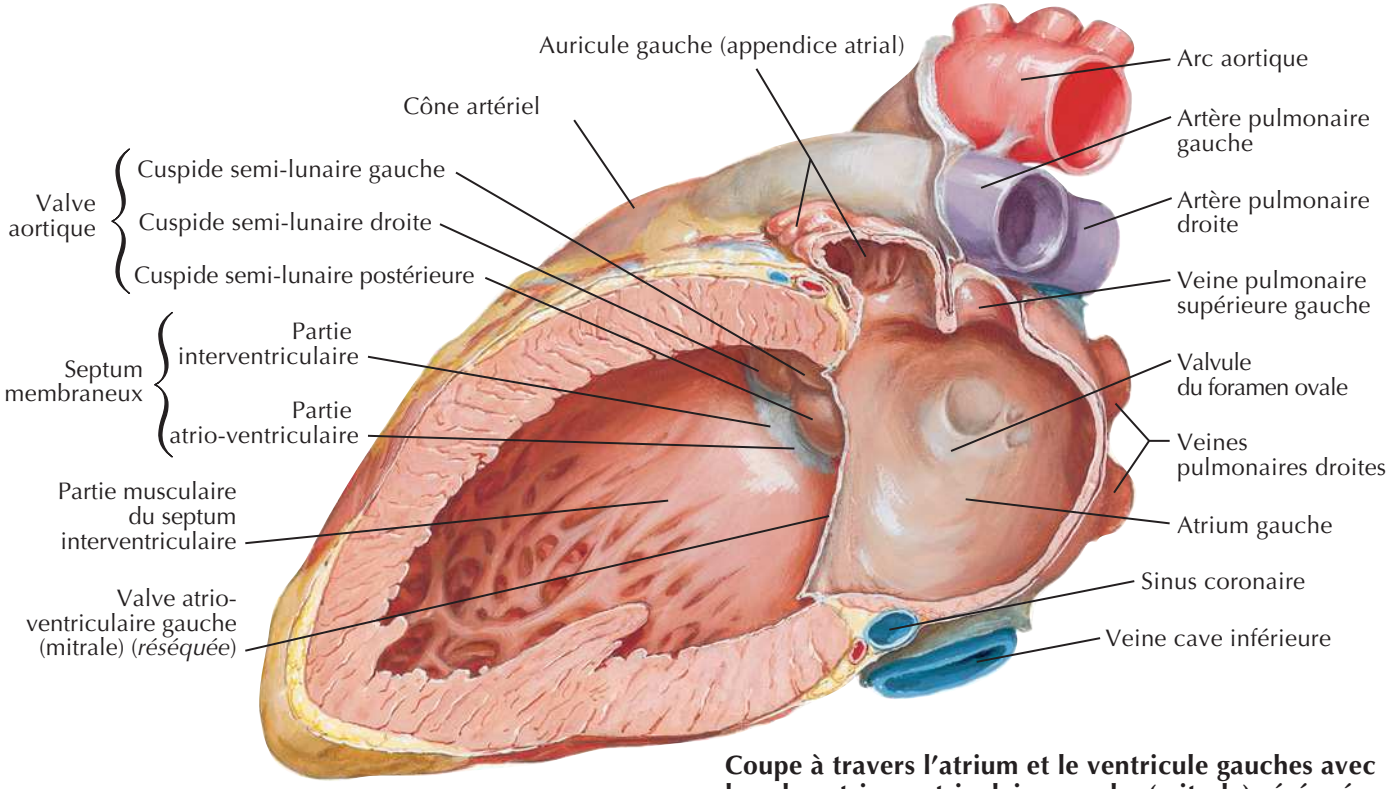

Coupe à travers l'atrium et le ventricule gauches avec la valve atrio-ventriculaire gauche (mitrale) réséquée

BIBLIOTHEQUE DE LA RECHERCHE BIBLIOGRAPHIQUE SCIENCE MEDICALE

BIBLIOTHEQUE DE LA RECHERCHE BIBLIOGRAPHIQUE SCIENCE MEDICALE

Valves du squelette fibreux du cœur

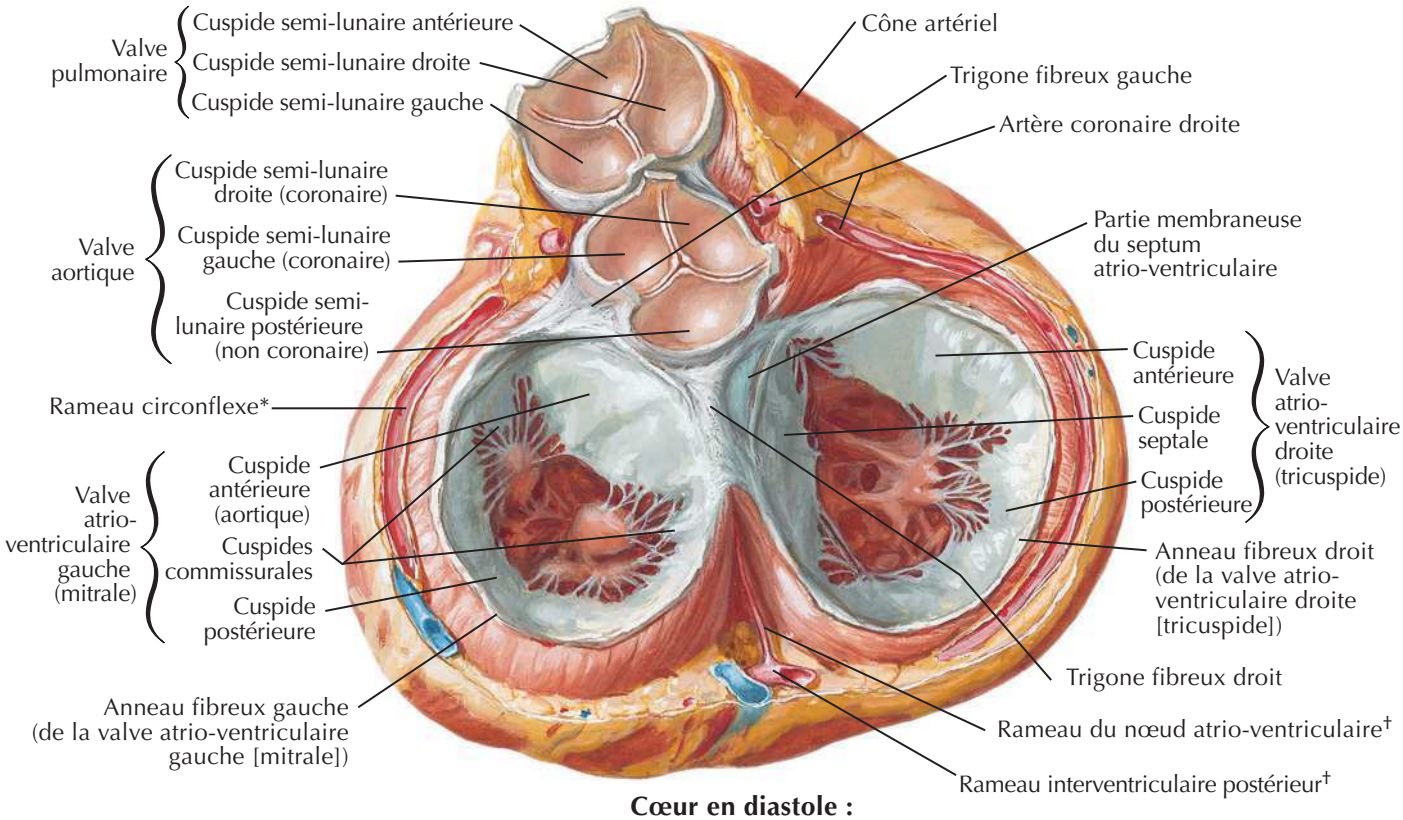

Cœur en diastole :
vue de la base avec ablation des atriums

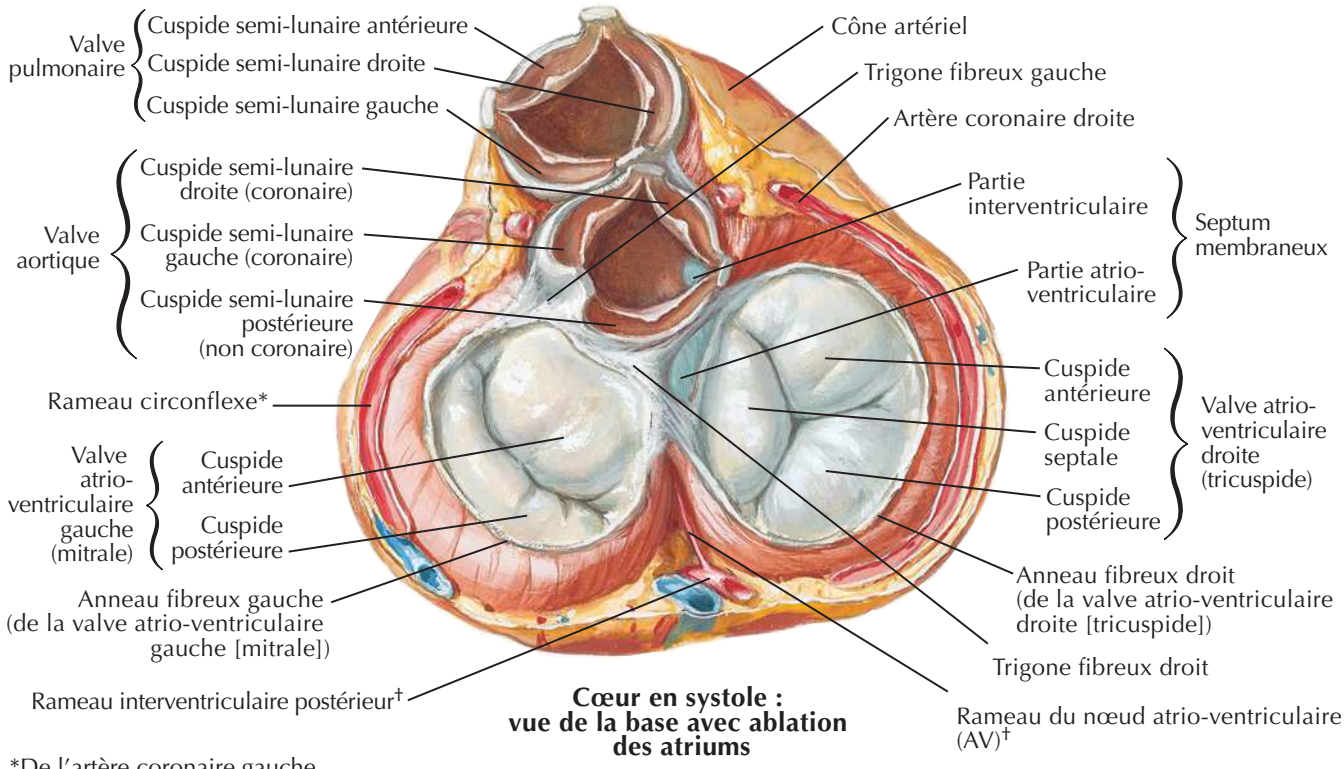

Cœur en systole :
vue de la base avec ablation des atriums

*De l'artère coronaire gauche
†De l'artère coronaire droite

BIBLIOTHEQUE DE LA RECHERCHE BIBLIOGRAPHIQUE SCIENCE MEDICALE

BIBLIOTHEQUE DE LA RECHERCHE BIBLIOGRAPHIQUE SCIENCE MEDICALE

Valves du squelette fibreux du cœur (suite)

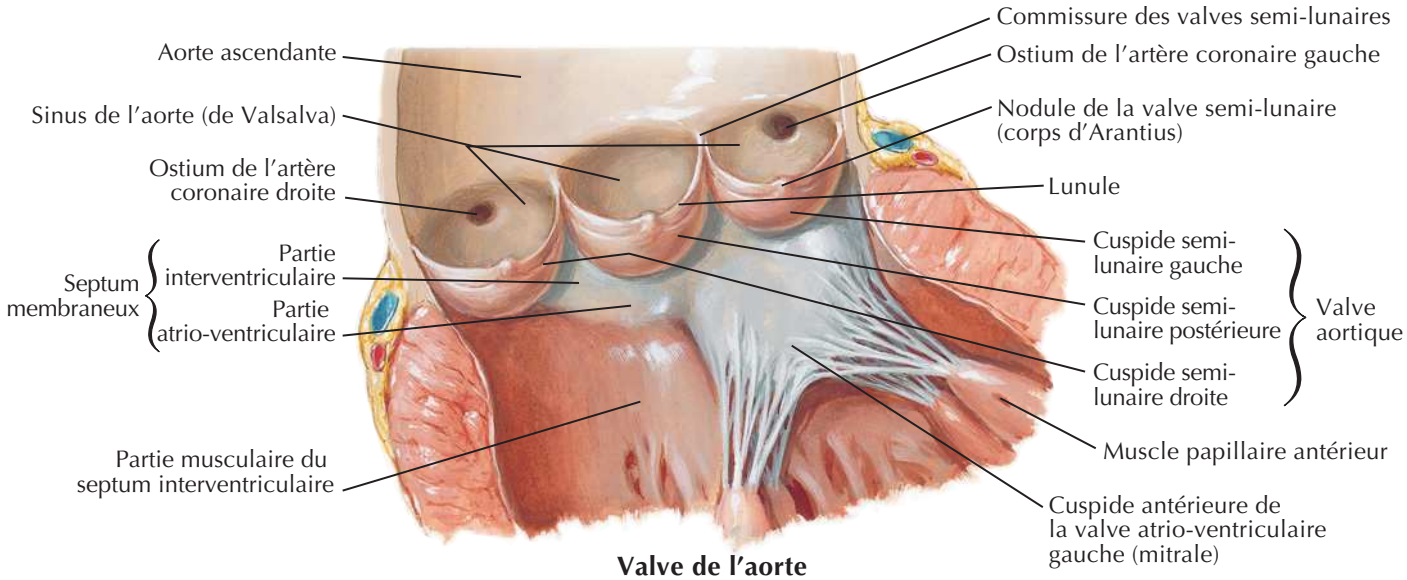

Valve de l'aorte

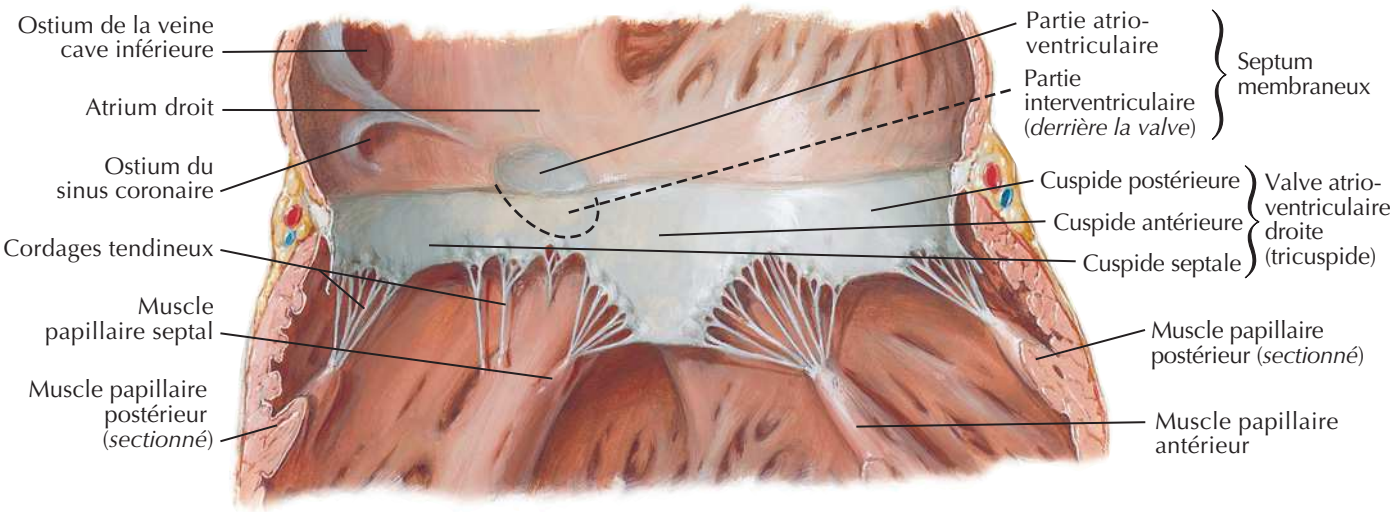

Valve atrio-ventriculaire droite (tricuspide)



Valve atrio-ventriculaire gauche (mitrale)

BIBLIOTHEQUE DE LA RECHERCHE BIBLIOGRAPHIQUE SCIENCE MEDICALE

BIBLIOTHEQUE DE LA RECHERCHE BIBLIOGRAPHIQUE SCIENCE MEDICALE

Atriums, ventricules et septum interventriculaire

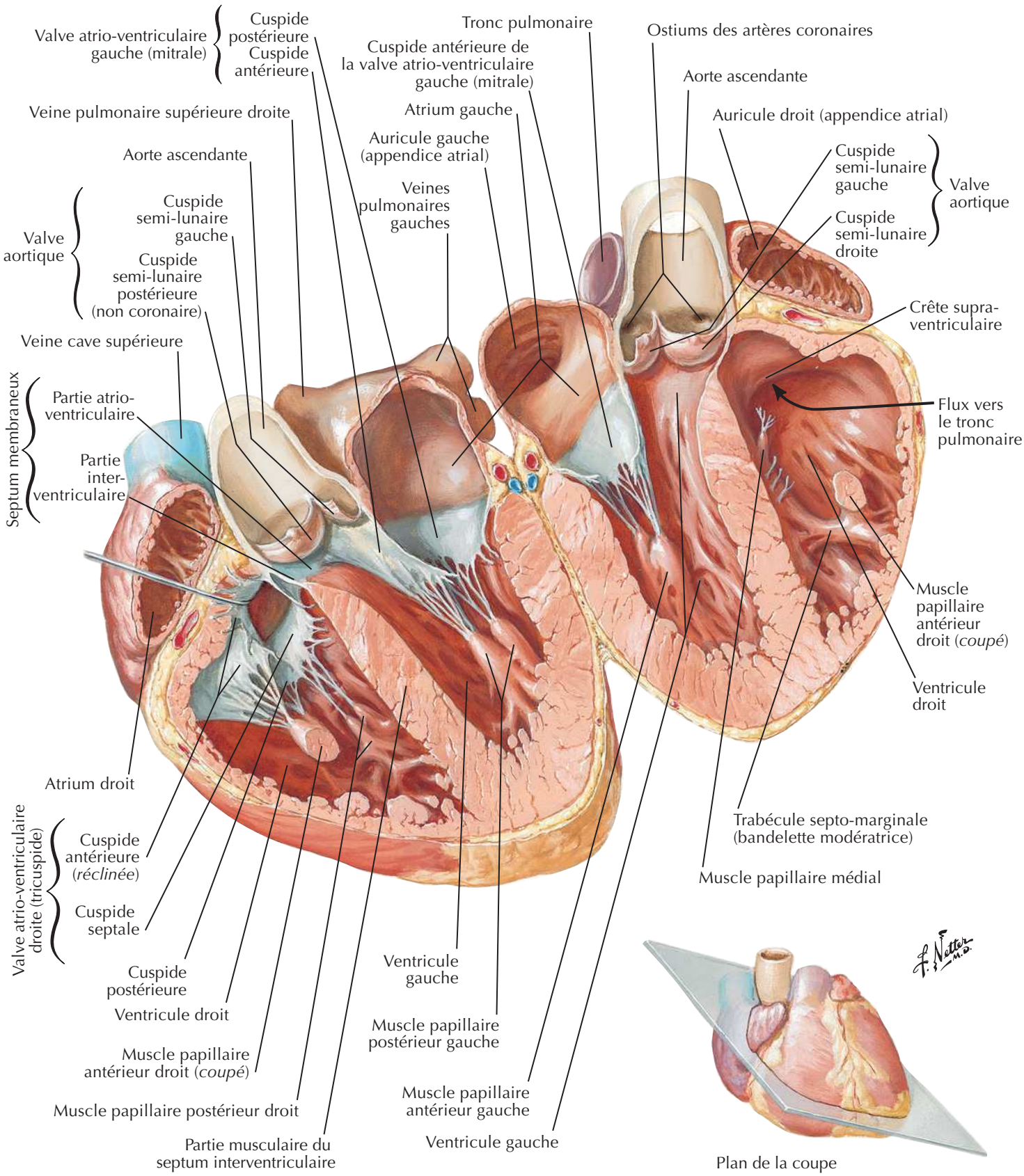

BIBLIOTHEQUE DE LA RECHERCHE BIBLIOGRAPHIQUE SCIENCE MEDICALE

Système de conduction du cœur

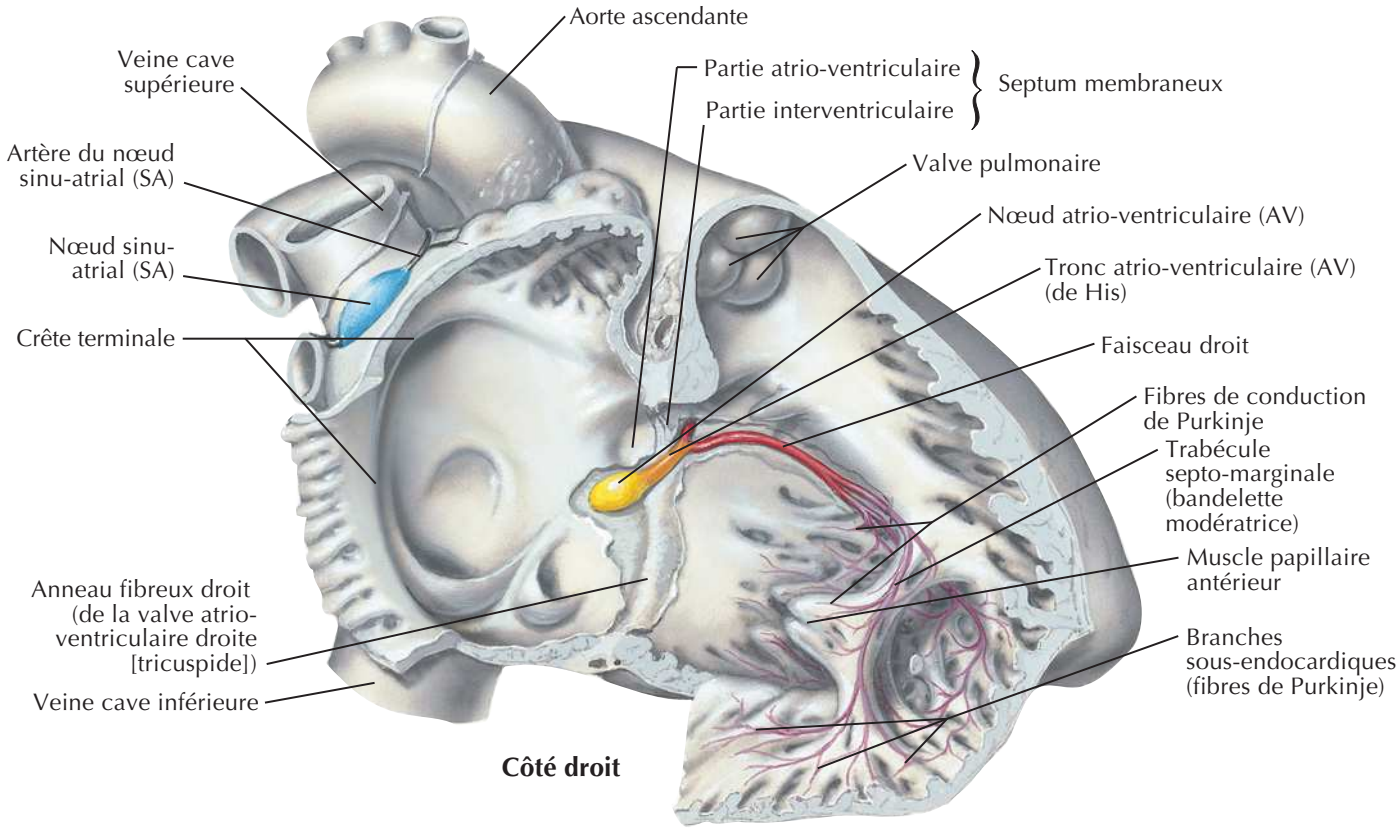

Côté droit

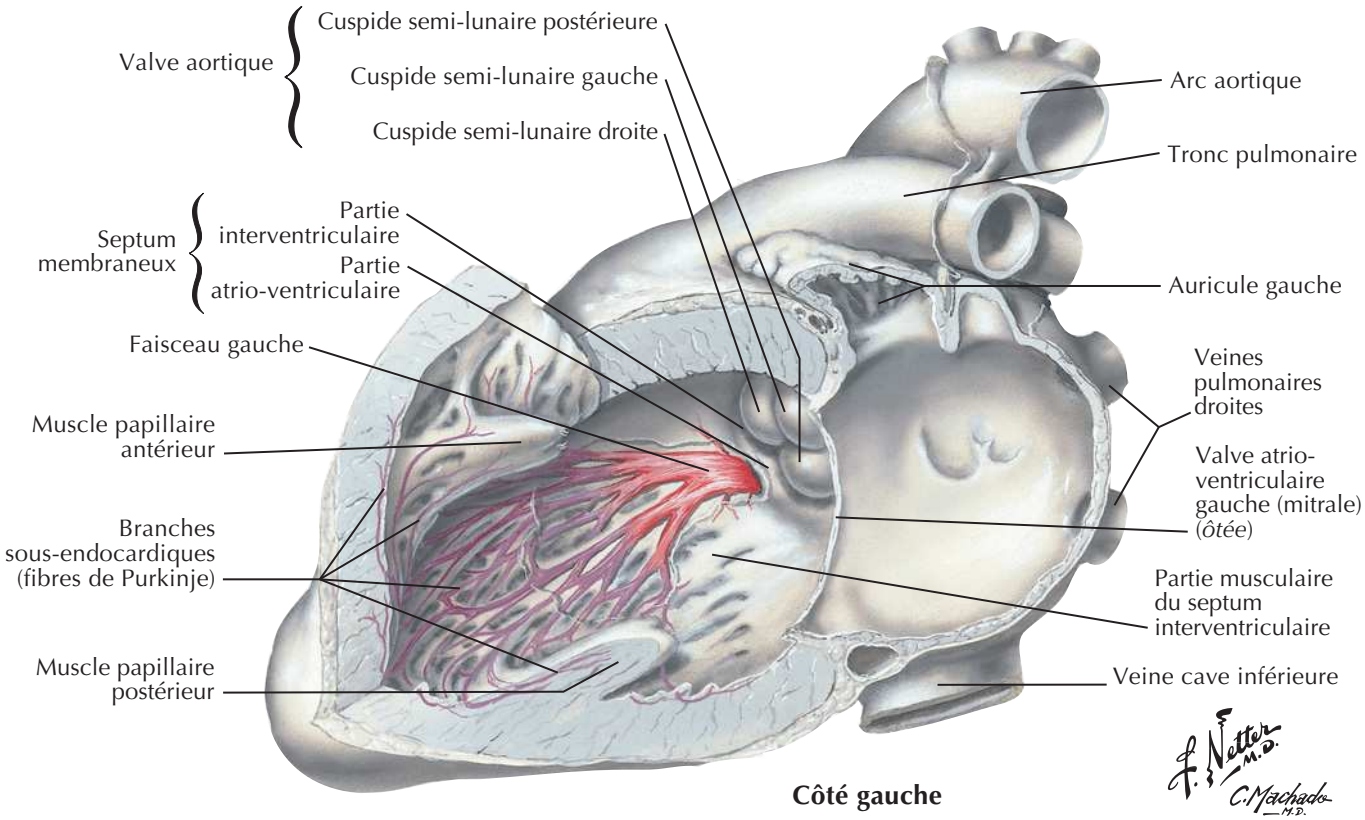

Côté gauche

BIBLIOTHEQUE DE LA RECHERCHE BIBLIOGRAPHIQUE SCIENCE MEDICALE

BIBLIOTHEQUE DE LA RECHERCHE BIBLIOGRAPHIQUE SCIENCE MEDICALE

Nerfs du cœur

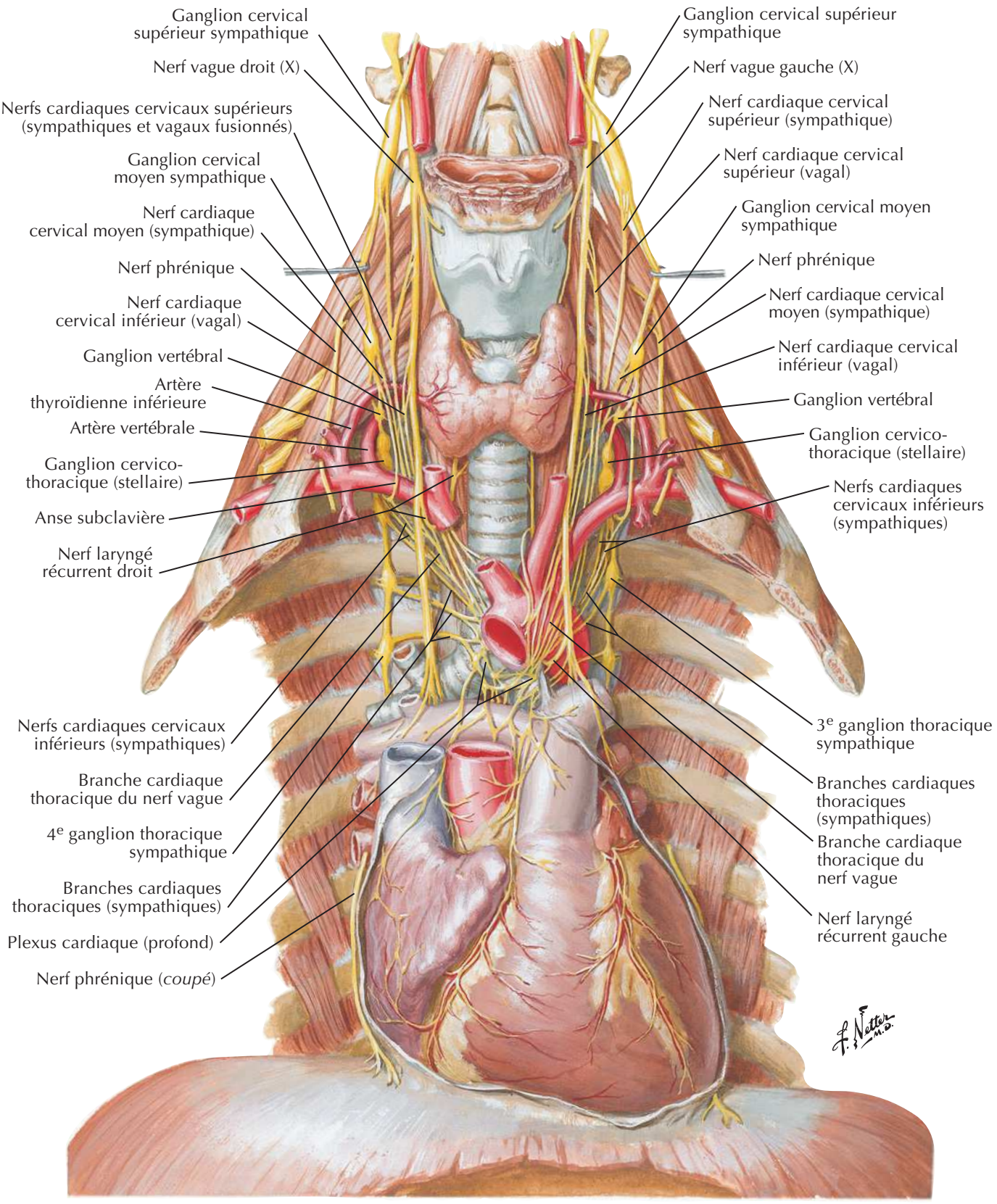

BIBLIOTHEQUE DE LA RECHERCHE BIBLIOGRAPHIQUE SCIENCE MEDICALE

BIBLIOTHEQUE DE LA RECHERCHE BIBLIOGRAPHIQUE SCIENCE MEDICALE

Innervation du cœur : schéma

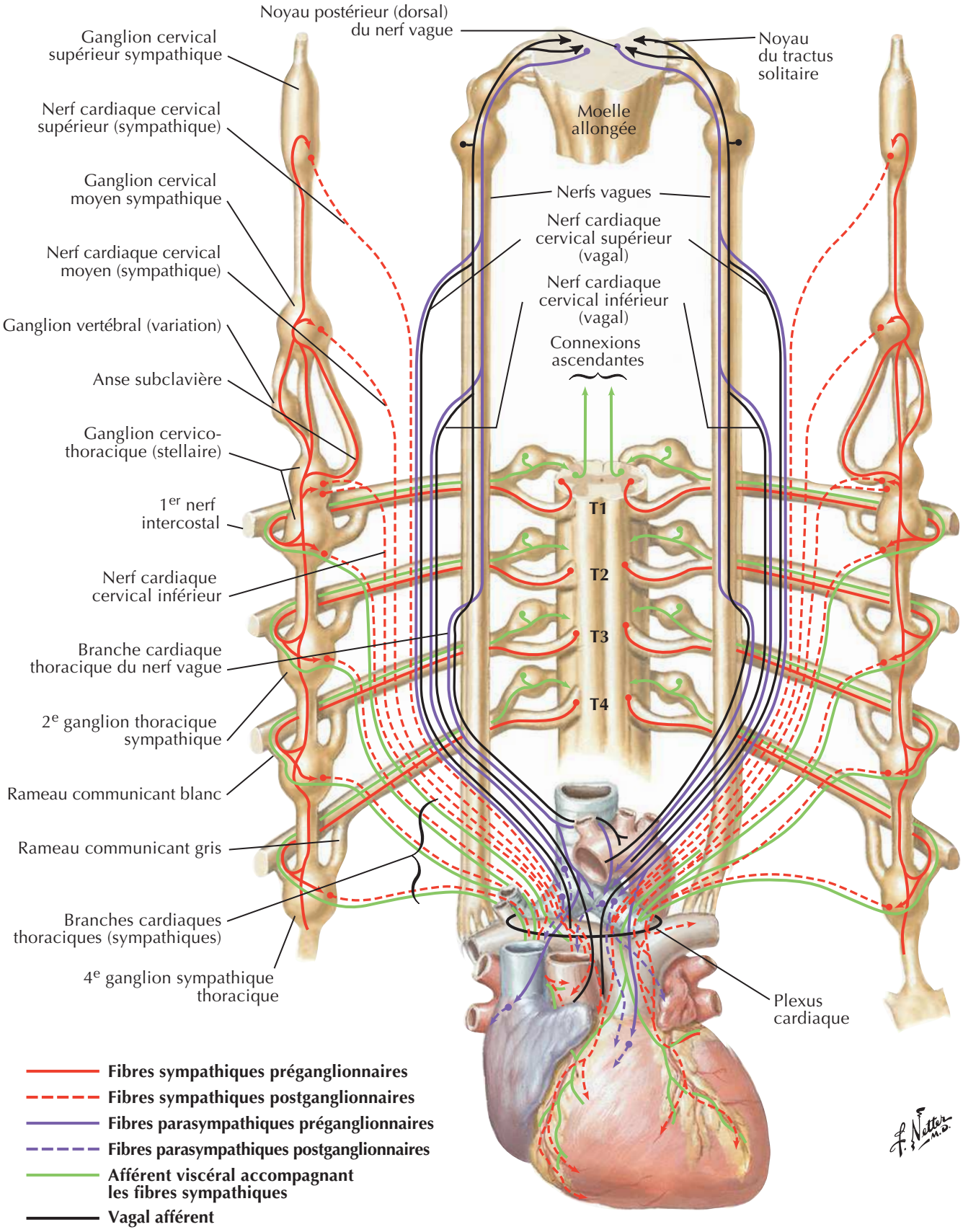

BIBLIOTHEQUE DE LA RECHERCHE BIBLIOGRAPHIQUE SCIENCE MEDICALE

BIBLIOTHEQUE DE LA RECHERCHE BIBLIOGRAPHIQUE SCIENCE MEDICALE

Innervation des vaisseaux sanguins : schéma

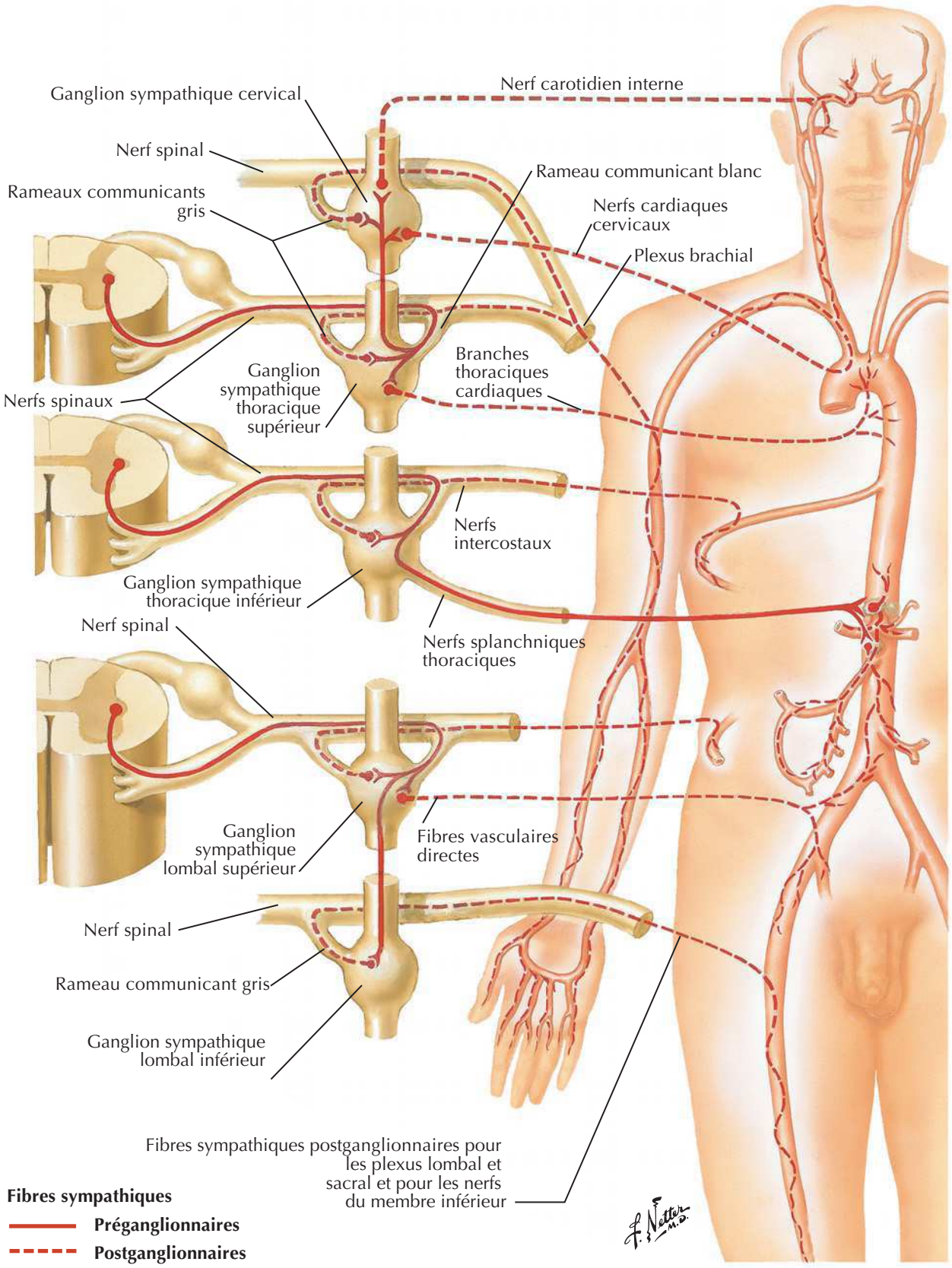

BIBLIOTHEQUE DE LA RECHERCHE BIBLIOGRAPHIQUE SCIENCE MEDICALE

BIBLIOTHEQUE DE LA RECHERCHE BIBLIOGRAPHIQUE SCIENCE MEDICALE

Circulation sanguine pré- et post-natale

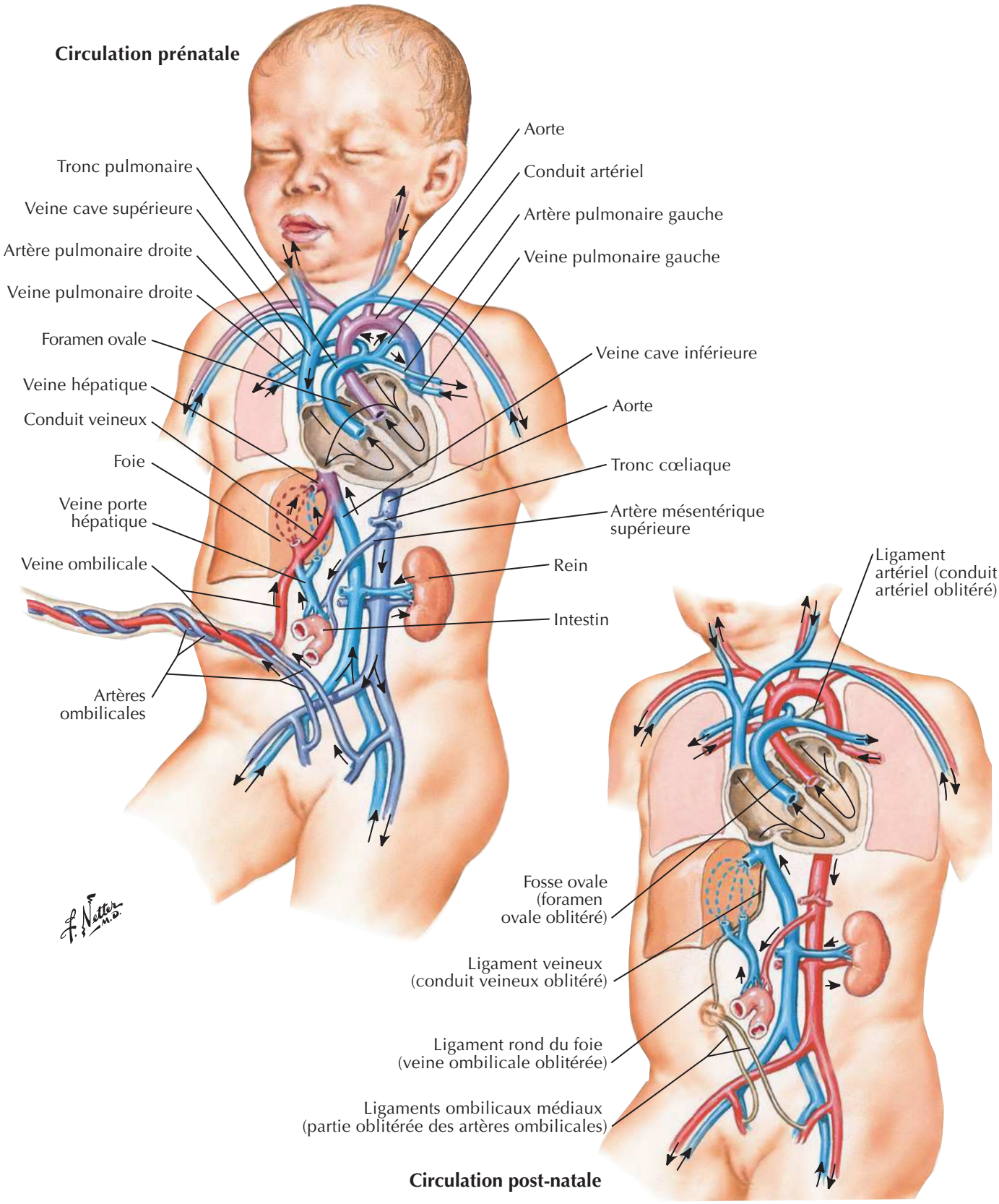

BIBLIOTHEQUE DE LA RECHERCHE BIBLIOGRAPHIQUE SCIENCE MEDICALE

BIBLIOTHEQUE DE LA RECHERCHE BIBLIOGRAPHIQUE SCIENCE MEDICALE

Médiastin : vue latérale droite

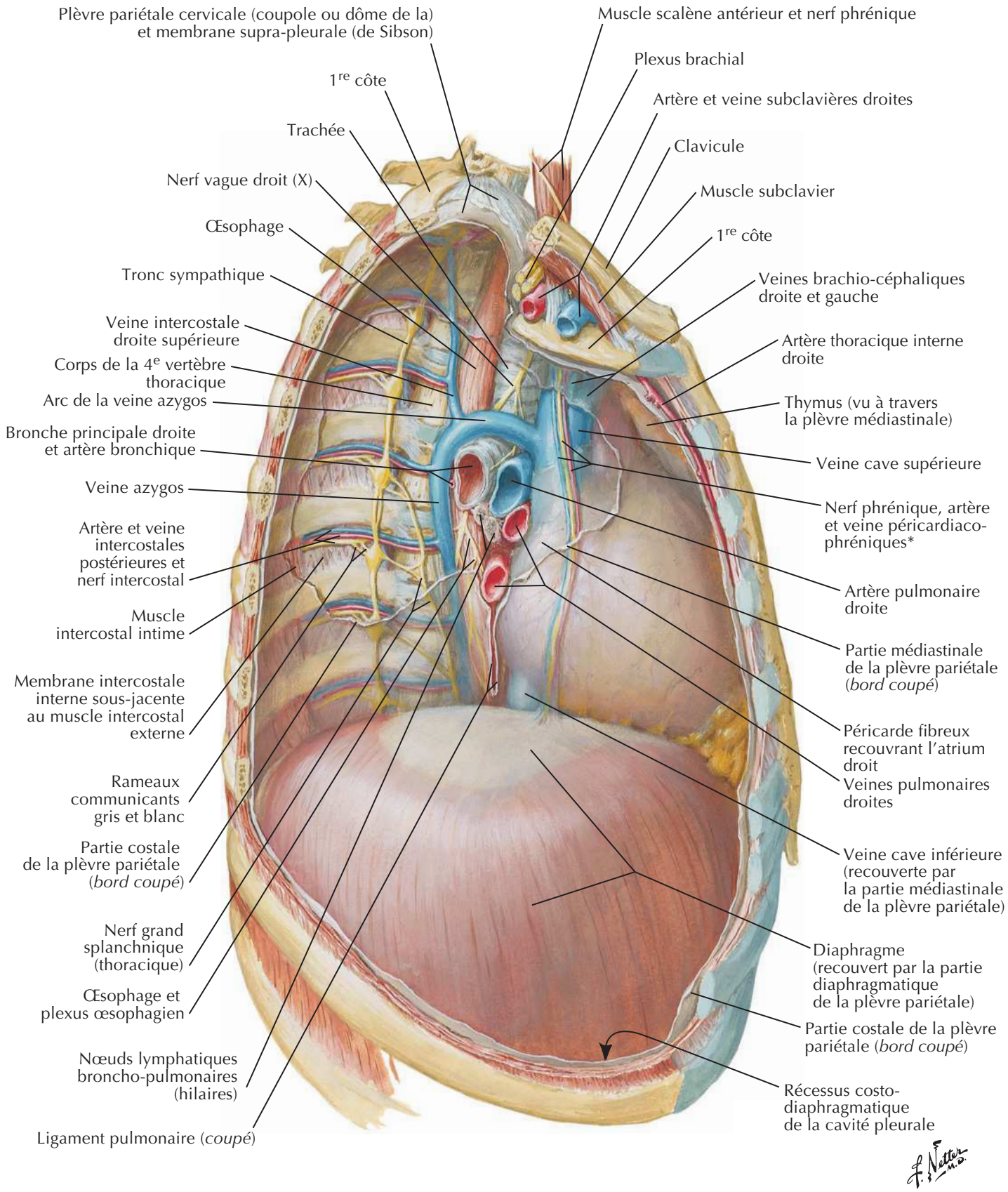

* Les vaisseaux et les nerfs cheminent habituellement séparément

BIBLIOTHEQUE DE LA RECHERCHE BIBLIOGRAPHIQUE SCIENCE MEDICALE

BIBLIOTHEQUE DE LA RECHERCHE BIBLIOGRAPHIQUE SCIENCE MEDICALE

Médiastin : vue latérale gauche

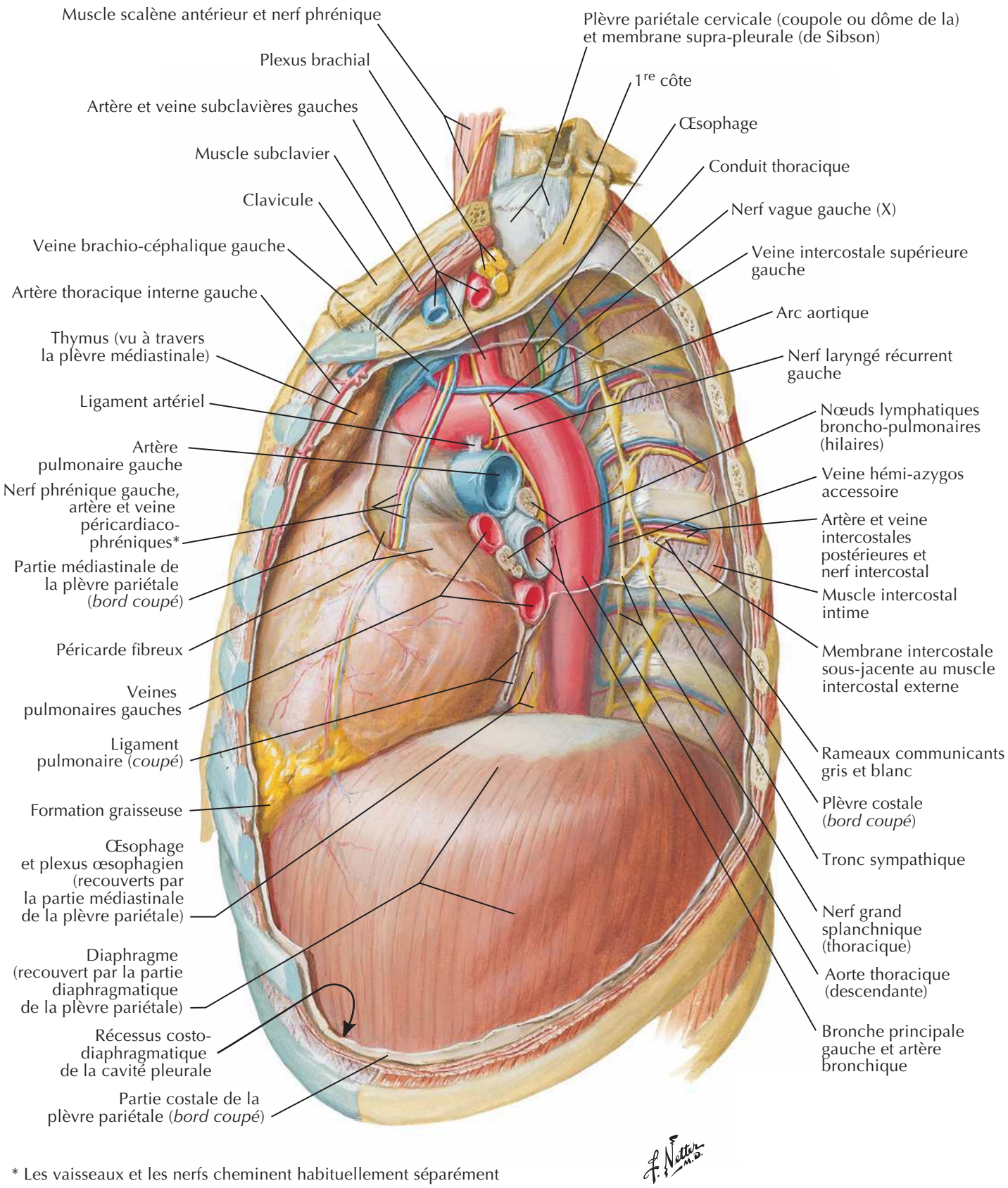

* Les vaisseaux et les nerfs cheminent habituellement séparément

BIBLIOTHEQUE DE LA RECHERCHE BIBLIOGRAPHIQUE SCIENCE MEDICALE

BIBLIOTHEQUE DE LA RECHERCHE BIBLIOGRAPHIQUE SCIENCE MEDICALE

Œsophage *in situ*

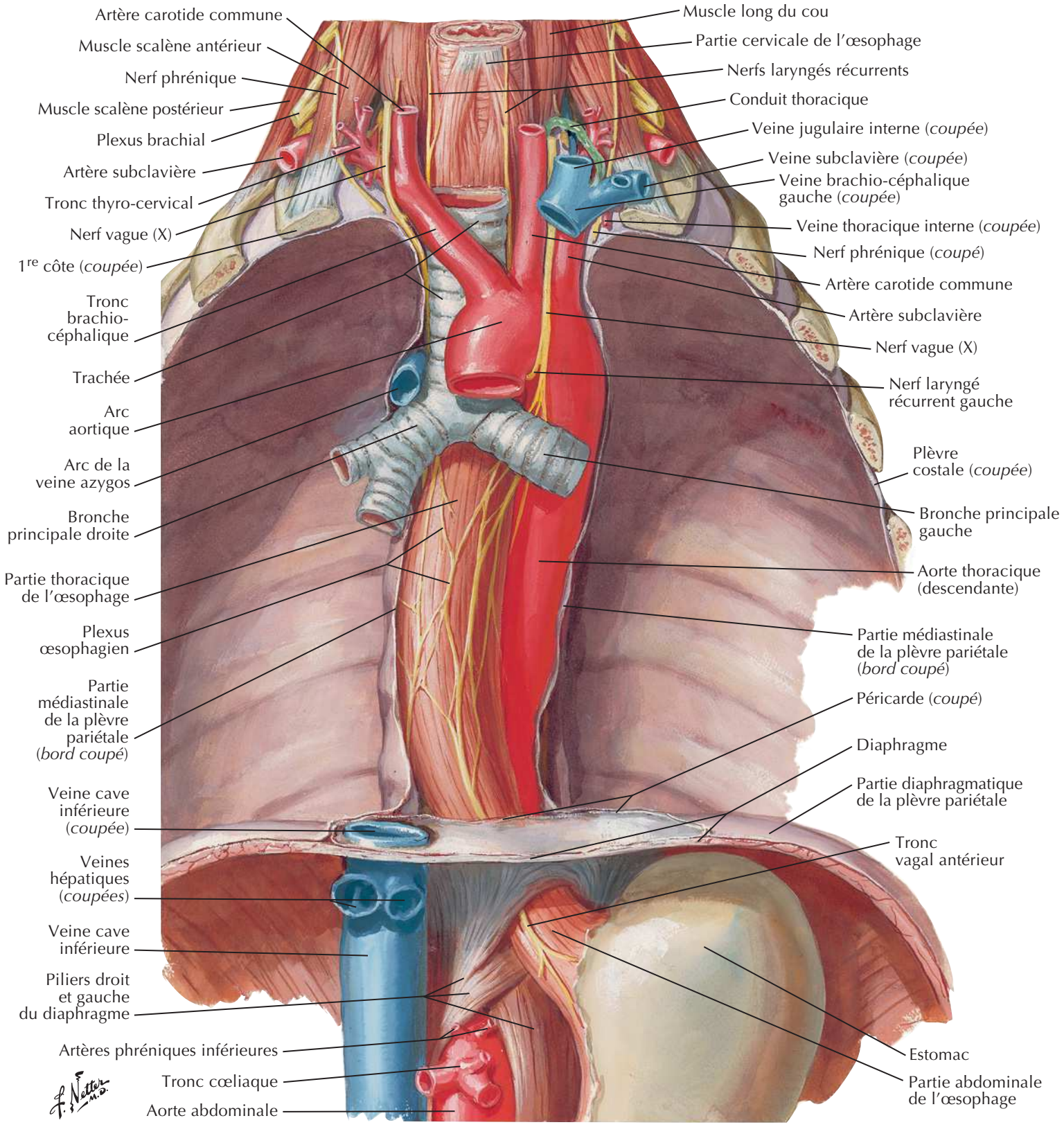

BIBLIOTHEQUE DE LA RECHERCHE BIBLIOGRAPHIQUE SCIENCE MEDICALE

BIBLIOTHEQUE DE LA RECHERCHE BIBLIOGRAPHIQUE SCIENCE MEDICALE

Topographie et rétrécissements de l'œsophage

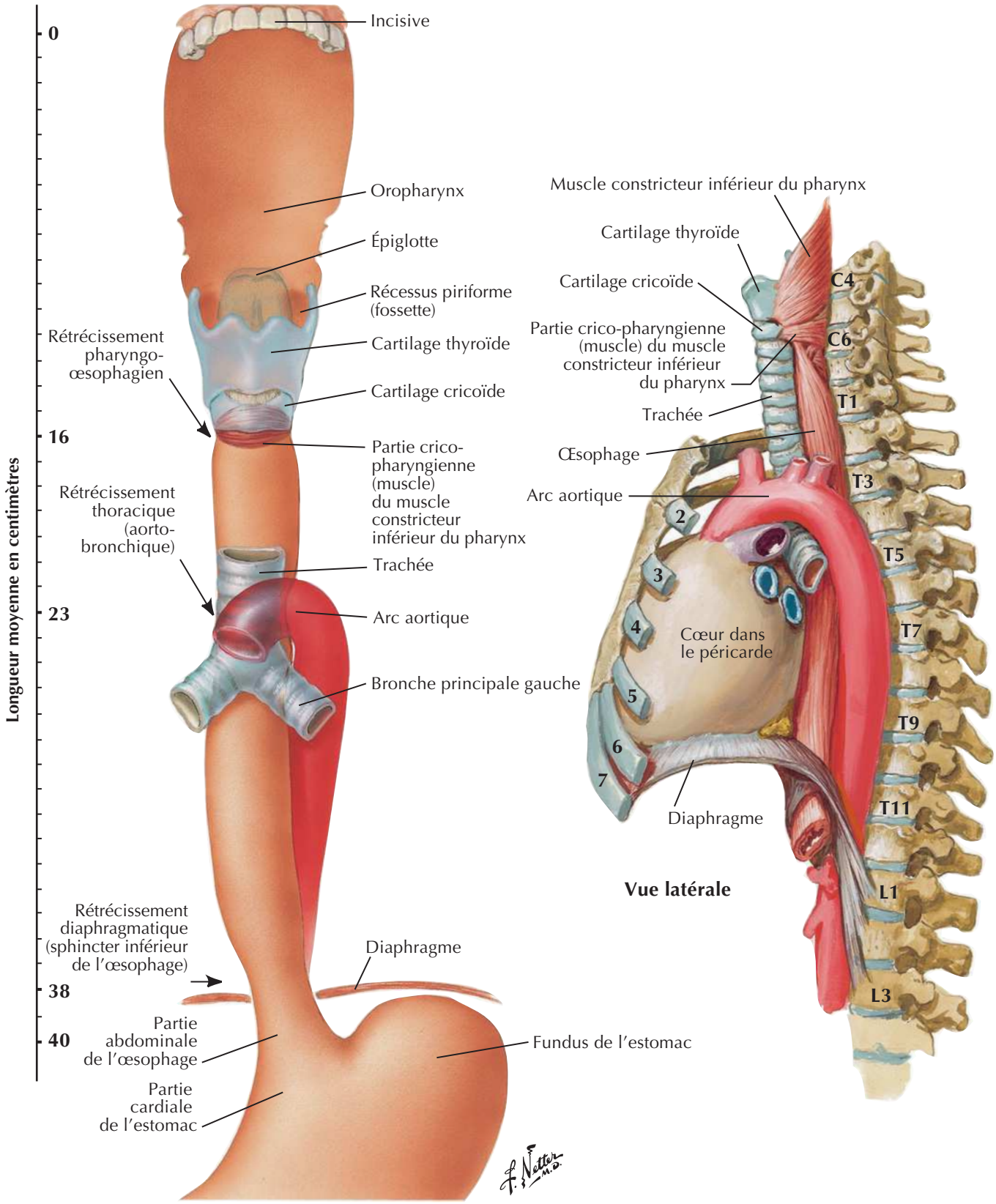

BIBLIOTHEQUE DE LA RECHERCHE BIBLIOGRAPHIQUE SCIENCE MEDICALE

BIBLIOTHEQUE DE LA RECHERCHE BIBLIOGRAPHIQUE SCIENCE MEDICALE

Muscles de l'œsophage

Voir aussi **Planches 67, 70**

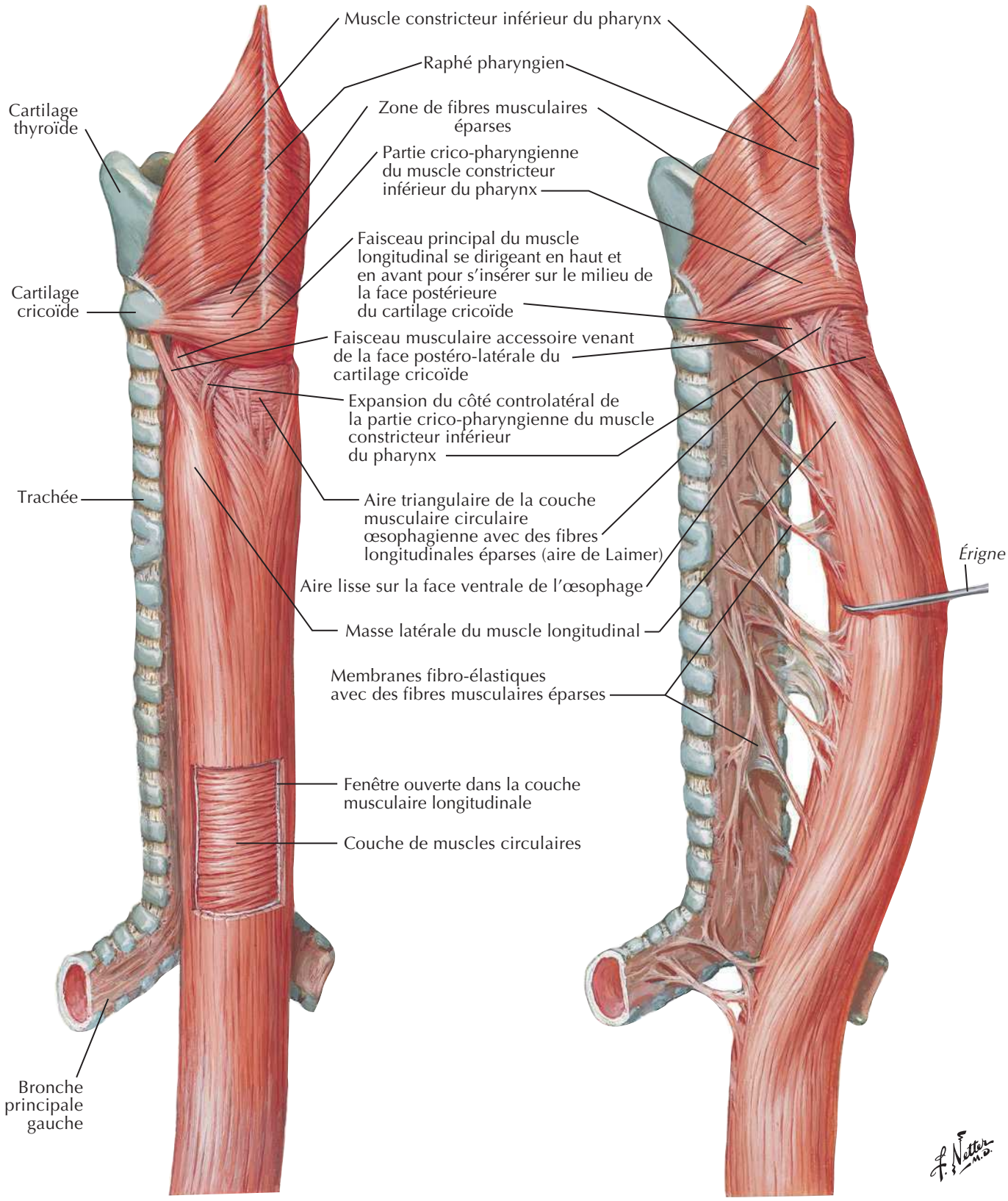

Vue postéro-latérale

BIBLIOTHEQUE DE LA RECHERCHE BIBLIOGRAPHIQUE SCIENCE MEDICALE

BIBLIOTHEQUE DE LA RECHERCHE BIBLIOGRAPHIQUE SCIENCE MEDICALE

Jonction gastro-œsophagienne

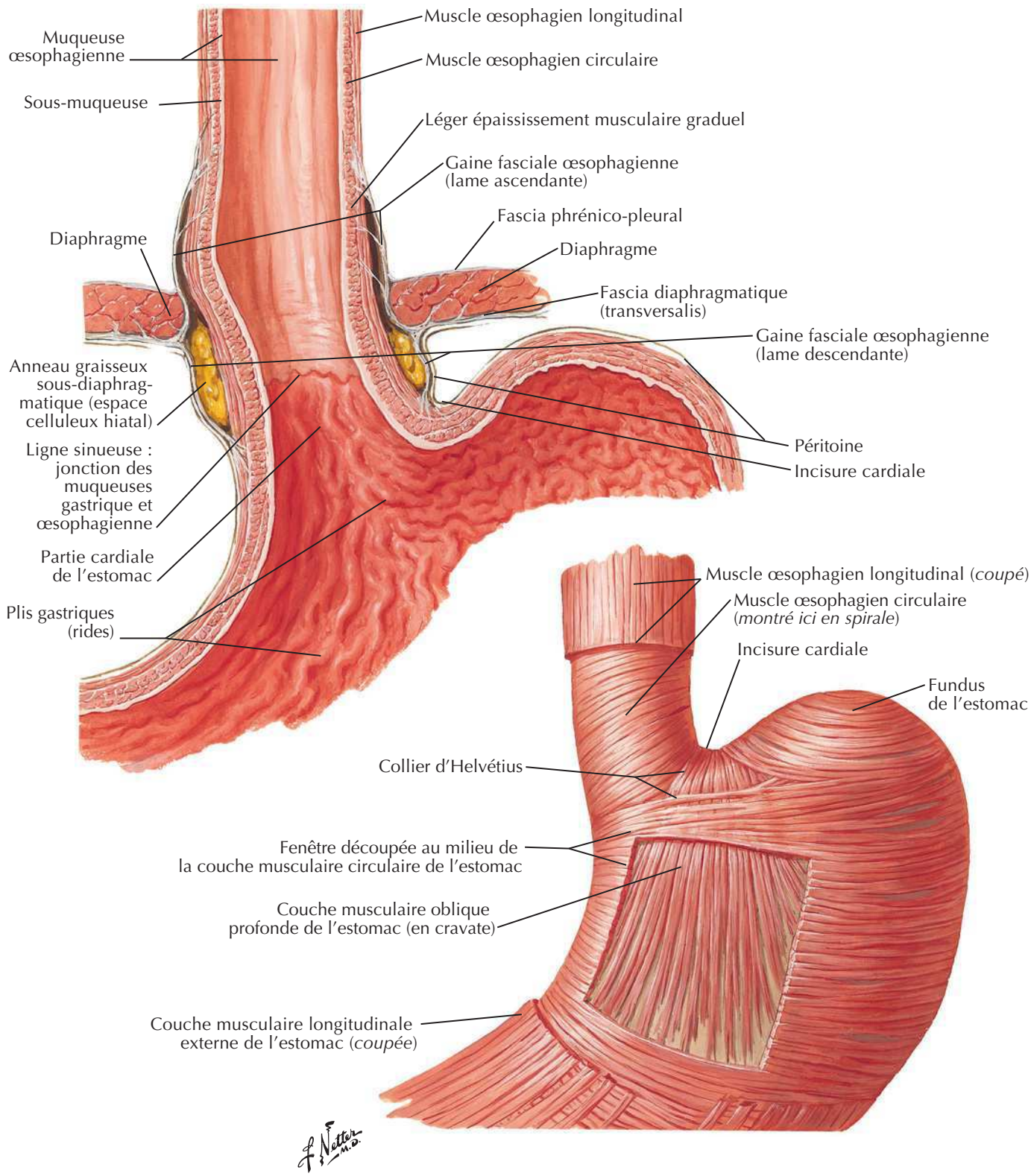

BIBLIOTHEQUE DE LA RECHERCHE BIBLIOGRAPHIQUE SCIENCE MEDICALE

BIBLIOTHEQUE DE LA RECHERCHE BIBLIOGRAPHIQUE SCIENCE MEDICALE

Artères de l'œsophage

Voir aussi **Planches 204, 284**

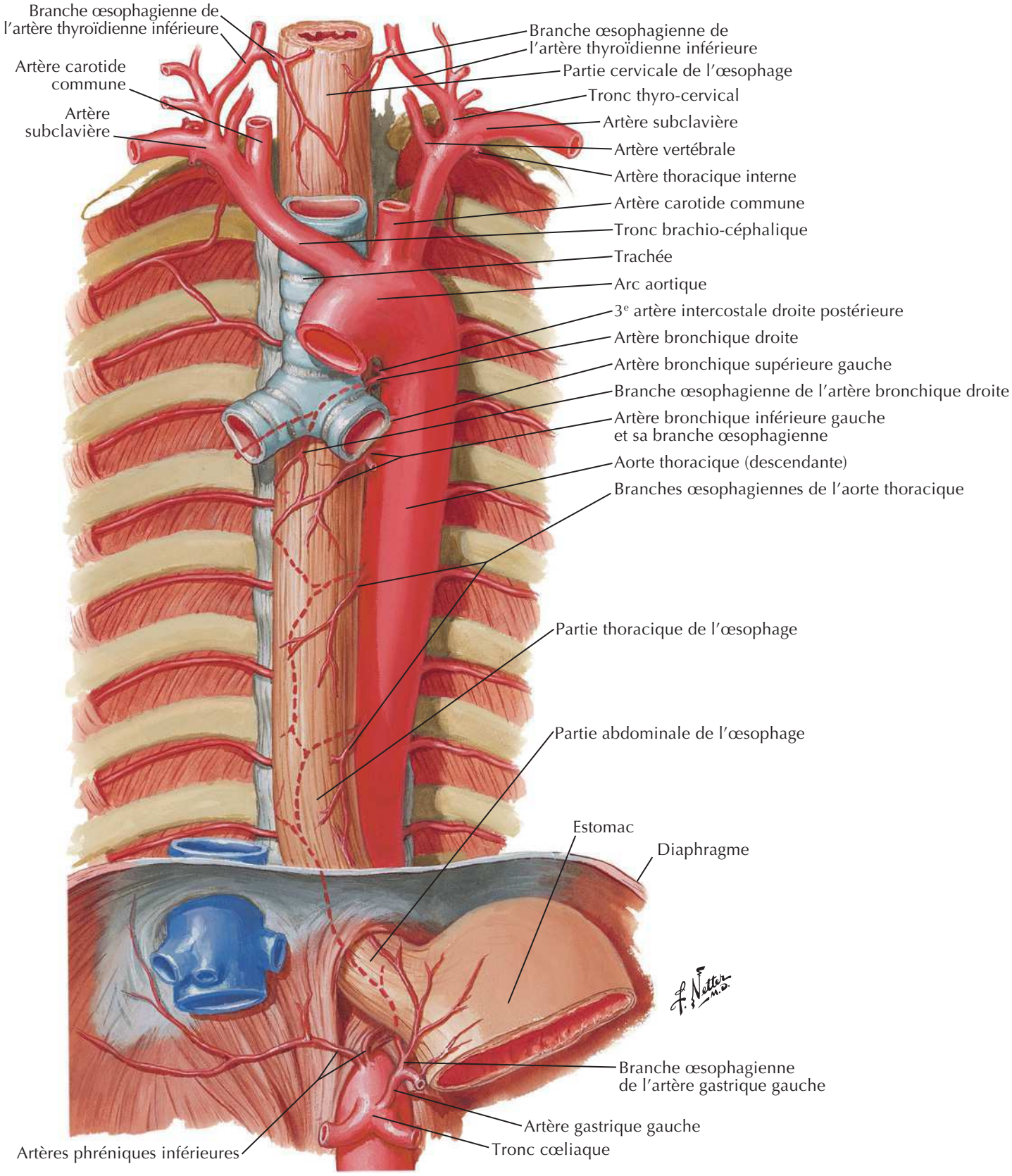

BIBLIOTHEQUE DE LA RECHERCHE BIBLIOGRAPHIQUE SCIENCE MEDICALE

BIBLIOTHEQUE DE LA RECHERCHE BIBLIOGRAPHIQUE SCIENCE MEDICALE

Veines de l'œsophage

Voir aussi **Planche 189**

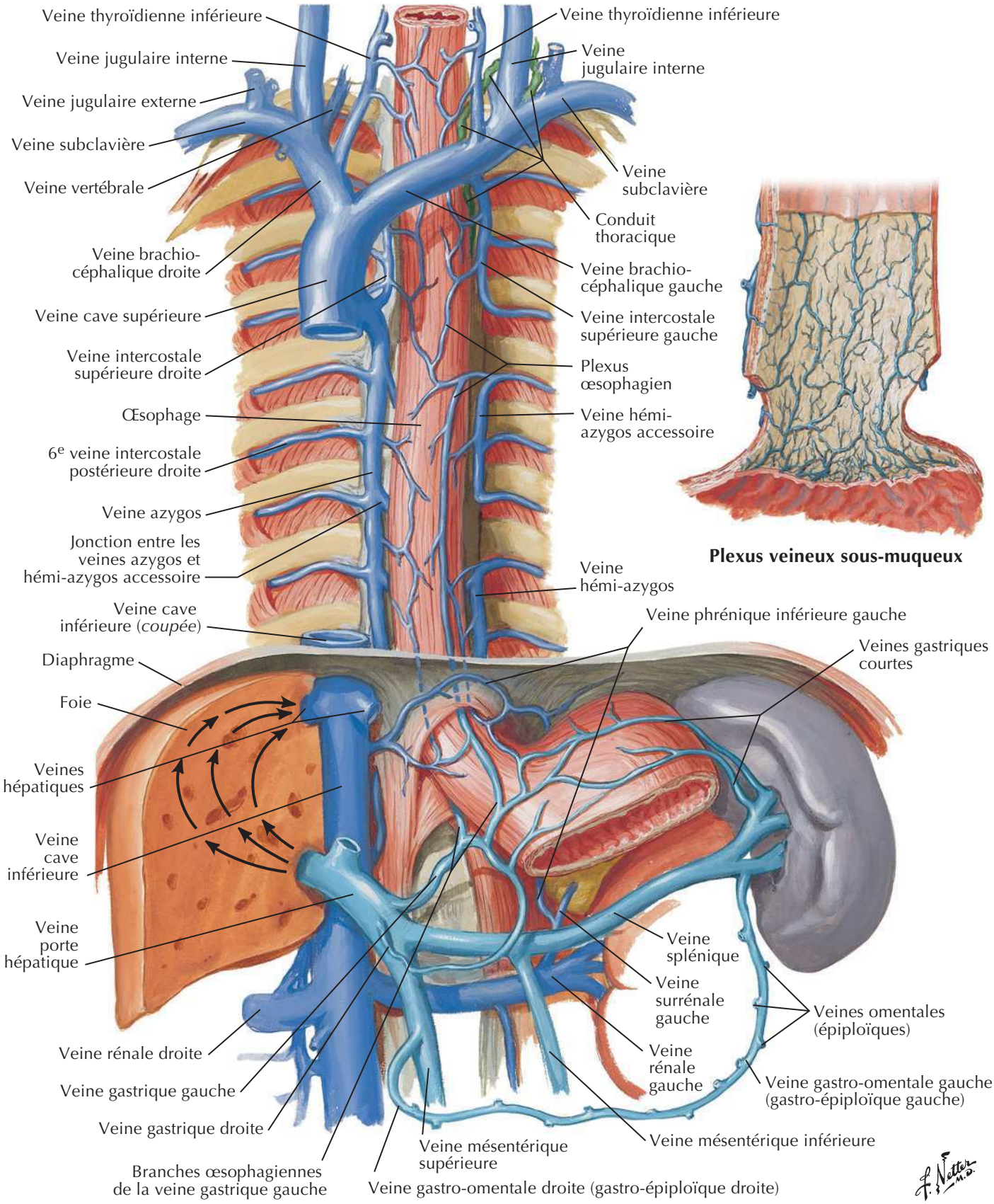

BIBLIOTHEQUE DE LA RECHERCHE BIBLIOGRAPHIQUE SCIENCE MEDICALE

BIBLIOTHEQUE DE LA RECHERCHE BIBLIOGRAPHIQUE SCIENCE MEDICALE

Vaisseaux et nœuds lymphatiques de l'œsophage

Voir aussi **Planches 205, 293**

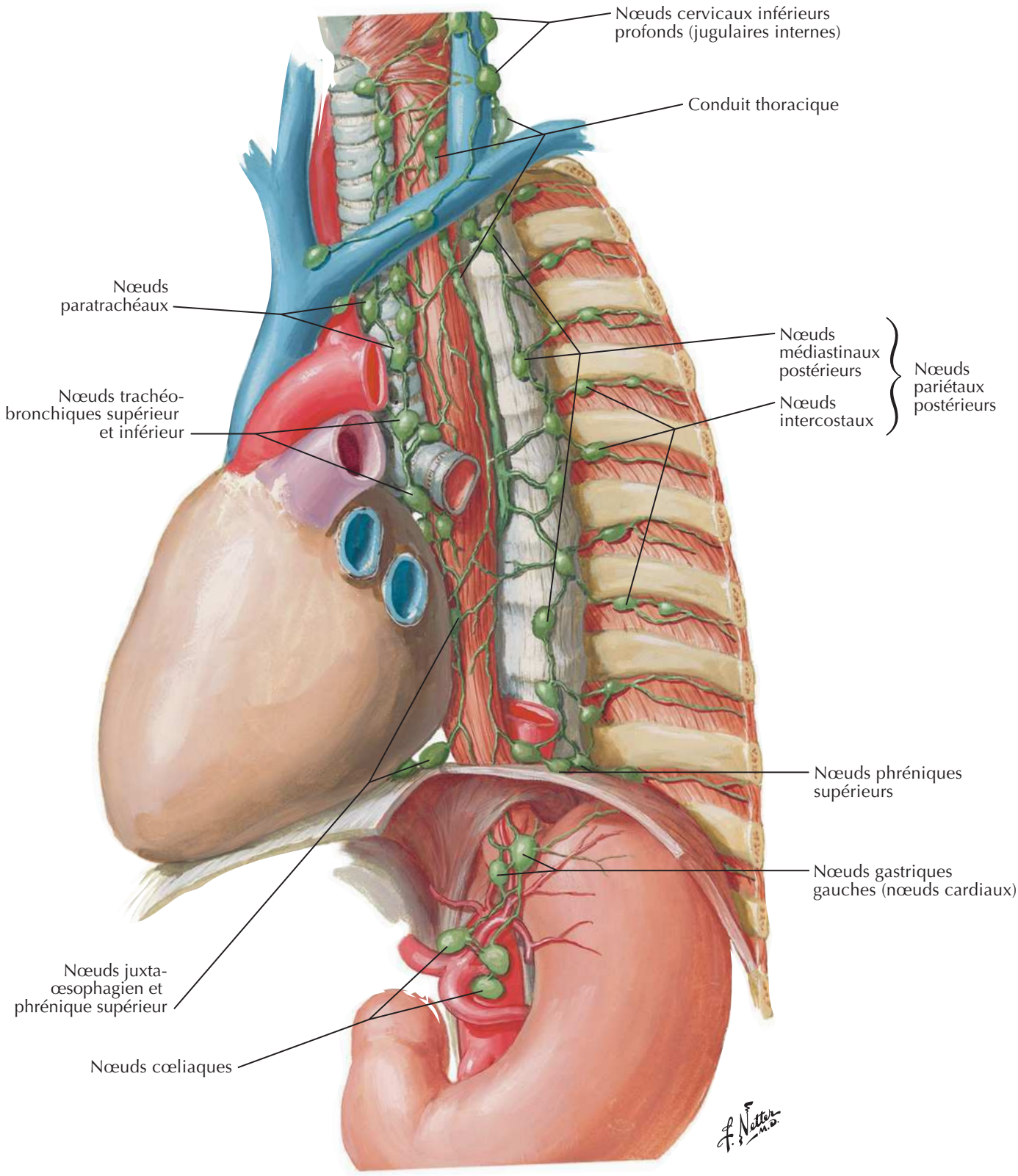

BIBLIOTHEQUE DE LA RECHERCHE BIBLIOGRAPHIQUE SCIENCE MEDICALE

Nerfs de l'œsophage

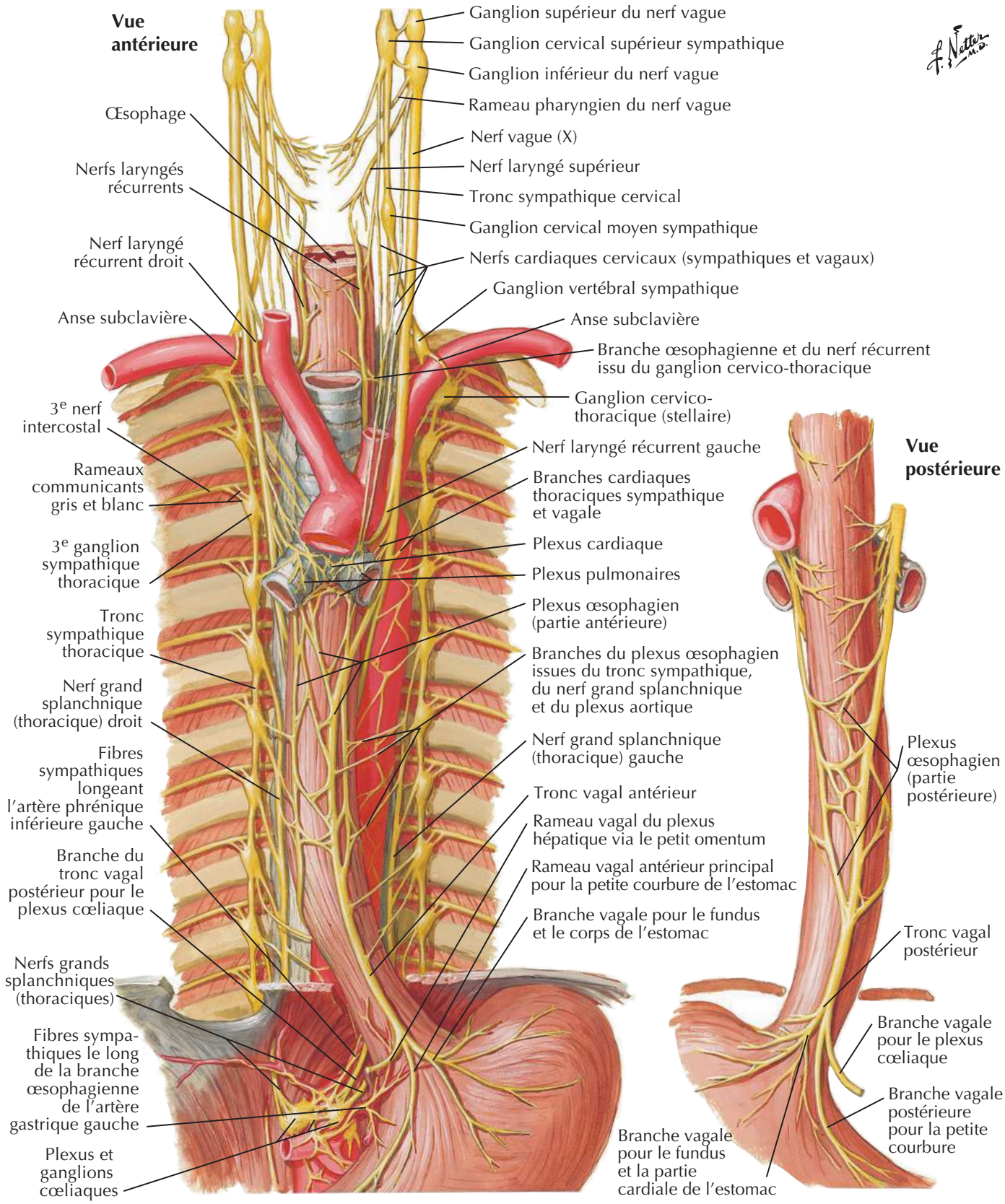

BIBLIOTHEQUE DE LA RECHERCHE BIBLIOGRAPHIQUE SCIENCE MEDICALE

BIBLIOTHEQUE DE LA RECHERCHE BIBLIOGRAPHIQUE SCIENCE MEDICALE

Coupe du thorax : clichés axiaux TDM

Séries de clichés TDM axiaux du thorax dans le sens cranio-caudal (A à C)

A

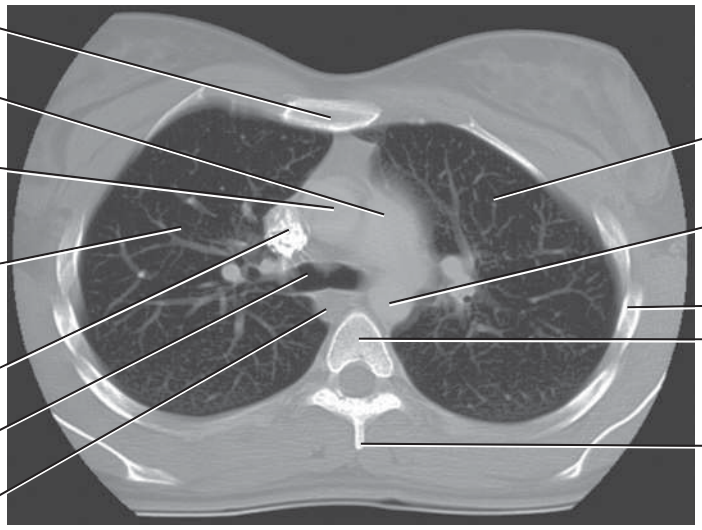

B

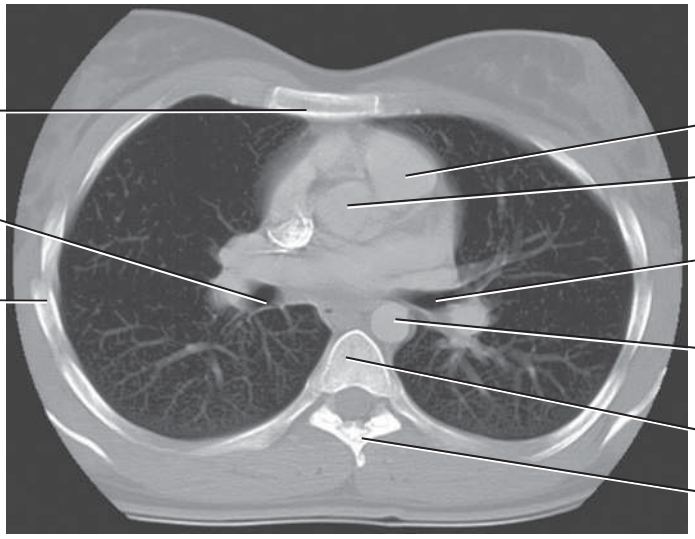

C

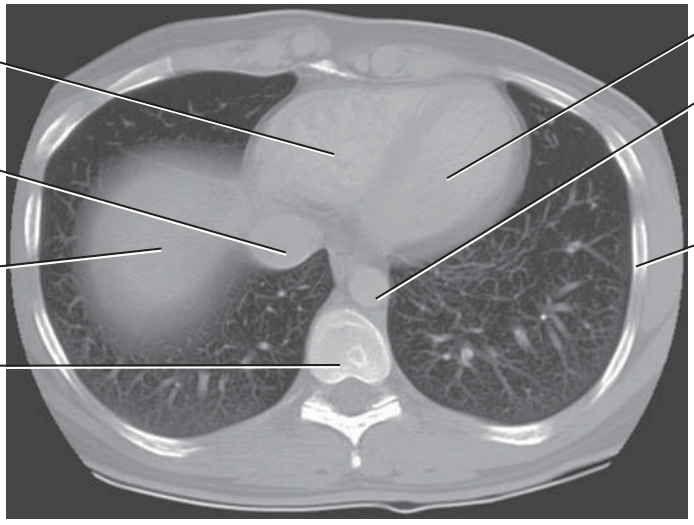

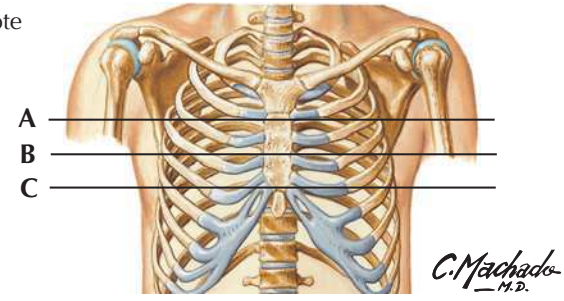

BIBLIOTHEQUE DE LA RECHERCHE BIBLIOGRAPHIQUE SCIENCE MEDICALE

BIBLIOTHEQUE DE LA RECHERCHE BIBLIOGRAPHIQUE SCIENCE MEDICALE

Coupe transversale du thorax au niveau T3

Nœud lymphatique médiastinal
Manubrium
Articulation sterno-claviculaire (disque articulaire)
Tronc brachio-céphalique
Clavicule
Trachée
Veine brachio-céphalique droite
Veine brachio-céphalique gauche
Cartilage costal de la 1re côte
Artère carotide commune gauche
Muscle grand pectoral
Nerf vague gauche (X)
Poumon droit
Muscle petit pectoral
Fosse axillaire
Tendon du chef long du muscle biceps brachial
Artère subclavière gauche
Corps (diaphyse) de l'humérus gauche
Col chirurgical de l'humérus droit
Chef long du muscle triceps brachial
Muscle deltoïde
Nerf phrénique
Muscle petit rond
Muscles intercostaux
Scapula
Muscle subscapulaire
Poumon gauche
Nerf vague droit (X)
Muscle infra-épineux
Œsophage
Muscle dentelé antérieur
Muscle grand rhomboïde
Nerf laryngé récurrent gauche
Articulation costo-transversaire
Conduit thoracique
Muscle trapèze
Muscle érecteur du rachis
Corps de la vertèbre T3
Moelle spinale
Muscle transversaire épineux

C. Machado M.D.

BIBLIOTHEQUE DE LA RECHERCHE BIBLIOGRAPHIQUE SCIENCE MEDICALE

BIBLIOTHEQUE DE LA RECHERCHE BIBLIOGRAPHIQUE SCIENCE MEDICALE

Coupe transversale du thorax au niveau T3-T4

Thymus
Manubrium
Trachée
Arc aortique
Veine cave supérieure
Artère et veine thoraciques internes
Nœud lymphatique trachéo-bronchique supérieur
Poumon gauche
Nerf phrénique droit
Côtes
Arc de la veine azygos
Muscle petit pectoral
Poumon droit
Muscles intercostaux
Muscle grand pectoral
Muscle dentelé antérieur
Fosse axillaire
Tendon du chef long du muscle biceps brachial
Fusion du chef court du biceps brachial et du muscle coraco-brachial
Muscle grand dorsal
Chef latéral du muscle triceps brachial
Corps (diaphyse) de l'humérus
Muscle deltoïde
Chef long du muscle triceps brachial
Tendon du muscle grand dorsal gauche (s'insérant sur l'humérus)
Muscle grand rond
Muscle subscapulaire
Muscle petit rond
Muscle infra-épineux
Scapula
Scissure (fissure) oblique (du poumon gauche)
Œsophage
Nerf vague gauche (X)
Muscle rhomboïde
Nerf laryngé récurrent gauche
Muscle trapèze
Conduit thoracique
Disque intervertébral T3-T4
Moelle spinale

C. Machado M.D.

BIBLIOTHEQUE DE LA RECHERCHE BIBLIOGRAPHIQUE SCIENCE MEDICALE

Coupe transversale du thorax au niveau T4-T5

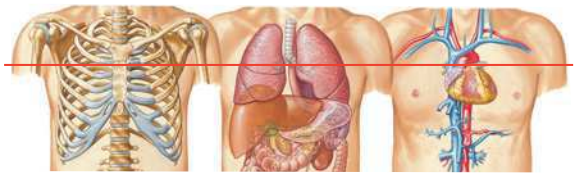

Nœuds lymphatiques trachéo-bronchiques inférieurs
Articulation manubrio-sternale
Aorte ascendante
Artère et veine thoraciques internes
Artère pulmonaire droite
2e cartilage costal
Veine cave supérieure
Tronc pulmonaire
Muscle grand pectoral
Artère pulmonaire gauche
Poumon droit
Poumon gauche
Muscles intercostaux
Fosse axillaire
Muscle petit pectoral
Tendon du chef long du muscle biceps brachial
Côtes
Muscle coraco-brachial
Chef long du muscle biceps brachial
Muscle deltoïde
Corps (diaphyse) de l'humérus
Chef latéral du muscle triceps brachial
Tendon du muscle grand dorsal
Muscle grand rond
Chef long du muscle triceps brachial
Muscle dentelé antérieur
Scapula
Muscle subscapulaire
Muscle infra-épineux
Bronche principale gauche
Muscle grand rhomboïde
Aorte descendante
Veine hémi-azygos accessoire
Bronche principale droite
Muscle trapèze
Veine azygos
Conduit thoracique
Œsophage
Disque intervertébral T4-T5

C. Machado M.D.

BIBLIOTHEQUE DE LA RECHERCHE BIBLIOGRAPHIQUE SCIENCE MEDICALE

BIBLIOTHEQUE DE LA RECHERCHE BIBLIOGRAPHIQUE SCIENCE MEDICALE

Coupe transversale du thorax au niveau T7

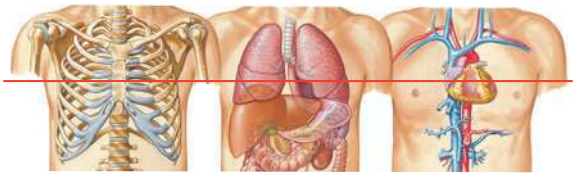

Sternum (corps)
Orifice de la valve atrio-ventriculaire droite (tricuspide)
Ventricule droit
Artère et veine thoraciques internes
Atrium gauche
Sillon interventriculaire antérieur
Atrium droit
Muscle grand pectoral
Septum interatrial
Apex du cœur
Veine cave supérieure
Septum interventriculaire
Veine pulmonaire inférieure droite
Muscle papillaire
Œsophage
Ventricule gauche
Veine azygos
Cuspide de la valve atrio-ventriculaire gauche (mitrale)
Muscle dentelé antérieur
Sinus coronaire
Muscle grand dorsal
Sinus oblique du péricarde
Angle inférieur de la scapula
Aorte descendante
Conduit thoracique
Triangle d'auscultation
Tête de la 7e côte
Col de la 7e côte
Articulation zygapophysaire (facette articulaire)
Muscle trapèze
Corps de la vertèbre T7

C. Machado M.D.

BIBLIOTHEQUE DE LA RECHERCHE BIBLIOGRAPHIQUE SCIENCE MEDICALE

MUSCLE	INSERTION PROXIMALE (ORIGINE)	INSERTION DISTALE (TERMINAISON)	INNERVATION	ACTIONS PRINCIPALES	VASCULARISATION ARTÉRIELLE	GROUPE MUSCULAIRE
Diaphragme	Processus xiphoïde, six derniers cartilages costaux, vertèbres L1-L3, ligaments arqués	Convergence vers le centre tendineux	Nerf phrénique	Attire le centre tendineux vers le bas et l'avant pendant l'inspiration	Artères péricardiaco-phréniques, musculo-phréniques et phréniques supérieures et inférieures	Muscle de la paroi abdominale postérieure
Dentelé antérieur	Face externe des 8 à 9 premières côtes	Face costale du bord médial (vertébral) de la scapula	Nerf thoracique long	Entraîne une protraction la scapula et la fixe contre la paroi thoracique	Artère thoracique latérale	Muscles pectoraux/ région axillaire
Dentelé postéro-inférieur	Processus épineux des vertèbres T11-L2	Bord inférieur des côtes 9 à 12	Branche ventrale (ou nerfs intercostaux) des derniers nerfs thoraciques	Abaisse les côtes	Artères intercostales postérieures	Muscle intermédiaire du dos
Dentelé postéro-supérieur	Ligament nucal, processus épineux des vertèbres C7-T3	Bord supérieur des côtes 2 à 4	Branche ventrale (ou nerfs intercostaux) des derniers nerfs thoraciques	Élèvent les côtes	Artères intercostales postérieures	Muscle intermédiaire du dos
Élévateurs des côtes	Processus transverses des vertèbres C7 et T1-T11	Côte sous-jacente à l'insertion d'origine, entre tubercule et angle	Rameaux dorsaux des derniers nerfs thoraciques	Élèvent les côtes	Artères intercostales postérieures	Muscle de la paroi thoracique
Grand pectoral	Moitié sternale de la clavicule, sternum jusqu'en regard du 7e cartilage costal, cartilages costaux des vraies côtes, aponévrose du muscle oblique externe	Lèvre latérale (crête du tubercule majeur) du sillon intertuberculaire de l'humérus	Nerfs pectoraux médial et latéral	Adducteur et fléchisseur du bras, rotateur médial du bras	Branche pectorale de l'artère thoraco-acromiale, branches perforantes de l'artère thoracique interne	Muscles pectoraux/ région axillaire
Intercostal externe	Bord inférieur des côtes	Bord supérieur de la côte sous-jacente à la côte d'origine	Nerfs intercostaux	Solidarise les côtes et maintient et stabilise les espaces intercostaux lors de l'inspiration et de l'expiration, élève les côtes lors de l'inspiration	Artères intercostales postérieures, branches collatérales des artères intercostales postérieures, tronc costo-cervical, branches intercostales antérieures de l'artère thoracique interne, artère musculo-phrénique	Muscle de la paroi thoracique
Intercostal intime	Bord inférieur des côtes	Bord supérieur de la côte sous-jacente à la côte d'origine	Nerfs intercostaux	Élève les côtes	Branches musculaires des artères intercostales antérieures, branches musculaires des artères intercostales postérieures, branches intercostales des artères thoracique interne et musculo-phrénique, branches du tronc costo-cervical	Muscle de la paroi thoracique
Intercostal interne	Bord supérieur des côtes	Cartilage costal et extrémité du sillon costal de la côte sus-jacente à la côte d'origine	Nerfs intercostaux	S'oppose aux déplacements vers l'intérieur ou vers l'extérieur des espaces intercostaux pendant l'inspiration et l'expiration, abaisse les côtes à l'expiration forcée	Branches musculaires des artères intercostales antérieures, branches musculaires des artères intercostales postérieures, branches intercostales des artères thoracique interne et musculo-phrénique, branches du tronc costo-cervical	Muscle de la paroi thoracique
Petit pectoral	Face externe des bords supérieurs des côtes 3 à 5	Processus coracoïde de la scapula	Nerf pectoral médial	Abaisse l'angle latéral de la scapula, attire l'épaule vers l'avant (protraction)	Branche pectorale de l'artère thoraco-acromiale, branches intercostales de l'artère thoracique latérale	Muscles pectoraux/ région axillaire
Subcostaux	Face interne des dernières côtes proches de leur angle	Bord supérieur de la deuxième ou troisième côte sous-jacente	Nerfs intercostaux	Abaissent les côtes	Artères intercostales postérieures, artère musculo-phrénique	Muscle de la paroi thoracique
Transverse du thorax	Face interne des cartilages costaux 2-6	Face postérieure de la partie inférieure du sternum	Nerfs intercostaux	Abaisse les côtes et les cartilages costaux	Artères intercostales antérieures, artère thoracique interne	Muscle de la paroi thoracique

Des variations dans les contributions des nerfs spinaux dans l'innervation des muscles, dans la vascularisation artérielle des muscles, dans leurs insertions et leurs actions sont des événements fréquents dans l'anatomie humaine. Ainsi, il peut exister des différences entre les textes de différents ouvrages : considérez que les variations anatomiques sont normales.

BIBLIOTHEQUE DE LA RECHERCHE BIBLIOGRAPHIQUE SCIENCE MEDICALE
Page blanche

BIBLIOTHEQUE DE LA RECHERCHE BIBLIOGRAPHIQUE SCIENCE MEDICALE

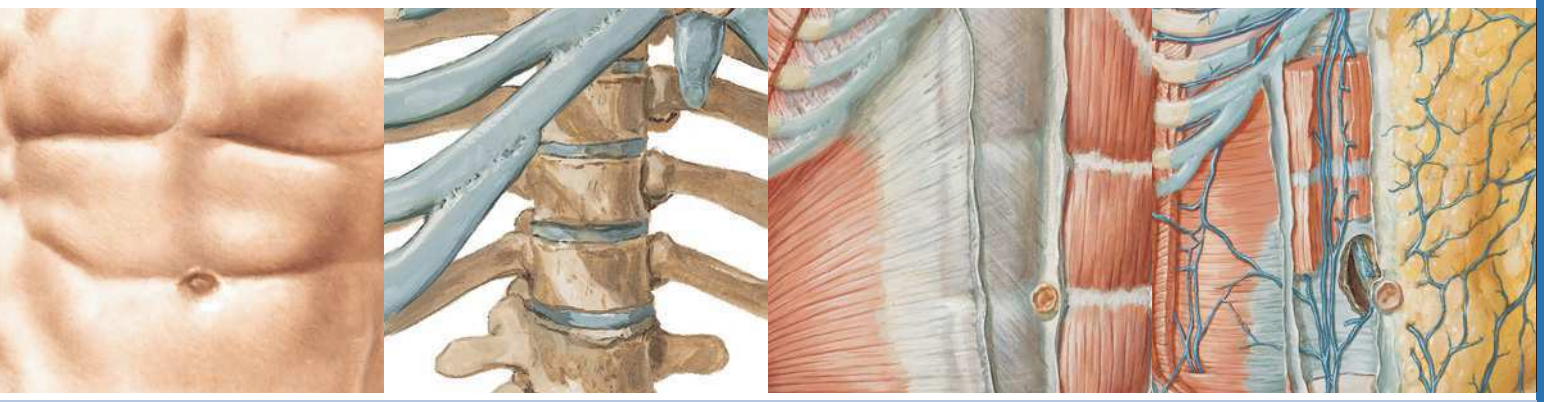

Section 4 ABDOMEN

Anatomie de surface

Planche 242

242 Abdomen : anatomie de surface

Paroi du corps

Planches 243-262

243 Squelette de l'abdomen
244 Régions et plans de l'abdomen
245 Paroi abdominale antérieure : dissection superficielle
246 Paroi abdominale antérieure : dissection intermédiaire
247 Paroi abdominale antérieure : dissection profonde
248 Gaine rectusienne : coupes transversales
249 Paroi abdominale antérieure : vue interne
250 Paroi abdominale postéro-latérale
251 Artères de la paroi abdominale antérieure
252 Veines de la paroi abdominale antérieure
253 Nerfs de la paroi abdominale antérieure
254 Nerfs thoraco-abdominaux
255 Région inguinale : dissections
256 Canal inguinal et cordon spermatique
257 Région inguino-fémorale : gaine fémorale et lacune vasculaire
258 Muscles de la paroi abdominale postérieure
259 Artères de la paroi abdominale postérieure
260 Veines de la paroi abdominale postérieure
261 Vaisseaux et nœuds lymphatiques de la paroi abdominale postérieure
262 Nerfs de la paroi abdominale postérieure

Cavité péritonéale

Planches 263-268

263 Grand omentum et viscères abdominaux
264 Rapports mésentériques des intestins
265 Rapports mésentériques des intestins (suite)
266 Bourse omentale : estomac récliné
267 Bourse omentale : coupe transversale
268 Péritoine de la paroi abdominale postérieure

Viscères (intestin)

Planches 269-276

269 Estomac *in situ*
270 Muqueuse de l'estomac
271 Duodénum *in situ*
272 Muqueuse et musculeuse du duodénum
273 Région iléo-cæcale
274 Région iléo-cæcale (suite)
275 Appendice vermiforme
276 Muqueuse et musculeuse du gros intestin

Viscères (organes accessoires)

Planches 277-282

277 Faces et loge du foie
278 Foie *in situ* : systèmes vasculaire et de conduits
279 Structure du foie : schéma
280 Vésicule biliaire, conduits bilaires extra-hépatiques et conduit pancréatique
281 Pancréas *in situ*
282 Rate

Vascularisation viscérale

Planches 283-296

283 Artères de l'estomac, du foie et de la rate
284 Artères du foie, du pancréas, du duodénum et de la rate
285 Artériographie du tronc cœliaque et angioscanner
286 Artères du duodénum et de la tête du pancréas
287 Artères de l'intestin grêle
288 Artères du gros intestin
289 Veines de l'estomac, du duodénum, du pancréas et de la rate
290 Veines de l'intestin grêle
291 Veines du gros intestin
292 Affluents de la veine porte hépatique : anastomoses porto-caves
293 Vaisseaux et nœuds lymphatiques de l'estomac
294 Vaisseaux et nœuds lymphatiques du pancréas
295 Vaisseaux et nœuds lymphatiques de l'intestin grêle
296 Vaisseaux et nœuds lymphatiques du gros intestin

Innervation

Planches 297-307

297 Nerfs et ganglions autonomes de l'abdomen
298 Innervation autonome de l'estomac et du duodénum
299 Innervation autonome de l'estomac et du duodénum (suite)
300 Innervation de l'estomac et du duodénum : schéma
301 Innervation autonome de l'intestin grêle
302 Innervation autonome du gros intestin
303 Innervation autonome de l'intestin grêle et du gros intestin : schéma
304 Voies réflexes autonomes : schéma
305 Plexus autonomes intrinsèques de l'intestin : schéma
306 Innervation autonome du foie et des voies biliaires : schéma
307 Innervation autonome du pancréas : schéma

Reins et glandes surrénales

Planches 308-320

308 Reins *in situ* : vues antérieures
309 Reins *in situ* : vues postérieures
310 Artère et veine rénales *in situ*
311 Structure macroscopique du rein
312 Artères intra-rénales et segments rénaux
313 Uretères dans l'abdomen et le pelvis
314 Artères des uretères et de la vessie
315 Fascias rénaux
316 Vaisseaux et nœuds lymphatiques des reins et de la vessie

BIBLIOTHEQUE DE LA RECHERCHE BIBLIOGRAPHIQUE SCIENCE MEDICALE

317 Nerfs autonomes des reins, des uretères et de la vessie

318 Innervation autonome des reins et de la partie supérieure des uretères : schéma

319 Nerfs autonomes des glandes surrénales : dissection et schéma

320 Artères et veines des glandes surrénales *in situ*

Coupes et imagerie

Planches 321-328

321 Paroi et viscères de l'abdomen : coupe sagittale paramédiane

322 Coupes de l'abdomen : clichés axiaux TDM

323 Coupes de l'abdomen : clichés axiaux TDM (suite)

324 Coupe transversale : niveau de T10, synchondrose xiphosternale

325 Coupe transversale : niveau de T12, inférieur au processus xiphoïde

326 Coupe transversale : niveau du disque intervertébral T12-L1

327 Coupe transversale : niveau du disque intervertébral L1-L2

328 Coupe transversale : niveau du disque intervertébral L3-L4

Muscles

Tableau 4-1

BIBLIOTHEQUE DE LA RECHERCHE BIBLIOGRAPHIQUE SCIENCE MEDICALE
Page blanche

BIBLIOTHEQUE DE LA RECHERCHE BIBLIOGRAPHIQUE SCIENCE MEDICALE

Abdomen : anatomie de surface

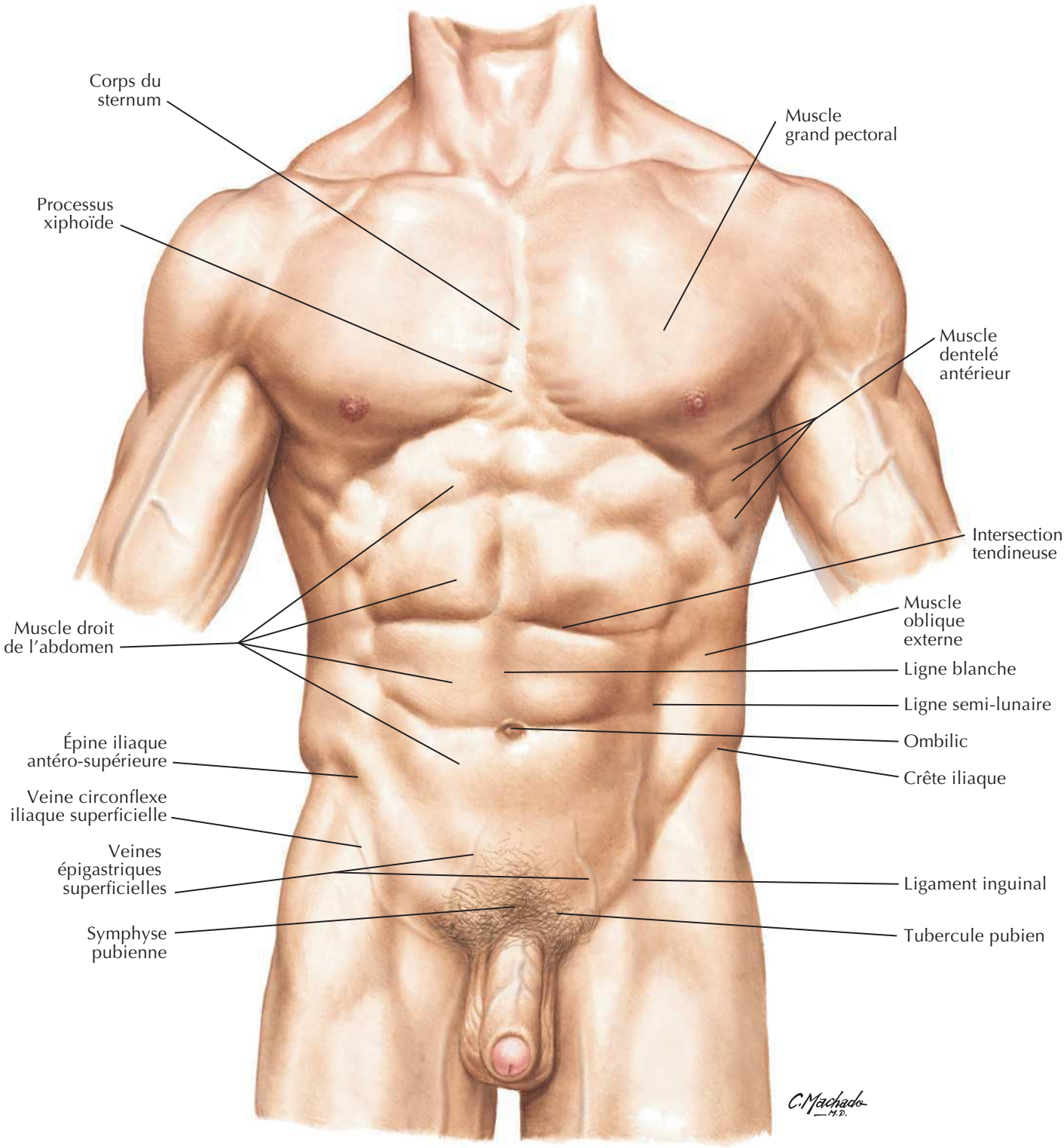

BIBLIOTHEQUE DE LA RECHERCHE BIBLIOGRAPHIQUE SCIENCE MEDICALE

Squelette de l'abdomen

Voir aussi **Planches 183, 332**

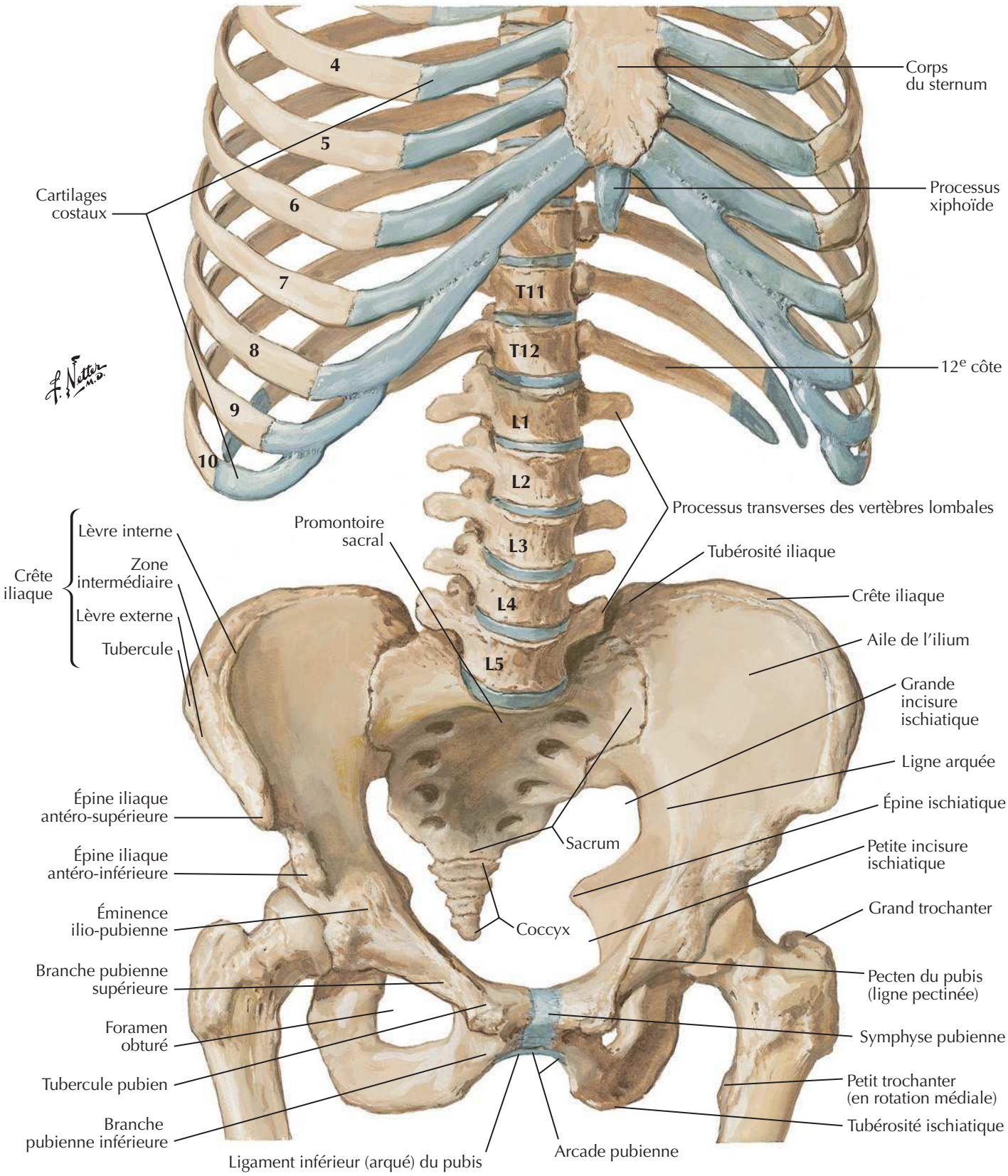

BIBLIOTHEQUE DE LA RECHERCHE BIBLIOGRAPHIQUE SCIENCE MEDICALE

BIBLIOTHEQUE DE LA RECHERCHE BIBLIOGRAPHIQUE SCIENCE MEDICALE

Régions et plans de l'abdomen

Voir aussi **Planche 193**

Quadrant supérieur droit (QSD)
Quadrant supérieur gauche (QSG)
Quadrant inférieur droit (QID)
Quadrant inférieur gauche (QIG)

Plan de la ligne semi-lunaire droite (bord latéral du muscle droit)
Plan de la ligne semi-lunaire gauche (bord latéral du muscle droit)
Ligne médio-claviculaire droite
Ligne médio-claviculaire gauche

1
2
3
4
5
6
7
8
9
10
T12
L1
L2
L3
L5

Région épigastrique
Hypochondre droit (région hypochondriaque)
Hypochondre gauche (région hypochondriaque)
Plan transpylorique
Plan subcostal
Région ombilicale
Région latérale droite (flanc)
Région latérale gauche (flanc)
Plan intertuberculaire
Plan interépineux
Région inguinale droite (aine)
Région inguinale gauche (aine)
Région pubienne (hypogastrique)

F. Netter M.D.

BIBLIOTHEQUE DE LA RECHERCHE BIBLIOGRAPHIQUE SCIENCE MEDICALE

BIBLIOTHEQUE DE LA RECHERCHE BIBLIOGRAPHIQUE SCIENCE MEDICALE

Paroi abdominale antérieure : dissection superficielle

Voir aussi **Planches 252, 329**

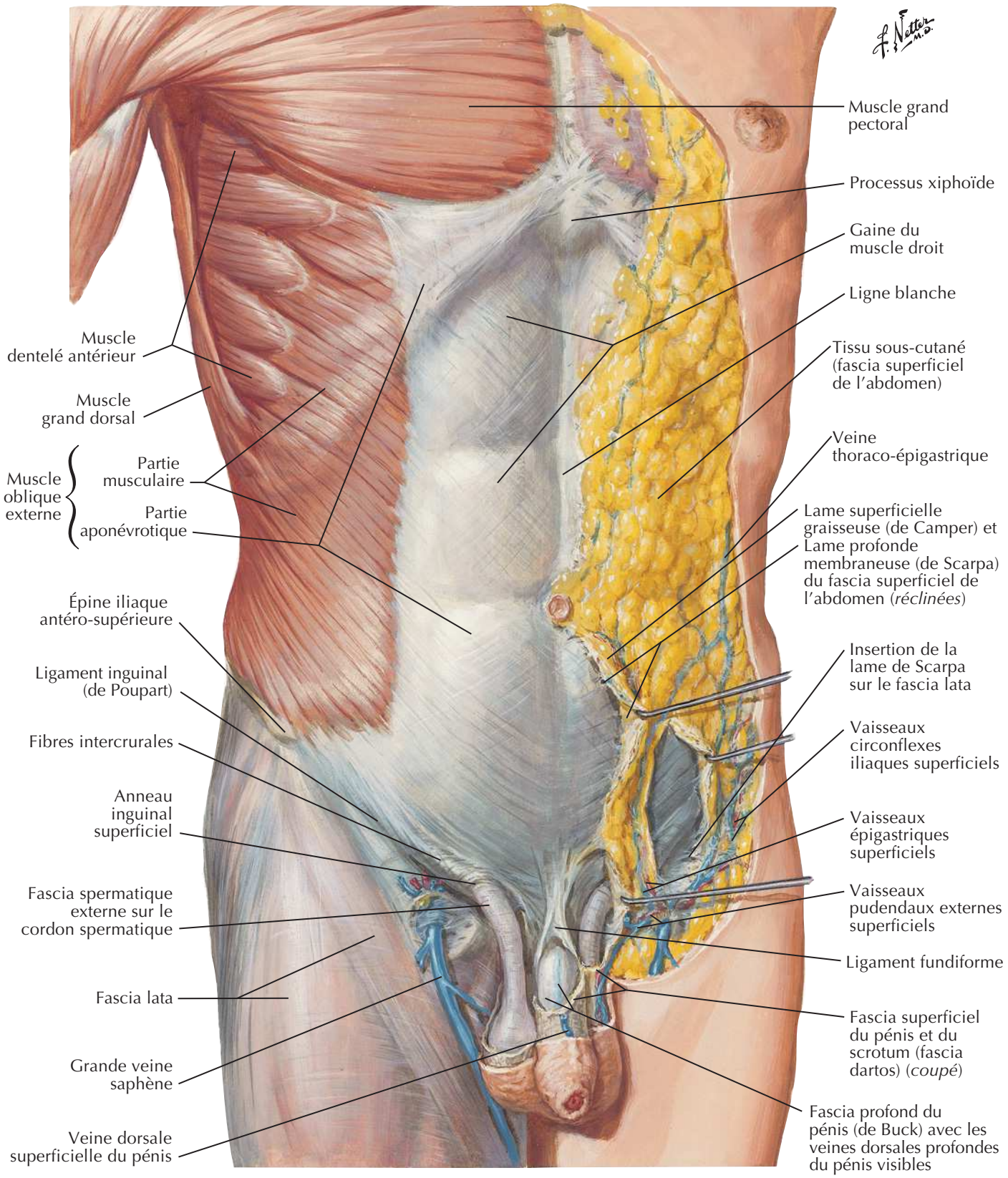

BIBLIOTHEQUE DE LA RECHERCHE BIBLIOGRAPHIQUE SCIENCE MEDICALE

BIBLIOTHEQUE DE LA RECHERCHE BIBLIOGRAPHIQUE SCIENCE MEDICALE

Paroi abdominale antérieure : dissection intermédiaire

Voir aussi **Planches 185, 186**

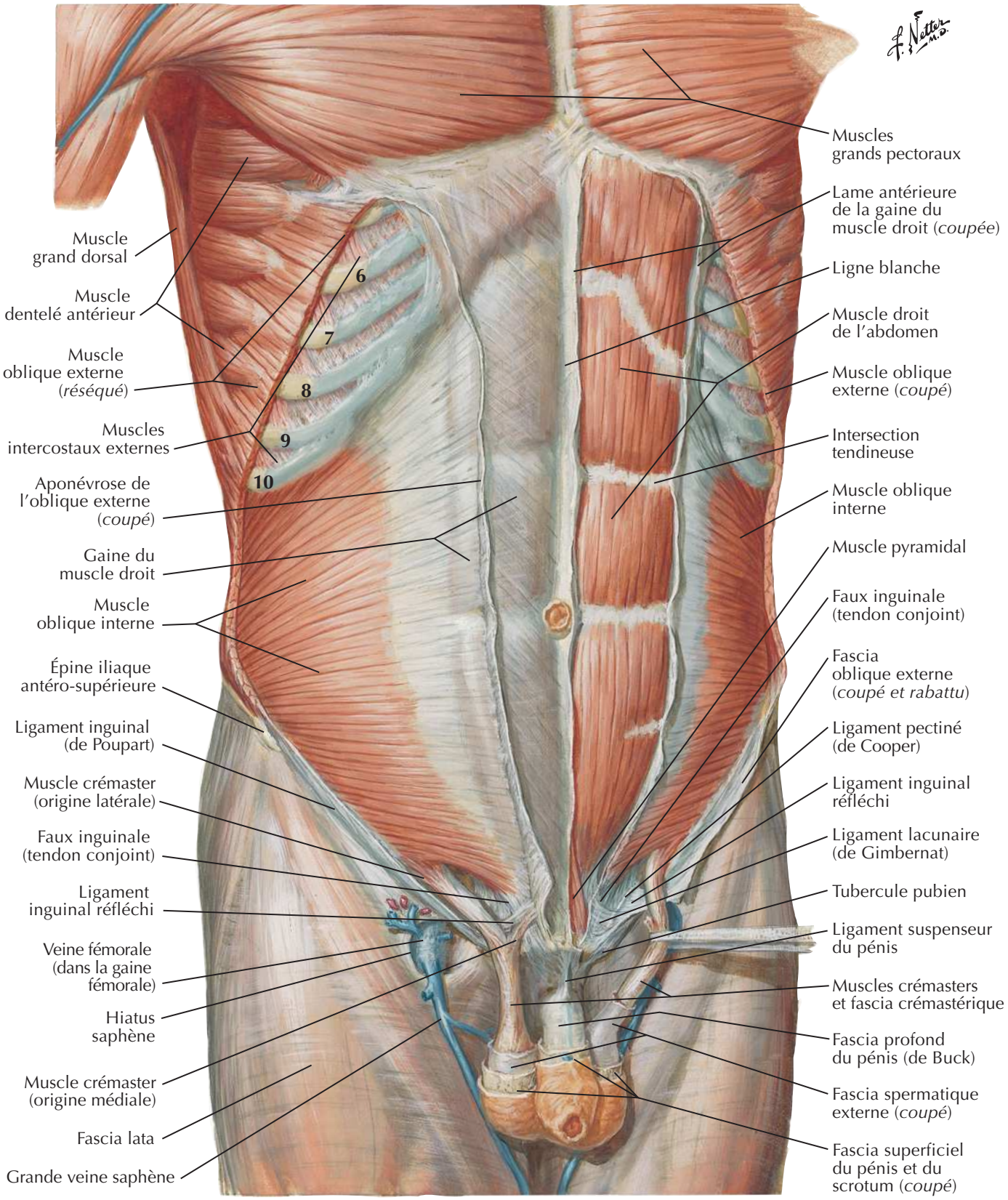

BIBLIOTHEQUE DE LA RECHERCHE BIBLIOGRAPHIQUE SCIENCE MEDICALE

BIBLIOTHEQUE DE LA RECHERCHE BIBLIOGRAPHIQUE SCIENCE MEDICALE

Paroi abdominale antérieure : dissection profonde

Voir aussi **Planches 186, 251**

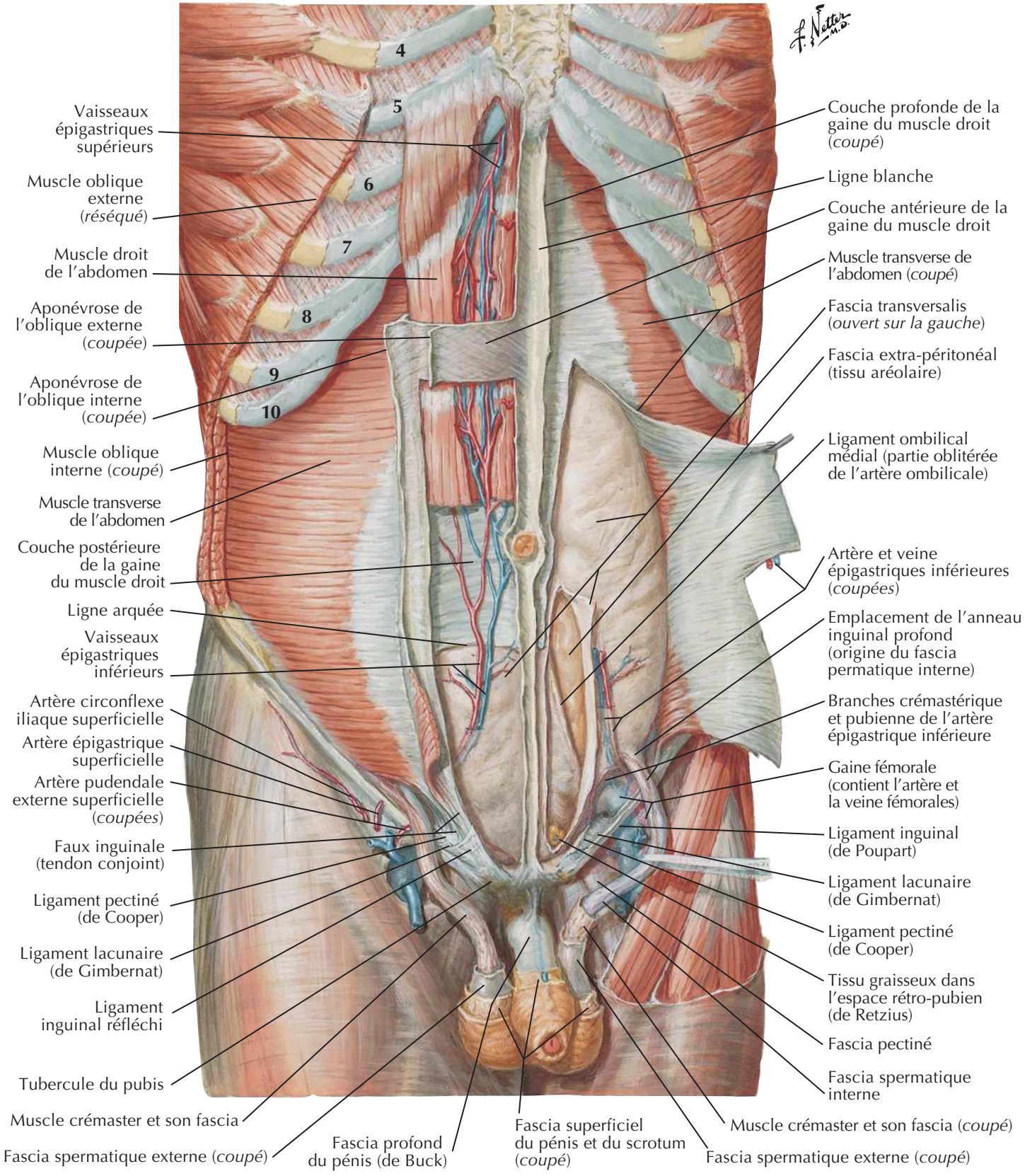

BIBLIOTHEQUE DE LA RECHERCHE BIBLIOGRAPHIQUE SCIENCE MEDICALE

BIBLIOTHEQUE DE LA RECHERCHE BIBLIOGRAPHIQUE SCIENCE MEDICALE

Gaine rectusienne : coupes transversales

Coupe au-dessus de la ligne arquée

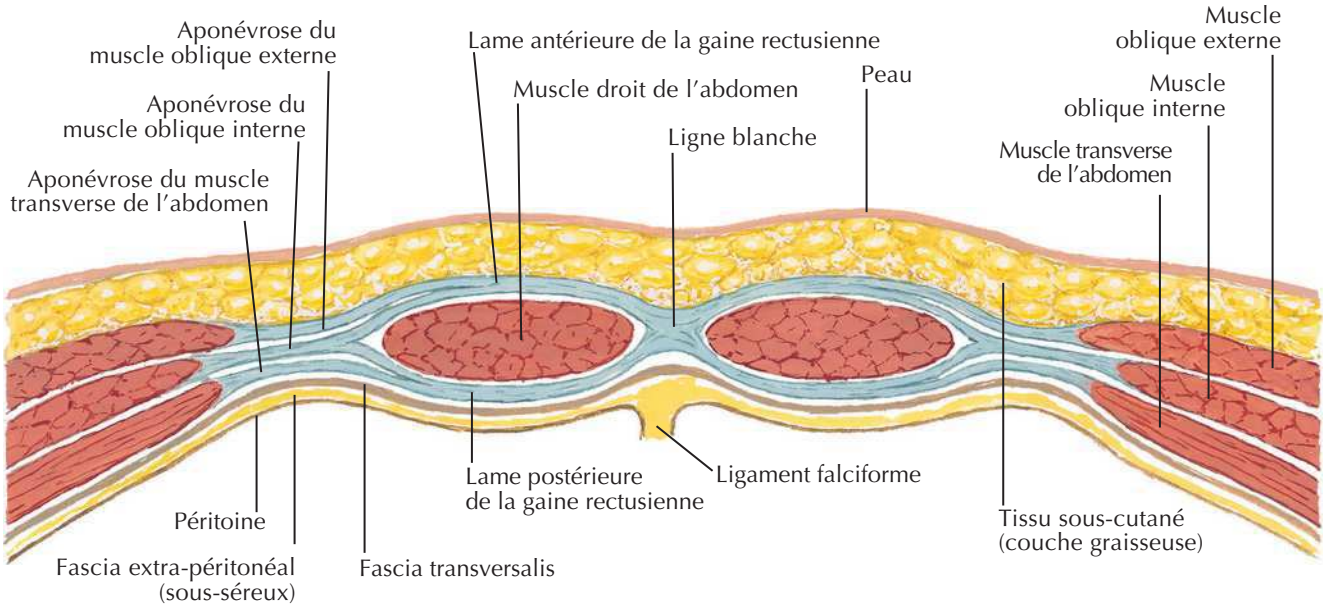

L'aponévrose du muscle oblique interne se dédouble pour former les lames antérieure et postérieure de la gaine rectusienne. L'aponévrose du muscle oblique externe adhère à la lame antérieure de la gaine rectusienne ; l'aponévrose du muscle transverse de l'abdomen adhère à la lame postérieure des lames antérieure et postérieure de la gaine rectusienne qui s'unissent médialement pour former la ligne blanche.

Coupe sous la ligne arquée

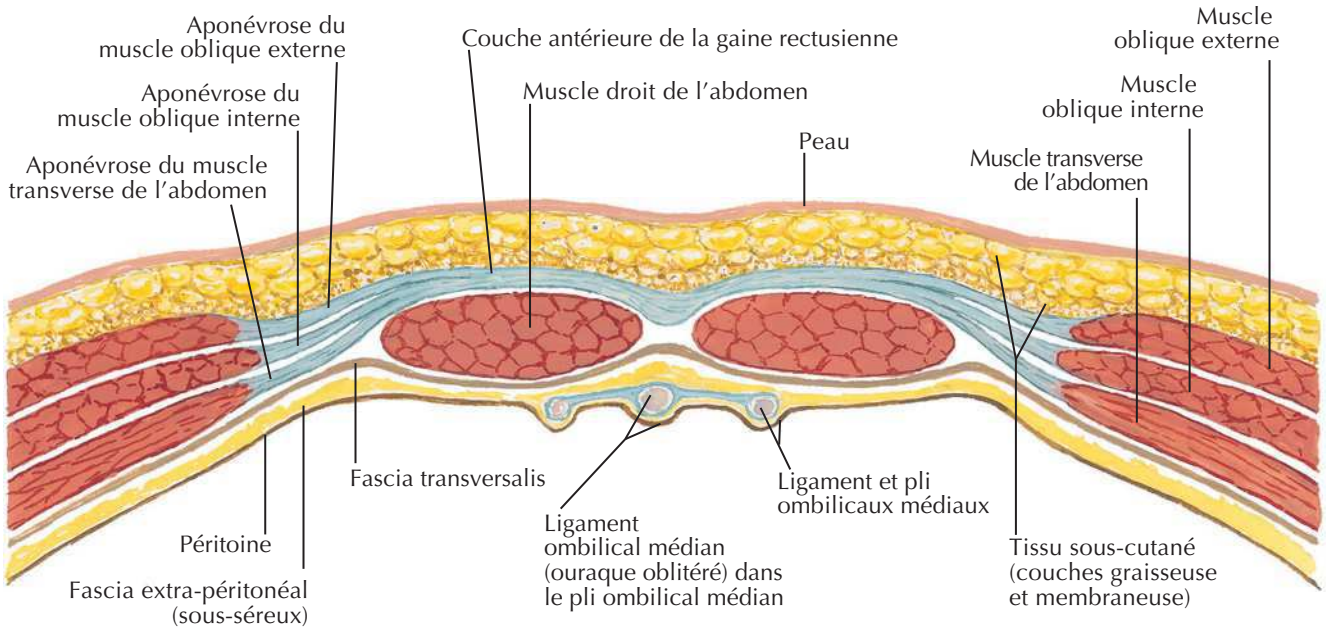

L'aponévrose du muscle oblique interne ne se dédouble pas à ce niveau, mais passe complètement en avant du muscle droit de l'abdomen et s'accole ici aux aponévroses des muscles oblique externe et transverse de l'abdomen ; ainsi, la lame postérieure de la gaine rectusienne est absente sous la ligne arquée et le muscle droit de l'abdomen est recouvert du fascia transversalis.

BIBLIOTHEQUE DE LA RECHERCHE BIBLIOGRAPHIQUE SCIENCE MEDICALE

BIBLIOTHEQUE DE LA RECHERCHE BIBLIOGRAPHIQUE SCIENCE MEDICALE

Paroi abdominale antérieure : vue interne

Voir aussi **Planches 362, 381**

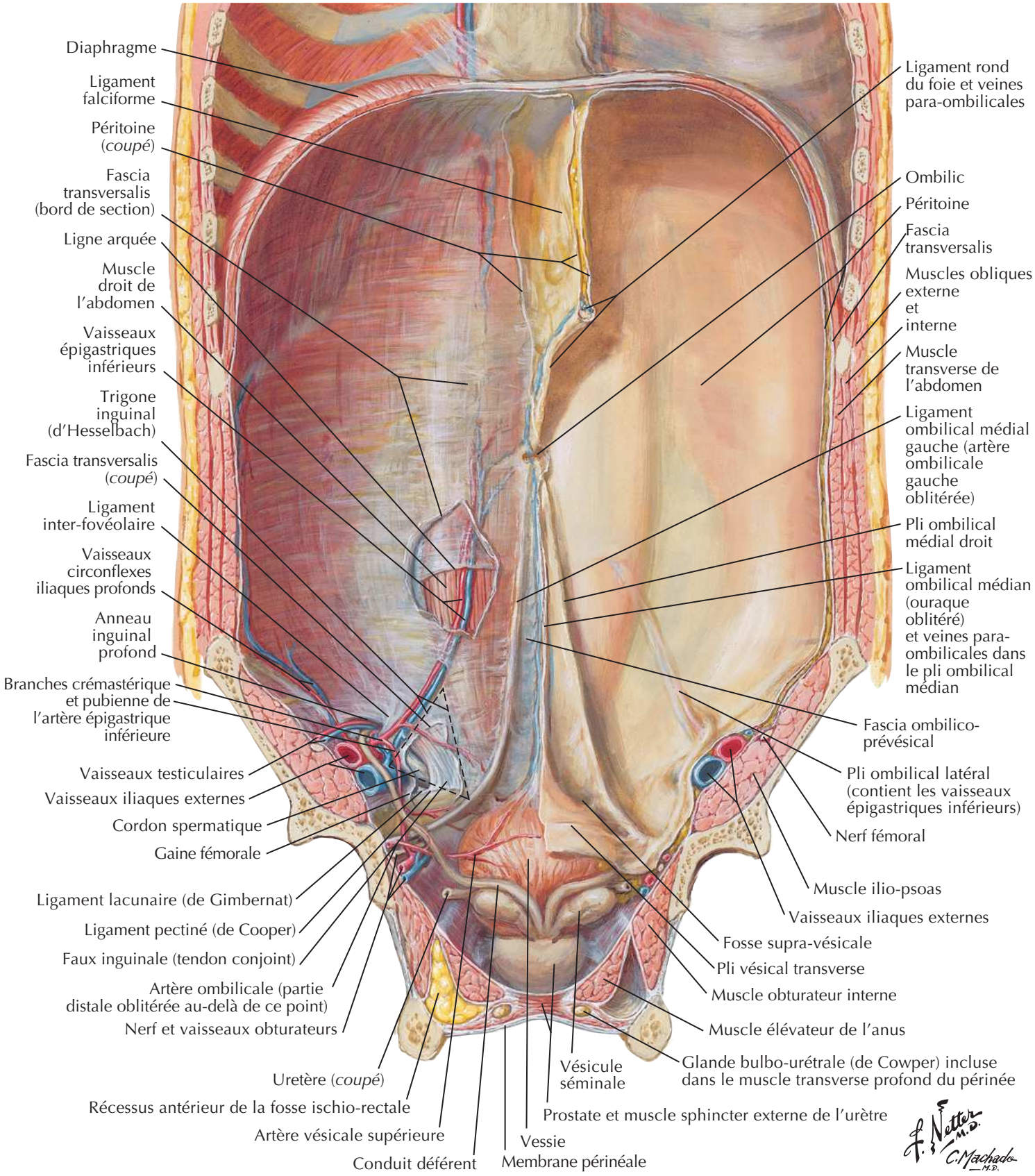

BIBLIOTHEQUE DE LA RECHERCHE BIBLIOGRAPHIQUE SCIENCE MEDICALE

BIBLIOTHEQUE DE LA RECHERCHE BIBLIOGRAPHIQUE SCIENCE MEDICALE

Paroi abdominale postéro-latérale

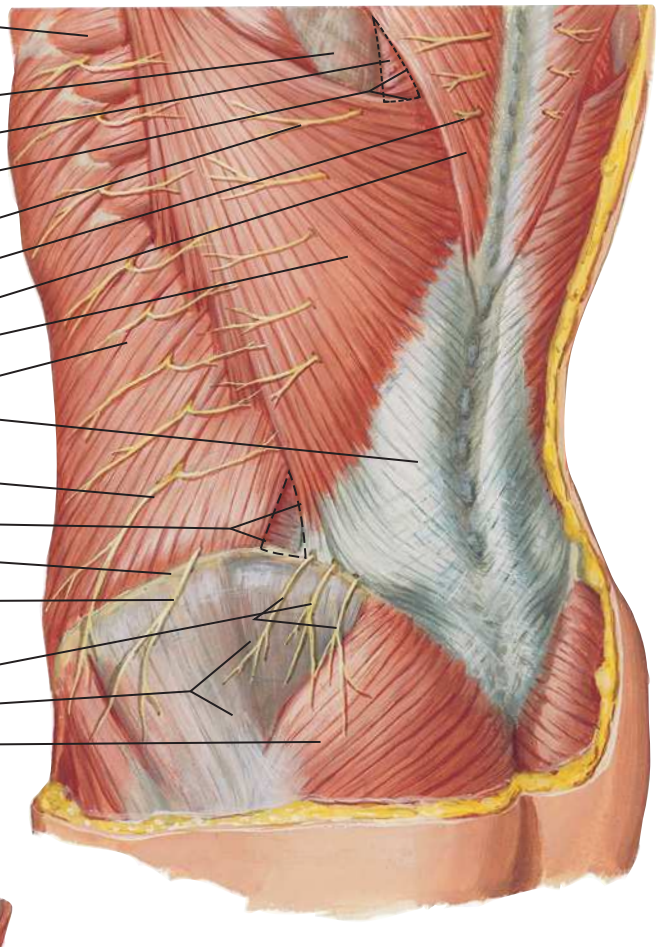

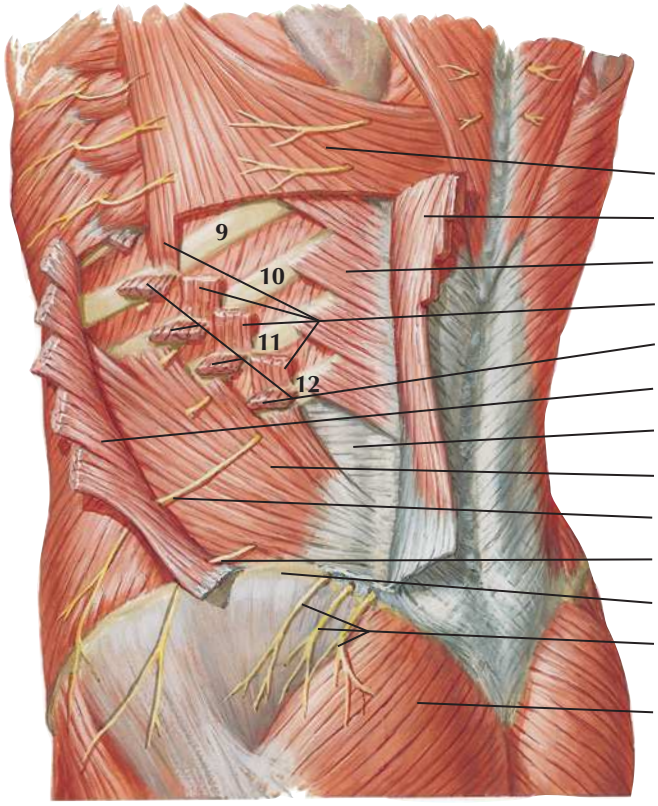

BIBLIOTHEQUE DE LA RECHERCHE BIBLIOGRAPHIQUE SCIENCE MEDICALE

BIBLIOTHEQUE DE LA RECHERCHE BIBLIOGRAPHIQUE SCIENCE MEDICALE

Artères de la paroi abdominale antérieure

Voir aussi **Planche 247**

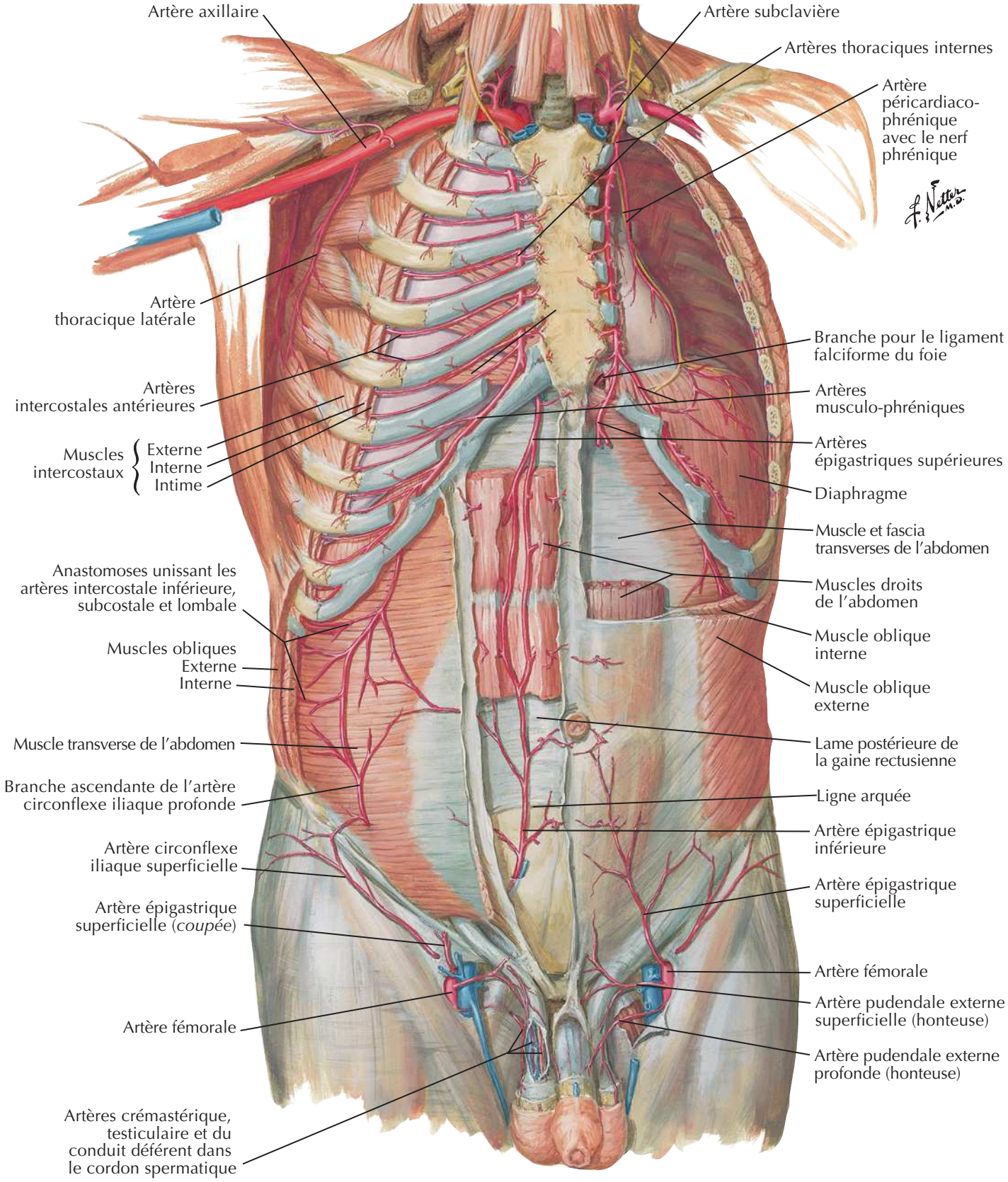

BIBLIOTHEQUE DE LA RECHERCHE BIBLIOGRAPHIQUE SCIENCE MEDICALE

BIBLIOTHEQUE DE LA RECHERCHE BIBLIOGRAPHIQUE SCIENCE MEDICALE

Veines de la paroi abdominale antérieure

Voir aussi **Planches 245, 248**

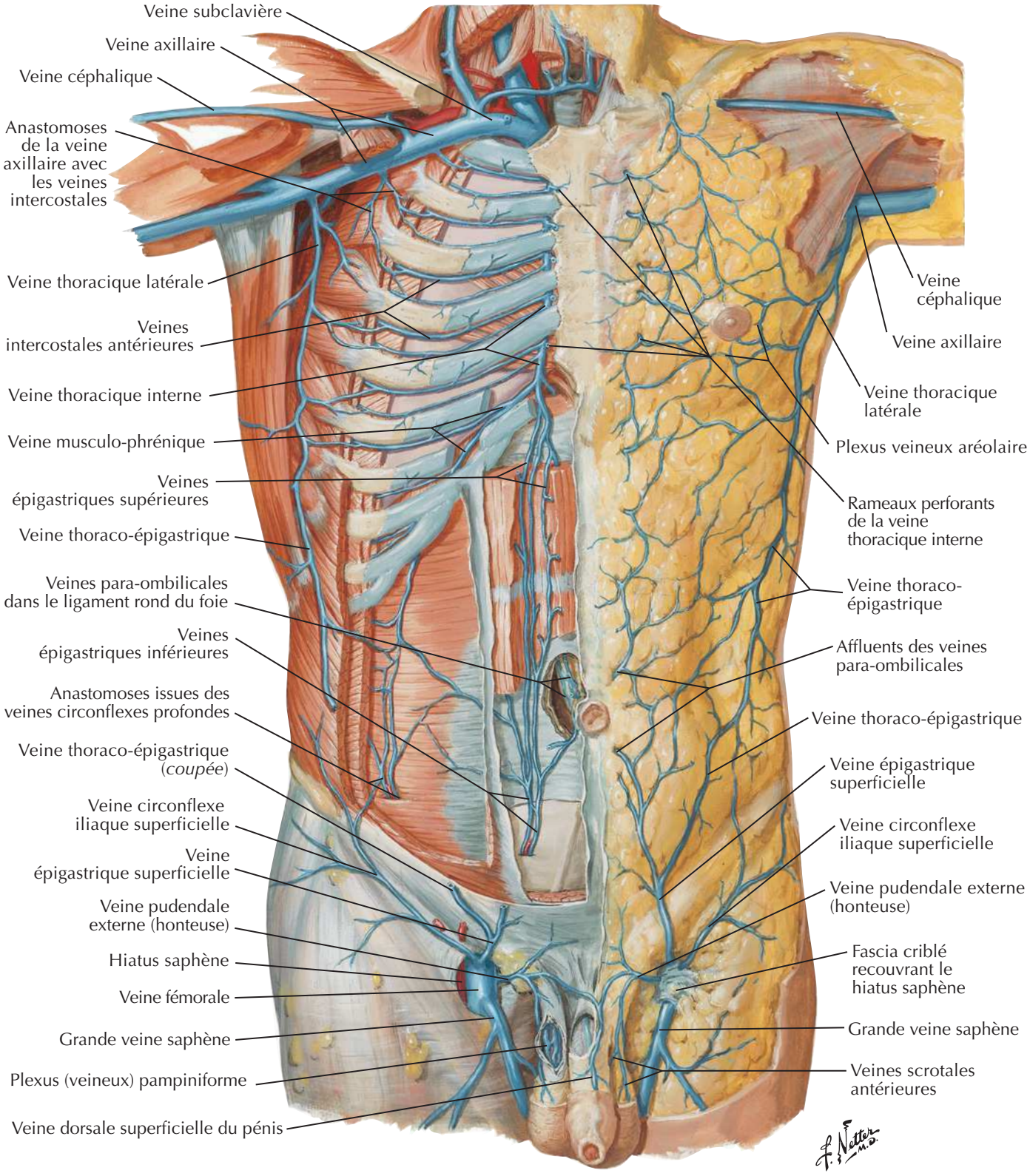

BIBLIOTHEQUE DE LA RECHERCHE BIBLIOGRAPHIQUE SCIENCE MEDICALE

BIBLIOTHEQUE DE LA RECHERCHE BIBLIOGRAPHIQUE SCIENCE MEDICALE

Nerfs de la paroi abdominale antérieure

Voir aussi **Planches 177, 185, 254**

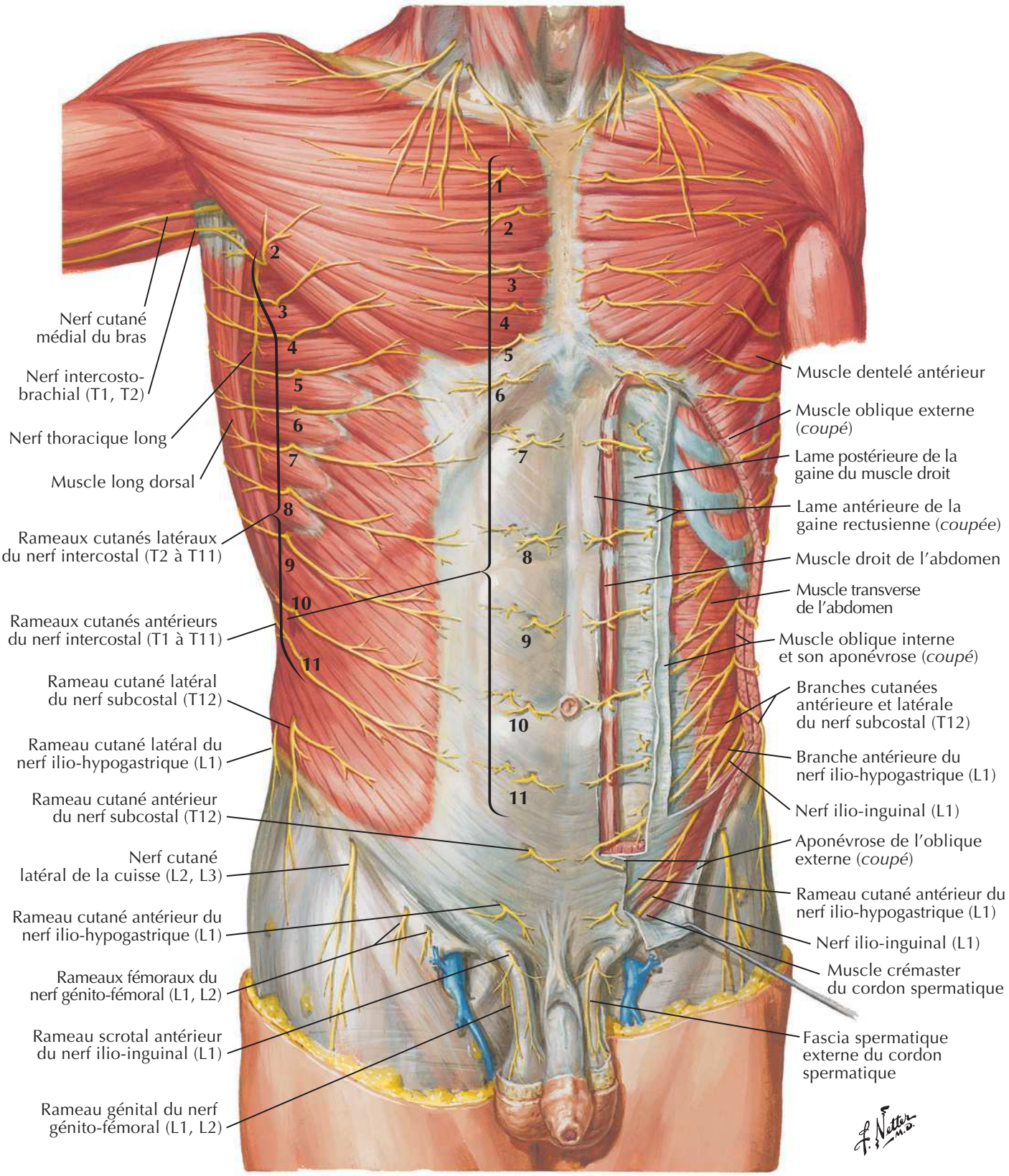

BIBLIOTHEQUE DE LA RECHERCHE BIBLIOGRAPHIQUE SCIENCE MEDICALE

Nerfs thoraco-abdominaux

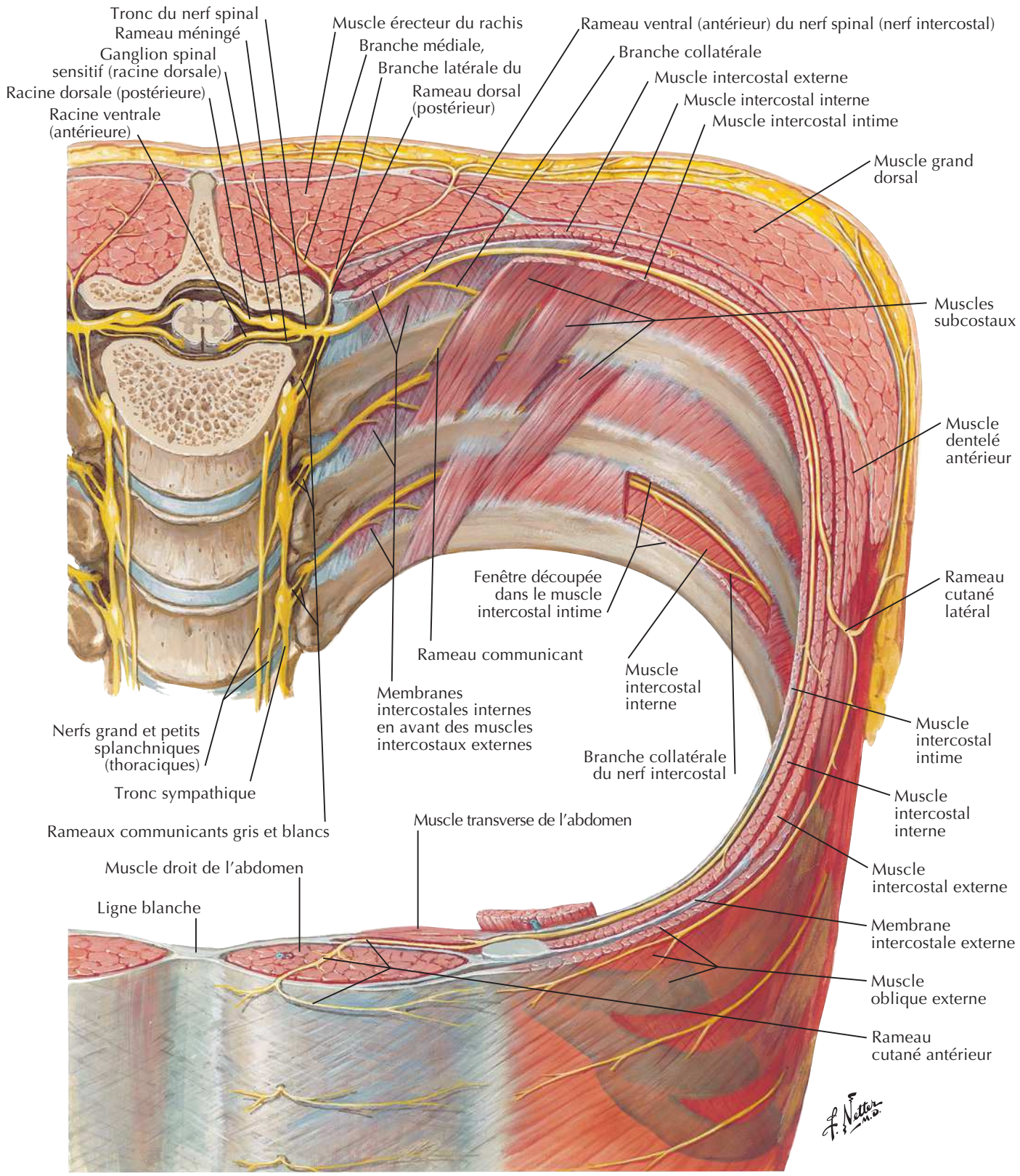

BIBLIOTHEQUE DE LA RECHERCHE BIBLIOGRAPHIQUE SCIENCE MEDICALE

Région inguinale : dissections

Voir aussi **Planches 247, 249**

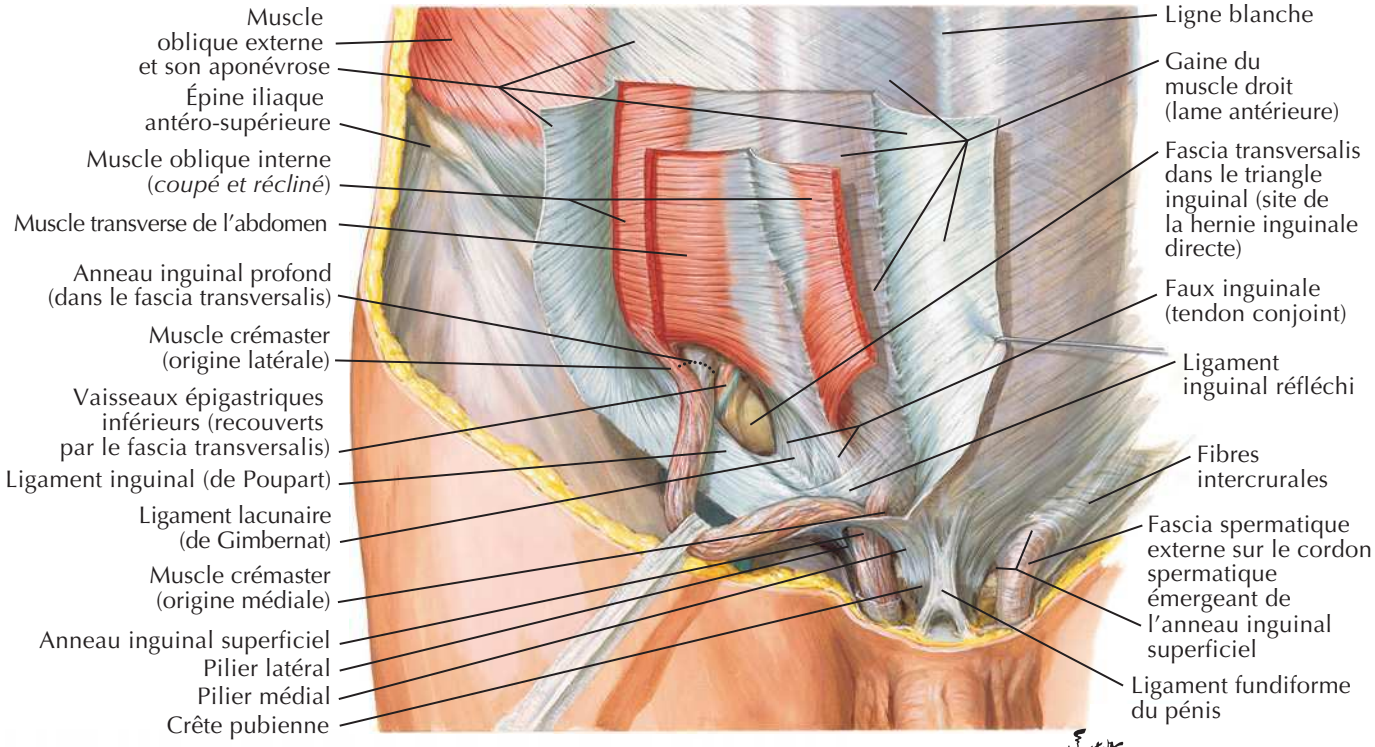

Vue antérieure

Vue postérieure (face interne)

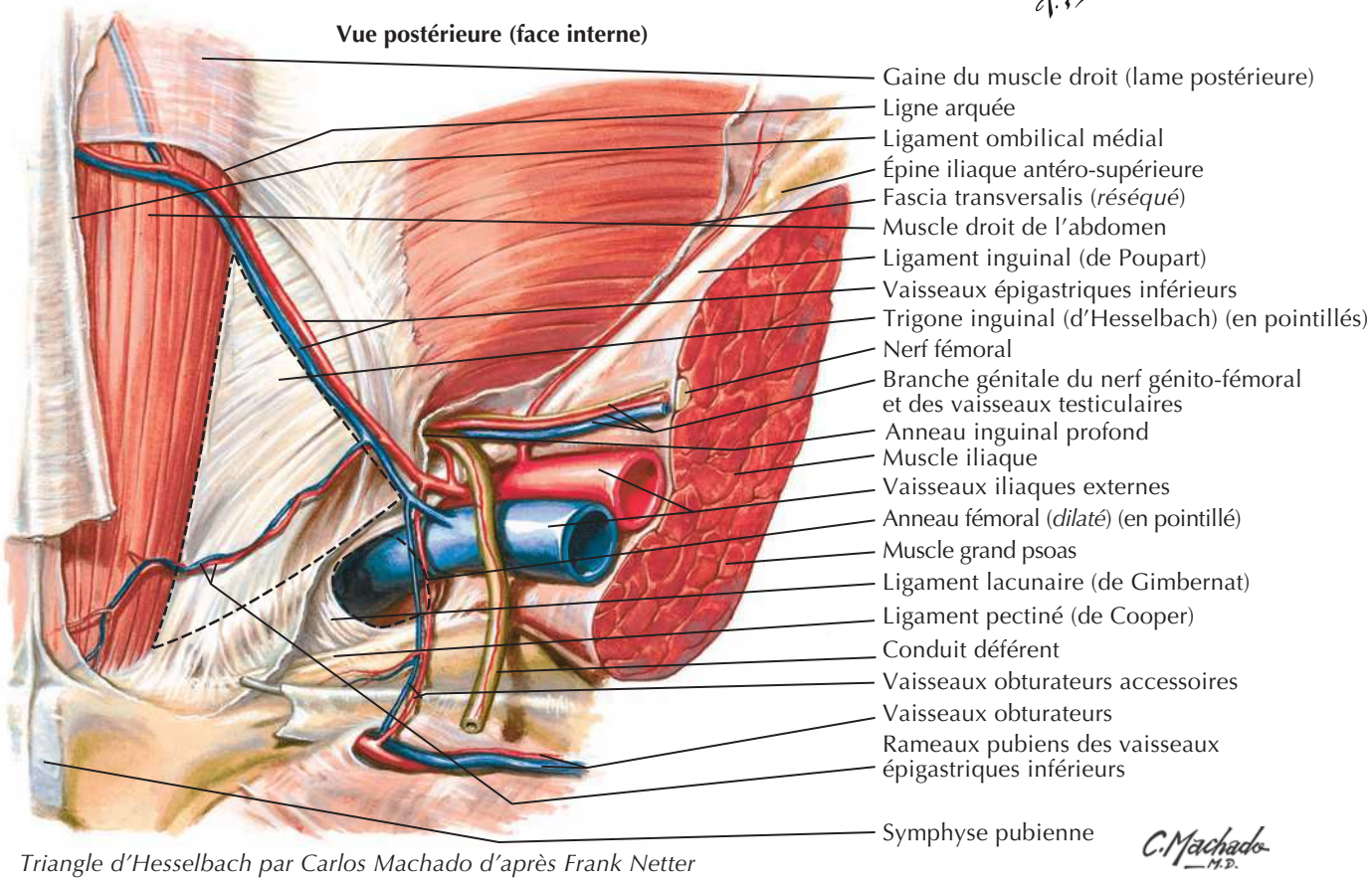

Triangle d'Hesselbach par Carlos Machado d'après Frank Netter

BIBLIOTHEQUE DE LA RECHERCHE BIBLIOGRAPHIQUE SCIENCE MEDICALE

BIBLIOTHEQUE DE LA RECHERCHE BIBLIOGRAPHIQUE SCIENCE MEDICALE

Canal inguinal et cordon spermatique

Voir aussi **Planches 245, 253**

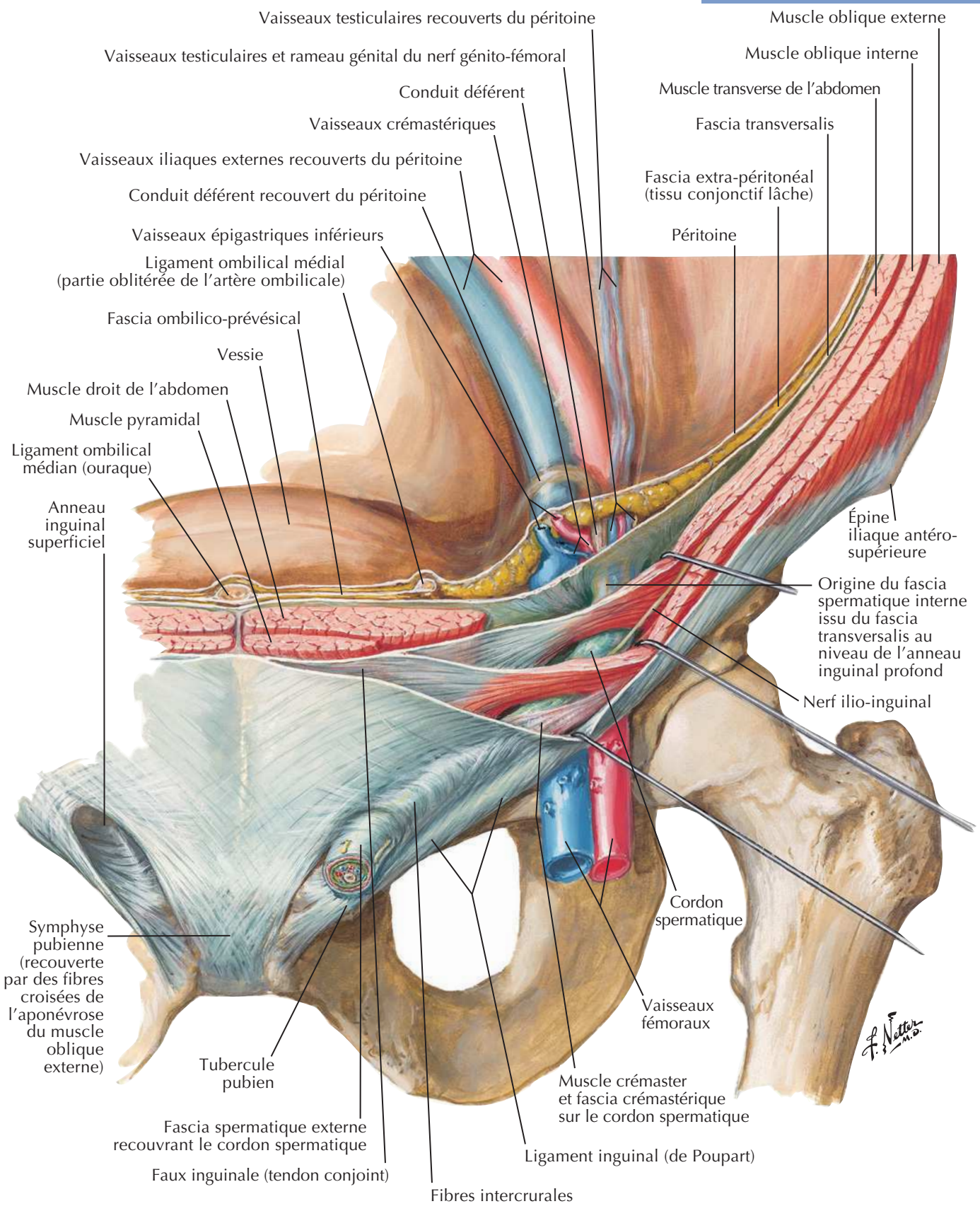

BIBLIOTHEQUE DE LA RECHERCHE BIBLIOGRAPHIQUE SCIENCE MEDICALE

BIBLIOTHEQUE DE LA RECHERCHE BIBLIOGRAPHIQUE SCIENCE MEDICALE

Région inguino-fémorale : gaine fémorale et lacune vasculaire

Voir aussi **Planches 246, 247, 249**

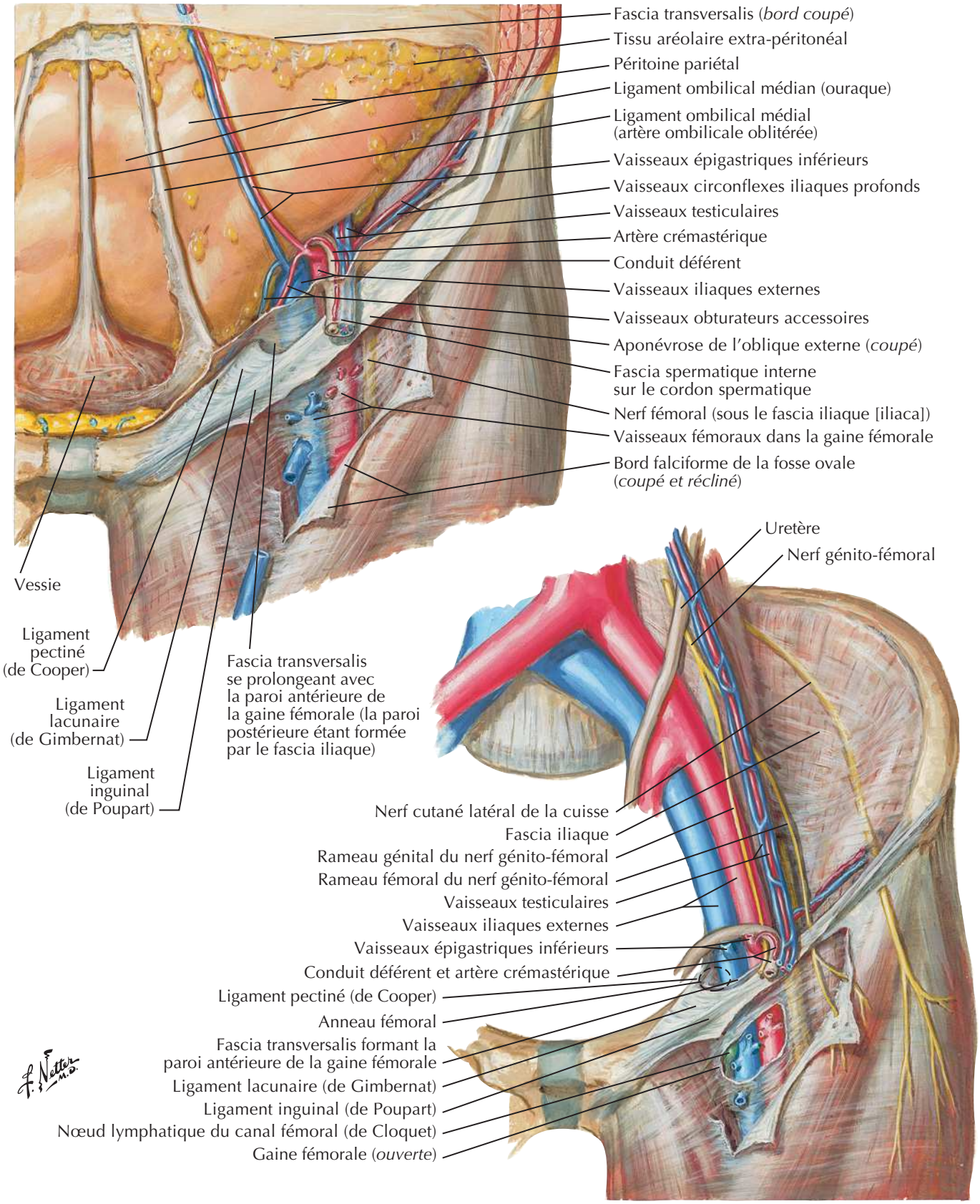

BIBLIOTHEQUE DE LA RECHERCHE BIBLIOGRAPHIQUE SCIENCE MEDICALE

BIBLIOTHEQUE DE LA RECHERCHE BIBLIOGRAPHIQUE SCIENCE MEDICALE

Muscles de la paroi abdominale postérieure

Voir aussi **Planches 206, 236**

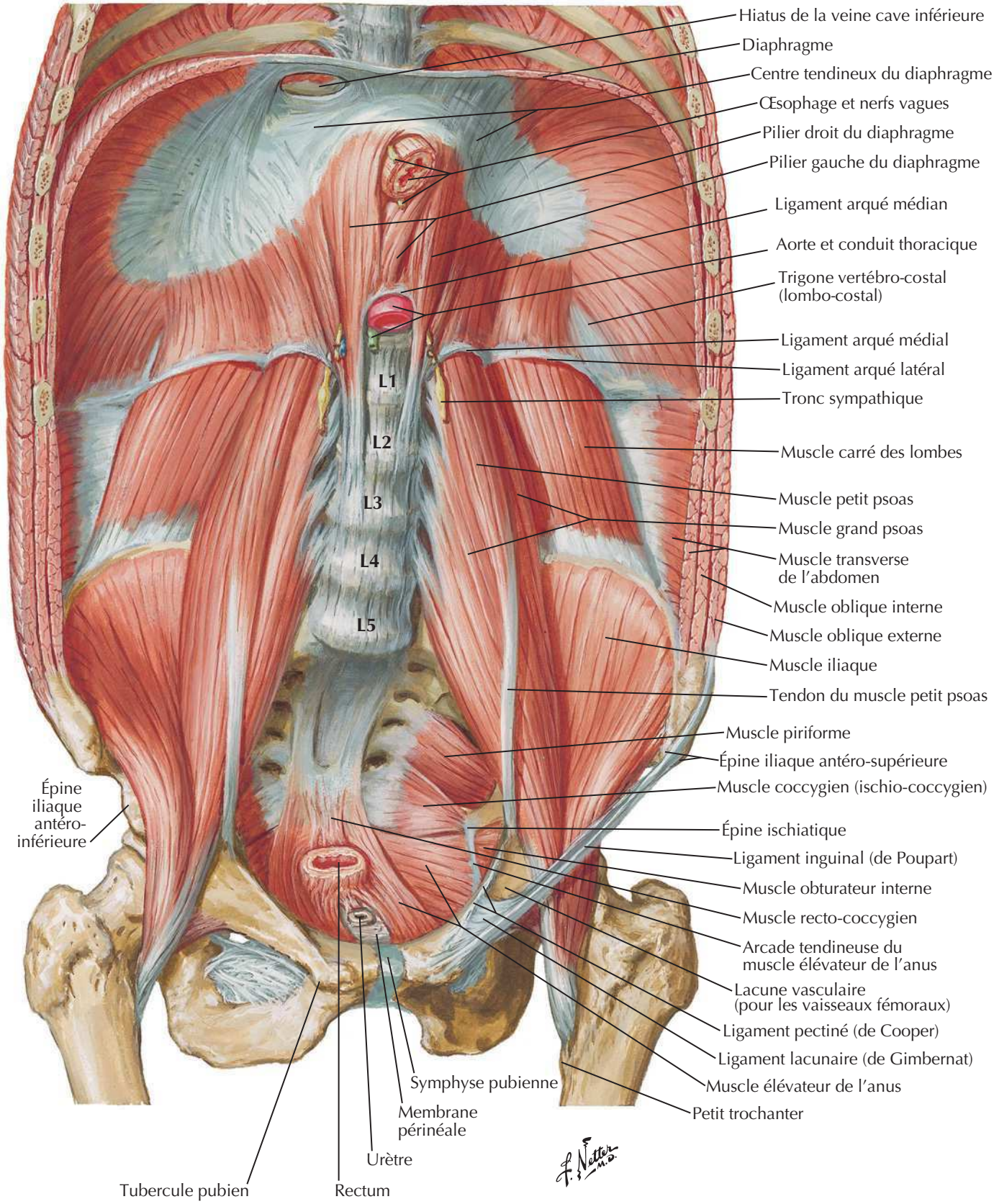

BIBLIOTHEQUE DE LA RECHERCHE BIBLIOGRAPHIQUE SCIENCE MEDICALE

BIBLIOTHEQUE DE LA RECHERCHE BIBLIOGRAPHIQUE SCIENCE MEDICALE

Artères de la paroi abdominale postérieure

Voir aussi **Planches 192, 379, 381**

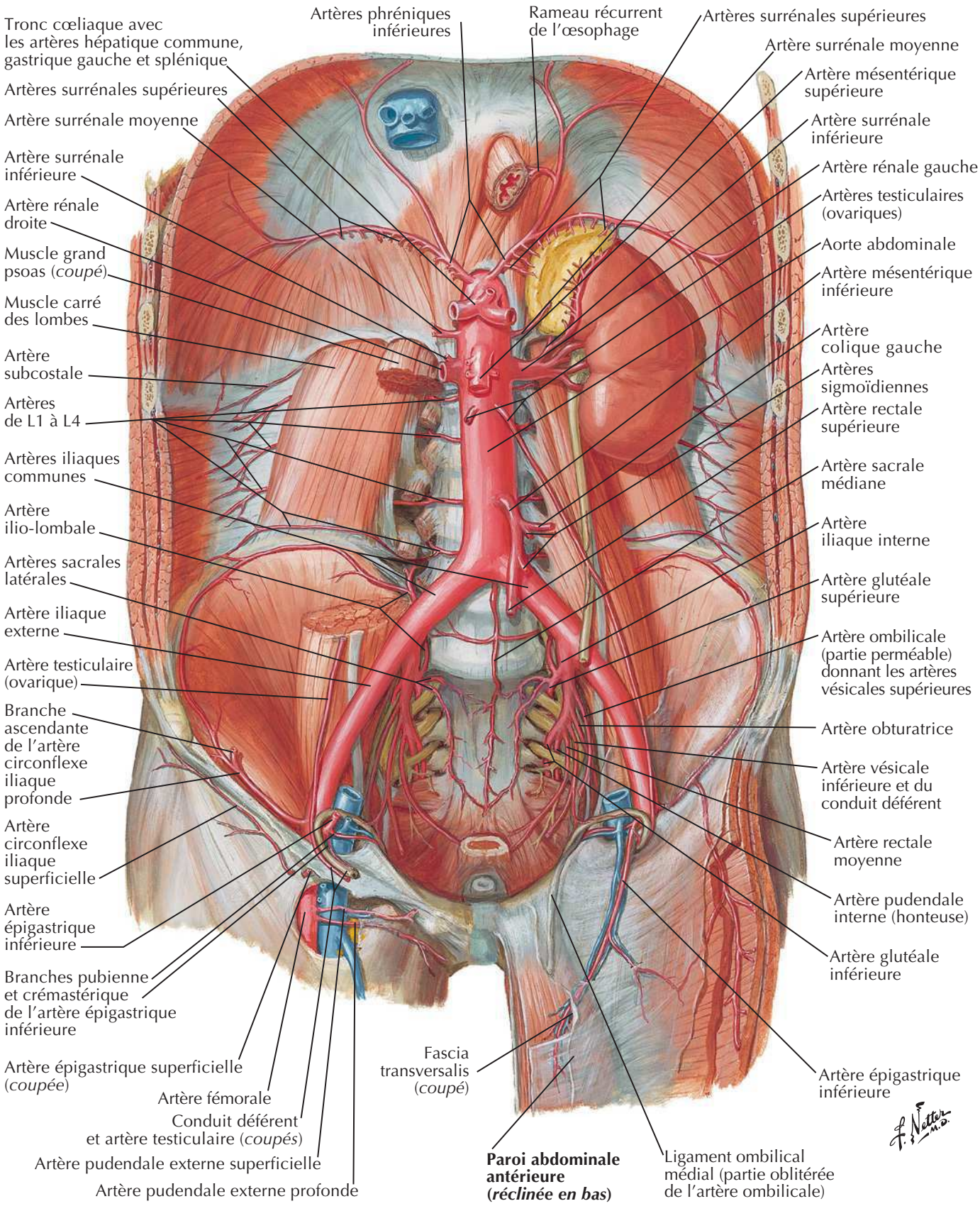

BIBLIOTHEQUE DE LA RECHERCHE BIBLIOGRAPHIQUE SCIENCE MEDICALE

BIBLIOTHEQUE DE LA RECHERCHE BIBLIOGRAPHIQUE SCIENCE MEDICALE

Veines de la paroi abdominale postérieure

Voir aussi **Planches 379, 381**

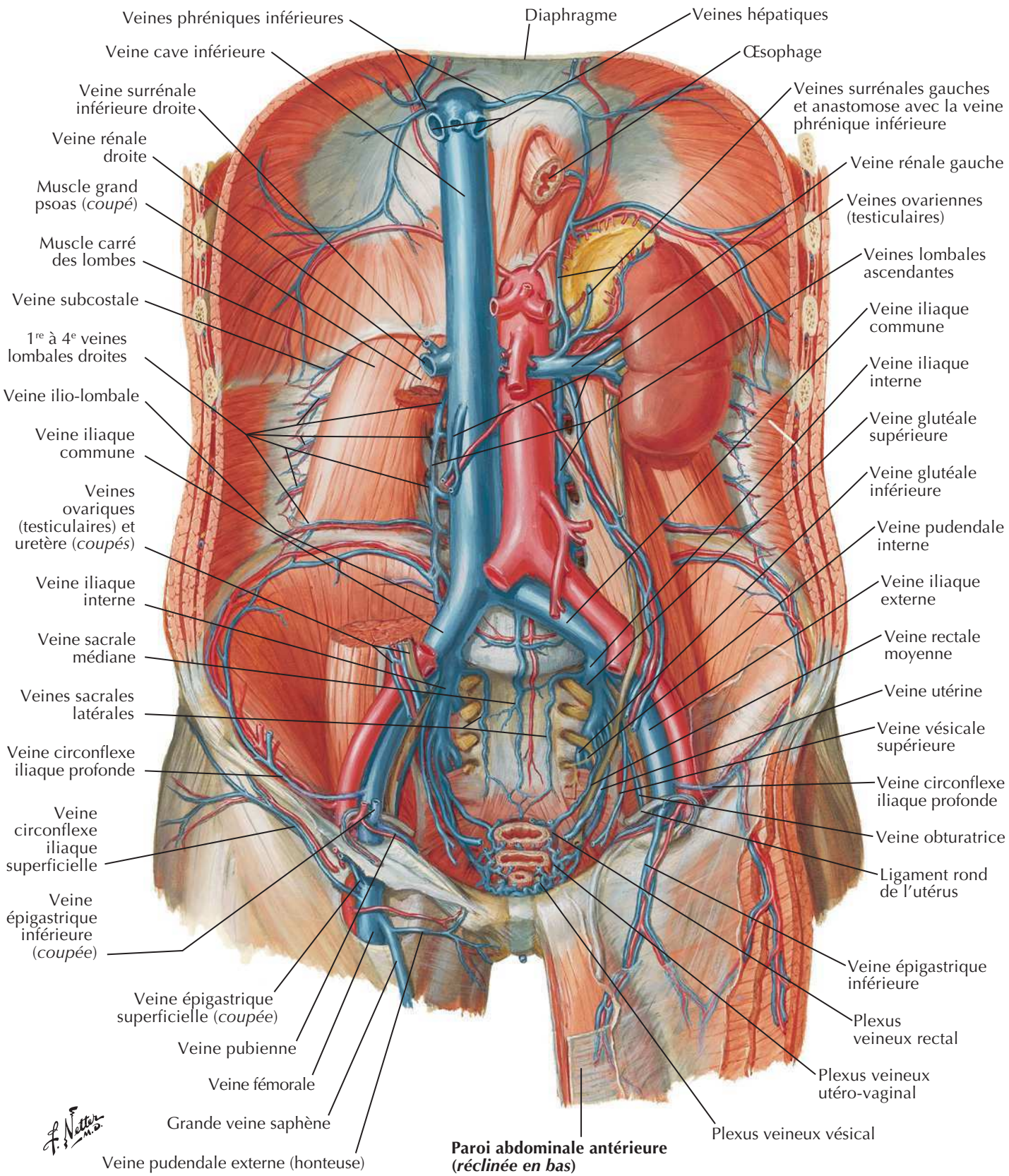

BIBLIOTHEQUE DE LA RECHERCHE BIBLIOGRAPHIQUE SCIENCE MEDICALE

BIBLIOTHEQUE DE LA RECHERCHE BIBLIOGRAPHIQUE SCIENCE MEDICALE

Vaisseaux et nœuds lymphatiques de la paroi abdominale postérieure

Voir aussi **Planches 235, 384**

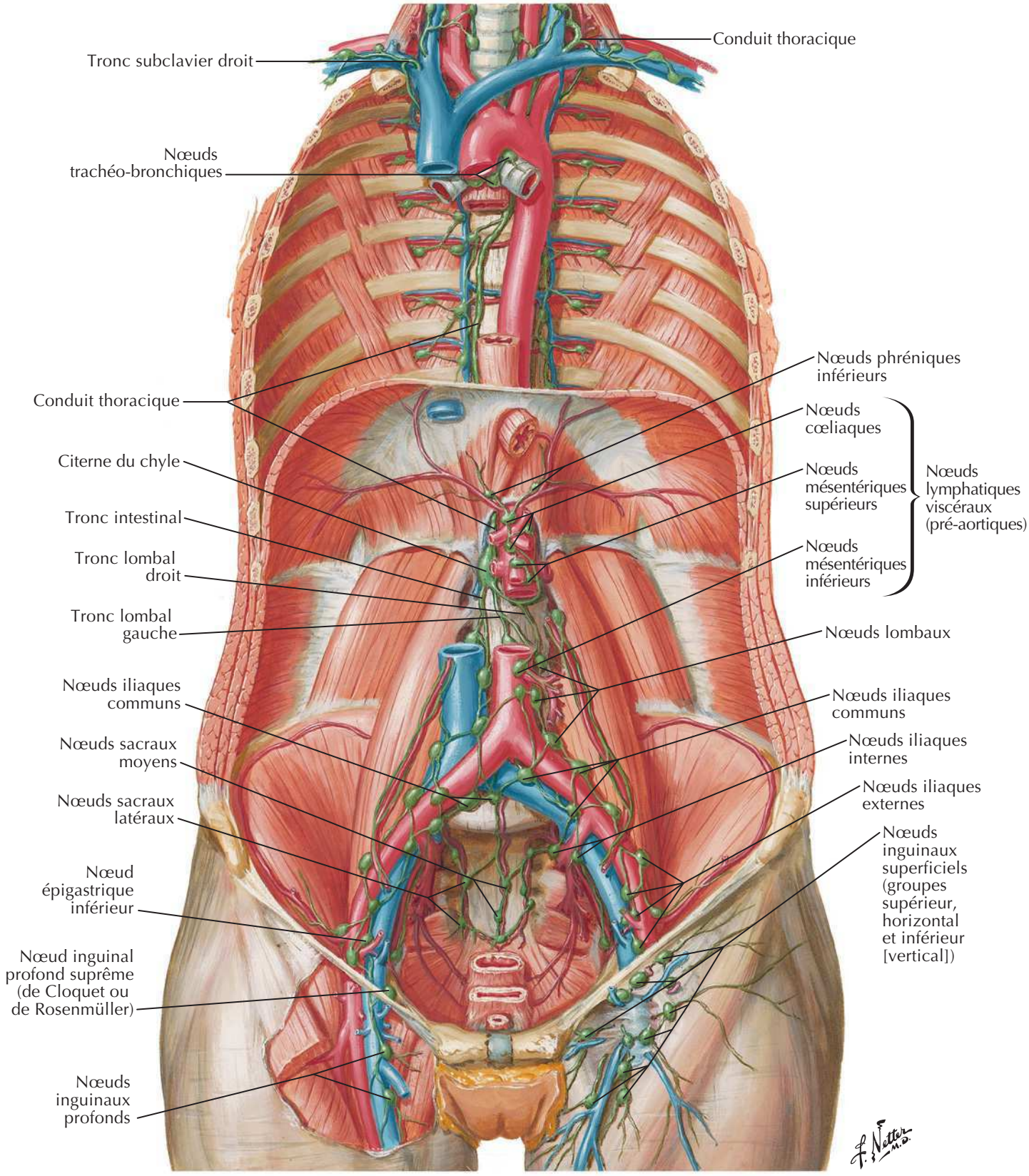

BIBLIOTHEQUE DE LA RECHERCHE BIBLIOGRAPHIQUE SCIENCE MEDICALE

BIBLIOTHEQUE DE LA RECHERCHE BIBLIOGRAPHIQUE SCIENCE MEDICALE

Nerfs de la paroi abdominale postérieure

Voir aussi **Planches 192, 388**

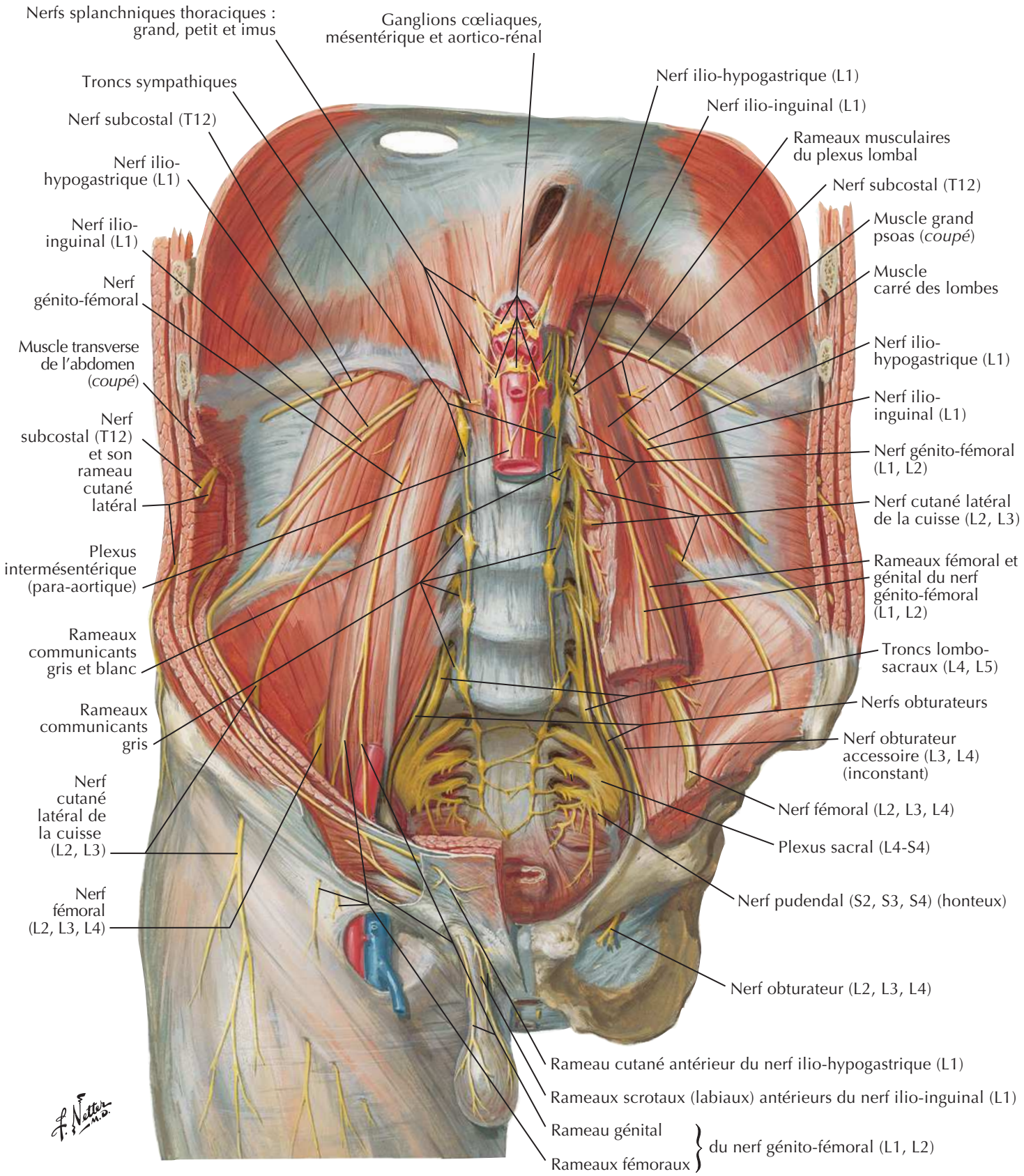

BIBLIOTHEQUE DE LA RECHERCHE BIBLIOGRAPHIQUE SCIENCE MEDICALE

BIBLIOTHEQUE DE LA RECHERCHE BIBLIOGRAPHIQUE SCIENCE MEDICALE

Grand omentum et viscères abdominaux

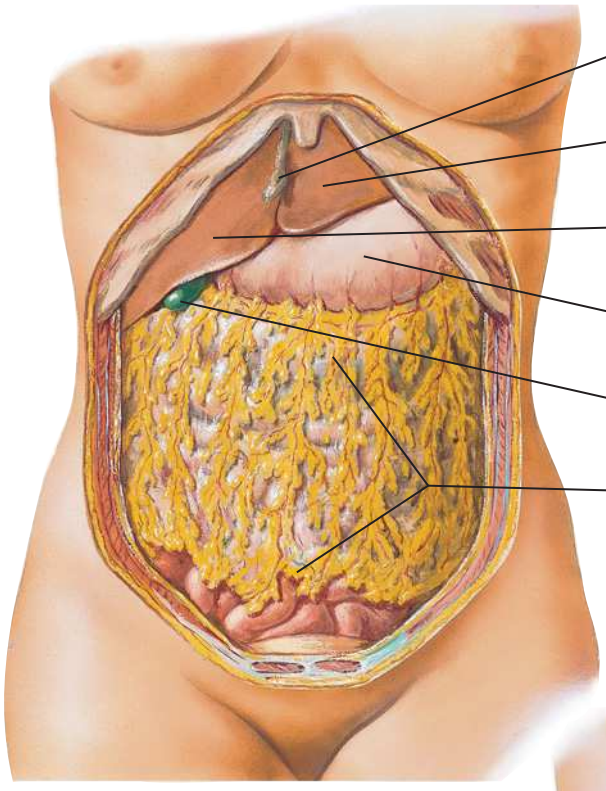

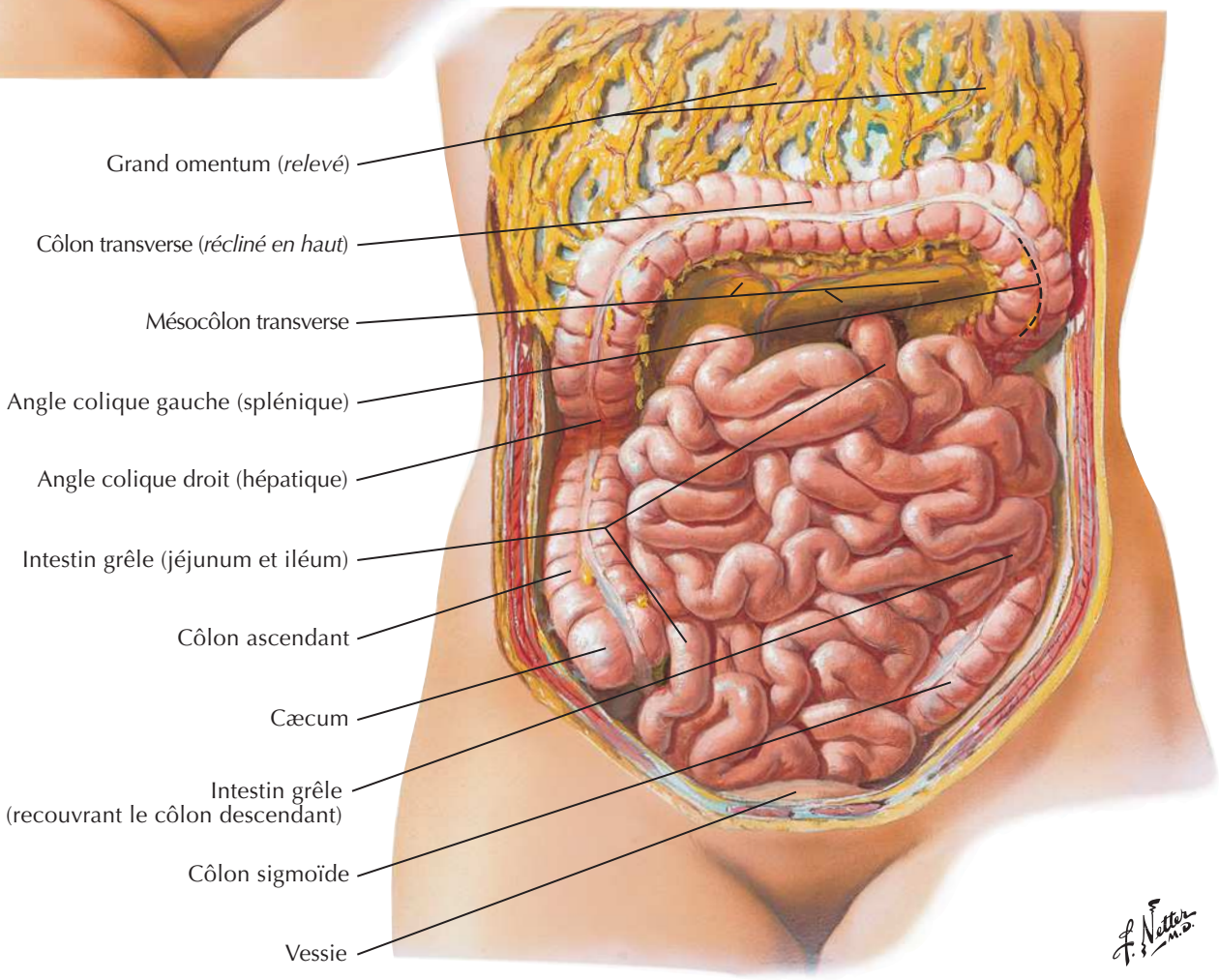

BIBLIOTHEQUE DE LA RECHERCHE BIBLIOGRAPHIQUE SCIENCE MEDICALE

BIBLIOTHEQUE DE LA RECHERCHE BIBLIOGRAPHIQUE SCIENCE MEDICALE

Rapports mésentériques des intestins

Voir aussi **Planche 281**

Côlon transverse (*relevé*)
Mésocôlon transverse
Pli duodénal supérieur
Fosse duodénale supérieure
Angle colique gauche (splénique)
Fosse paraduodénale
Fosse duodénale inférieure
Pli duodénal inférieur
Récessus pariéto-mésentérique (fosse)
Artère mésentérique supérieure dans la racine du mésentère
Artère et veine mésentériques inférieures
Aorte abdominale

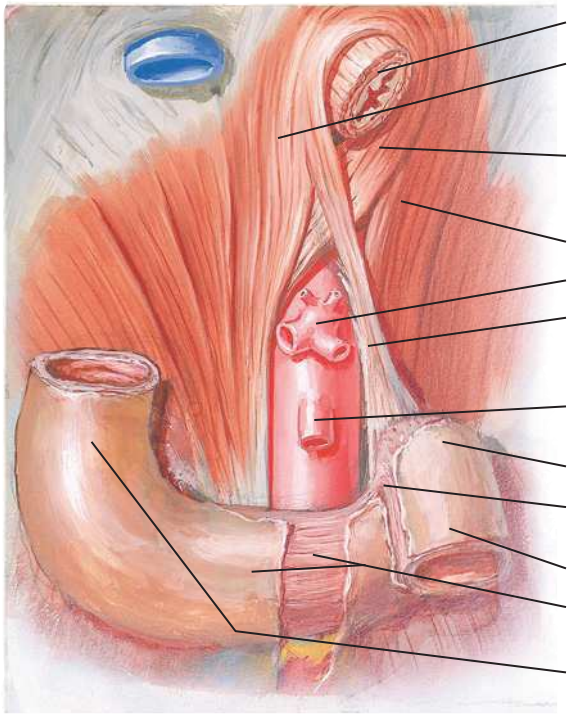

Muscle suspenseur du duodénum (ligament de Treitz)

F. Netter M.D.

BIBLIOTHEQUE DE LA RECHERCHE BIBLIOGRAPHIQUE SCIENCE MEDICALE

BIBLIOTHEQUE DE LA RECHERCHE BIBLIOGRAPHIQUE SCIENCE MEDICALE

Rapports mésentériques des intestins (suite)

Voir aussi **Planche 288**

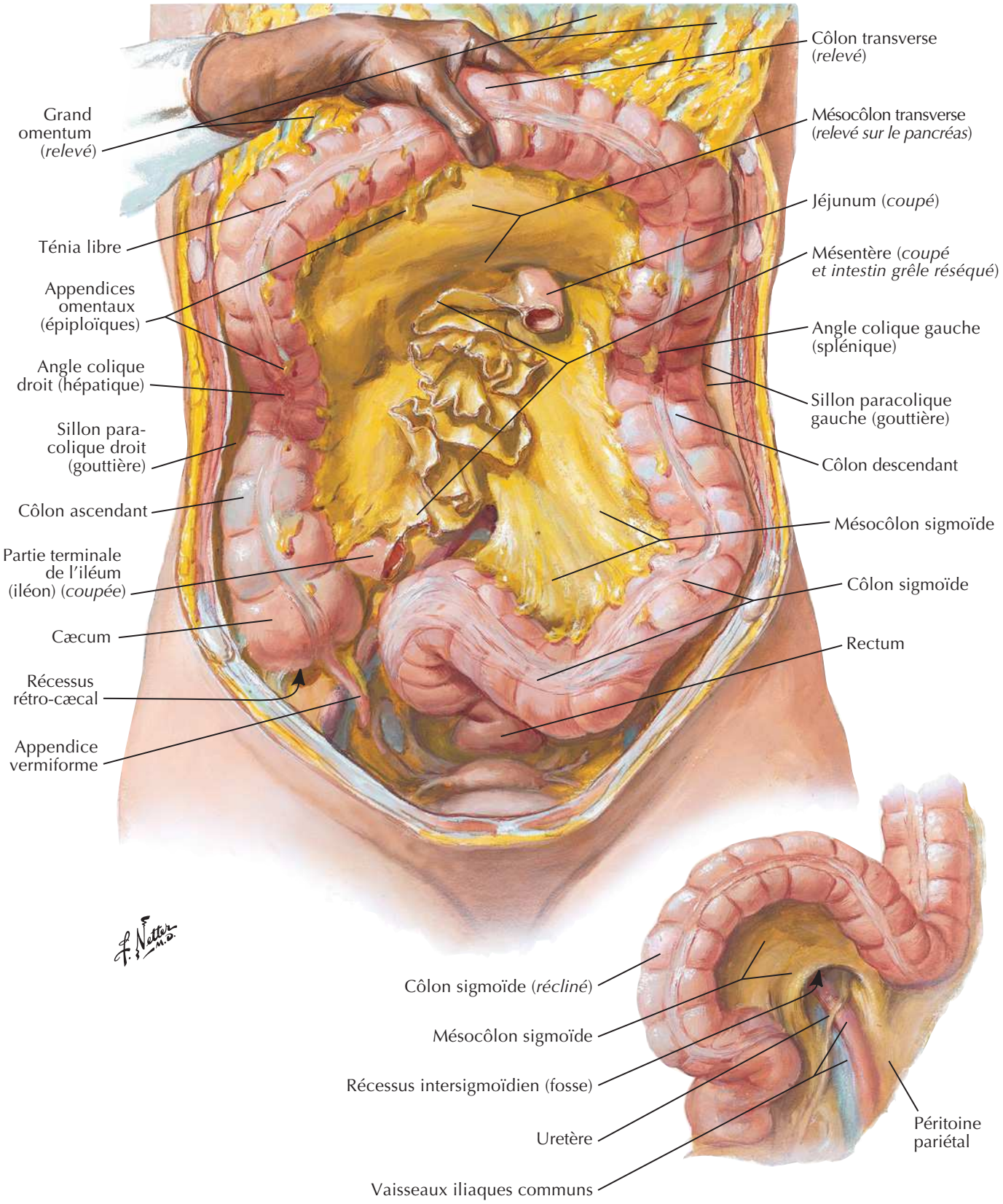

BIBLIOTHEQUE DE LA RECHERCHE BIBLIOGRAPHIQUE SCIENCE MEDICALE

BIBLIOTHEQUE DE LA RECHERCHE BIBLIOGRAPHIQUE SCIENCE MEDICALE

Bourse omentale : estomac récliné

Voir aussi **Planches 281, 284**

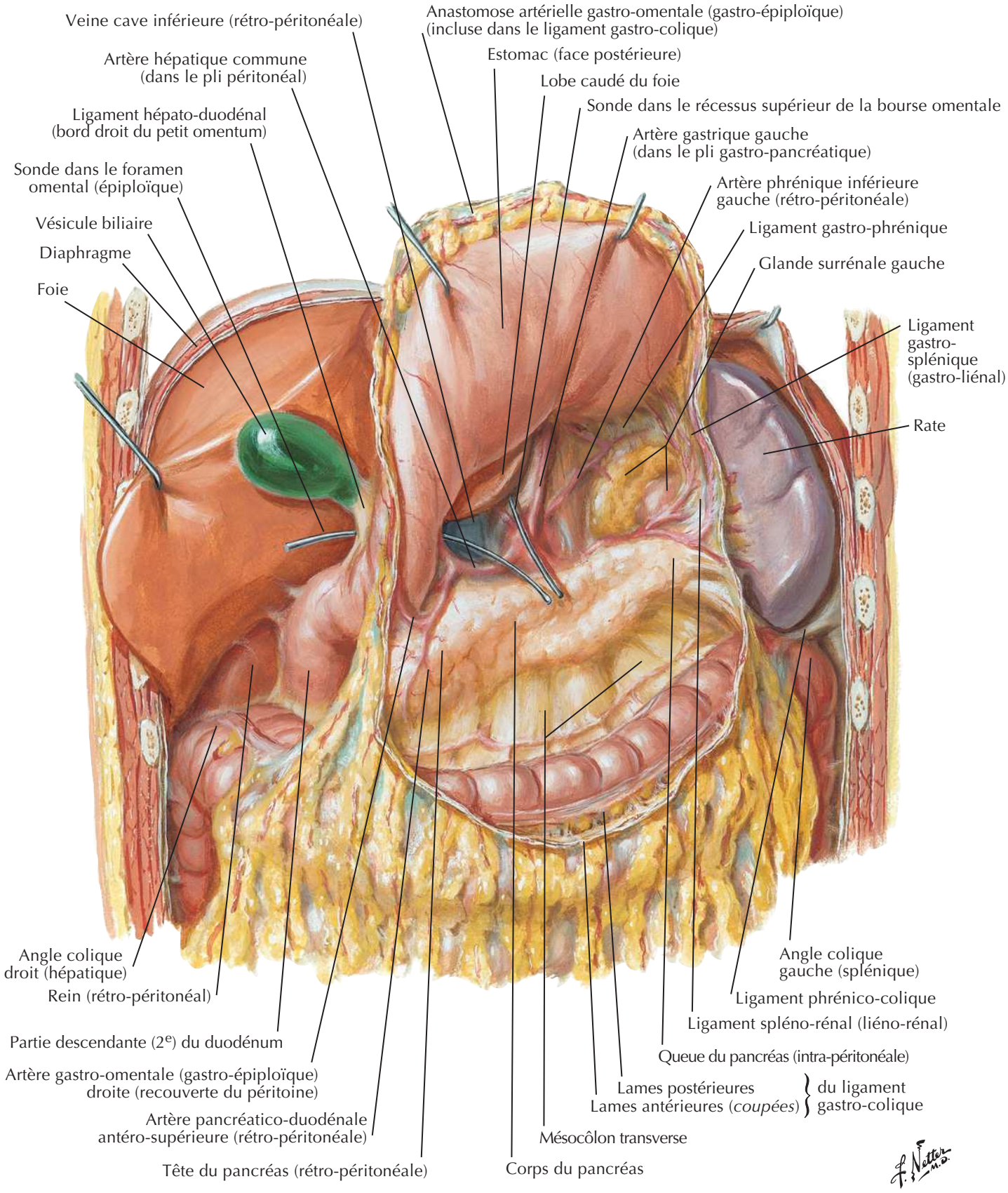

BIBLIOTHEQUE DE LA RECHERCHE BIBLIOGRAPHIQUE SCIENCE MEDICALE

BIBLIOTHEQUE DE LA RECHERCHE BIBLIOGRAPHIQUE SCIENCE MEDICALE

Bourse omentale : coupe transversale

Voir aussi **Planche 269**

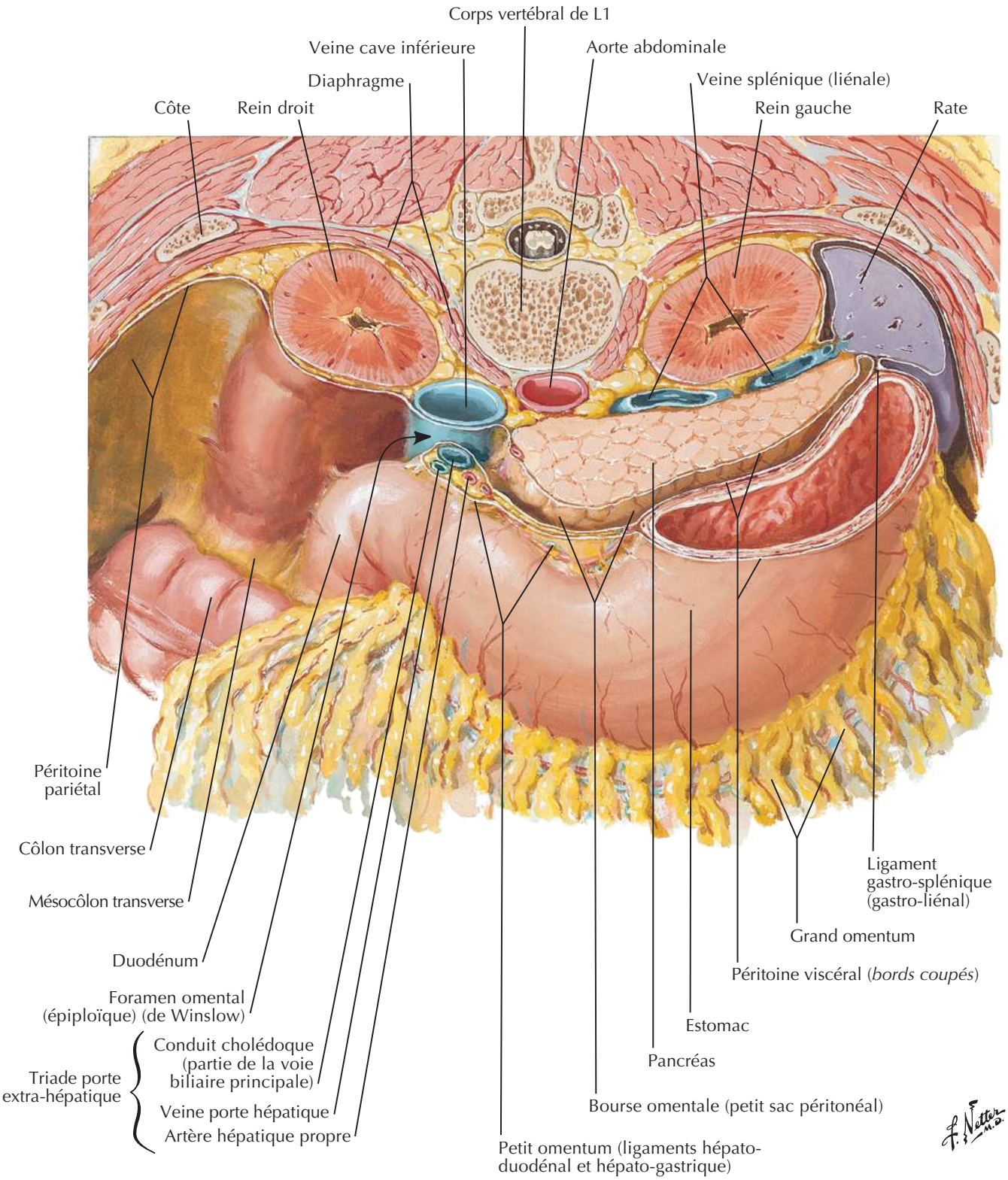

BIBLIOTHEQUE DE LA RECHERCHE BIBLIOGRAPHIQUE SCIENCE MEDICALE

BIBLIOTHEQUE DE LA RECHERCHE BIBLIOGRAPHIQUE SCIENCE MEDICALE

Péritoine de la paroi abdominale postérieure

Voir aussi **Planche 271**

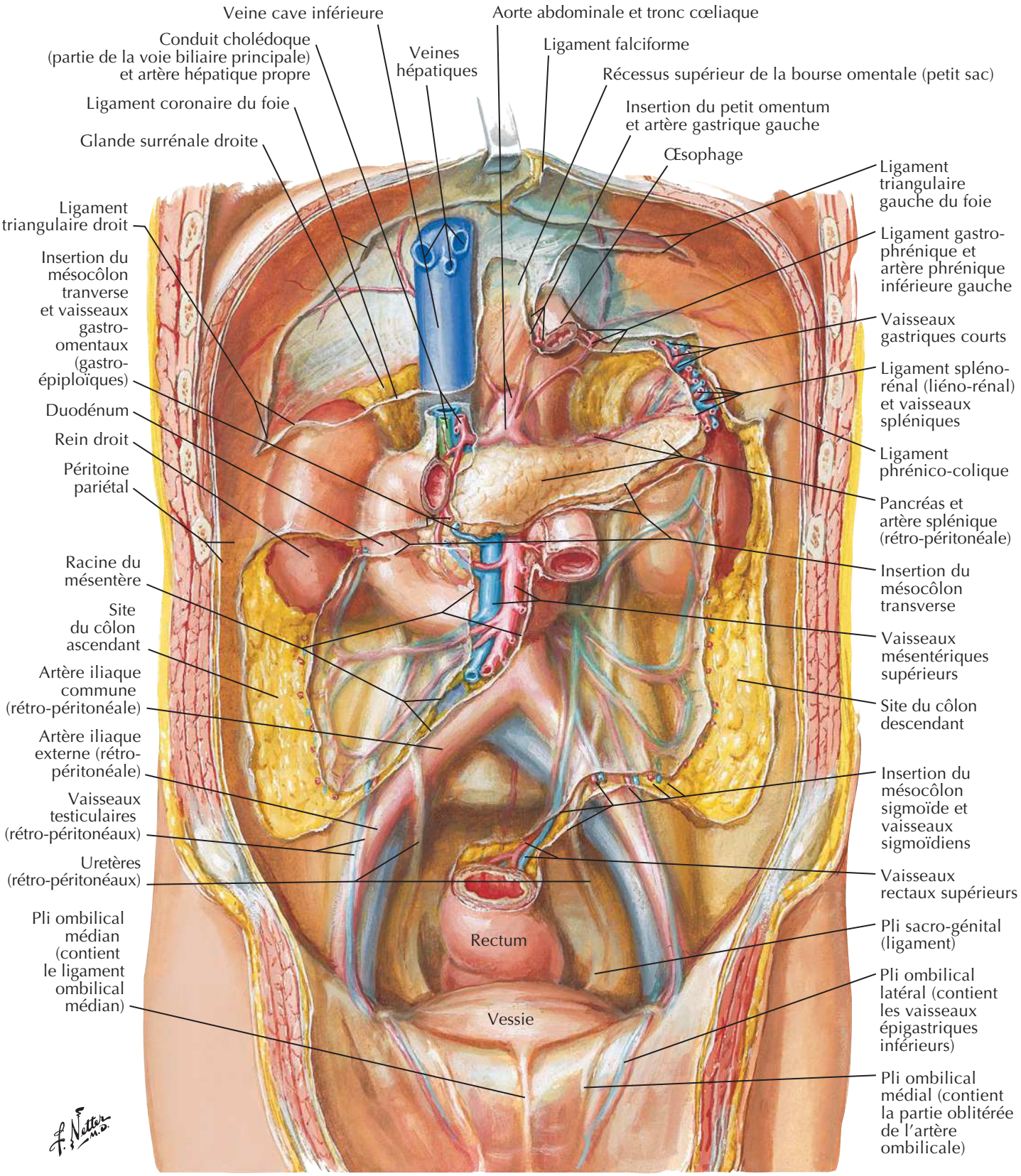

BIBLIOTHEQUE DE LA RECHERCHE BIBLIOGRAPHIQUE SCIENCE MEDICALE

BIBLIOTHEQUE DE LA RECHERCHE BIBLIOGRAPHIQUE SCIENCE MEDICALE

Estomac *in situ*

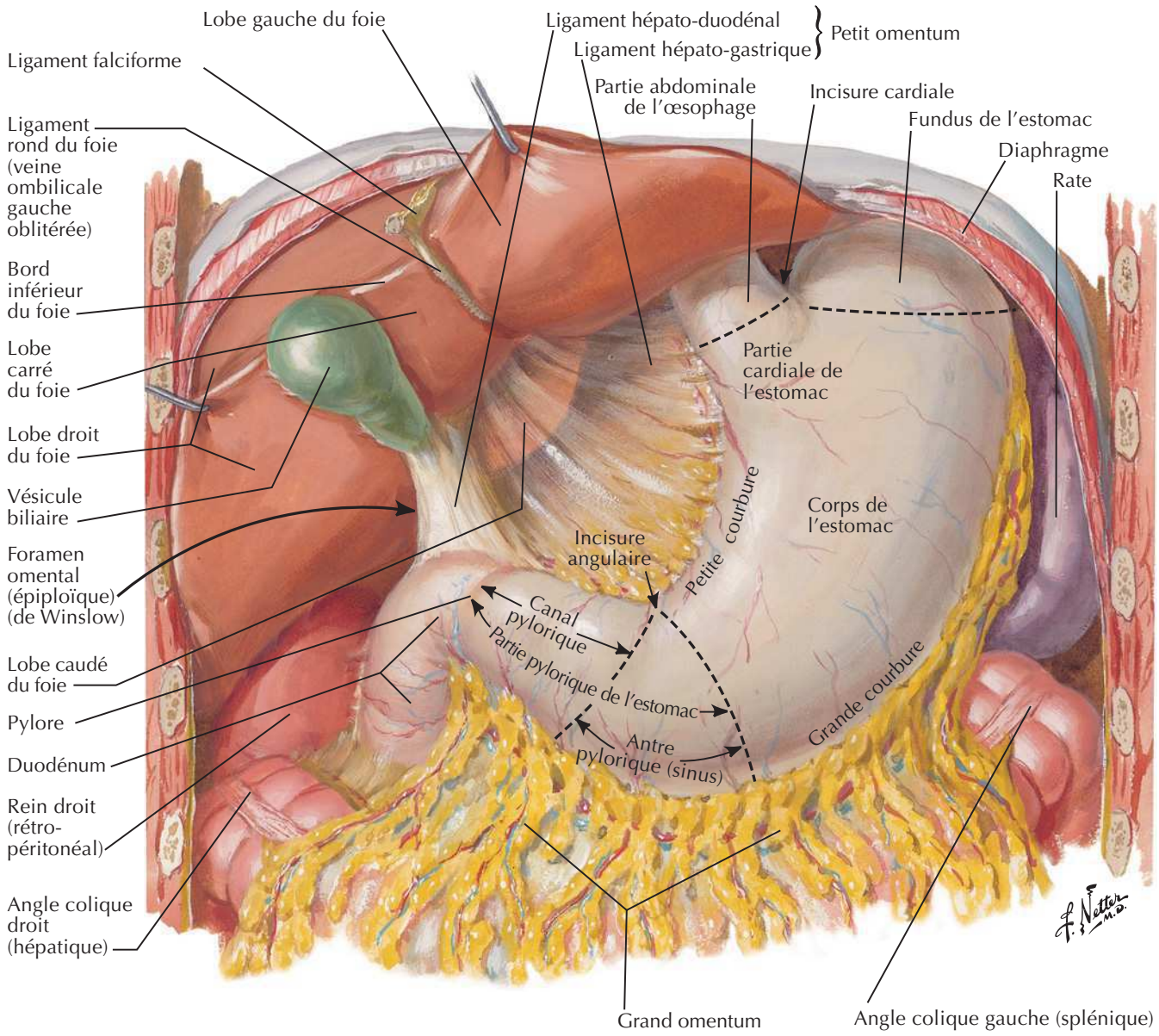

BIBLIOTHEQUE DE LA RECHERCHE BIBLIOGRAPHIQUE SCIENCE MEDICALE

BIBLIOTHEQUE DE LA RECHERCHE BIBLIOGRAPHIQUE SCIENCE MEDICALE

Muqueuse de l'estomac

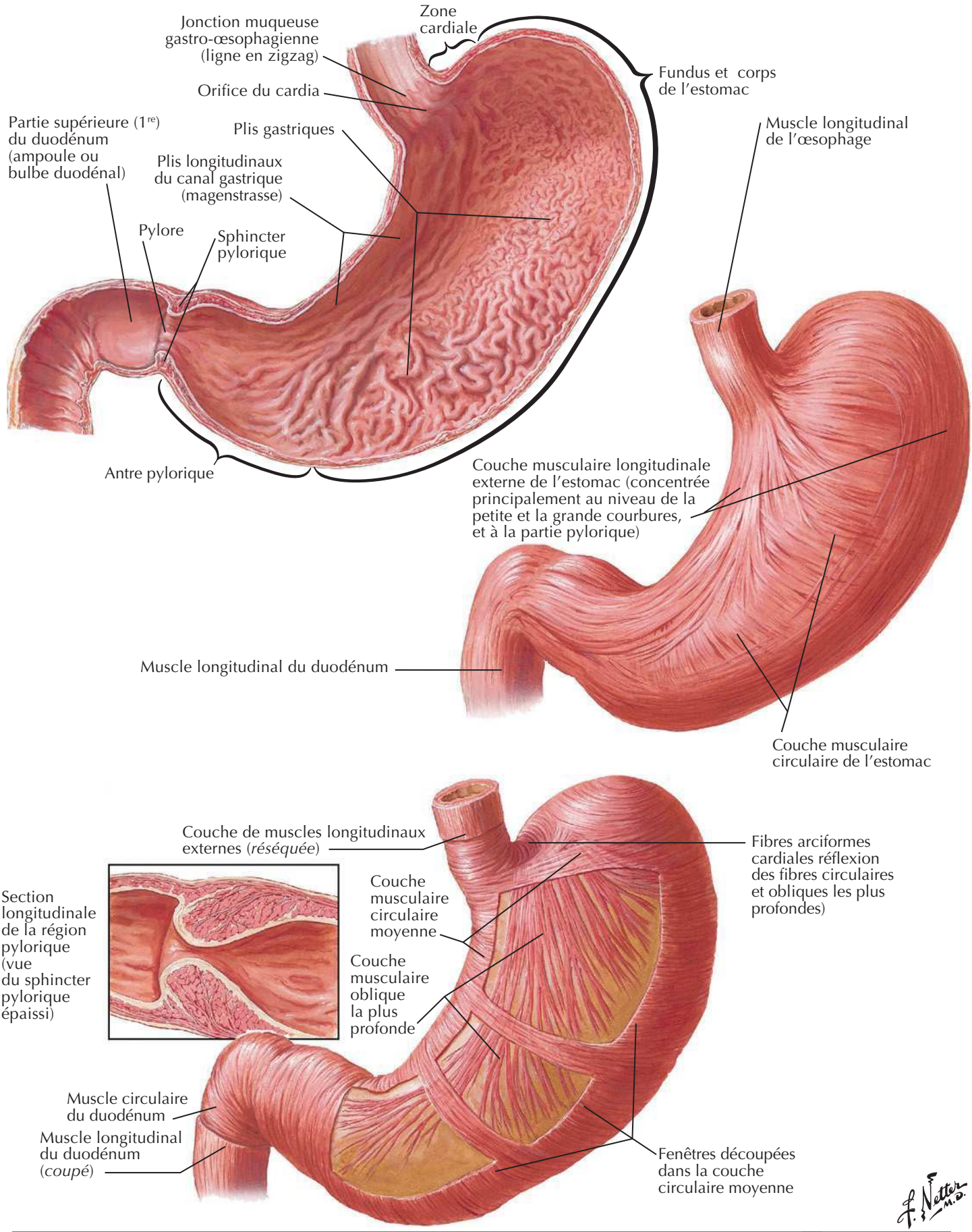

BIBLIOTHEQUE DE LA RECHERCHE BIBLIOGRAPHIQUE SCIENCE MEDICALE

BIBLIOTHEQUE DE LA RECHERCHE BIBLIOGRAPHIQUE SCIENCE MEDICALE

Duodénum *in situ*

Voir aussi **Planche 268**

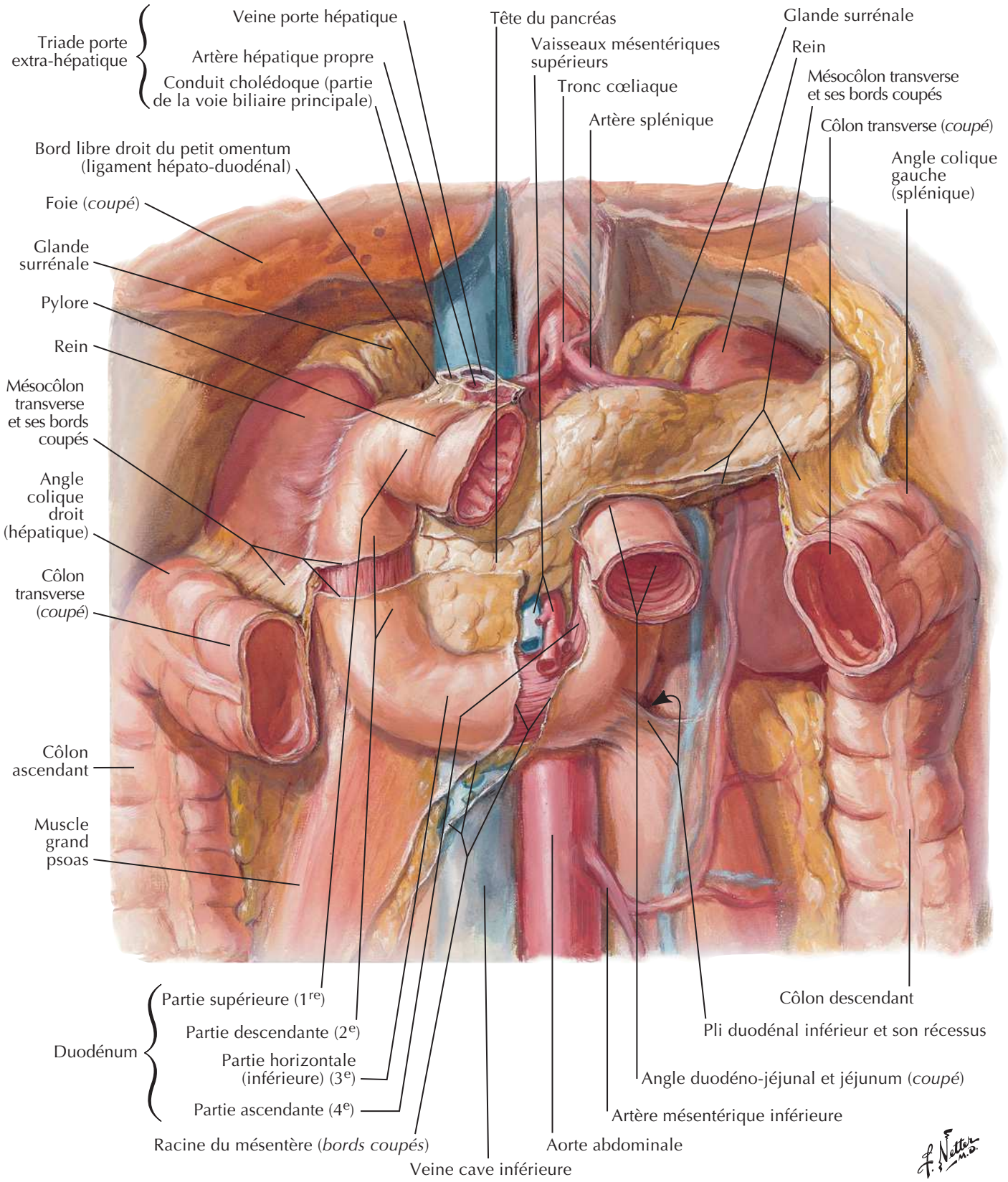

BIBLIOTHEQUE DE LA RECHERCHE BIBLIOGRAPHIQUE SCIENCE MEDICALE

BIBLIOTHEQUE DE LA RECHERCHE BIBLIOGRAPHIQUE SCIENCE MEDICALE

Muqueuse et musculeuse du duodénum

Voir aussi **Planche 270**

Veine porte hépatique
Conduit cholédoque (partie de la voie biliaire principale)
Bord libre droit du petit omentum (ligament hépato-duodénal)
Partie supérieure (1re) (ampoule, cap ou bulbe duodénal) (sans plis circulaires)
Angle duodénal supérieur
Partie descendante (2e)
Papille duodénale mineure (inconstante)
Plis circulaires (valves de Kerckring)
Papille duodénale majeure (de Vater)
Tête du pancréas
Angle duodénal inférieur
Partie horizontale (inférieure) (3e)
Artère hépatique propre
Artère gastro-duodénale
Artère gastrique droite
Artère hépatique commune
Orifice pylorique
Conduit biliaire commun
Conduit pancréatique accessoire (de Santorini)
Conduit pancréatique principal (de Wirsung)
Angle duodéno-jéjunal
Jéjunum
Partie ascendante (4e)
Artère et veine mésentériques supérieures

Jéjunum

Mésentère
Anse anastomotique (arcade) des artères jéjunales
Artères droites
Séreuse (péritoine viscéral)
Musculeuse longitudinale
Musculeuse circulaire
Sous-muqueuse
Muqueuse
Nodule lymphatique solitaire
Plis circulaires (valves de Kerckring)

Iléum

Mésentère
Anses anastomotiques (arcades) des artères iléales
Artères droites
Séreuse (péritoine viscéral)
Musculeuse longitudinale
Musculeuse circulaire
Sous-muqueuse
Muqueuse
Plis circulaires (valves de Kerckring)
Nodules lymphatiques solitaires
Nodules lymphatiques agrégés (plaques de Peyer)

F. Netter M.D.

BIBLIOTHEQUE DE LA RECHERCHE BIBLIOGRAPHIQUE SCIENCE MEDICALE

BIBLIOTHEQUE DE LA RECHERCHE BIBLIOGRAPHIQUE SCIENCE MEDICALE

Région iléo-cæcale

Voir aussi **Planches 287, 288**

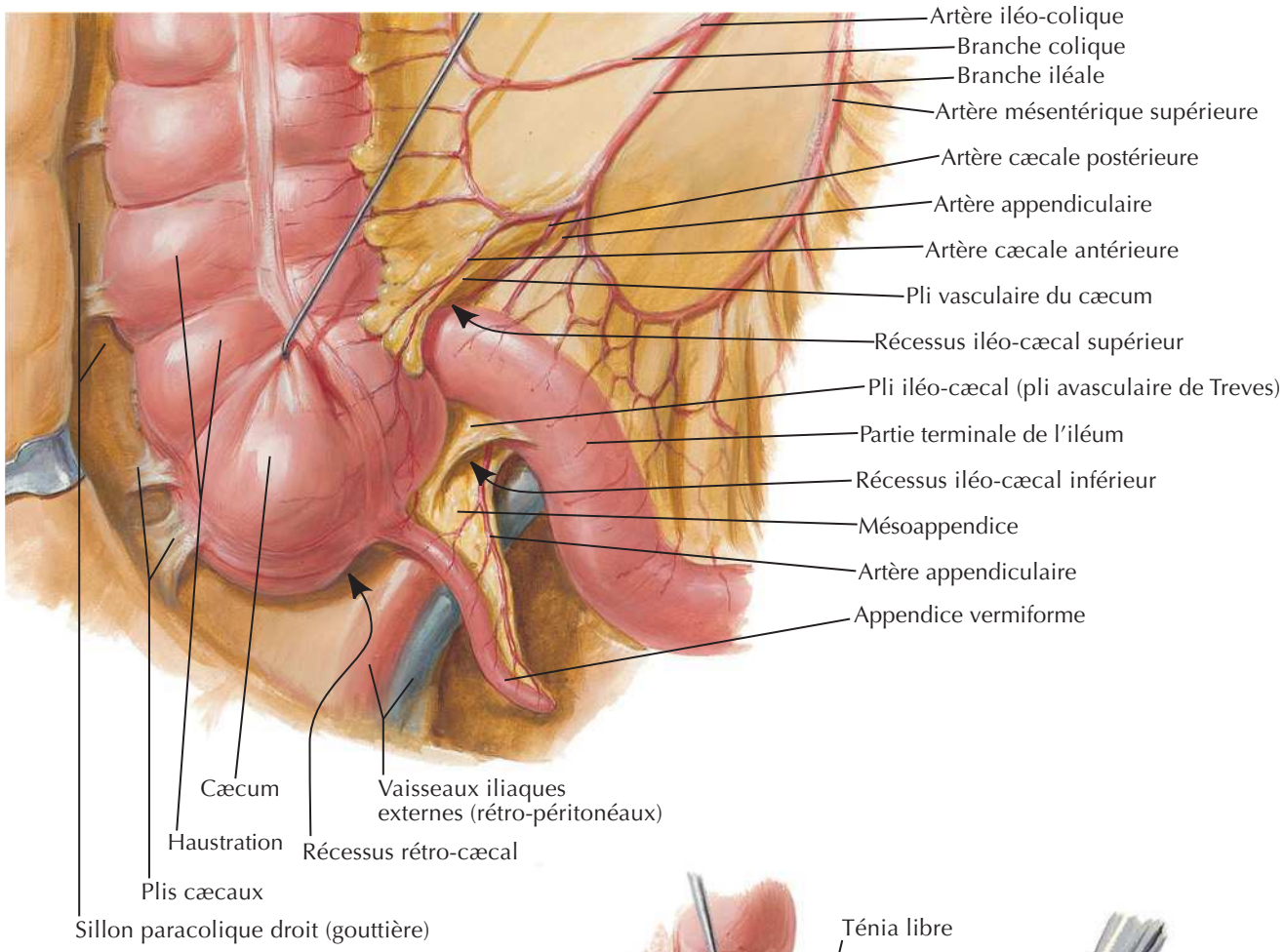

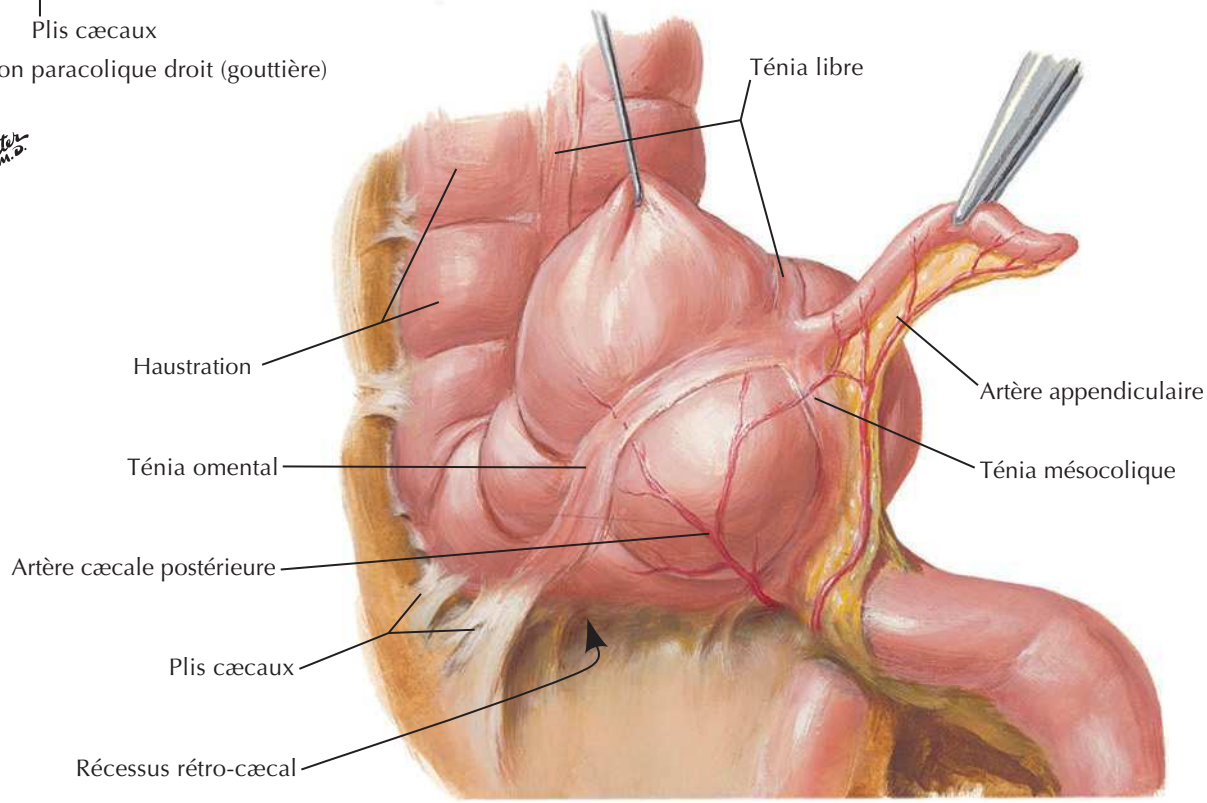

BIBLIOTHEQUE DE LA RECHERCHE BIBLIOGRAPHIQUE SCIENCE MEDICALE

BIBLIOTHEQUE DE LA RECHERCHE BIBLIOGRAPHIQUE SCIENCE MEDICALE

Ténia libre

Valves iléo-cæcales : forme labiée de l'orifice iléal (observée fréquemment en post-mortem et parfois chez le vivant)

Partie terminale de l'iléum (iléon)

Ouverture de l'appendice vermiforme

Frein de la valve iléo-cæcale

Ténia libre

Appendice vermiforme

Muscle circulaire du côlon

Ténia mésocolique

Fibres vers la papille

Fibres vers l'iléum

Fibres autour de la jonction iléo-cæcale

Fibres vers le ténia } Muscle longitudinal de l'iléum (iléon)

Fibres vers la papille }

Muscle circulaire de l'iléum

Papille iléale : forme papillaire de l'orifice iléal (forme la plus commune chez le vivant)

Schéma des fibres musculaires au niveau de l'orifice iléal

F. Netter M.D.

BIBLIOTHEQUE DE LA RECHERCHE BIBLIOGRAPHIQUE SCIENCE MEDICALE

BIBLIOTHEQUE DE LA RECHERCHE BIBLIOGRAPHIQUE SCIENCE MEDICALE

Appendice vermiforme

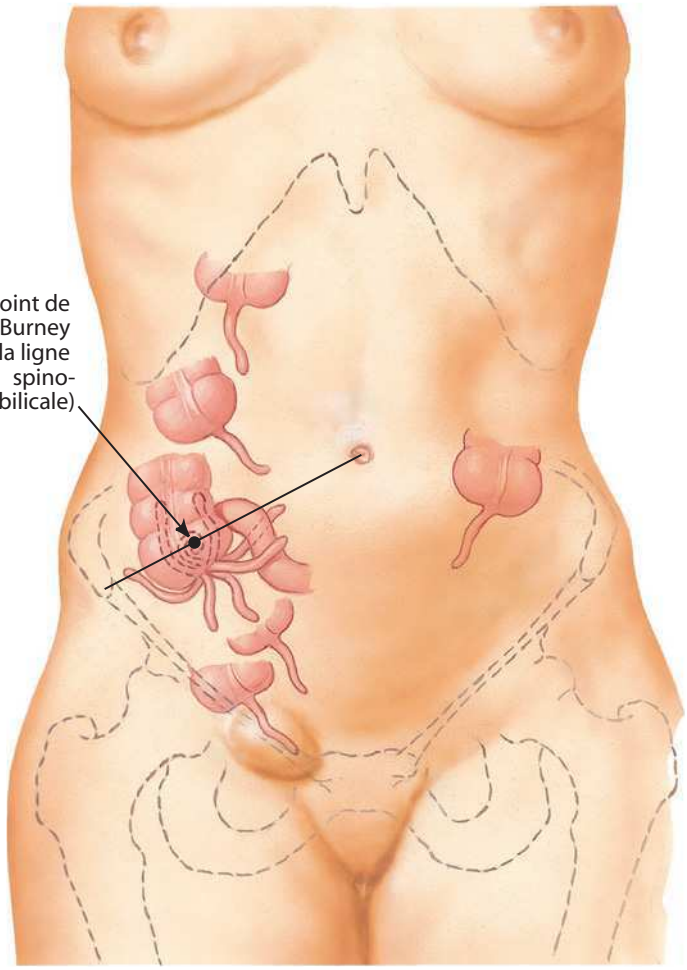

Variations de situation de l'appendice vermiforme

Tomodensitométrie : coupe coronale avec contraste

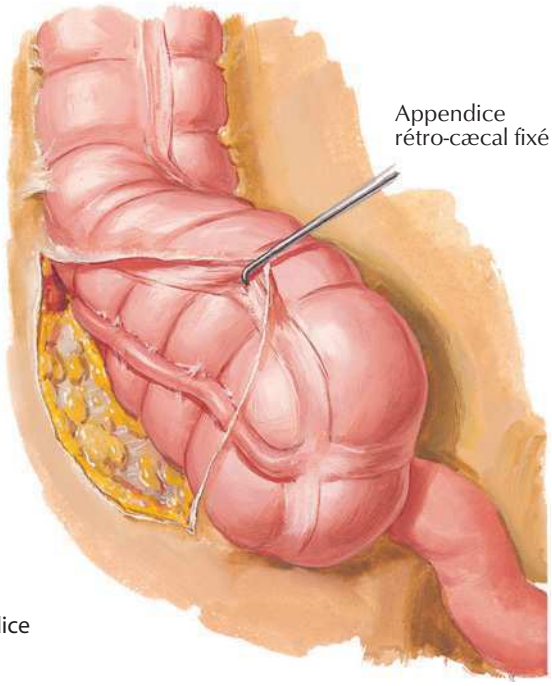

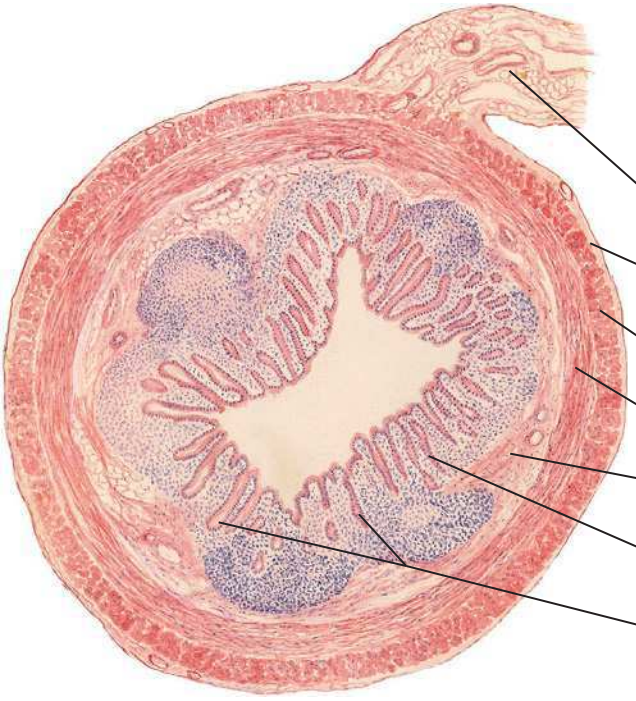

F. Netter M.D.

BIBLIOTHEQUE DE LA RECHERCHE BIBLIOGRAPHIQUE SCIENCE MEDICALE

BIBLIOTHEQUE DE LA RECHERCHE BIBLIOGRAPHIQUE SCIENCE MEDICALE

Muqueuse et musculeuse du gros intestin

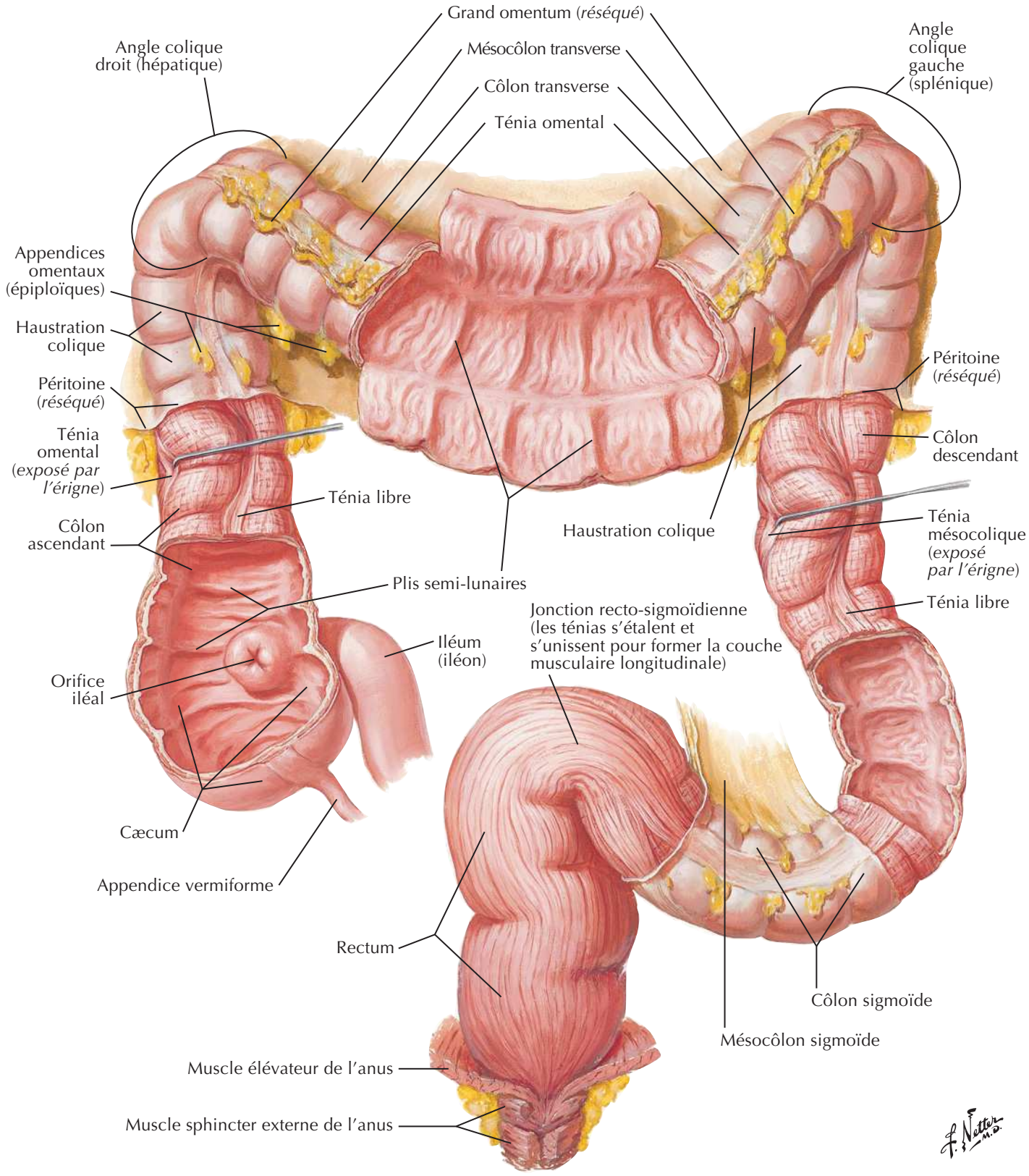

BIBLIOTHEQUE DE LA RECHERCHE BIBLIOGRAPHIQUE SCIENCE MEDICALE

BIBLIOTHEQUE DE LA RECHERCHE BIBLIOGRAPHIQUE SCIENCE MEDICALE

Faces et loge du foie

Voir aussi **Planche 268**

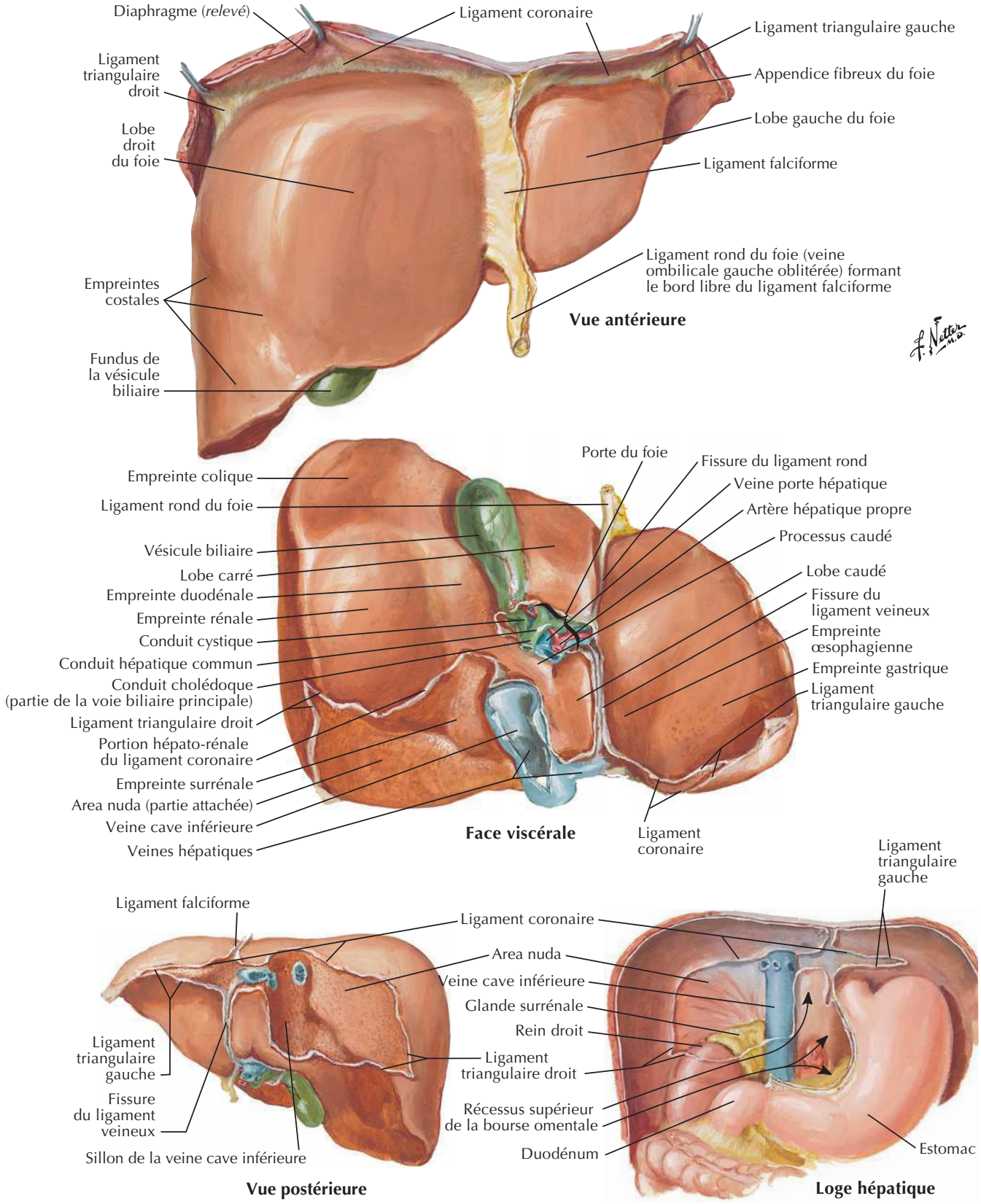

BIBLIOTHEQUE DE LA RECHERCHE BIBLIOGRAPHIQUE SCIENCE MEDICALE

BIBLIOTHEQUE DE LA RECHERCHE BIBLIOGRAPHIQUE SCIENCE MEDICALE

Foie *in situ* : systèmes vasculaire et de conduits

Voir aussi **Planche 267**

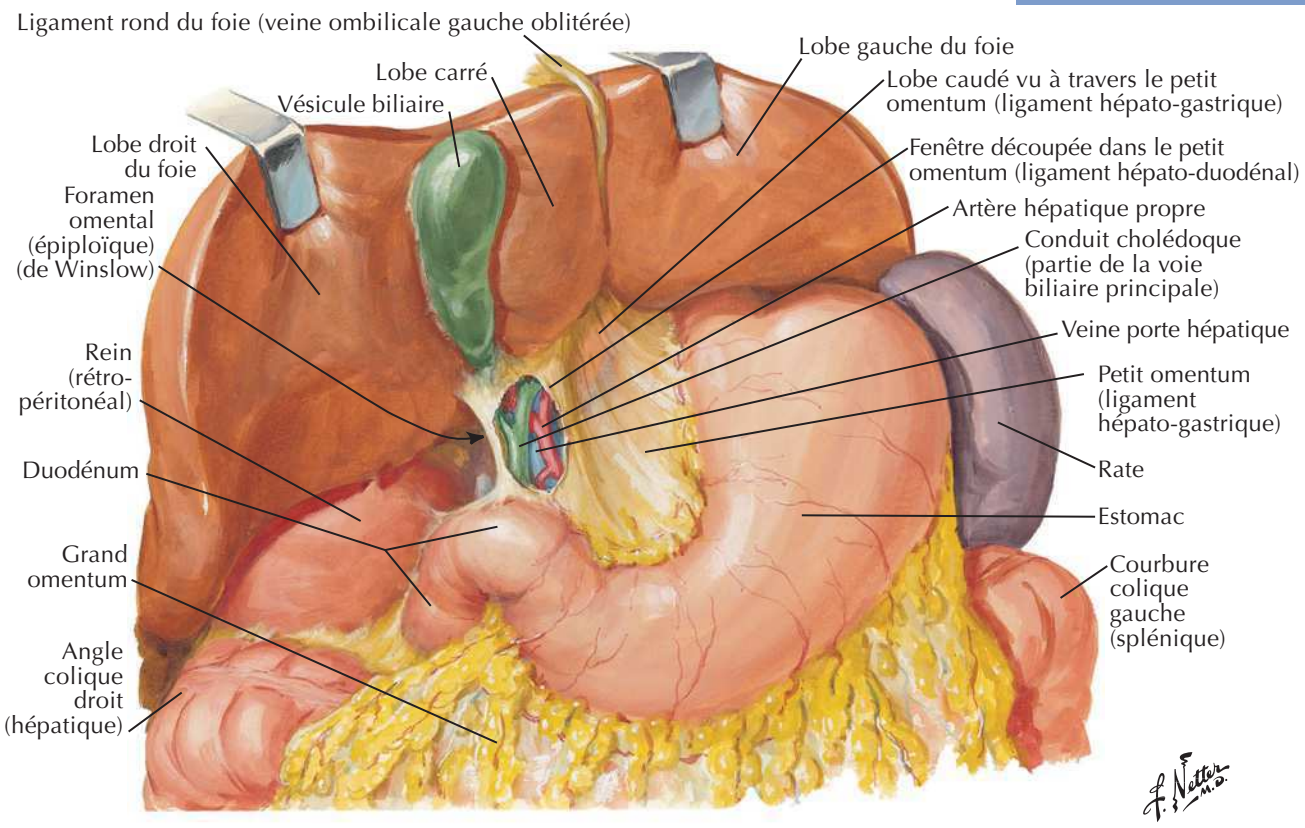

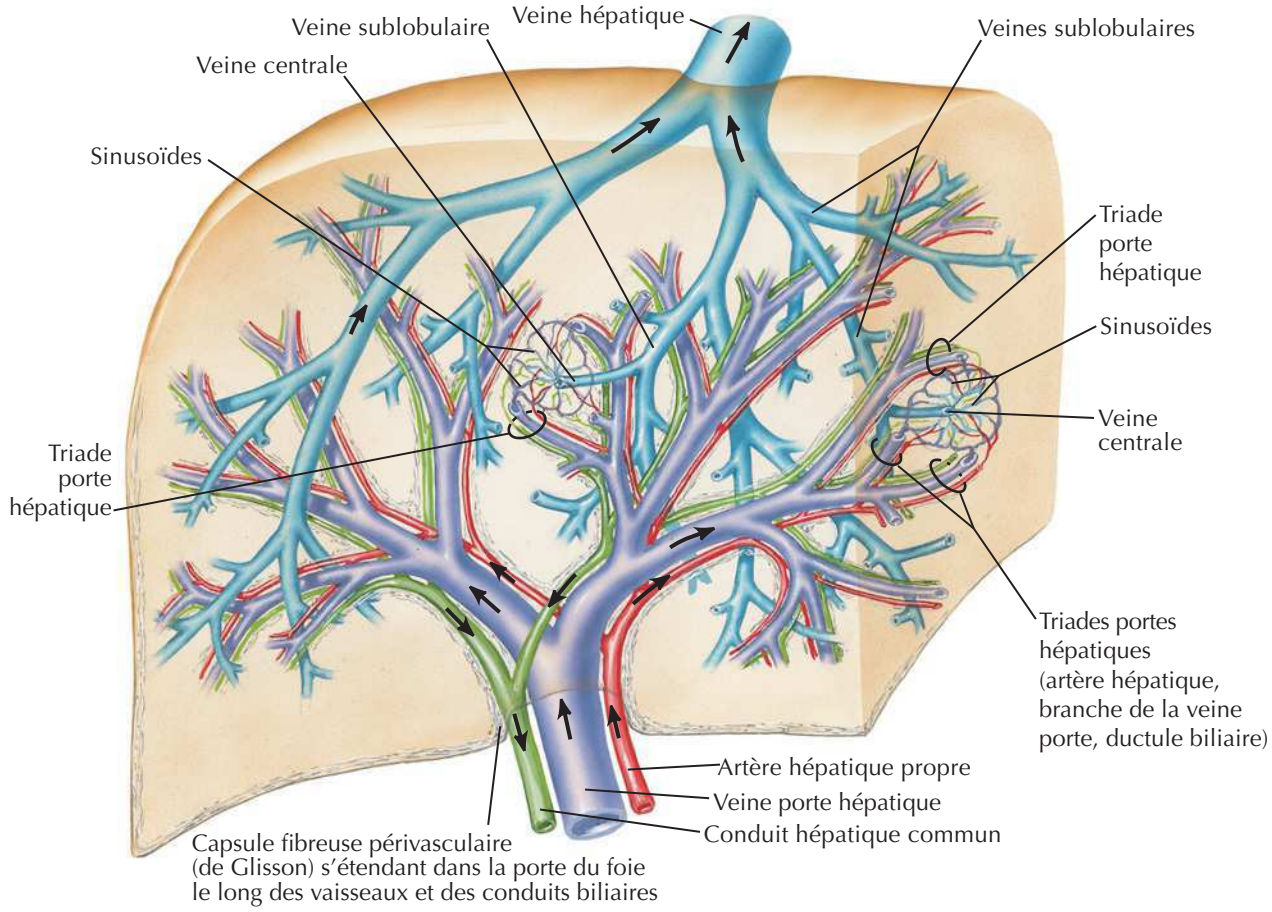

BIBLIOTHEQUE DE LA RECHERCHE BIBLIOGRAPHIQUE SCIENCE MEDICALE

BIBLIOTHEQUE DE LA RECHERCHE BIBLIOGRAPHIQUE SCIENCE MEDICALE

Structure du foie : schéma

Tissu conjonctif
Vaisseau lymphatique
Lame limitante de l'espace-porte
Veine centrale
Espace péri-portal
Veine sublobulaire (affluent de la veine hépatique)
Veine centrale
Espaces péri-sinusoïdaux
Sinusoïdes
Veine centrale
Ductule biliaire péri-portal
Branche de la veine porte
Conduit biliaire
Branche de l'artère hépatique
Artériole portale
Artériole péri-portale
Artériole intra-lobulaire
Veine de distribution
Veinule d'entrée
Ductule biliaire intra-lobulaire
Ductule biliaire péri-portal
Veine centrale

Canalicules biliaires
Lame limitante de l'espace-porte
Branche de la veine porte
Conduits biliaires
Ductules biliaires péri-portaux
Sinusoïde
Ductules biliaires intra-lobulaires (cholangioles)

F. Netter M.D.

BIBLIOTHEQUE DE LA RECHERCHE BIBLIOGRAPHIQUE SCIENCE MEDICALE

BIBLIOTHEQUE DE LA RECHERCHE BIBLIOGRAPHIQUE SCIENCE MEDICALE

Vésicule biliaire, conduits bilaires extra-hépatiques et conduit pancréatique

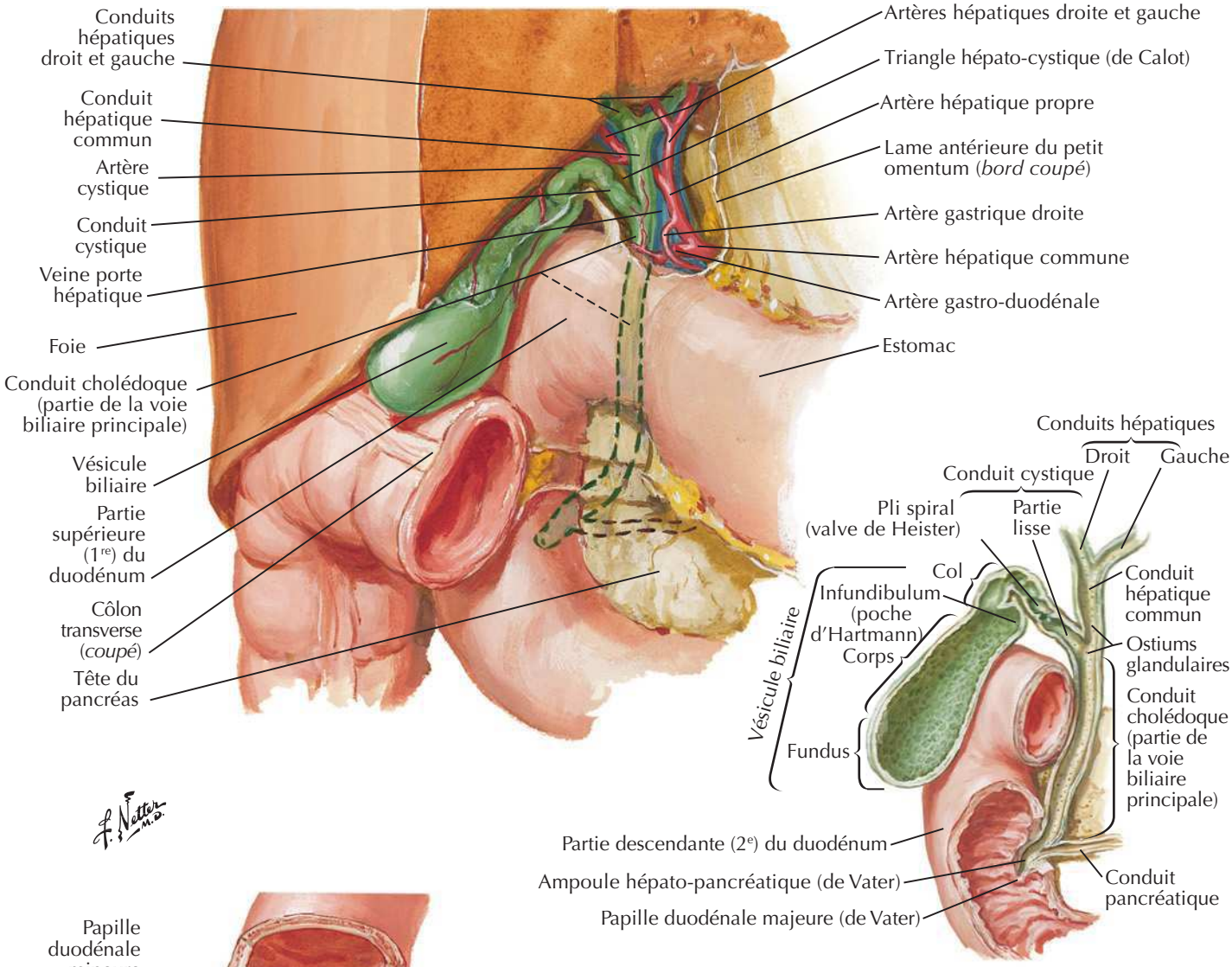

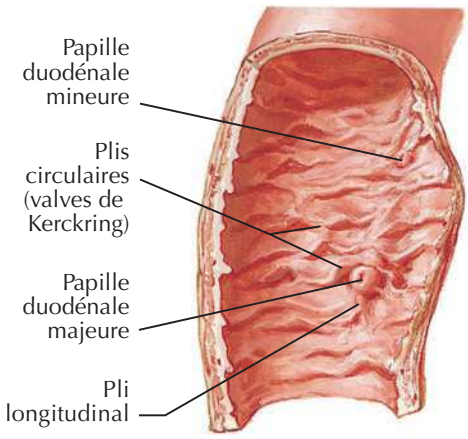

Partie interne de la partie descendante (2e) du duodénum

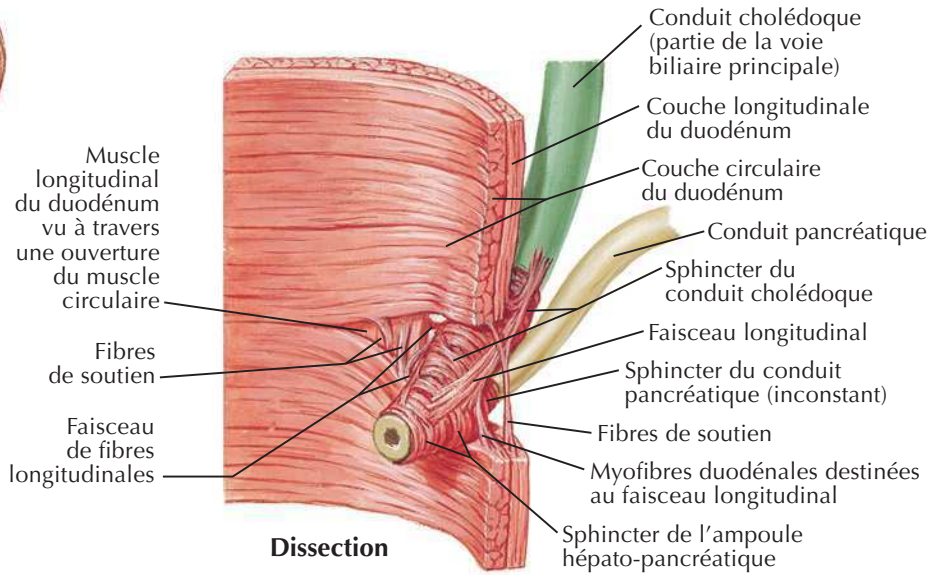

Dissection

BIBLIOTHEQUE DE LA RECHERCHE BIBLIOGRAPHIQUE SCIENCE MEDICALE

BIBLIOTHEQUE DE LA RECHERCHE BIBLIOGRAPHIQUE SCIENCE MEDICALE

Pancréas *in situ*

Veine cave inférieure
Artère hépatique commune
Tronc cœliaque
Artère splénique (liénale)
Estomac (*coupé*)
Rate
Triade porte hépatique
Veine porte hépatique
Artère hépatique propre
Conduit cholédoque
Bord libre droit du petit omentum
Glande surrénale
Duodénum
Rein droit (rétro-péritonéal)
Insertion du mésocôlon transverse
Queue
Pancréas
Corps
Col
Tête
Angle colique gauche (splénique)
Courbure colique droite (hépatique)
Côlon transverse (*coupé*)
Côlon transverse (*coupé*)
Rein gauche (rétro-péritonéal)
Insertion du mésocôlon transverse
Veine mésentérique inférieure
Jéjunum (*coupé*)
Courbure duodéno-jéjunale
Racine du mésentère (*coupée*)
Artère et veine coliques moyennes
Artère et veine mésentériques supérieures
Processus unciné du pancréas

Cholangiopancréatographie par imagerie de résonance magnétique nucléaire (CP-IRM)

Conduit hépatique commun
Vésicule biliaire
Duodénum
Conduit cholédoque (partie de la voie biliaire principale)
Conduit pancréatique principal (de Wirsung)

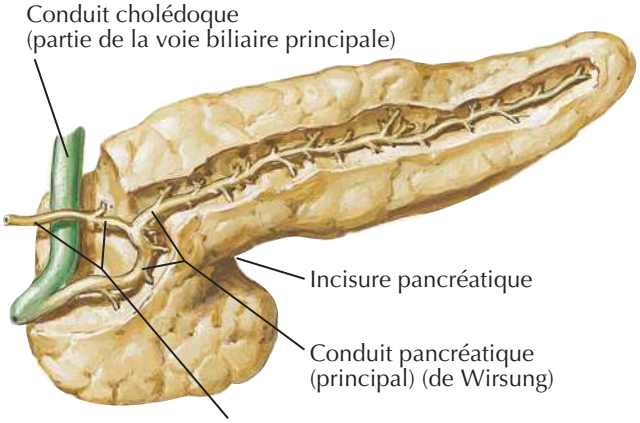

Conduit cholédoque (partie de la voie biliaire principale)
Incisure pancréatique
Conduit pancréatique (principal) (de Wirsung)
Conduit pancréatique accessoire (de Santorini)

BIBLIOTHEQUE DE LA RECHERCHE BIBLIOGRAPHIQUE SCIENCE MEDICALE

BIBLIOTHEQUE DE LA RECHERCHE BIBLIOGRAPHIQUE SCIENCE MEDICALE

Rate

Voir aussi **Planche 266**

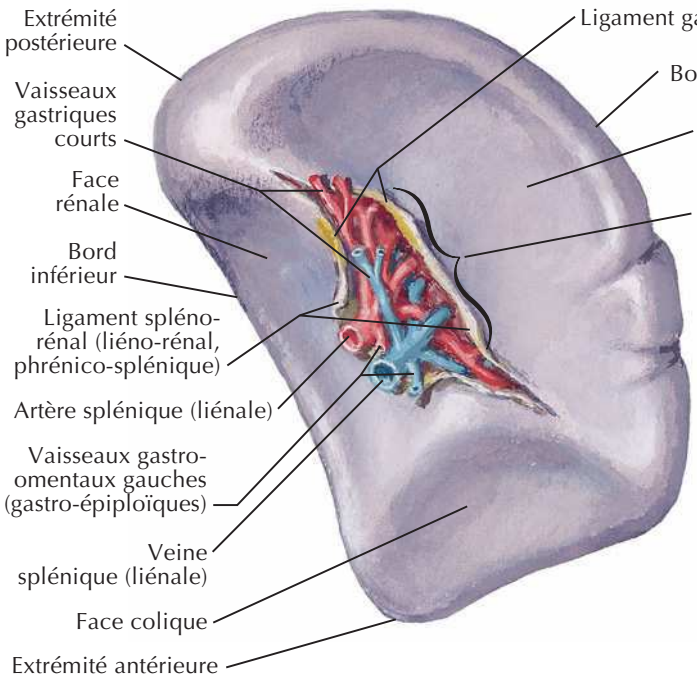

Face viscérale

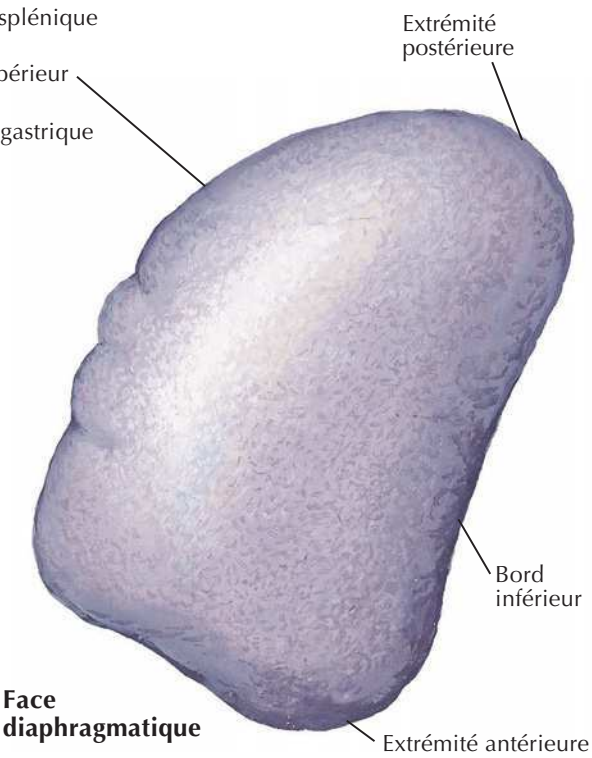

Face diaphragmatique

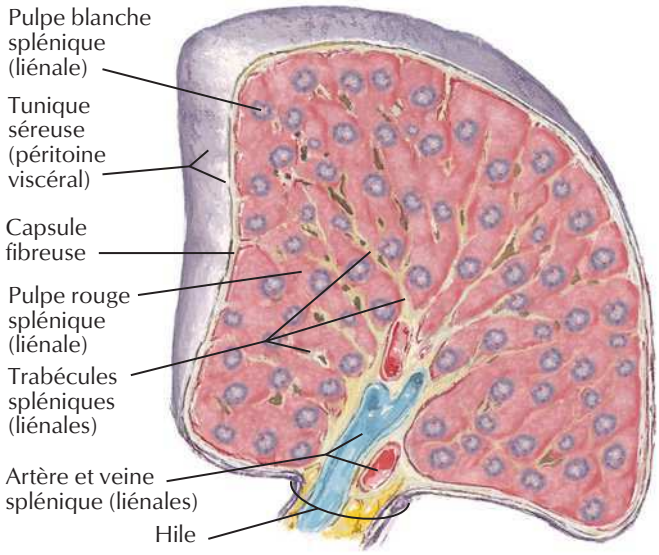

Coupe transversale

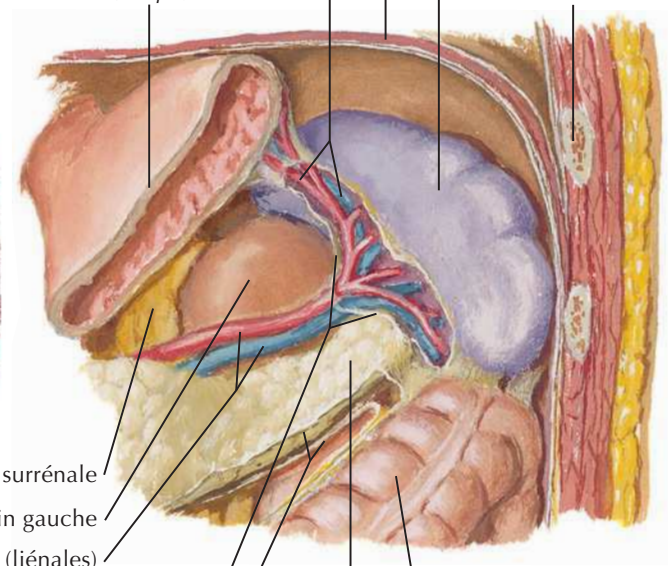

Rate *in situ*

BIBLIOTHEQUE DE LA RECHERCHE BIBLIOGRAPHIQUE SCIENCE MEDICALE

BIBLIOTHEQUE DE LA RECHERCHE BIBLIOGRAPHIQUE SCIENCE MEDICALE

Artères de l'estomac, du foie et de la rate

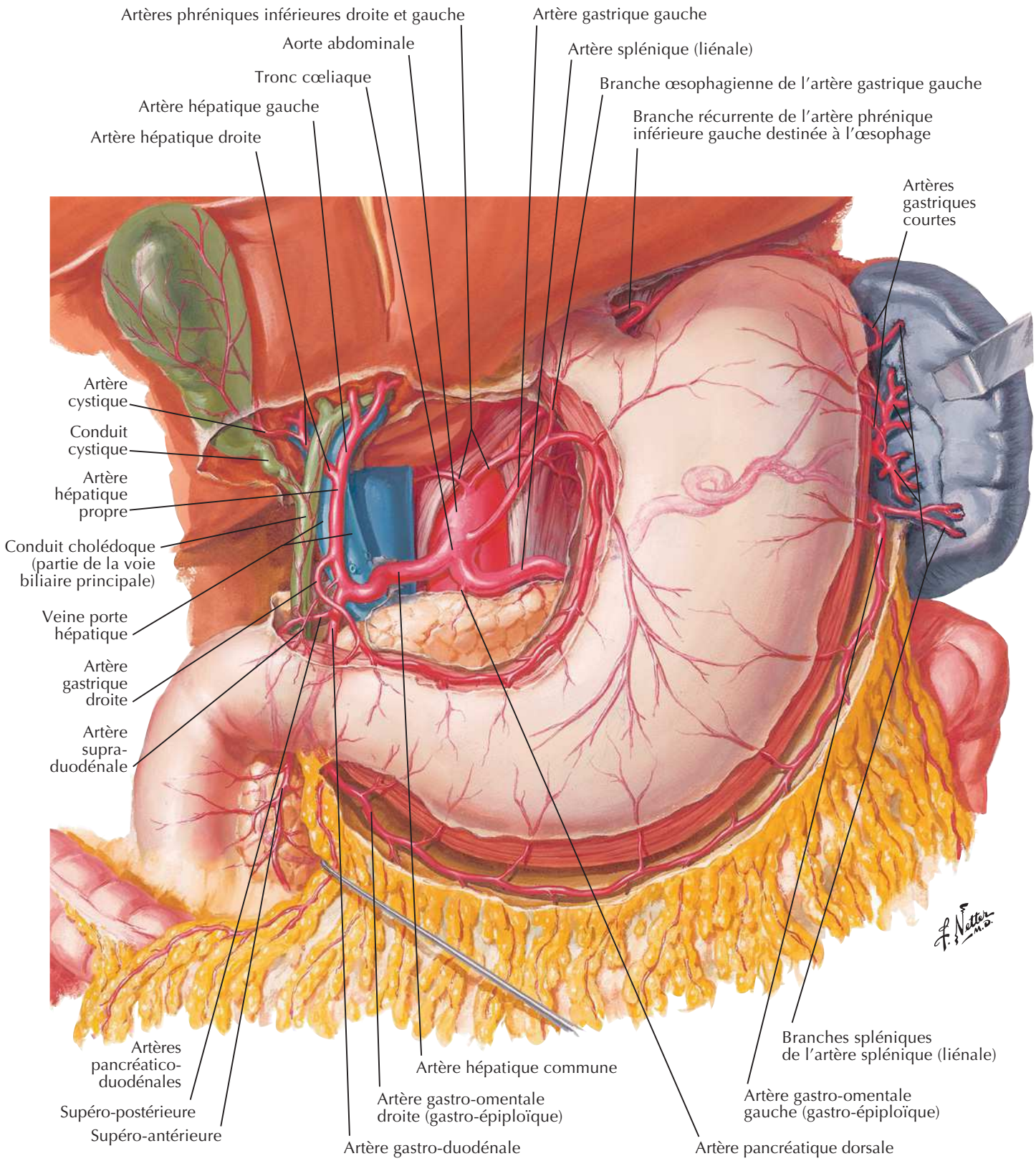

BIBLIOTHEQUE DE LA RECHERCHE BIBLIOGRAPHIQUE SCIENCE MEDICALE

BIBLIOTHEQUE DE LA RECHERCHE BIBLIOGRAPHIQUE SCIENCE MEDICALE

Artères du foie, du pancréas, du duodénum et de la rate

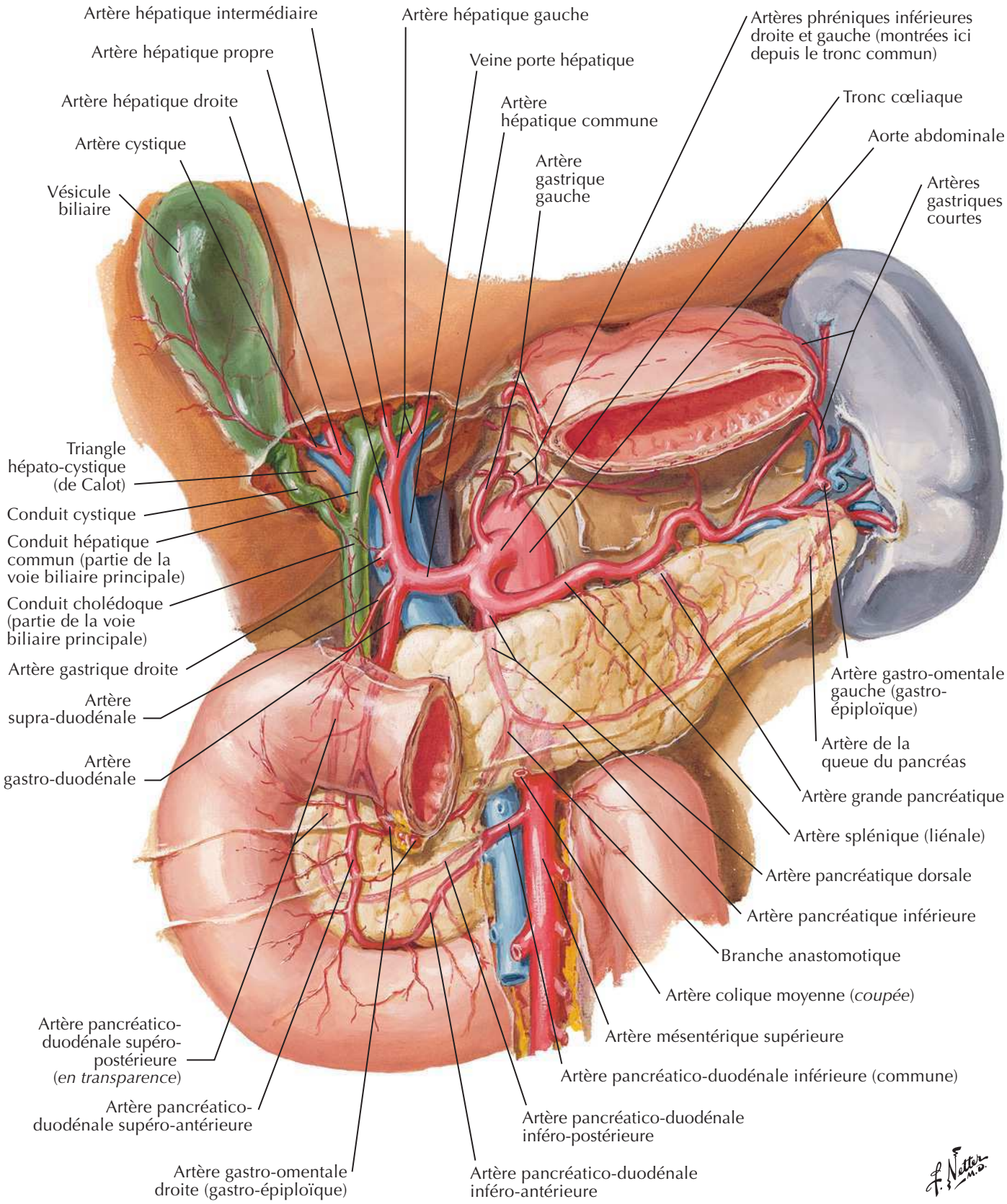

Vascularisation viscérale **Planche 284**

BIBLIOTHEQUE DE LA RECHERCHE BIBLIOGRAPHIQUE SCIENCE MEDICALE

BIBLIOTHEQUE DE LA RECHERCHE BIBLIOGRAPHIQUE SCIENCE MEDICALE

Artériographie du tronc cœliaque et angioscanner

Voir aussi **Planches 283, 284**

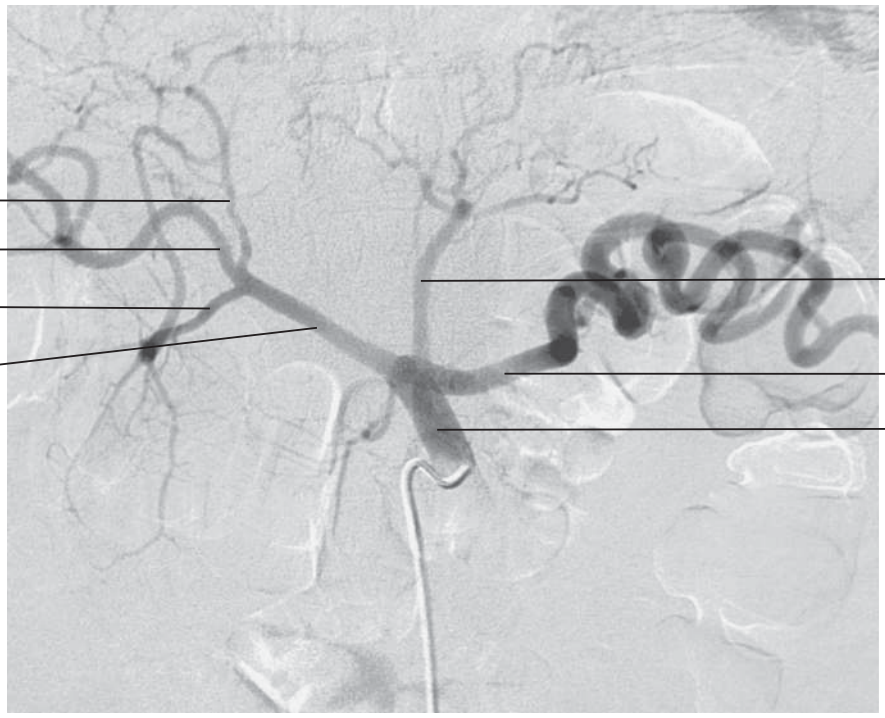

BIBLIOTHEQUE DE LA RECHERCHE BIBLIOGRAPHIQUE SCIENCE MEDICALE

BIBLIOTHEQUE DE LA RECHERCHE BIBLIOGRAPHIQUE SCIENCE MEDICALE

Artères du duodénum et de la tête du pancréas

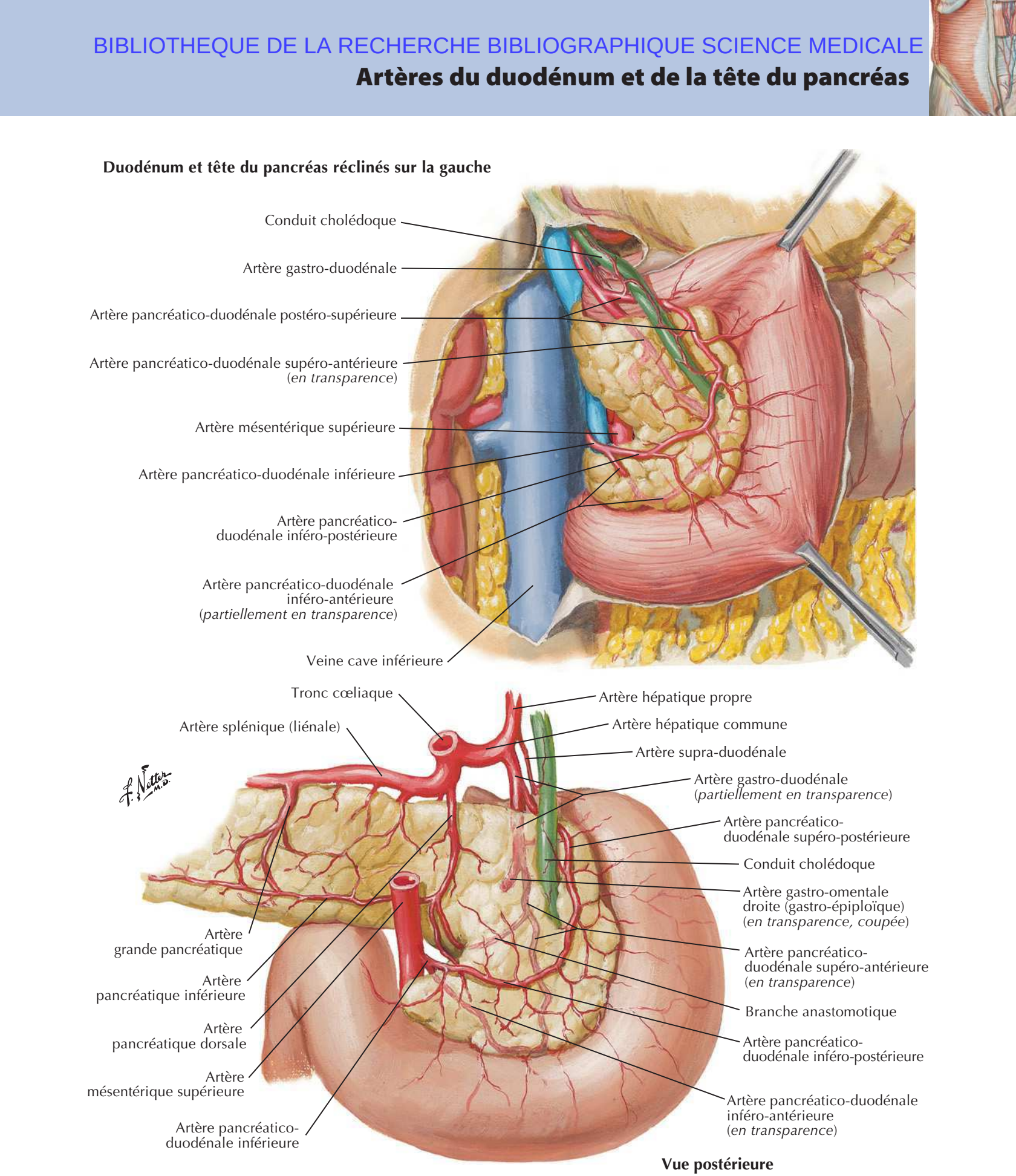

BIBLIOTHEQUE DE LA RECHERCHE BIBLIOGRAPHIQUE SCIENCE MEDICALE

BIBLIOTHEQUE DE LA RECHERCHE BIBLIOGRAPHIQUE SCIENCE MEDICALE

Artères de l'intestin grêle

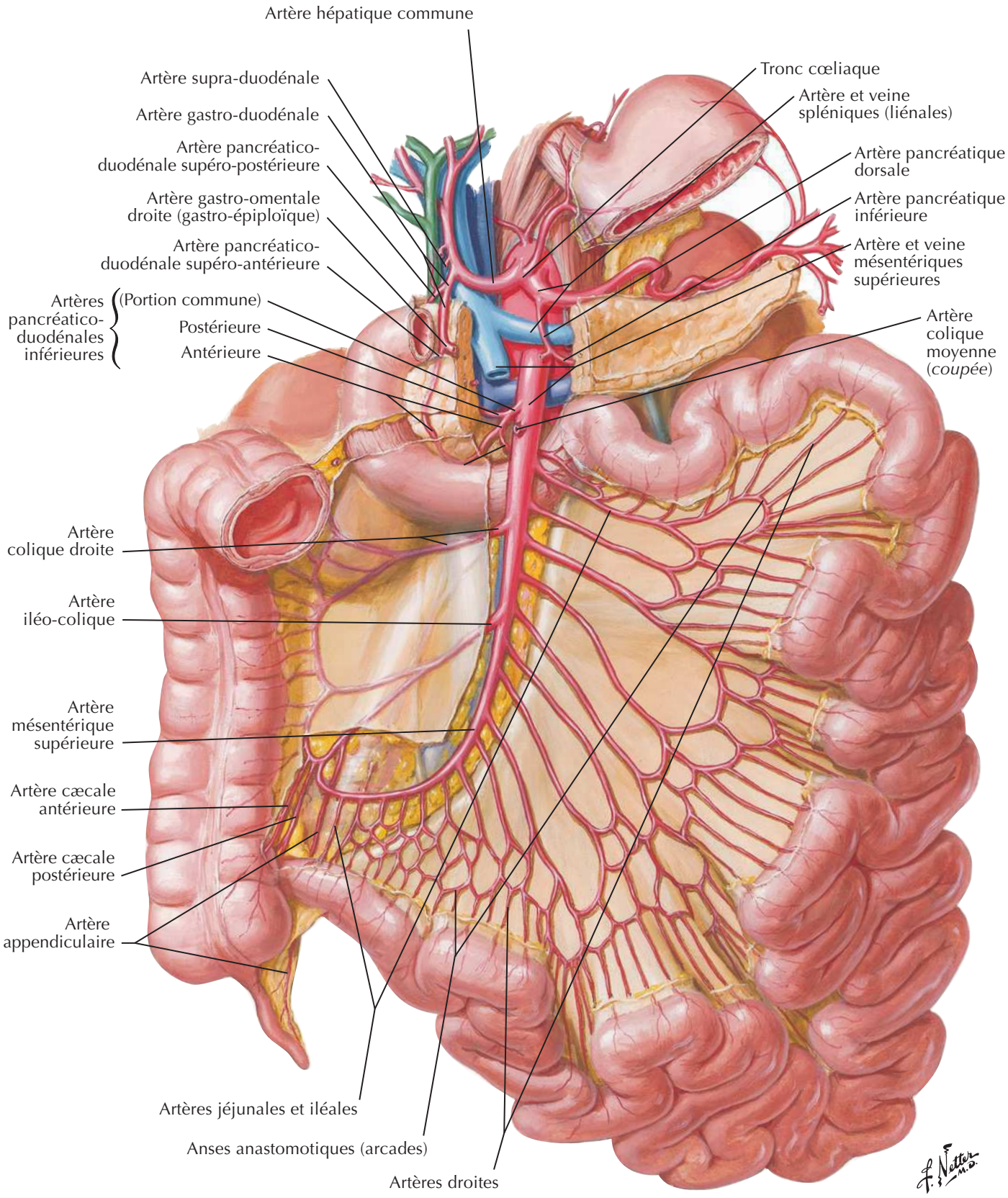

BIBLIOTHEQUE DE LA RECHERCHE BIBLIOGRAPHIQUE SCIENCE MEDICALE

BIBLIOTHEQUE DE LA RECHERCHE BIBLIOGRAPHIQUE SCIENCE MEDICALE

Artères du gros intestin

Pour les artères du rectum voir aussi **Planche 376**

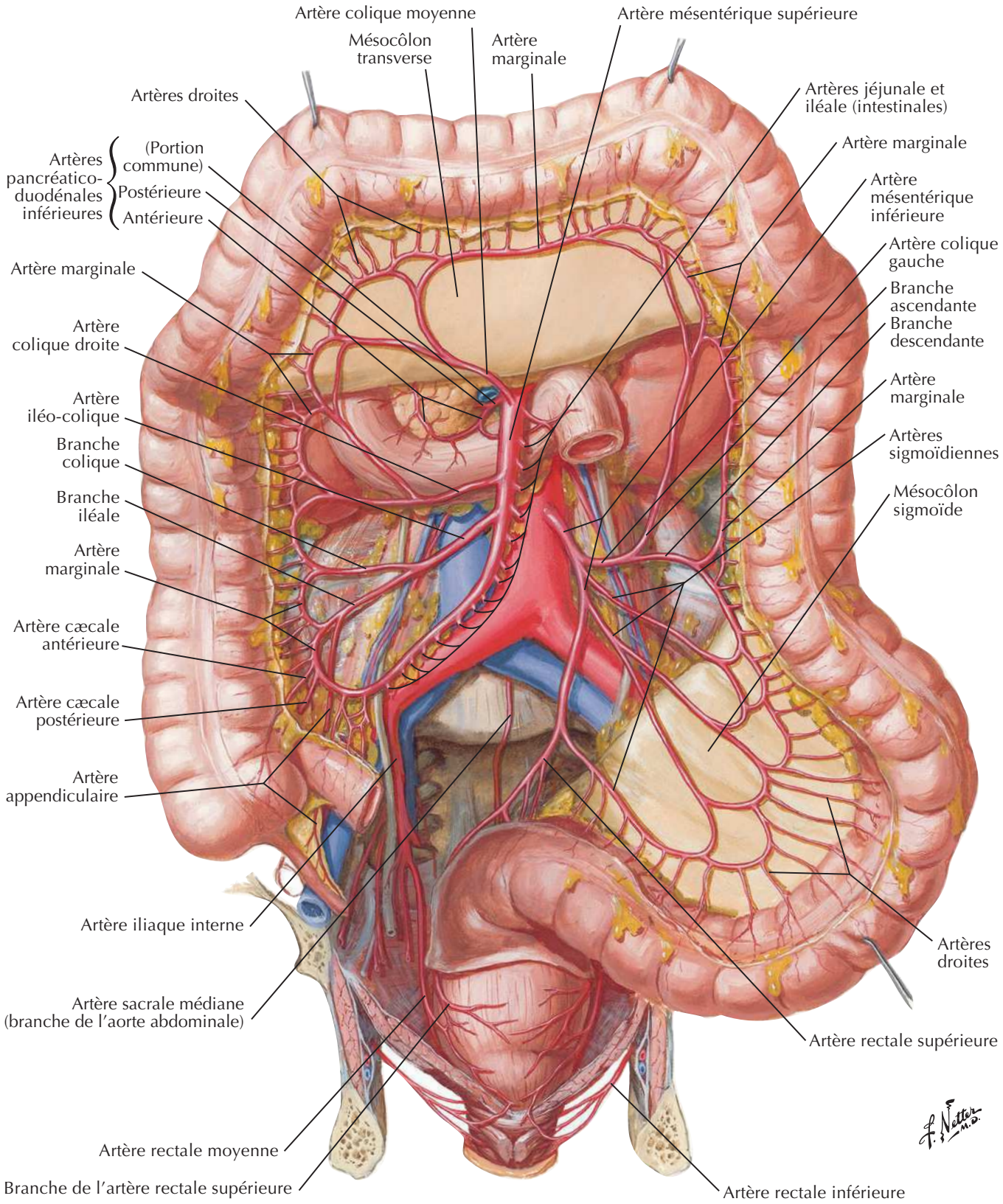

BIBLIOTHEQUE DE LA RECHERCHE BIBLIOGRAPHIQUE SCIENCE MEDICALE

BIBLIOTHEQUE DE LA RECHERCHE BIBLIOGRAPHIQUE SCIENCE MEDICALE

Veines de l'estomac, du duodénum, du pancréas et de la rate

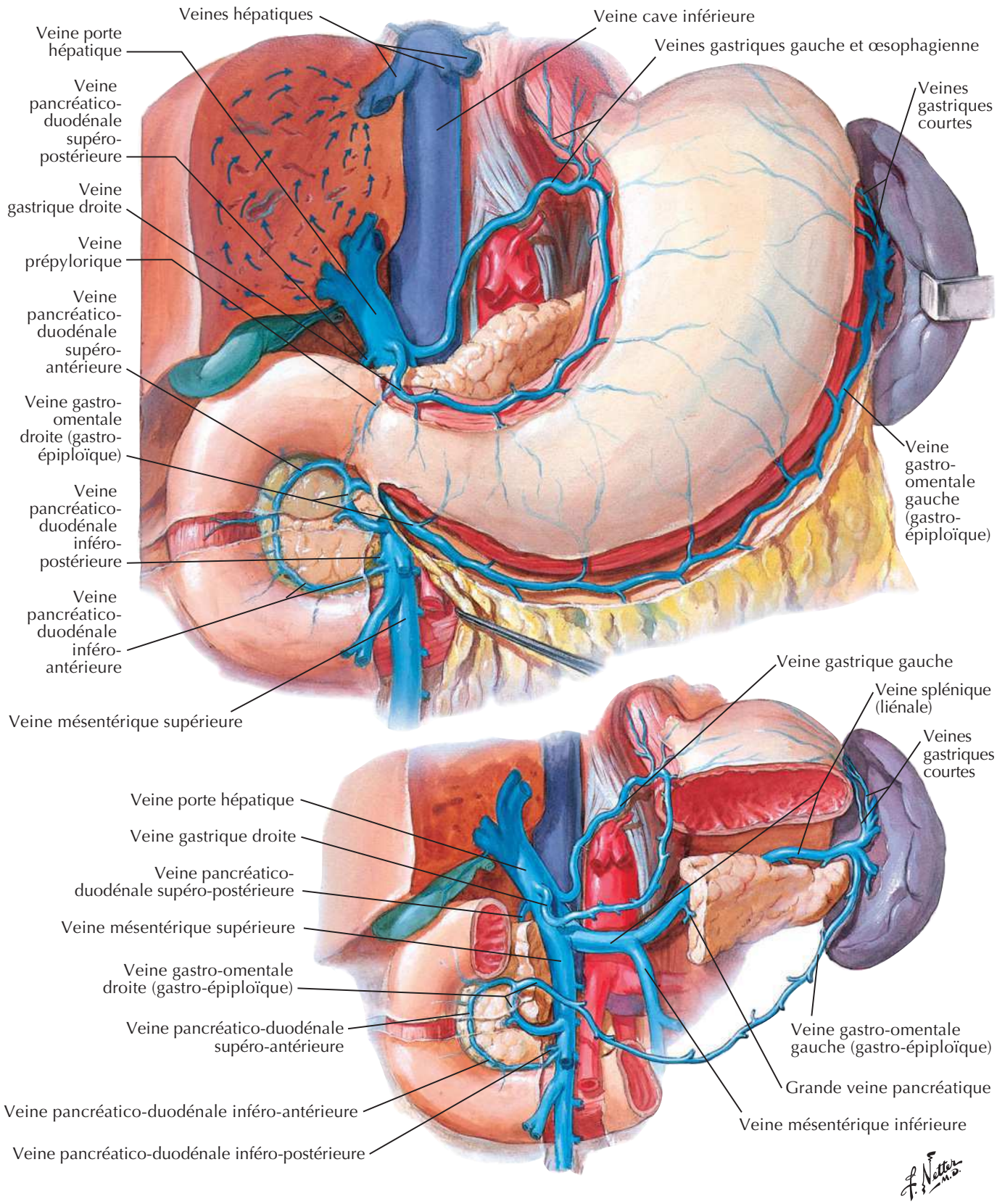

BIBLIOTHEQUE DE LA RECHERCHE BIBLIOGRAPHIQUE SCIENCE MEDICALE

BIBLIOTHEQUE DE LA RECHERCHE BIBLIOGRAPHIQUE SCIENCE MEDICALE

Veines de l'intestin grêle

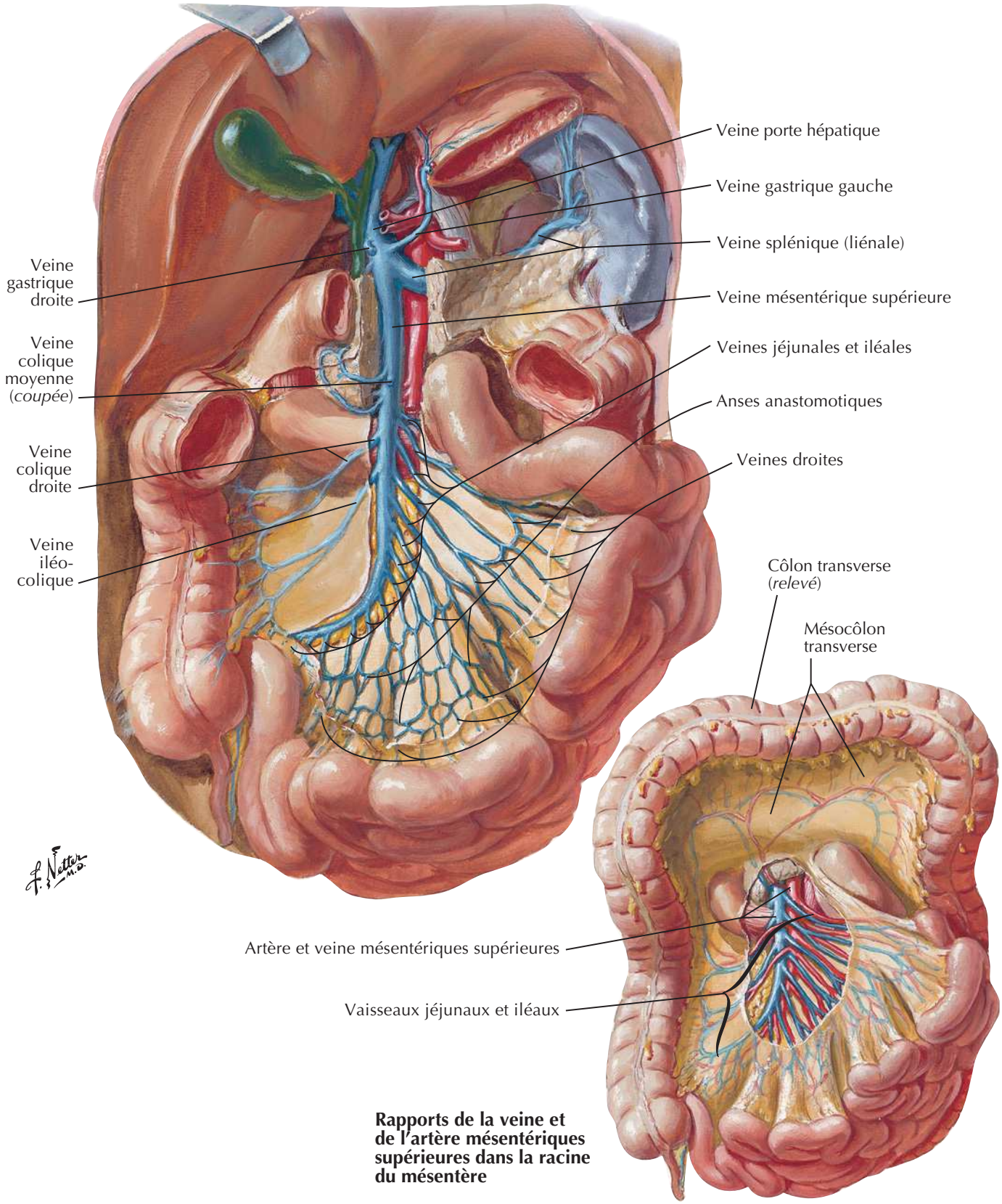

Rapports de la veine et de l'artère mésentériques supérieures dans la racine du mésentère

BIBLIOTHEQUE DE LA RECHERCHE BIBLIOGRAPHIQUE SCIENCE MEDICALE

BIBLIOTHEQUE DE LA RECHERCHE BIBLIOGRAPHIQUE SCIENCE MEDICALE

Veines du gros intestin

Pour les veines du rectum voir aussi **Planche 377**

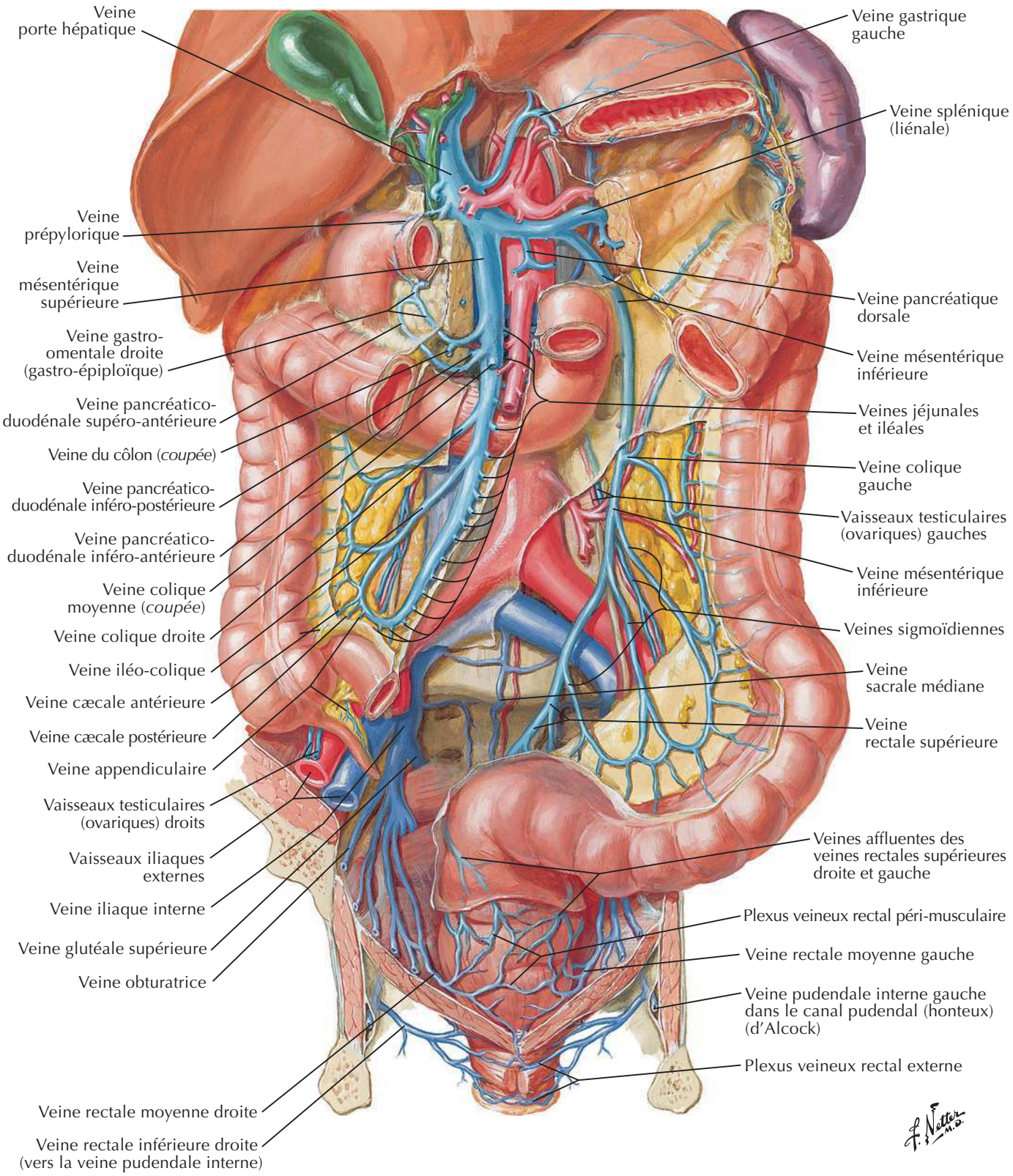

BIBLIOTHEQUE DE LA RECHERCHE BIBLIOGRAPHIQUE SCIENCE MEDICALE

BIBLIOTHEQUE DE LA RECHERCHE BIBLIOGRAPHIQUE SCIENCE MEDICALE

Affluents de la veine porte hépatique : anastomoses porto-caves

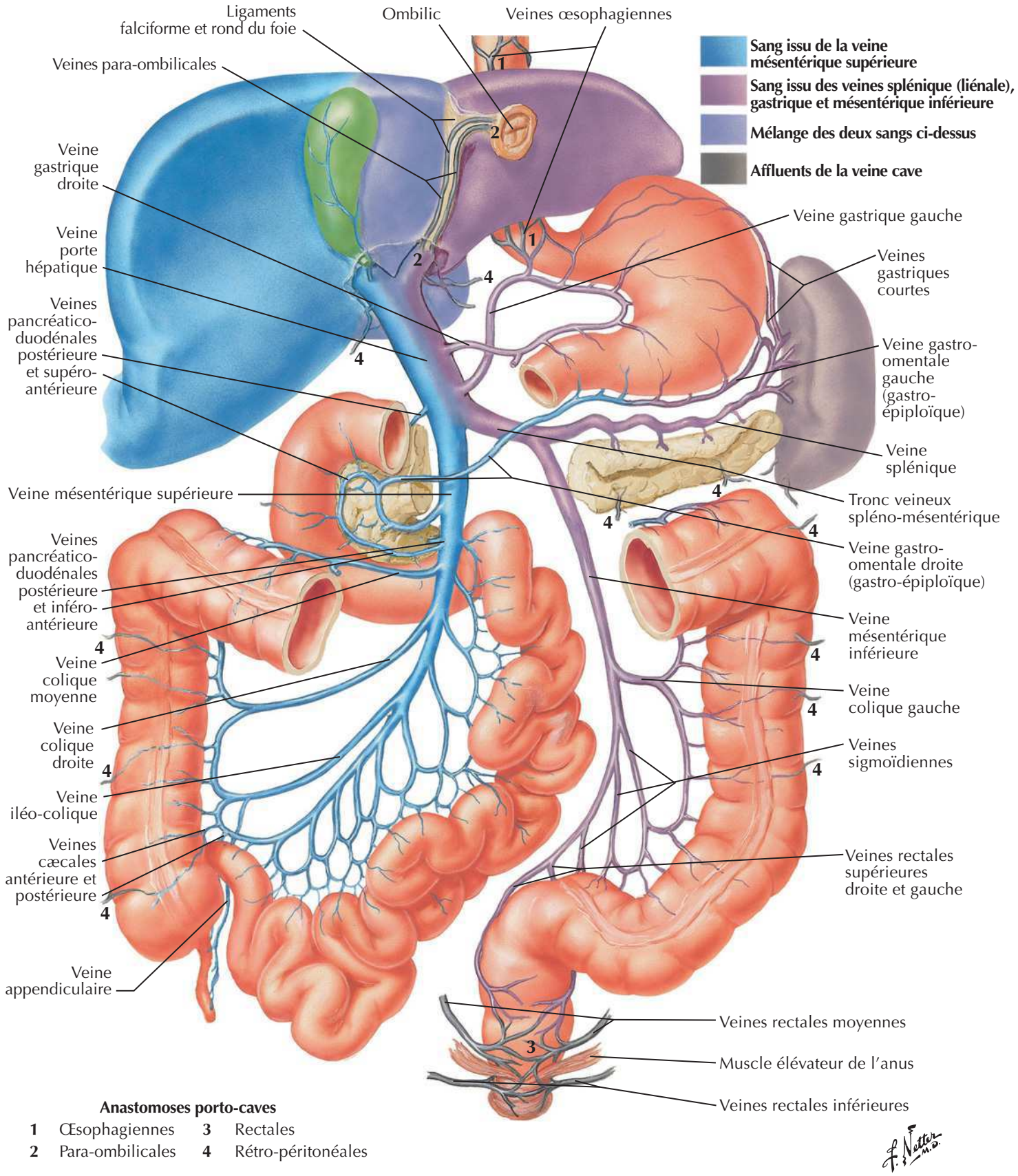

Anastomoses porto-caves

1	Œsophagiennes	**3**	Rectales
2	Para-ombilicales	**4**	Rétro-péritonéales

BIBLIOTHEQUE DE LA RECHERCHE BIBLIOGRAPHIQUE SCIENCE MEDICALE

BIBLIOTHEQUE DE LA RECHERCHE BIBLIOGRAPHIQUE SCIENCE MEDICALE

Vaisseaux et nœuds lymphatiques de l'estomac

Nœuds cœliaques

Nœuds hépatiques

Nœud pancréatique supérieur droit

Nœuds supra-pyloriques

Nœuds infra-pyloriques

Nœuds gastro-omentaux droits (gastro-épiploïques)

Nœuds autour du cardia

Nœuds gastriques gauches

Nœuds spléniques (liénaux)

Nœud gastro-omental gauche (gastro-épiploïque)

Vers la citerne du chyle

Territoires lymphatiques de l'estomac et leurs nœuds collecteurs (limites approximatives)

Nœuds gastro-omentaux droits (gastro-épiploïques)

Nœuds supra-pylorique, rétro-pylorique et infra-pylorique

Nœud pancréatique supérieur droit

Nœuds gastriques gauches

Nœuds autour du cardia

Nœud gastro-omental gauche (gastro-épiploïque)

Nœuds spléniques (liénaux)

Nœuds pancréatiques supérieurs gauches

Nœuds cœliaques

Nœuds mésentériques supérieurs

F. Netter M.D.

BIBLIOTHEQUE DE LA RECHERCHE BIBLIOGRAPHIQUE SCIENCE MEDICALE

BIBLIOTHEQUE DE LA RECHERCHE BIBLIOGRAPHIQUE SCIENCE MEDICALE

Vaisseaux et nœuds lymphatiques du pancréas

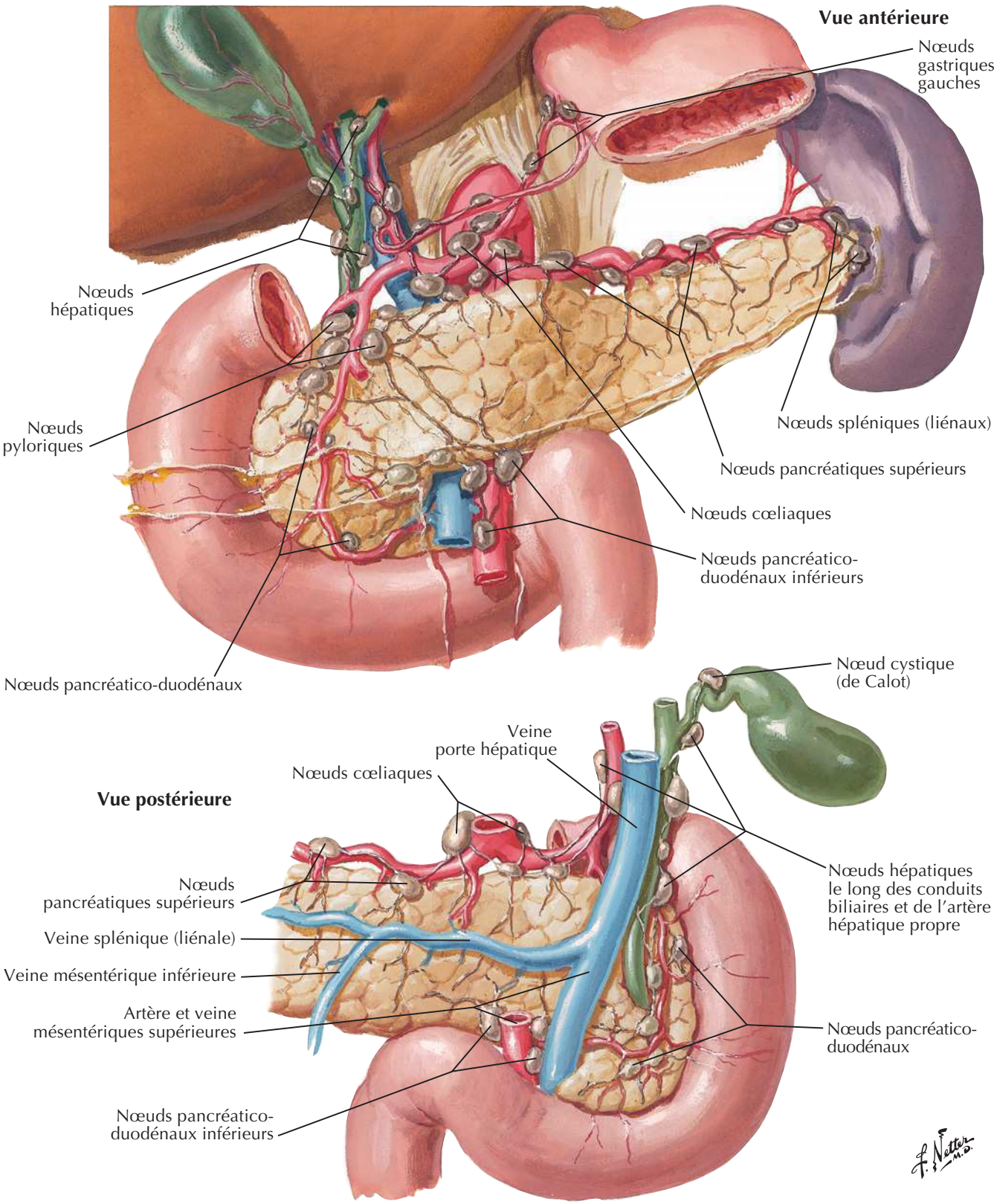

BIBLIOTHEQUE DE LA RECHERCHE BIBLIOGRAPHIQUE SCIENCE MEDICALE

BIBLIOTHEQUE DE LA RECHERCHE BIBLIOGRAPHIQUE SCIENCE MEDICALE

Vaisseaux et nœuds lymphatiques de l'intestin grêle

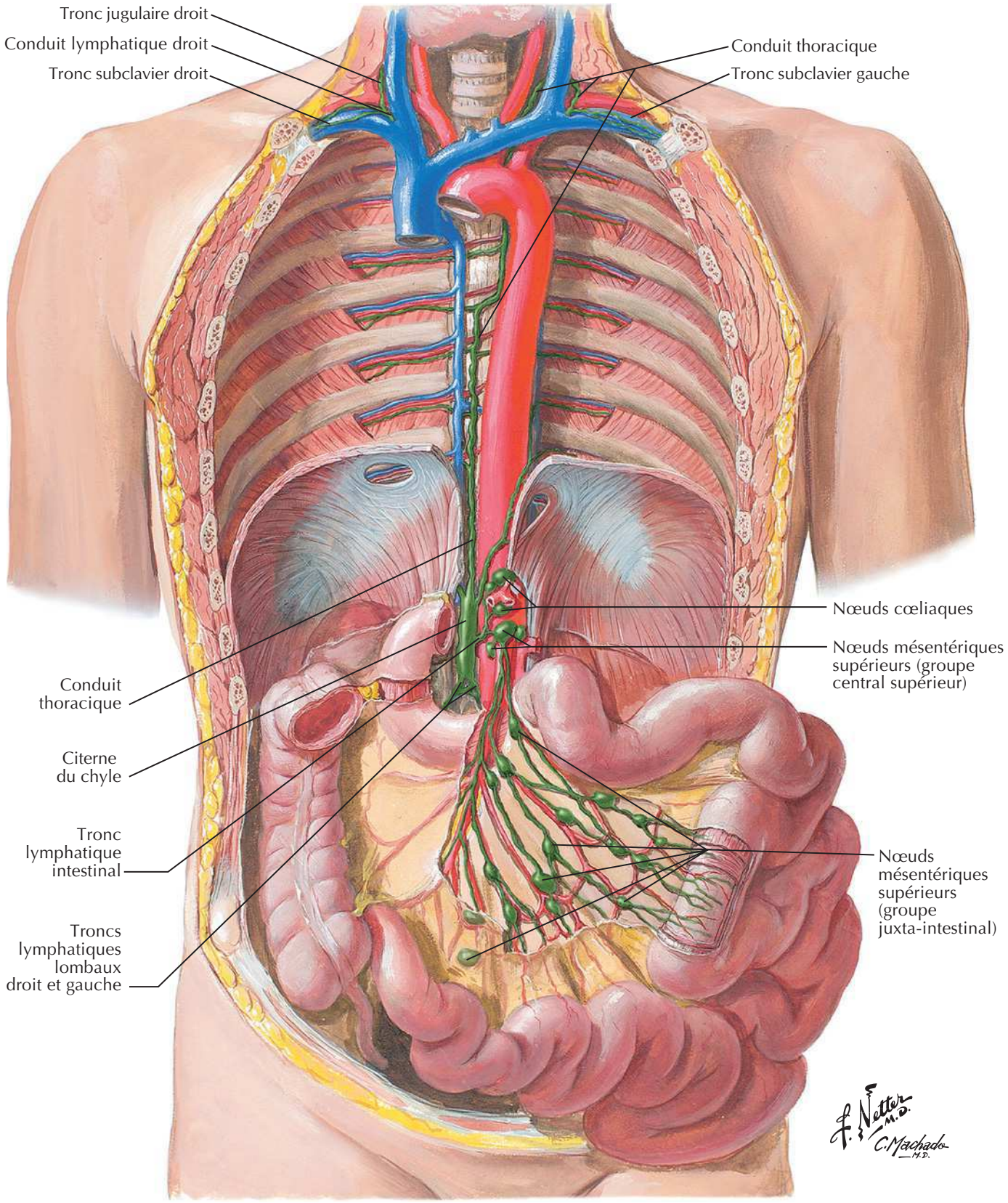

BIBLIOTHEQUE DE LA RECHERCHE BIBLIOGRAPHIQUE SCIENCE MEDICALE

BIBLIOTHEQUE DE LA RECHERCHE BIBLIOGRAPHIQUE SCIENCE MEDICALE

Vaisseaux et nœuds lymphatiques du gros intestin

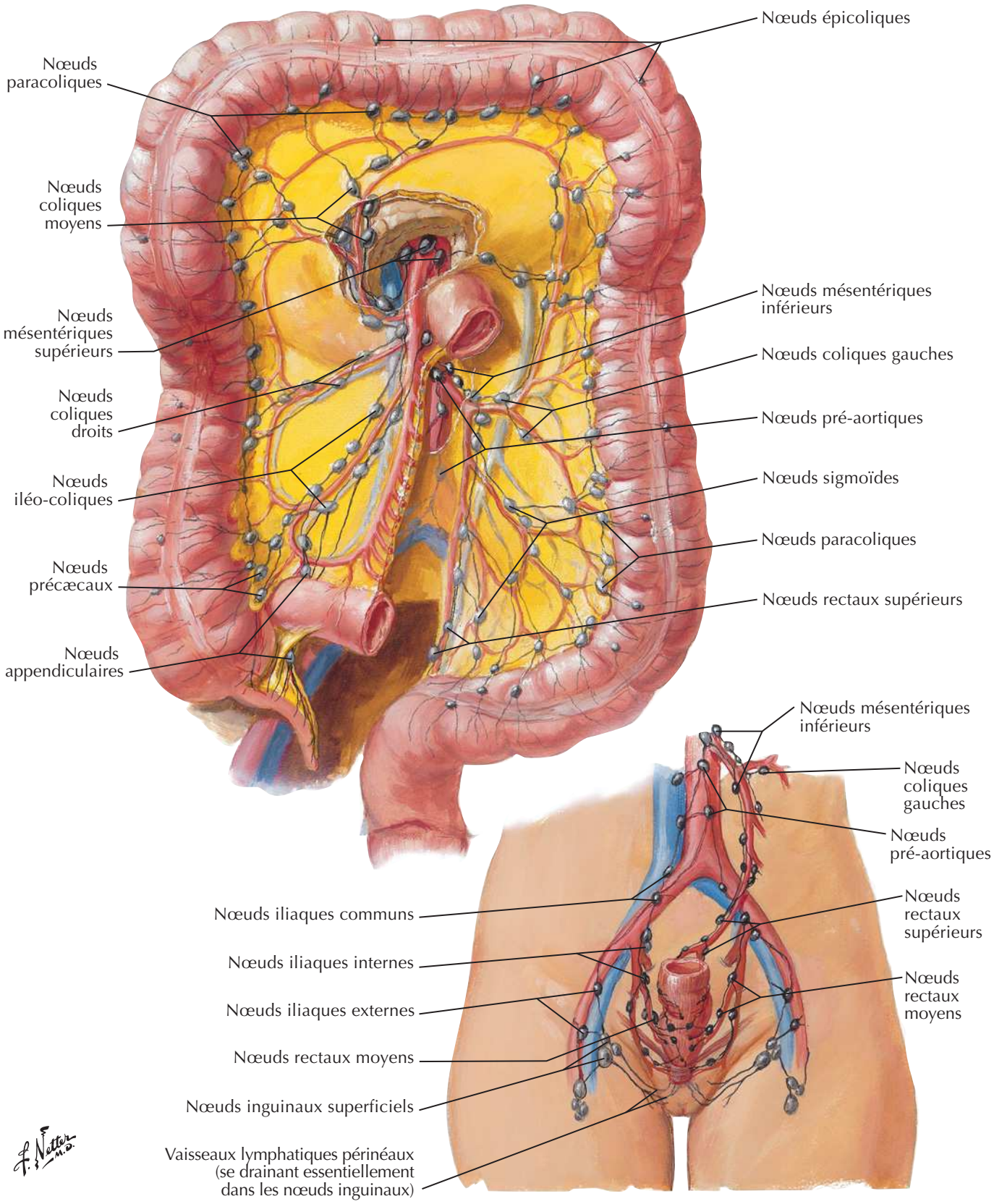

BIBLIOTHEQUE DE LA RECHERCHE BIBLIOGRAPHIQUE SCIENCE MEDICALE

BIBLIOTHEQUE DE LA RECHERCHE BIBLIOGRAPHIQUE SCIENCE MEDICALE

Nerfs et ganglions autonomes de l'abdomen

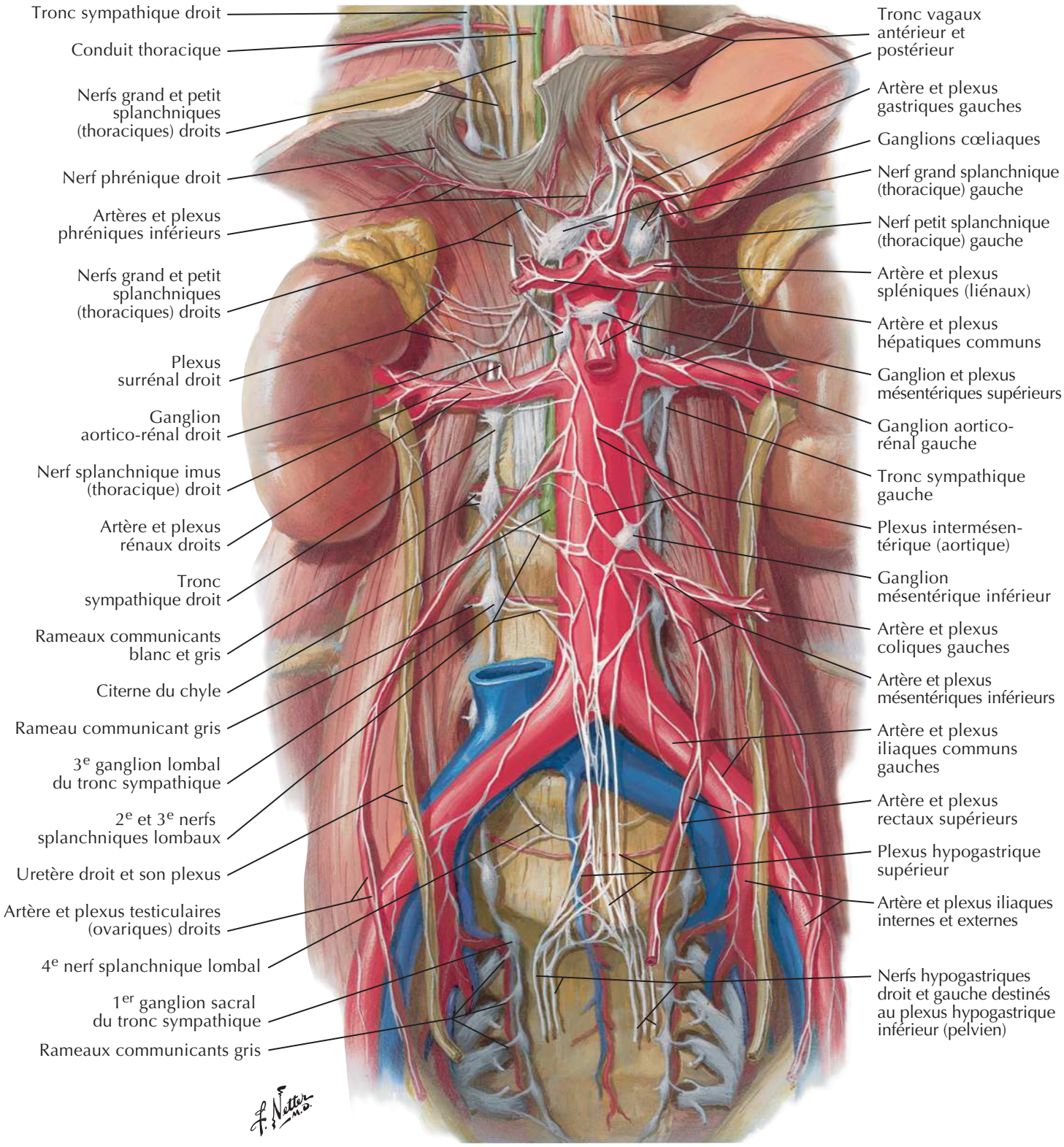

BIBLIOTHEQUE DE LA RECHERCHE BIBLIOGRAPHIQUE SCIENCE MEDICALE

BIBLIOTHEQUE DE LA RECHERCHE BIBLIOGRAPHIQUE SCIENCE MEDICALE

Innervation autonome de l'estomac et du duodénum

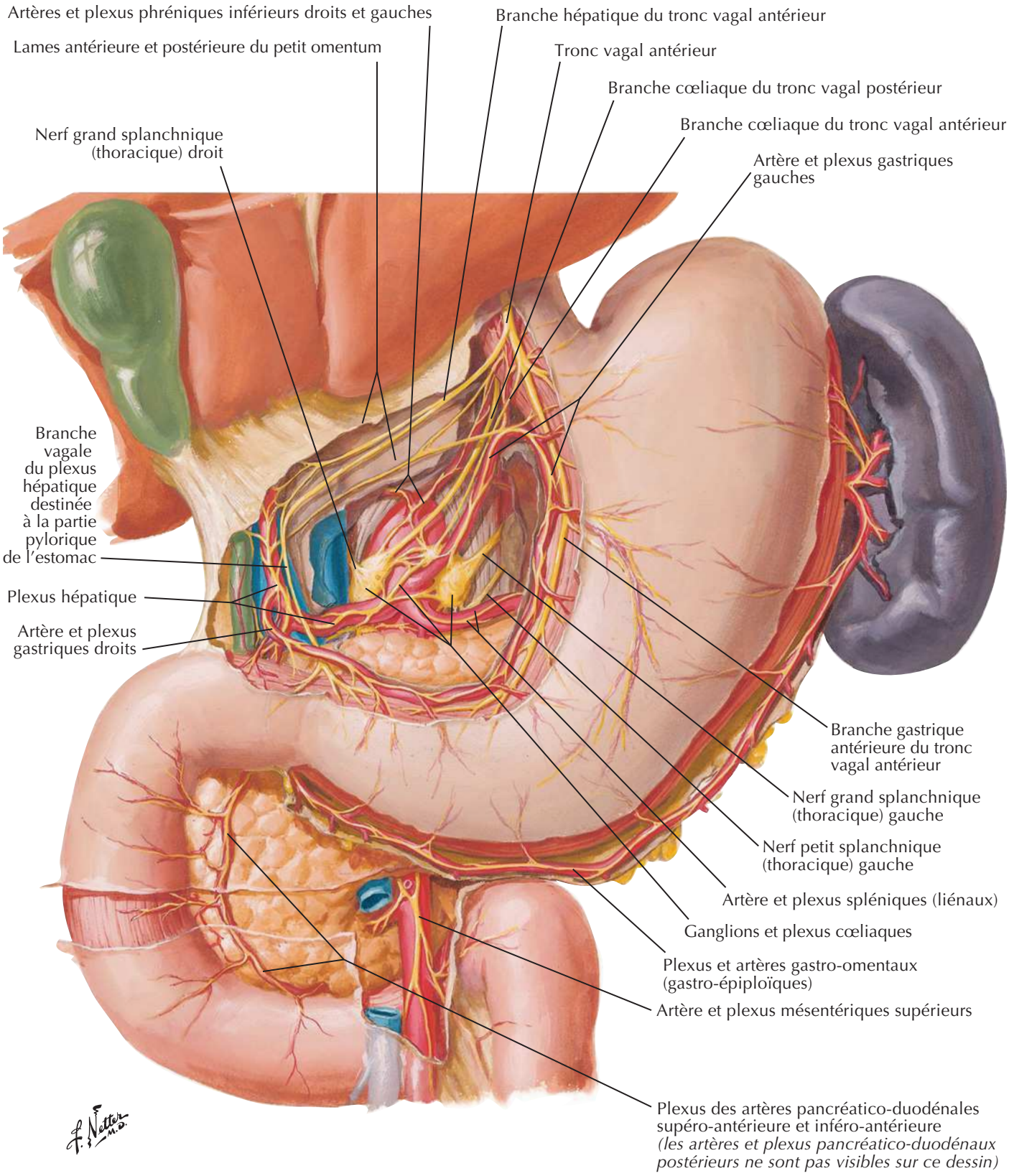

BIBLIOTHEQUE DE LA RECHERCHE BIBLIOGRAPHIQUE SCIENCE MEDICALE

BIBLIOTHEQUE DE LA RECHERCHE BIBLIOGRAPHIQUE SCIENCE MEDICALE

Innervation autonome de l'estomac et du duodénum (suite)

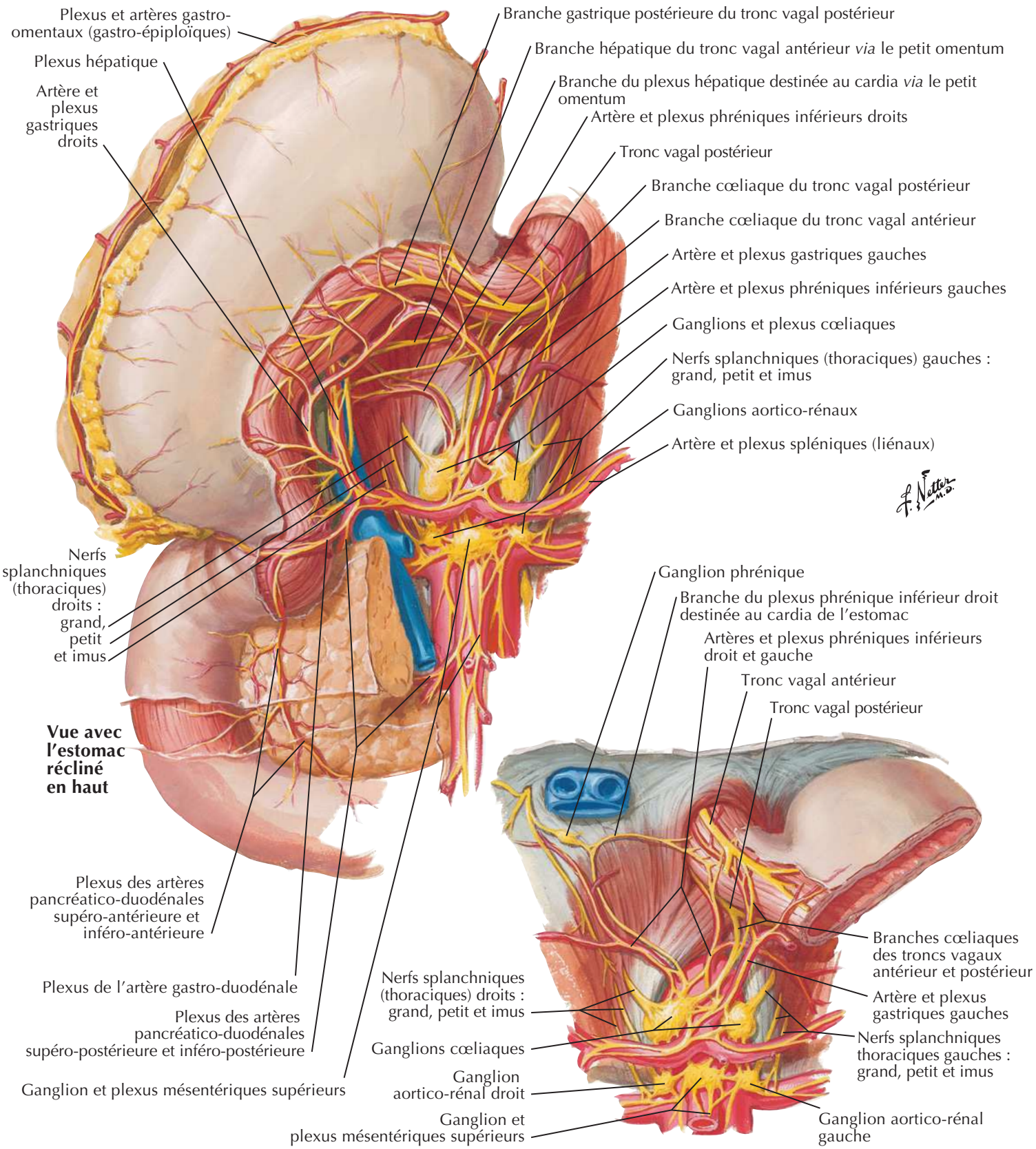

BIBLIOTHEQUE DE LA RECHERCHE BIBLIOGRAPHIQUE SCIENCE MEDICALE

BIBLIOTHEQUE DE LA RECHERCHE BIBLIOGRAPHIQUE SCIENCE MEDICALE

Innervation autonome de l'estomac et du duodénum : schéma

Voir aussi **Planches 163, 164**

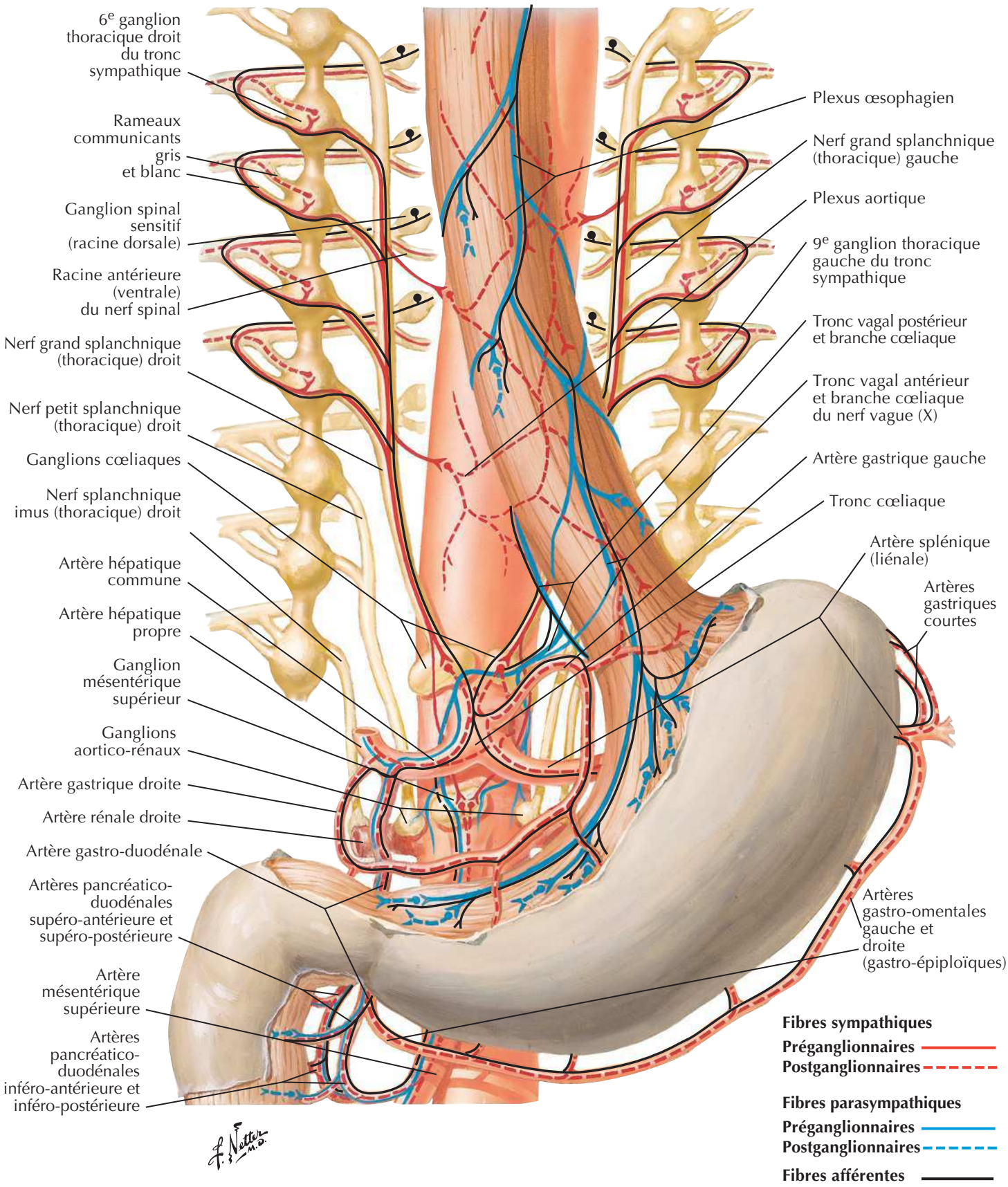

BIBLIOTHEQUE DE LA RECHERCHE BIBLIOGRAPHIQUE SCIENCE MEDICALE

BIBLIOTHEQUE DE LA RECHERCHE BIBLIOGRAPHIQUE SCIENCE MEDICALE

Innervation autonome de l'intestin grêle

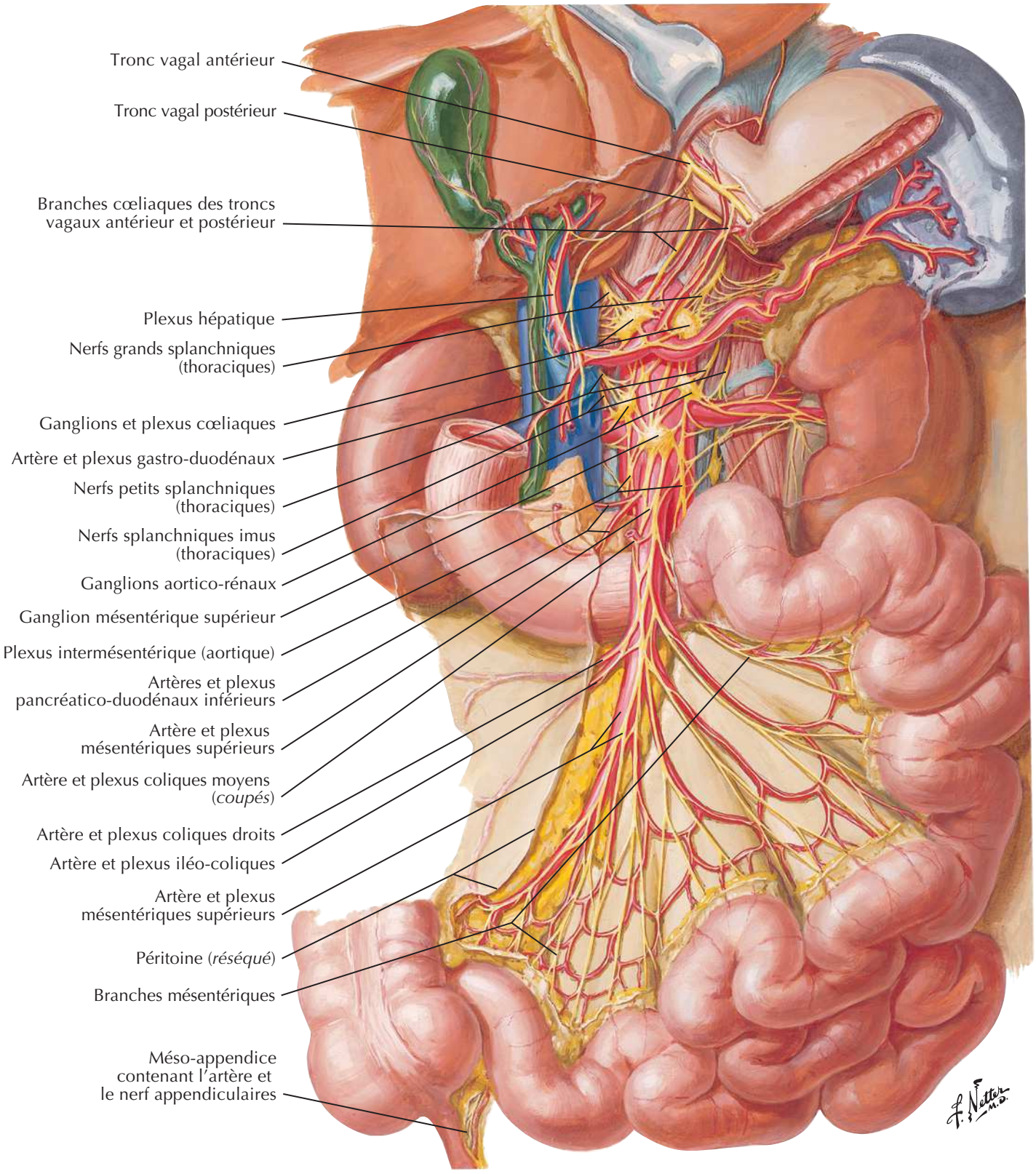

BIBLIOTHEQUE DE LA RECHERCHE BIBLIOGRAPHIQUE SCIENCE MEDICALE

BIBLIOTHEQUE DE LA RECHERCHE BIBLIOGRAPHIQUE SCIENCE MEDICALE

Innervation autonome du gros intestin

Pour les nerfs du rectum voir aussi **Planches 388-391**

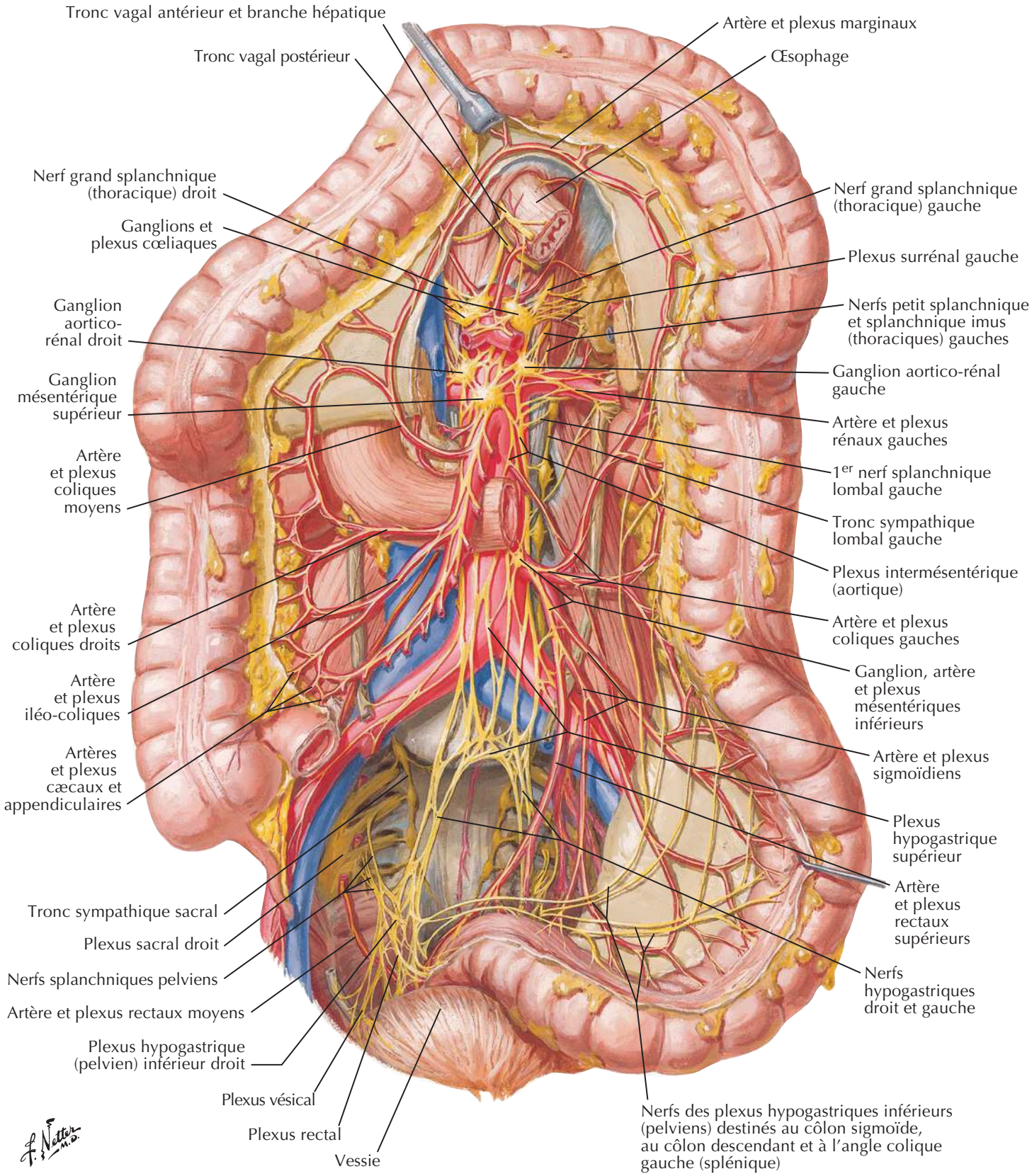

BIBLIOTHEQUE DE LA RECHERCHE BIBLIOGRAPHIQUE SCIENCE MEDICALE

BIBLIOTHEQUE DE LA RECHERCHE BIBLIOGRAPHIQUE SCIENCE MEDICALE

Innervation autonome de l'intestin grêle et du gros intestin : schéma

Voir aussi **Planches 163, 164**

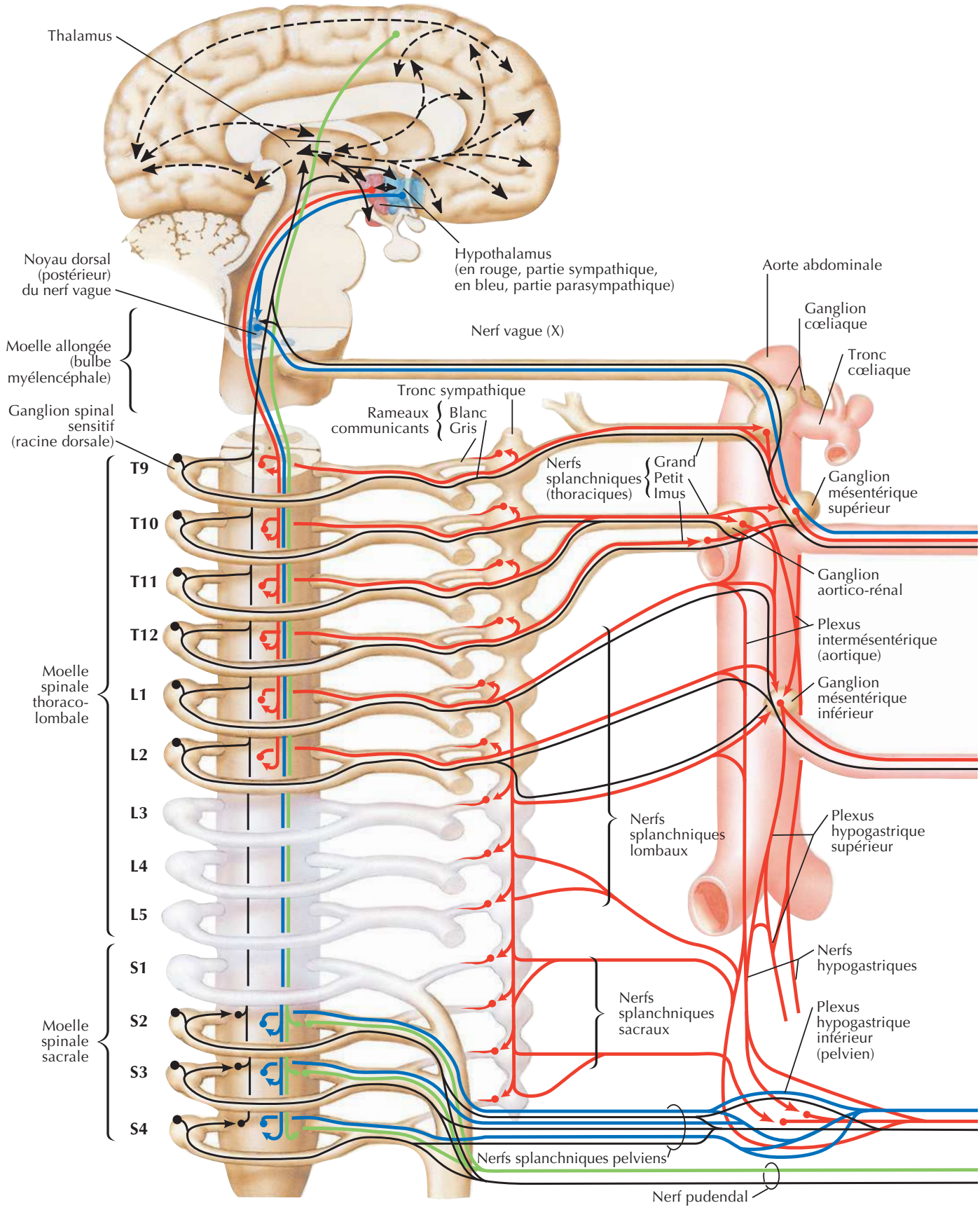

BIBLIOTHEQUE DE LA RECHERCHE BIBLIOGRAPHIQUE SCIENCE MEDICALE

BIBLIOTHEQUE DE LA RECHERCHE BIBLIOGRAPHIQUE SCIENCE MEDICALE

Innervation autonome de l'intestin grêle et du gros intestin : schéma

Voir aussi **Planches 163, 164**

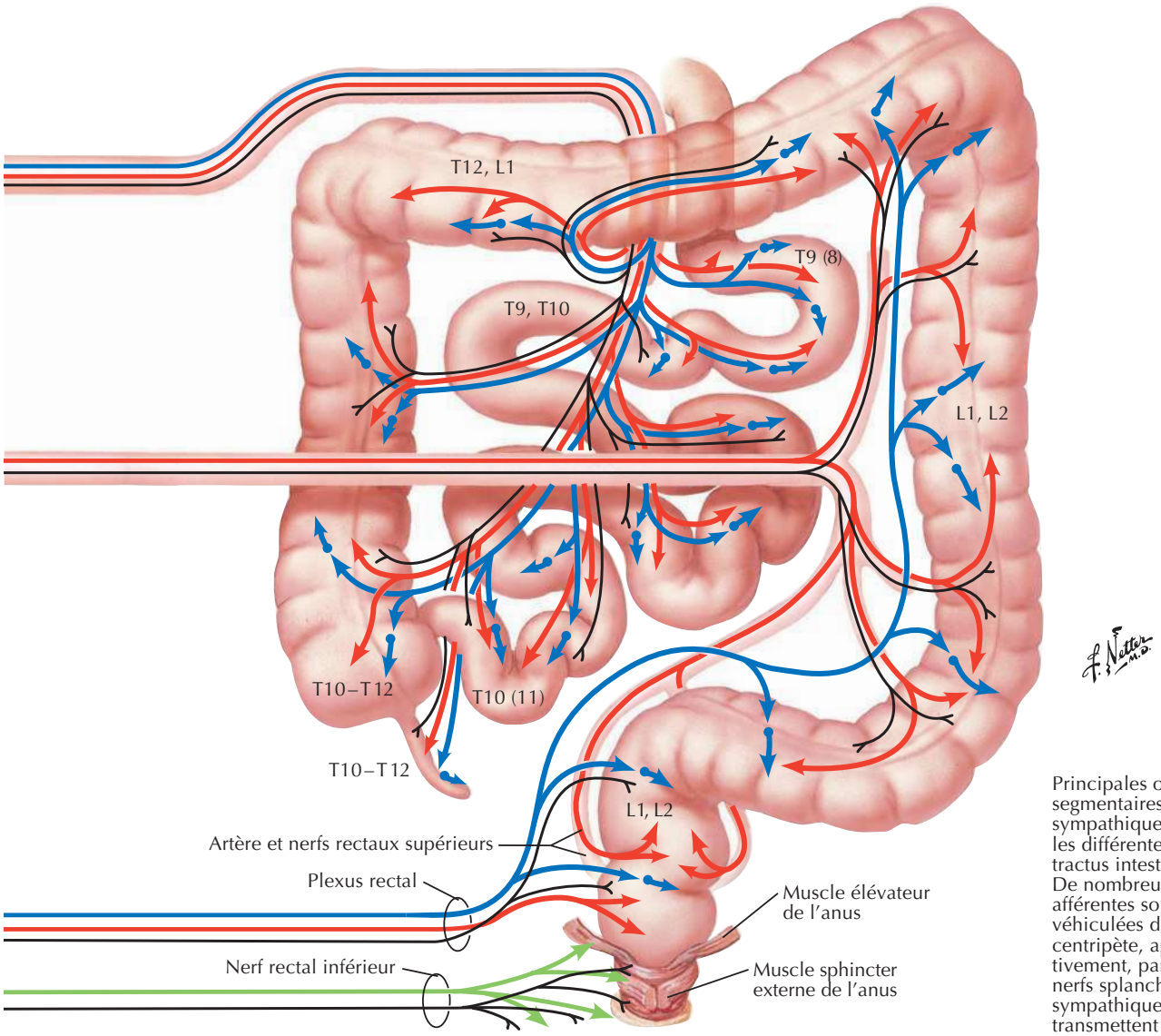

Principales origines segmentaires des fibres sympathiques innervant les différentes régions du tractus intestinal. De nombreuses fibres afférentes sont véhiculées de façon centripète, approximativement, par les mêmes nerfs splanchniques sympathiques qui transmettent les fibres préganglionnaires.

BIBLIOTHEQUE DE LA RECHERCHE BIBLIOGRAPHIQUE SCIENCE MEDICALE

BIBLIOTHEQUE DE LA RECHERCHE BIBLIOGRAPHIQUE SCIENCE MEDICALE

Voies réflexes autonomes : schéma

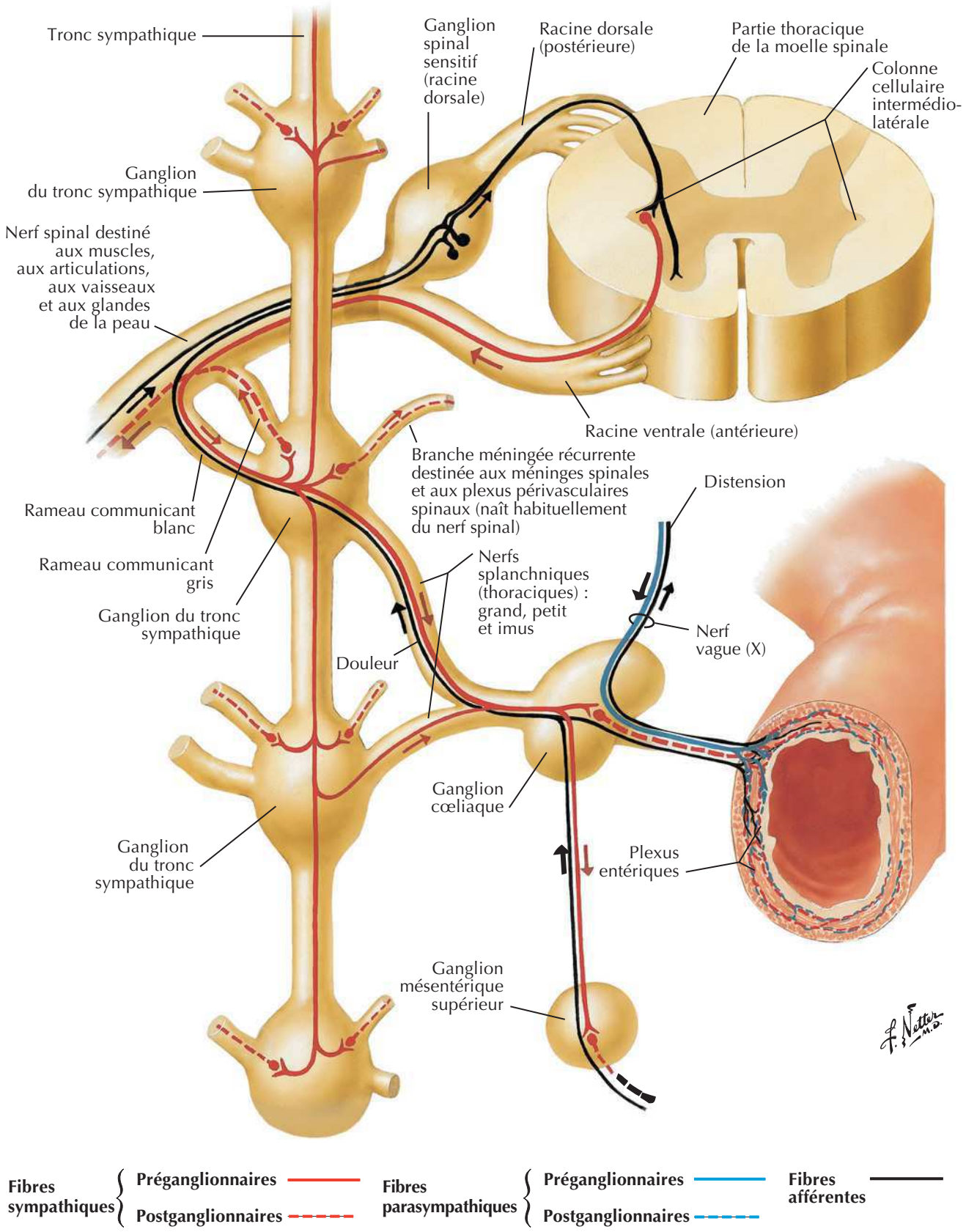

BIBLIOTHEQUE DE LA RECHERCHE BIBLIOGRAPHIQUE SCIENCE MEDICALE

BIBLIOTHEQUE DE LA RECHERCHE BIBLIOGRAPHIQUE SCIENCE MEDICALE

Plexus autonomes intrinsèques de l'intestin : schéma

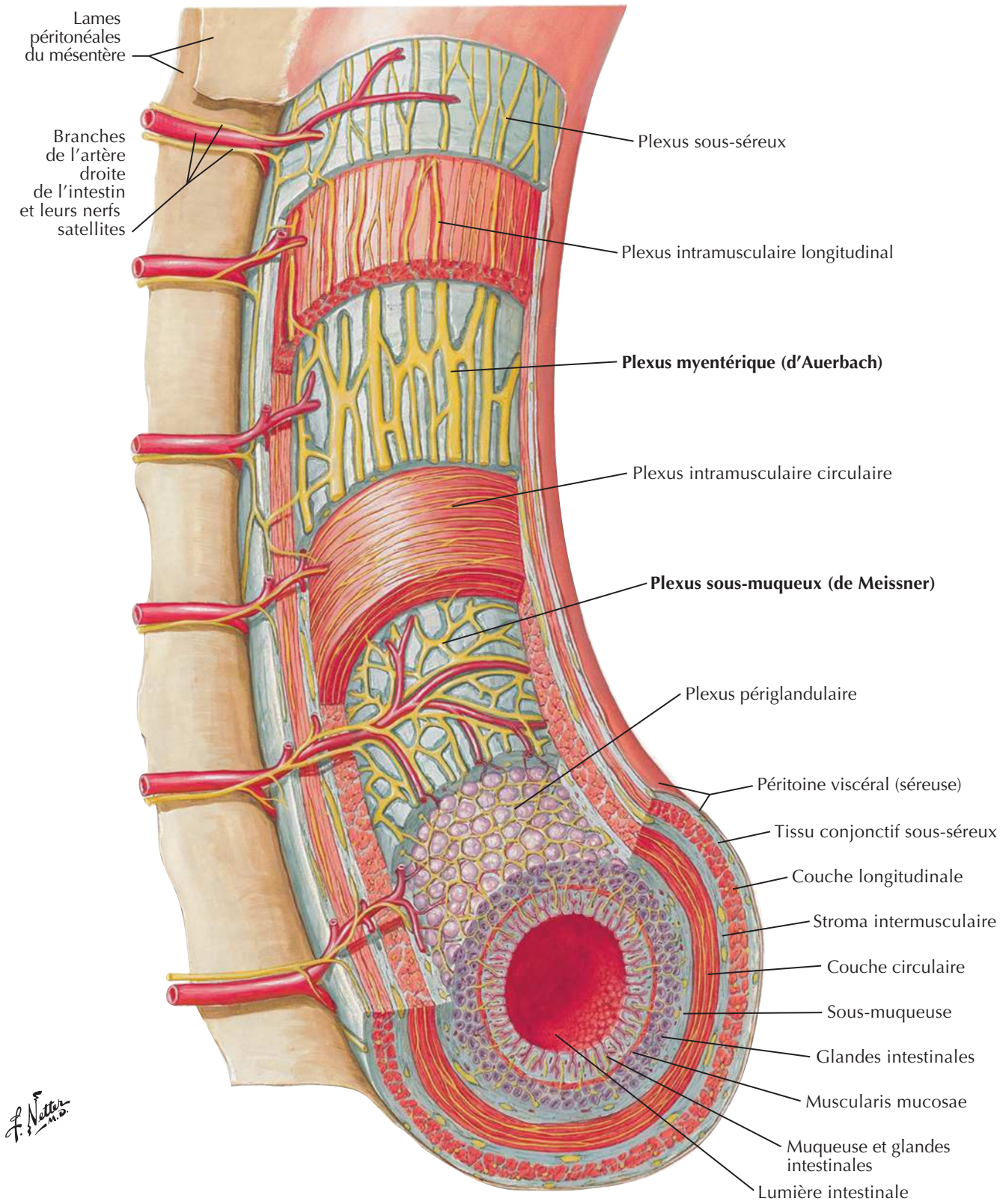

Note : la paroi intestinale est montrée beaucoup plus épaisse que dans la réalité.

BIBLIOTHEQUE DE LA RECHERCHE BIBLIOGRAPHIQUE SCIENCE MEDICALE

BIBLIOTHEQUE DE LA RECHERCHE BIBLIOGRAPHIQUE SCIENCE MEDICALE

Innervation autonome du foie et des voies biliaires : schéma

Voir aussi **Planches 163,164**

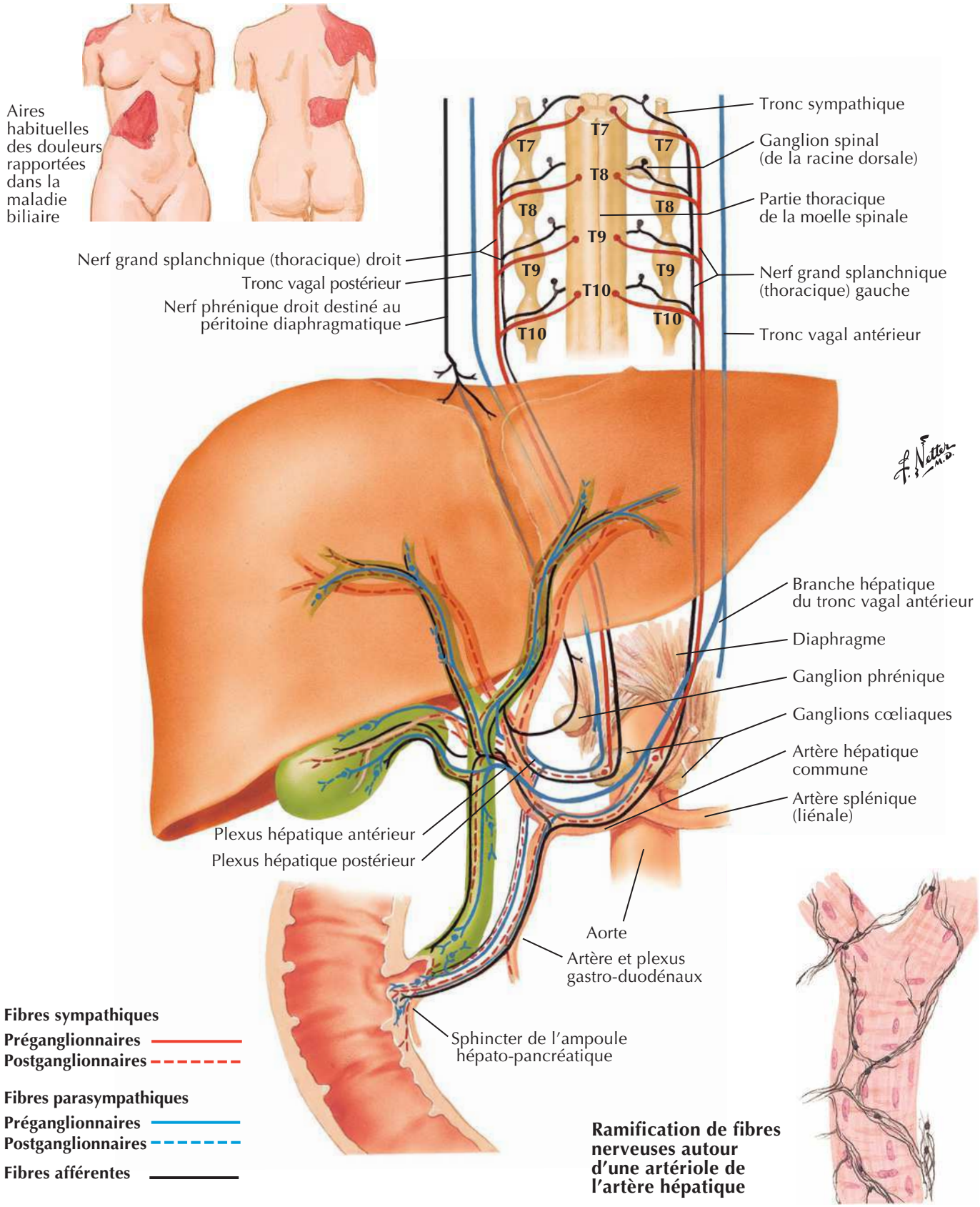

BIBLIOTHEQUE DE LA RECHERCHE BIBLIOGRAPHIQUE SCIENCE MEDICALE

BIBLIOTHEQUE DE LA RECHERCHE BIBLIOGRAPHIQUE SCIENCE MEDICALE

Innervation autonome du pancréas : schéma

Voir aussi **Planches 163,164**

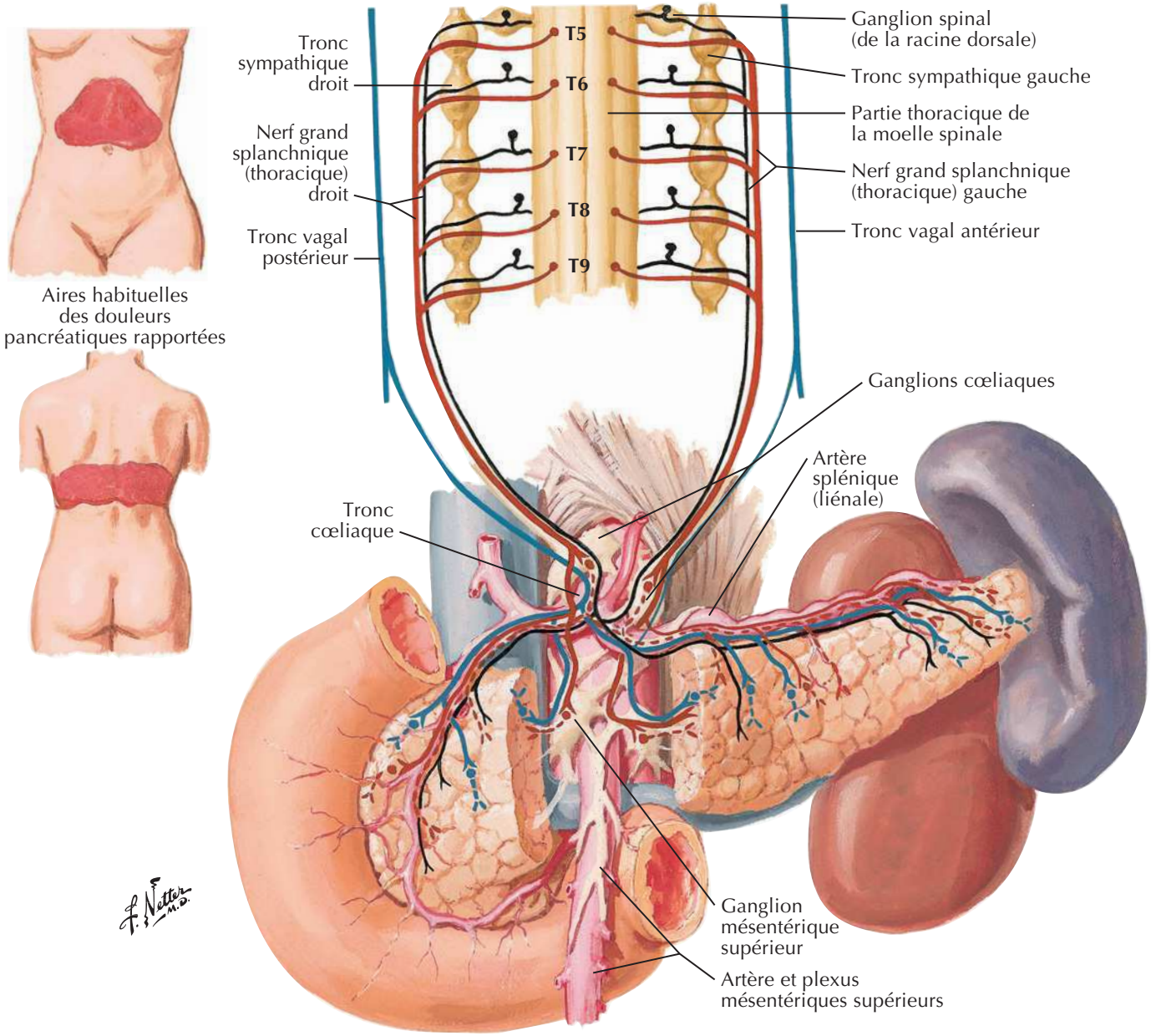

Fibres sympathiques
Préganglionnaires
Postganglionnaires

Fibres parasympathiques
Préganglionnaires
Postganglionnaires

Fibres afférentes

BIBLIOTHEQUE DE LA RECHERCHE BIBLIOGRAPHIQUE SCIENCE MEDICALE

BIBLIOTHEQUE DE LA RECHERCHE BIBLIOGRAPHIQUE SCIENCE MEDICALE

Reins *in situ* : vues antérieures

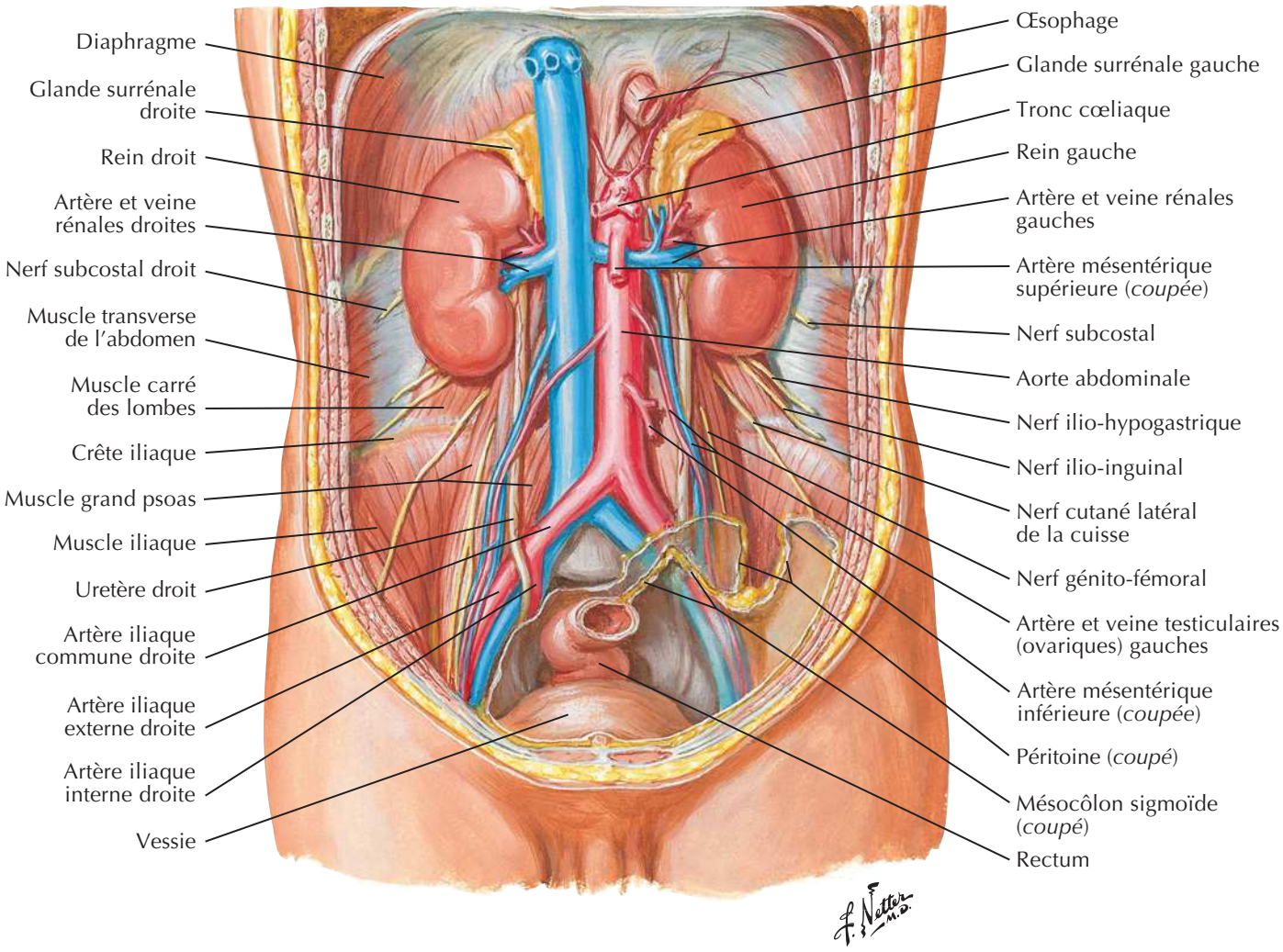

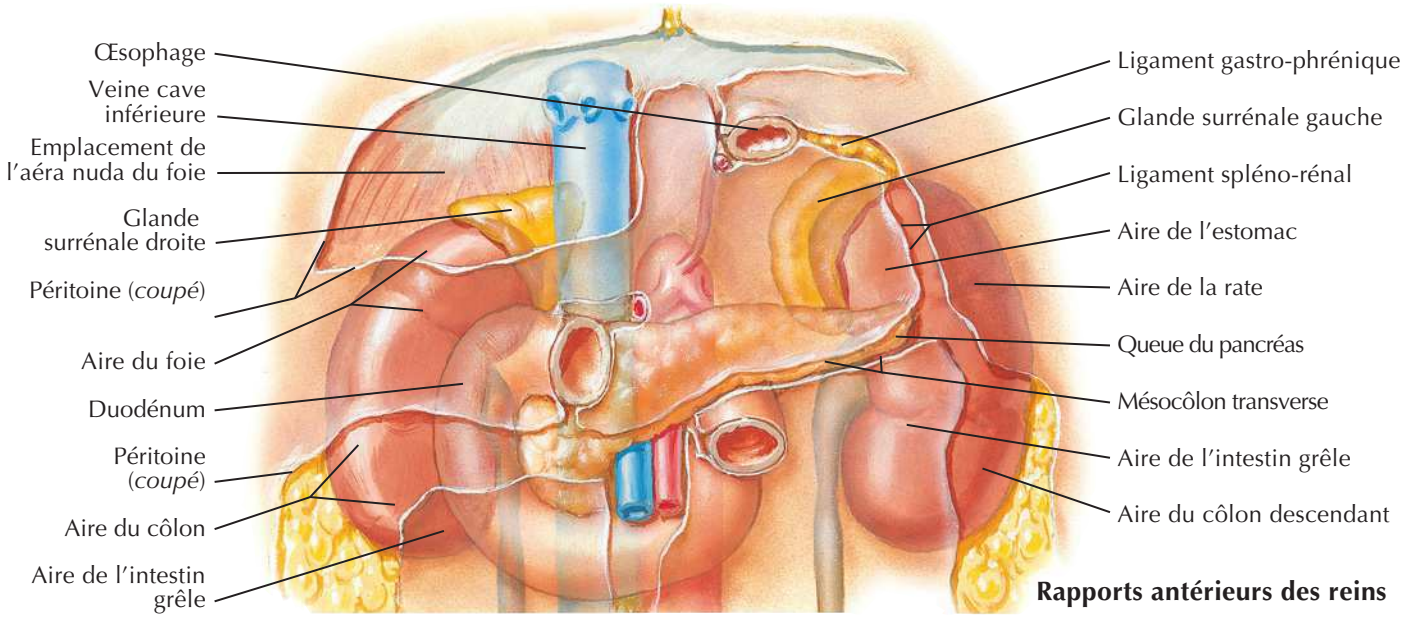

Rapports antérieurs des reins

BIBLIOTHEQUE DE LA RECHERCHE BIBLIOGRAPHIQUE SCIENCE MEDICALE

BIBLIOTHEQUE DE LA RECHERCHE BIBLIOGRAPHIQUE SCIENCE MEDICALE

Reins *in situ* : vues postérieures

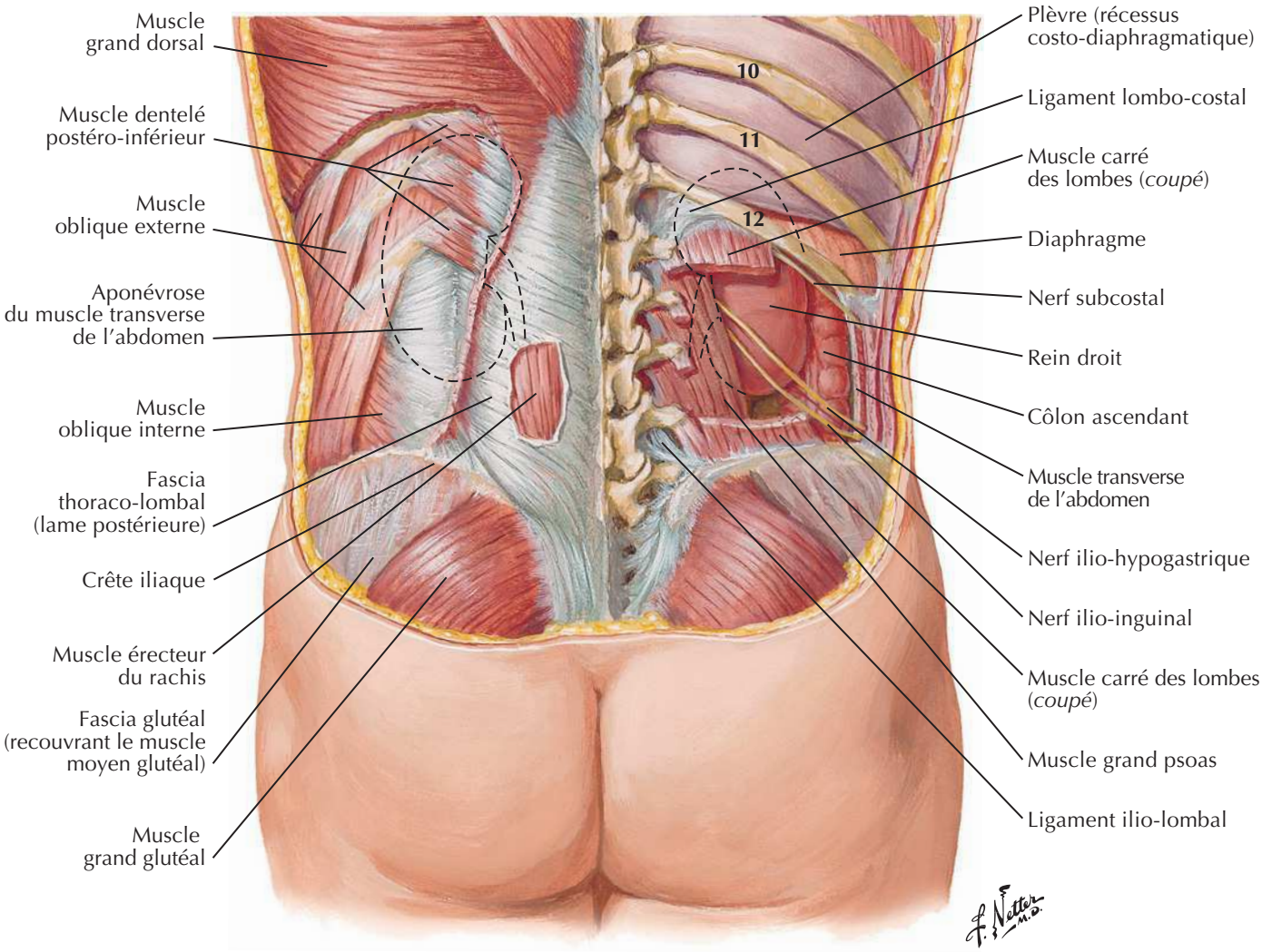

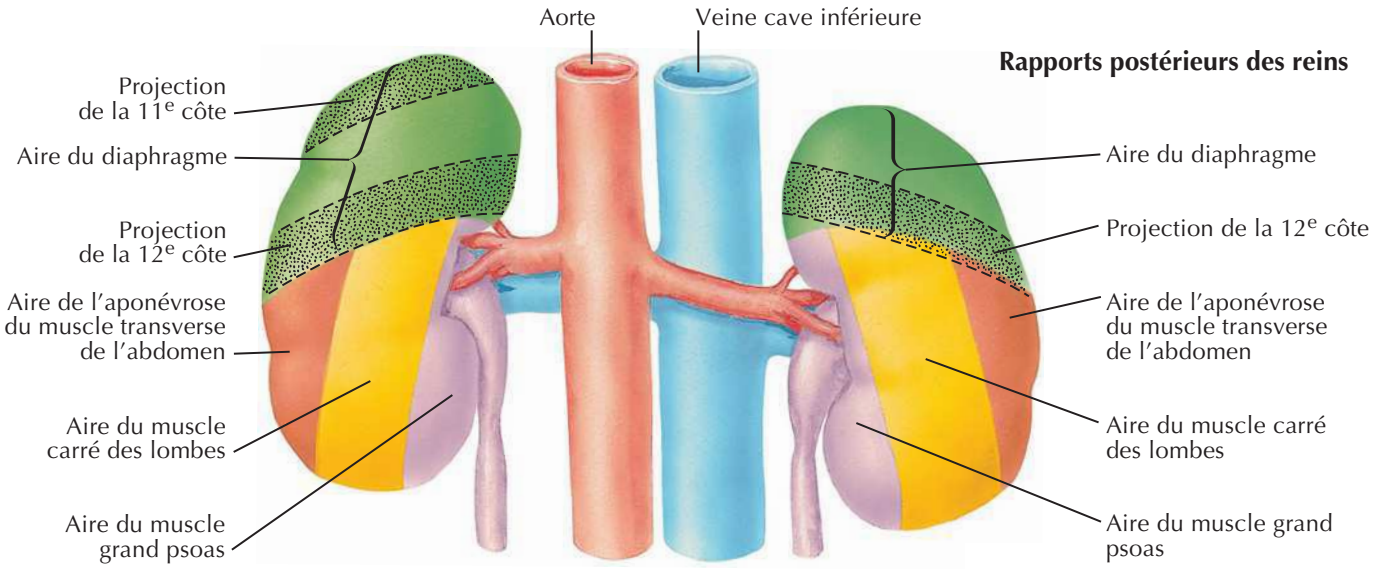

BIBLIOTHEQUE DE LA RECHERCHE BIBLIOGRAPHIQUE SCIENCE MEDICALE

BIBLIOTHEQUE DE LA RECHERCHE BIBLIOGRAPHIQUE SCIENCE MEDICALE

Artère et veine rénales *in situ*

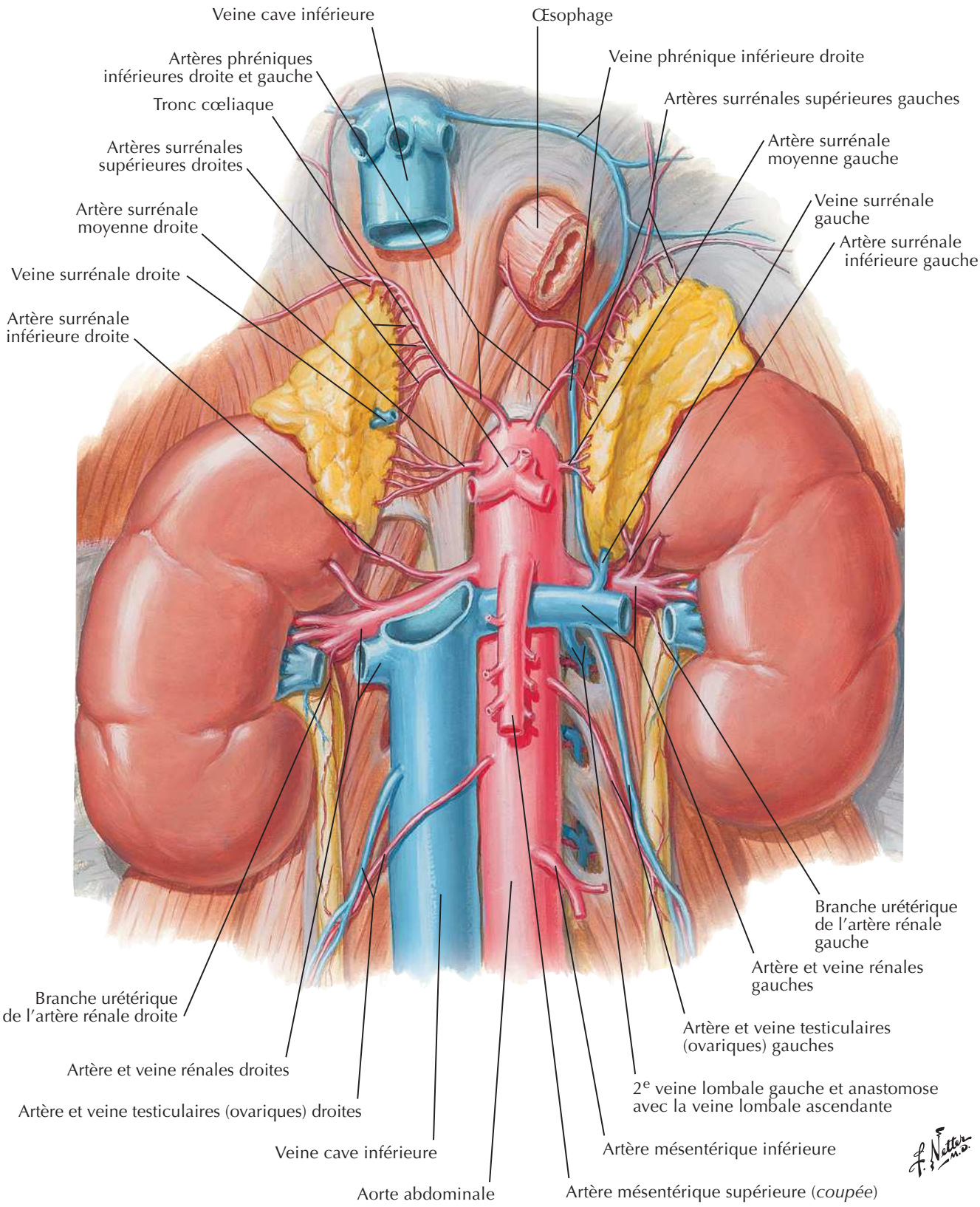

BIBLIOTHEQUE DE LA RECHERCHE BIBLIOGRAPHIQUE SCIENCE MEDICALE

BIBLIOTHEQUE DE LA RECHERCHE BIBLIOGRAPHIQUE SCIENCE MEDICALE

Structure macroscopique du rein

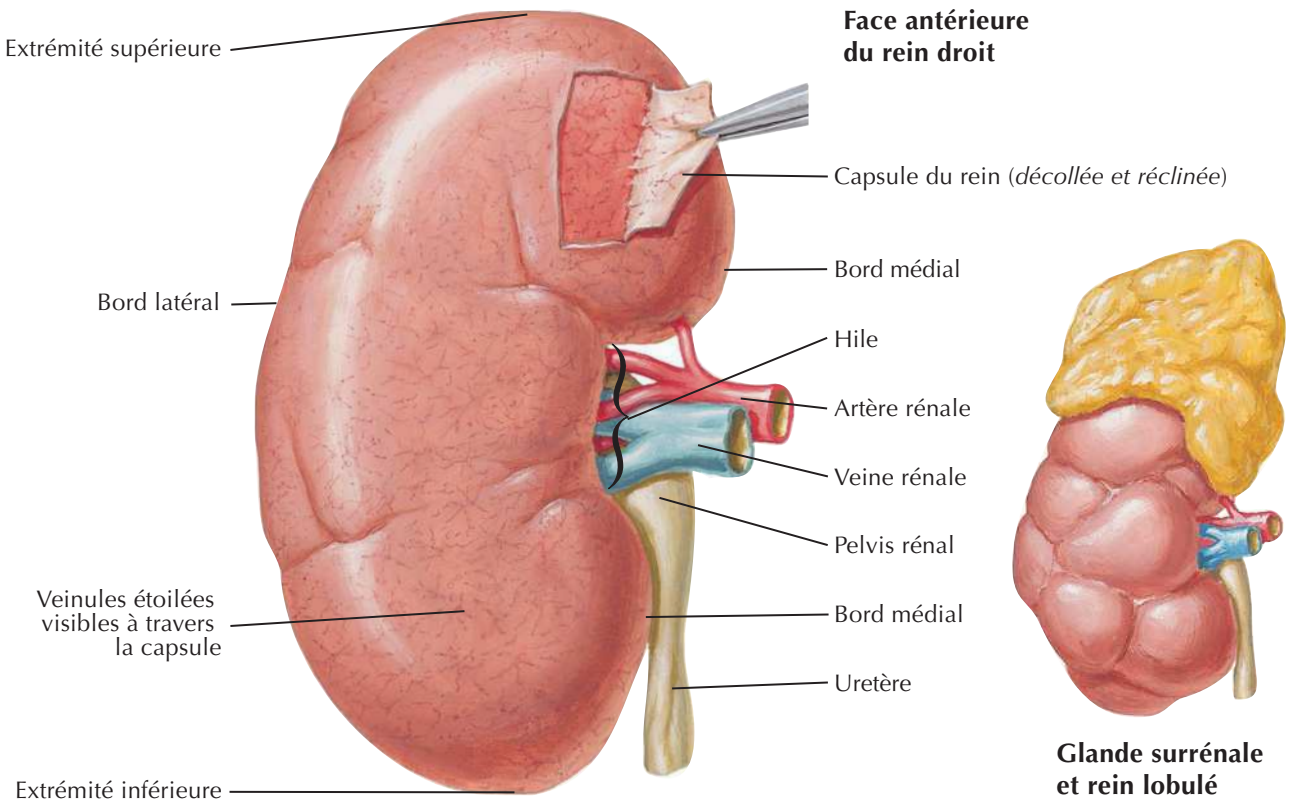

Glande surrénale et rein lobulé de l'enfant

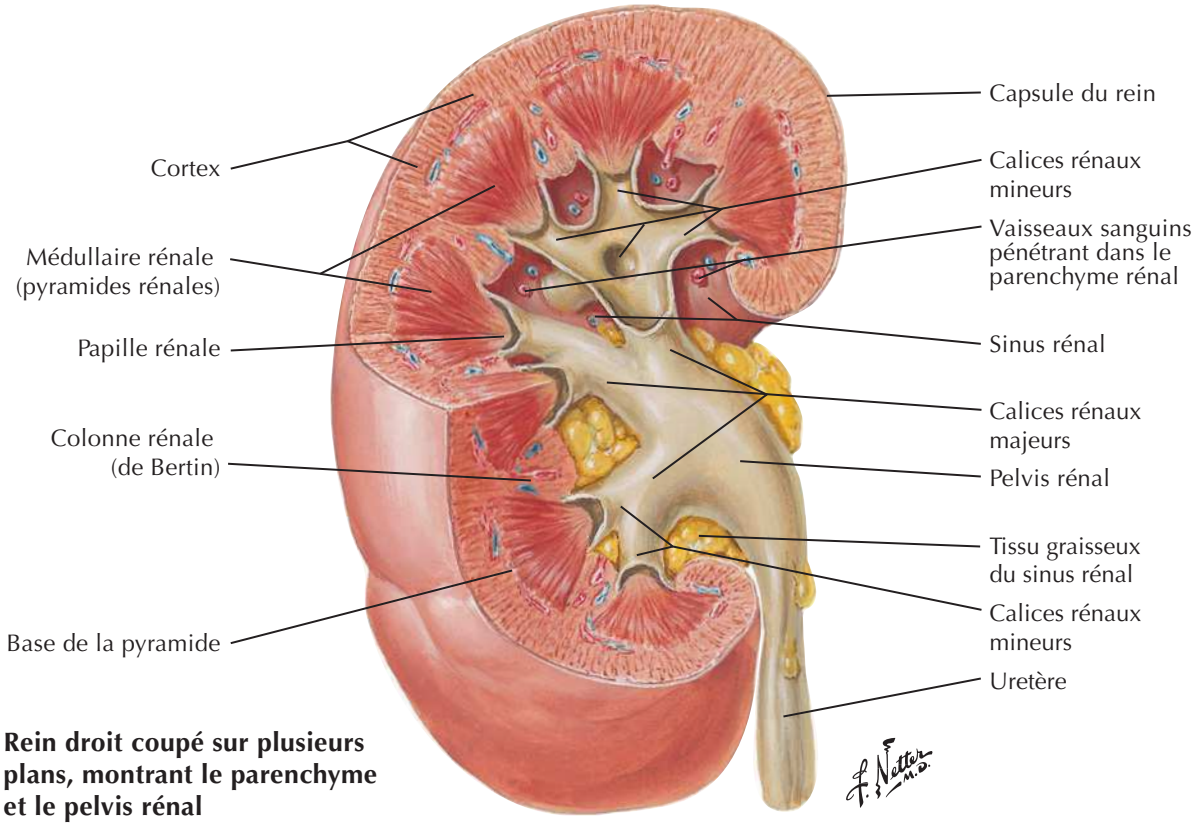

Rein droit coupé sur plusieurs plans, montrant le parenchyme et le pelvis rénal

BIBLIOTHEQUE DE LA RECHERCHE BIBLIOGRAPHIQUE SCIENCE MEDICALE

BIBLIOTHEQUE DE LA RECHERCHE BIBLIOGRAPHIQUE SCIENCE MEDICALE

Artères intra-rénales et segments rénaux

Coupe frontale du rein gauche : vue antérieure

Artère segmentaire supérieure (apicale)
Artère segmentaire supéro-antérieure
Branches capsulaires et péri-rénales
Artère surrénale inférieure
Branche antérieure de l'artère rénale
Artère rénale
Branche postérieure de l'artère rénale (artère segmentaire postérieure)
Branches urétérique et pelvienne
Artère segmentaire inféro-antérieure
Artères segmentaires postérieures
Artère segmentaire inférieure
Artères interlobaires
Artères arquées
Artérioles interlobulaires (partie radiée du cortex rénal)
Branche capsulaire perforante

Segments rénaux

Supérieur
Antéro-supérieur
Antéro-inférieur
Postérieur
Inférieur

Face ventrale du rein gauche
Face dorsale du rein gauche

BIBLIOTHEQUE DE LA RECHERCHE BIBLIOGRAPHIQUE SCIENCE MEDICALE

BIBLIOTHEQUE DE LA RECHERCHE BIBLIOGRAPHIQUE SCIENCE MEDICALE

Uretères dans l'abdomen et le pelvis

Voir aussi **Planches 341, 342, 345**

Uretère masculin : vue antérieure

Rein droit
Duodénum
Artère mésentérique supérieure
Artère colique droite
Uretère droit
Artère iléo-colique
Vaisseaux testiculaires
Artère iliaque commune
Artère iliaque interne
Artère iliaque externe
Artère rectale moyenne
Rein gauche
Uretère gauche
Artère mésentérique inférieure
Artère colique gauche
Artères sigmoïdiennes
Artère rectale supérieure (*coupée*)
Nerf génito-fémoral
Artère vésicale inférieure
Conduit déférent
Vessie

Trajet oblique de l'uretère à travers la paroi de la vessie
Muqueuse de la vessie
Uretère

Vessie
Ligament ombilical médial (partie oblitérée de l'artère ombilicale)
Ligament rond de l'utérus
Artère vésicale supérieure
Artère utérine
Artère ombilicale
Artère et nerf obturateurs
Uretère
Artère vaginale et branche vésicale inférieure
Artère iliaque externe
Vaisseaux ovariques (*coupés*)
Artère iliaque interne
Artère iliaque commune
Racine du mésentère
Ovaire
Ligament large
Pli utéro-sacral (ligament)
Uretère (rétro-péritonéal)
Récessus intersigmoïdien
Mésocôlon sigmoïde

Uretère féminin : vue supérieure

BIBLIOTHEQUE DE LA RECHERCHE BIBLIOGRAPHIQUE SCIENCE MEDICALE

BIBLIOTHEQUE DE LA RECHERCHE BIBLIOGRAPHIQUE SCIENCE MEDICALE

Artères des uretères et de la vessie

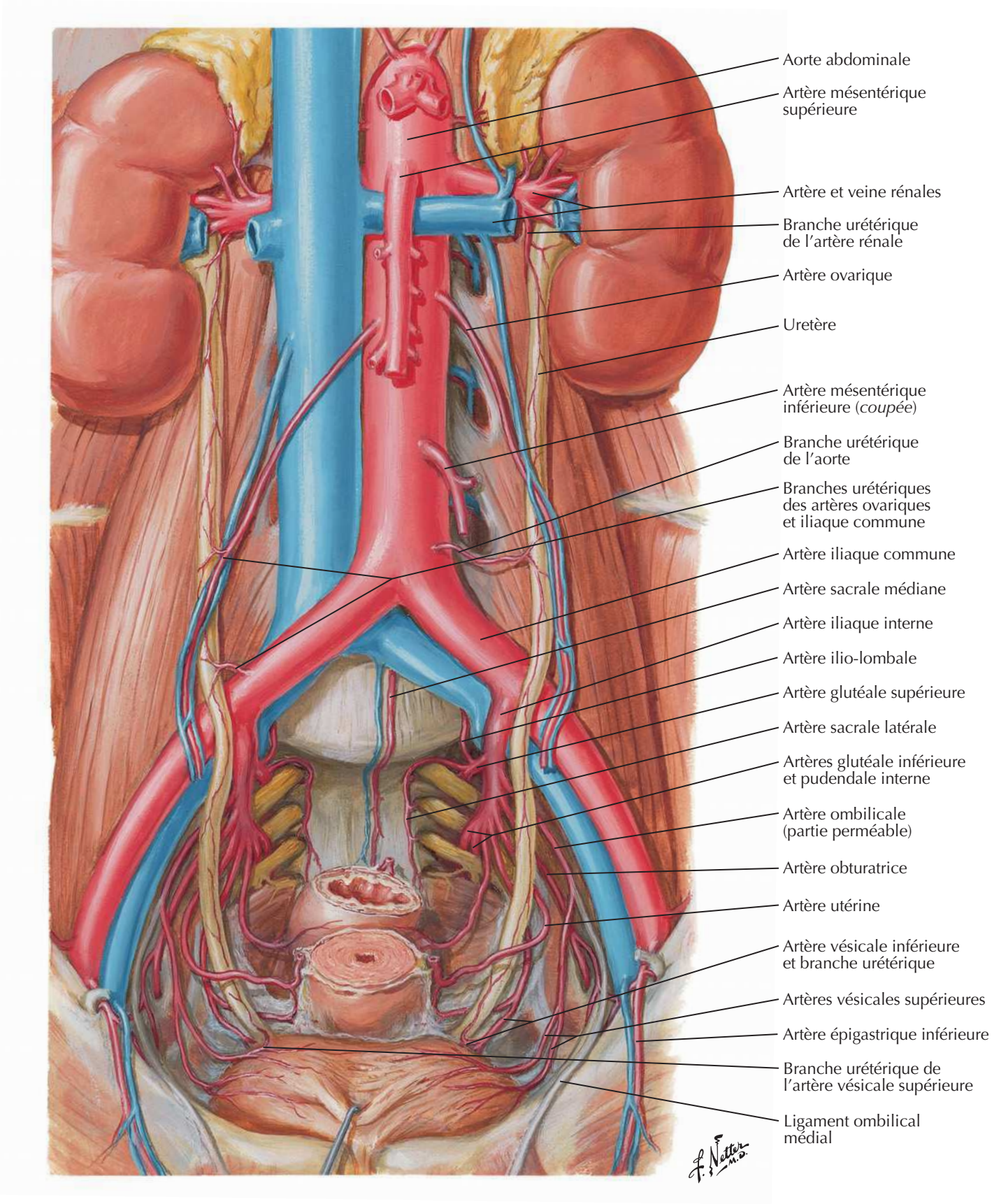

BIBLIOTHEQUE DE LA RECHERCHE BIBLIOGRAPHIQUE SCIENCE MEDICALE

Fascias rénaux

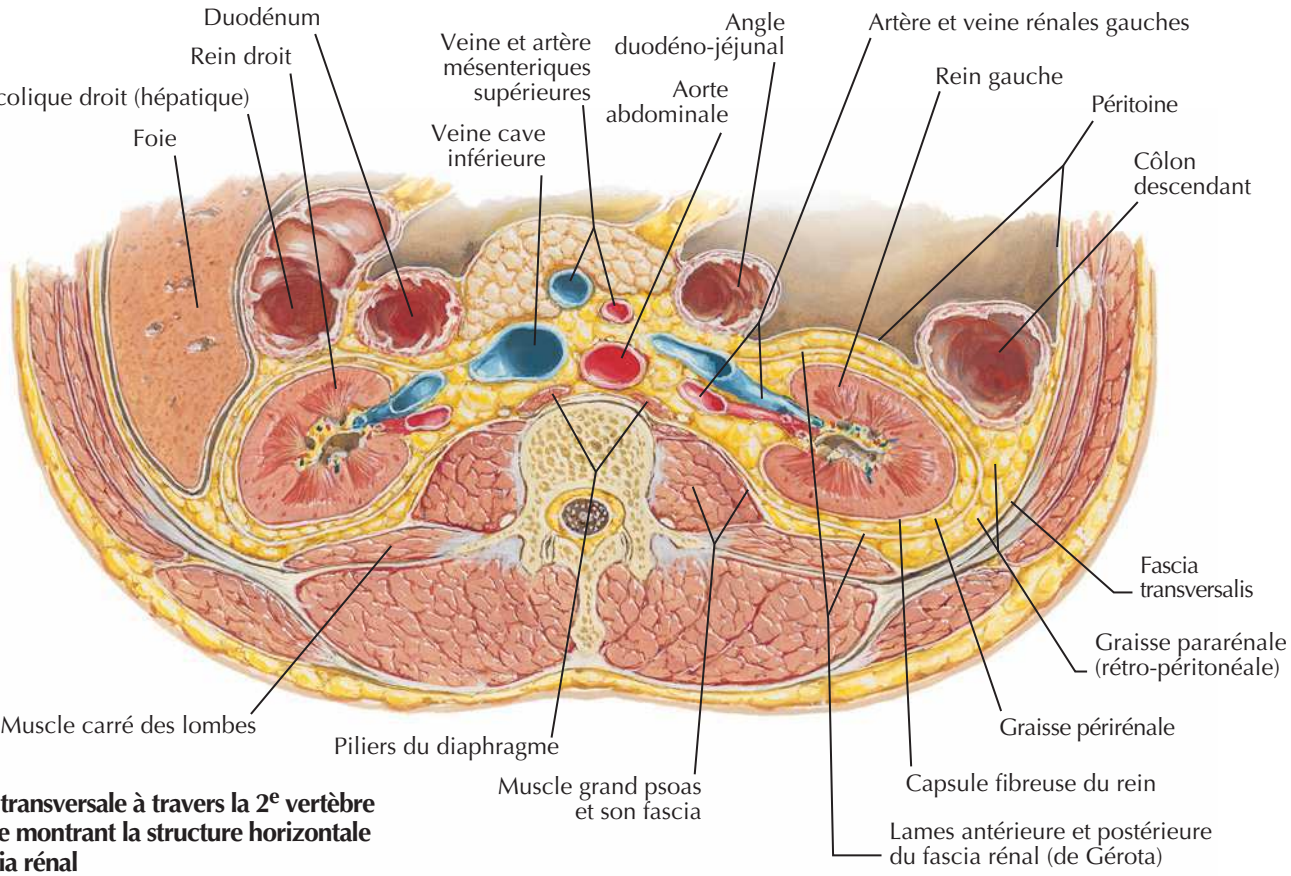

Coupe transversale à travers la 2e vertèbre lombale montrant la structure horizontale du fascia rénal

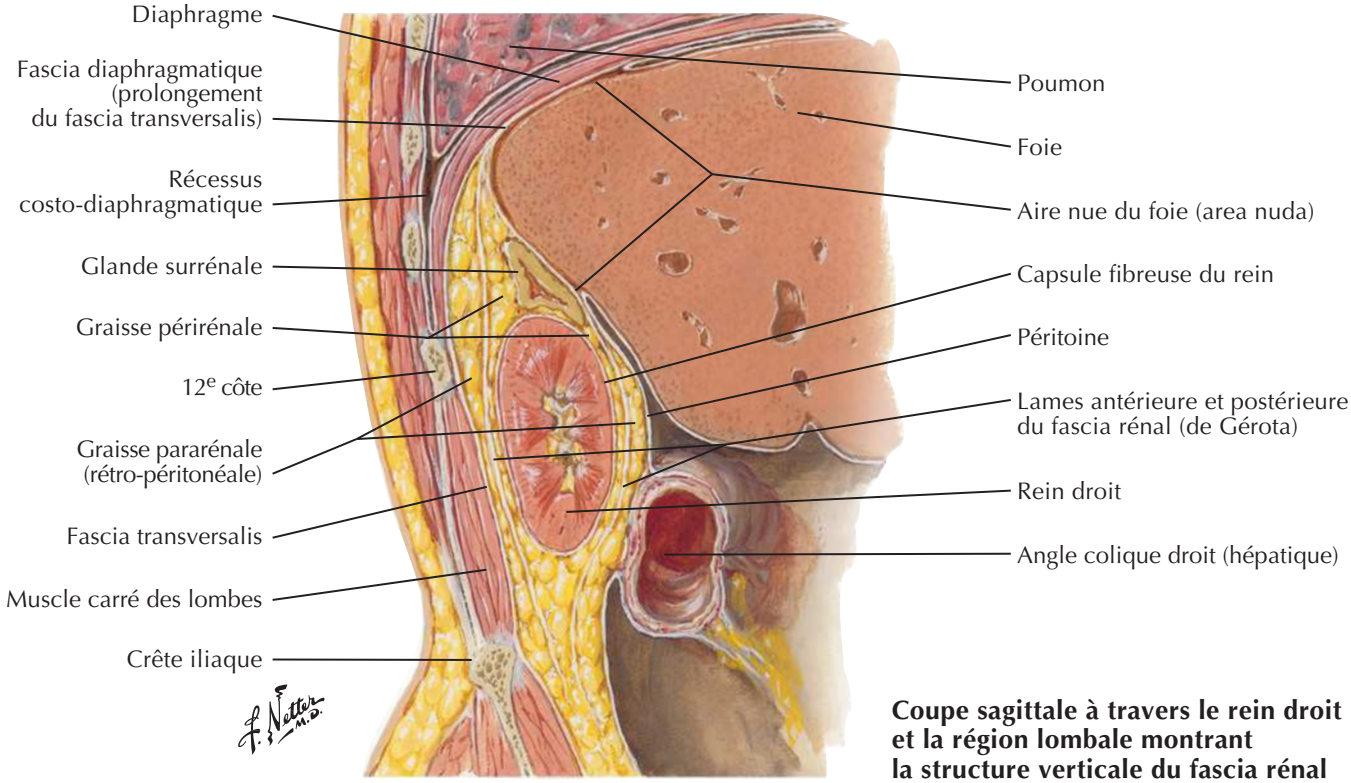

Coupe sagittale à travers le rein droit et la région lombale montrant la structure verticale du fascia rénal

BIBLIOTHEQUE DE LA RECHERCHE BIBLIOGRAPHIQUE SCIENCE MEDICALE

Vaisseaux et nœuds lymphatiques des reins et de la vessie

Voir aussi **Planches 384, 386**

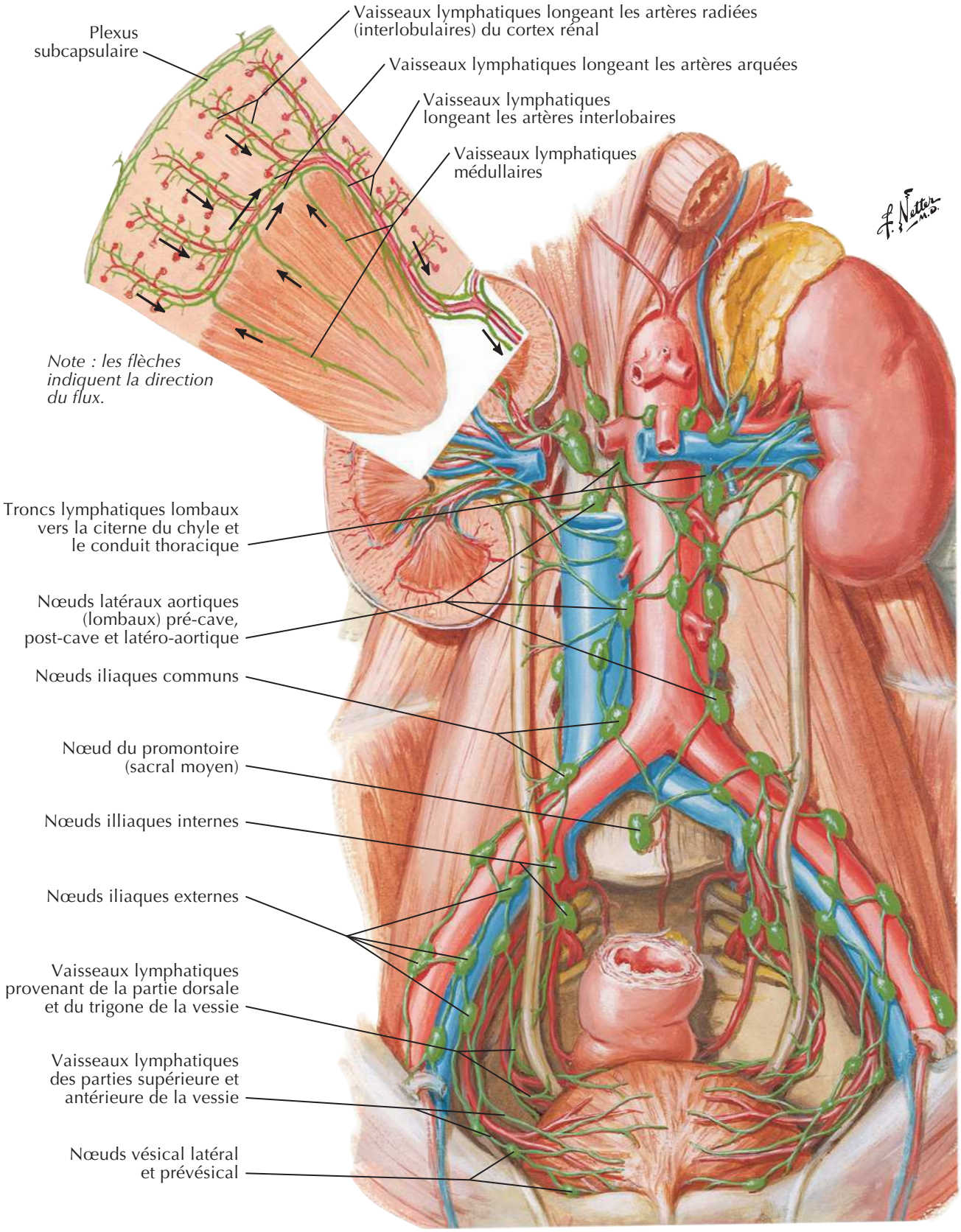

BIBLIOTHEQUE DE LA RECHERCHE BIBLIOGRAPHIQUE SCIENCE MEDICALE

BIBLIOTHEQUE DE LA RECHERCHE BIBLIOGRAPHIQUE SCIENCE MEDICALE

Nerfs autonomes des reins, des uretères et de la vessie

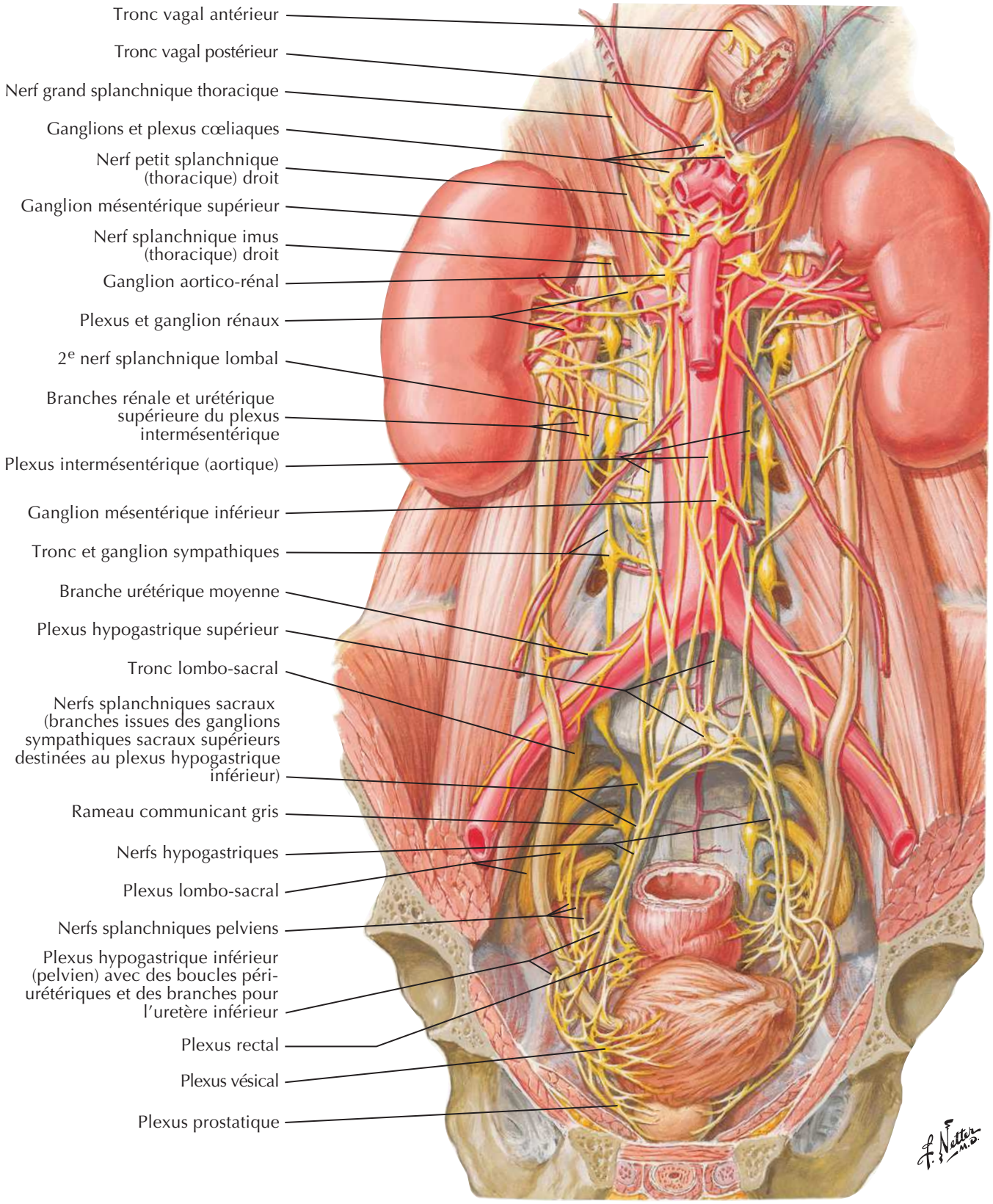

BIBLIOTHEQUE DE LA RECHERCHE BIBLIOGRAPHIQUE SCIENCE MEDICALE

BIBLIOTHEQUE DE LA RECHERCHE BIBLIOGRAPHIQUE SCIENCE MEDICALE

Innervation autonome des reins et de la partie supérieure des uretères : schéma

Voir aussi **Planches 163, 164, 395**

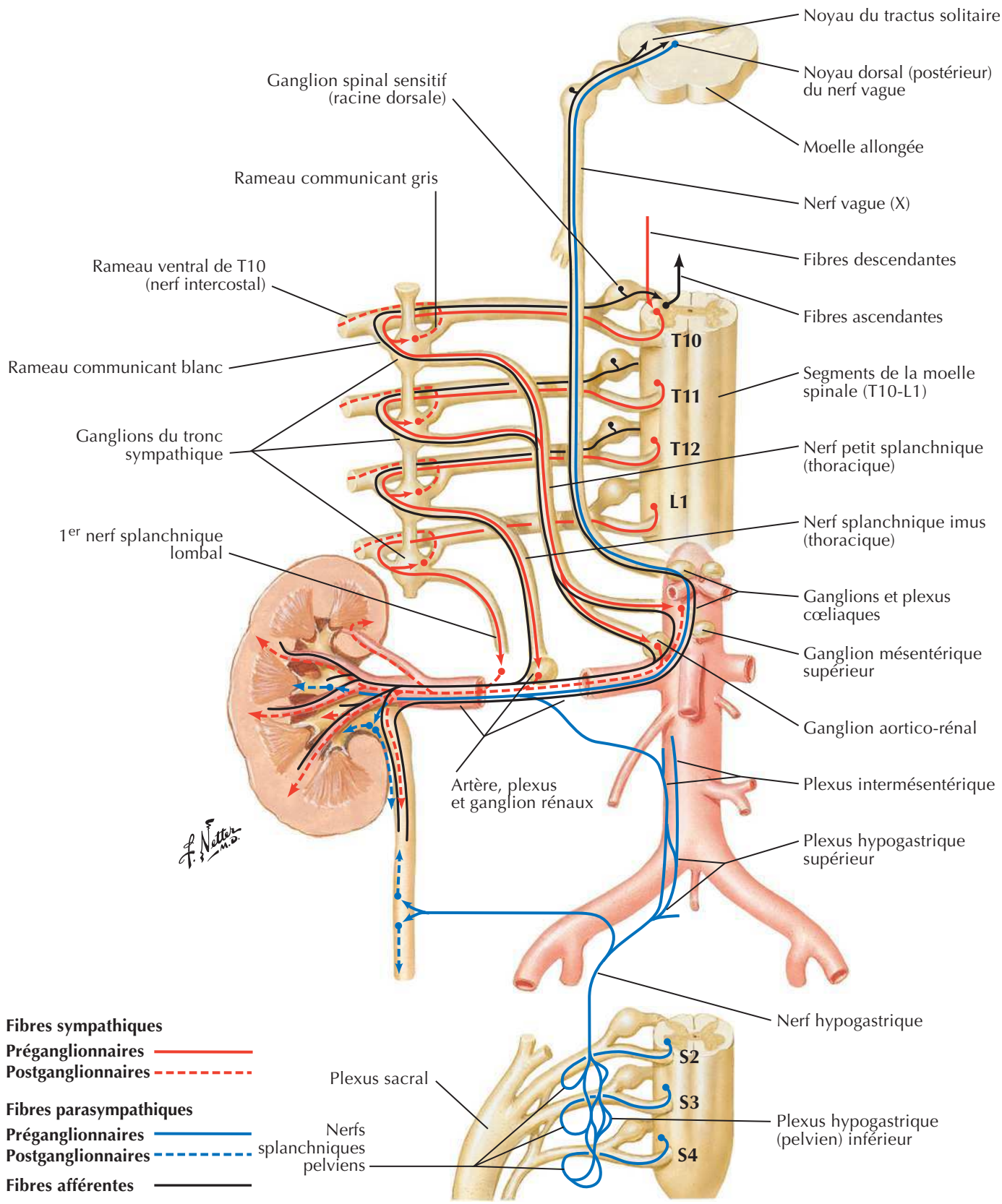

BIBLIOTHEQUE DE LA RECHERCHE BIBLIOGRAPHIQUE SCIENCE MEDICALE

BIBLIOTHEQUE DE LA RECHERCHE BIBLIOGRAPHIQUE SCIENCE MEDICALE

Nerfs autonomes des glandes surrénales : dissection et schéma

Voir aussi **Planches 163,164**

Nerf phrénique droit
Tronc vagal antérieur
Artère et plexus phréniques inférieurs droits
Glande surrénale droite
Nerf grand splanchnique (thoracique) droit
Nerf petit splanchnique (thoracique) droit
Nerf splanchnique imus (thoracique) droit
Ganglion et plexus rénaux droits
Tronc sympathique droit
1er nerf splanchnique lombal droit
Nerf phrénique gauche
Tronc vagal postérieur
Artère et plexus phréniques inférieurs gauches
Glande surrénale gauche
Nerf grand splanchnique (thoracique) gauche
Plexus et ganglions cœliaques
Nerf petit splanchnique (thoracique) gauche
Ganglions aortico-rénaux
Nerf splanchnique imus (thoracique) gauche
Ganglion et plexus rénaux gauches
Tronc sympathique gauche
1er nerf splanchnique lombal gauche
Ganglion mésentérique supérieur

Colonne cellulaire intermédio-latérale (corne latérale de la substance grise)
T5
T6
T7
T8
Moelle spinale
Tronc sympathique
Nerf grand splanchnique (fibres préganglionnaires)
Ganglion cœliaque
Fibres postganglionnaires innervant les vaisseaux sanguins
Medulla
Cortex
Fibres préganglionnaires se ramifiant autour des cellules de la médulla
Glande surrénale

F. Netter M.D.

BIBLIOTHEQUE DE LA RECHERCHE BIBLIOGRAPHIQUE SCIENCE MEDICALE

BIBLIOTHEQUE DE LA RECHERCHE BIBLIOGRAPHIQUE SCIENCE MEDICALE

Artères et veines des glandes surrénales *in situ*

Foie (*relevé*)

Artères surrénales supérieures (branches de l'artère phrénique inférieure)

Veine cave inférieure (*réclinée médialement*)

Veine surrénale

Branches des artères surrénales moyennes (issues de l'aorte abdominale)

Péritoine (*coupé*)

Fascia rénal (de Gérota)

Rein droit (*abaissé*)

Glande surrénale

Artère surrénale inférieure (branche de l'artère rénale)

Duodénum (*abaissé*)

Vue abdominale de la glande surrénale droite

Pancréas et rate (*relevés*)

Artère phrénique inférieure gauche

Artères surrénales supérieures

Glande surrénale

Fascia rénal (de Gérota)

Rein gauche

Veine splénique (liénale)

Aorte

Angle duodéno-jéjunal

Angle colique gauche (splénique) (*écarté médialement*)

Artère surrénale moyenne

Veine surrénale

Artère surrénale inférieure

Artère et veine rénales gauches

Péritoine (*coupé*)

Vue abdominale de la glande surrénale gauche

Coupe transversale à travers la glande surrénale

Capsule

Cortex

Médulla

BIBLIOTHEQUE DE LA RECHERCHE BIBLIOGRAPHIQUE SCIENCE MEDICALE

BIBLIOTHEQUE DE LA RECHERCHE BIBLIOGRAPHIQUE SCIENCE MEDICALE

Paroi et viscères de l'abdomen : coupe sagittale paramédiane

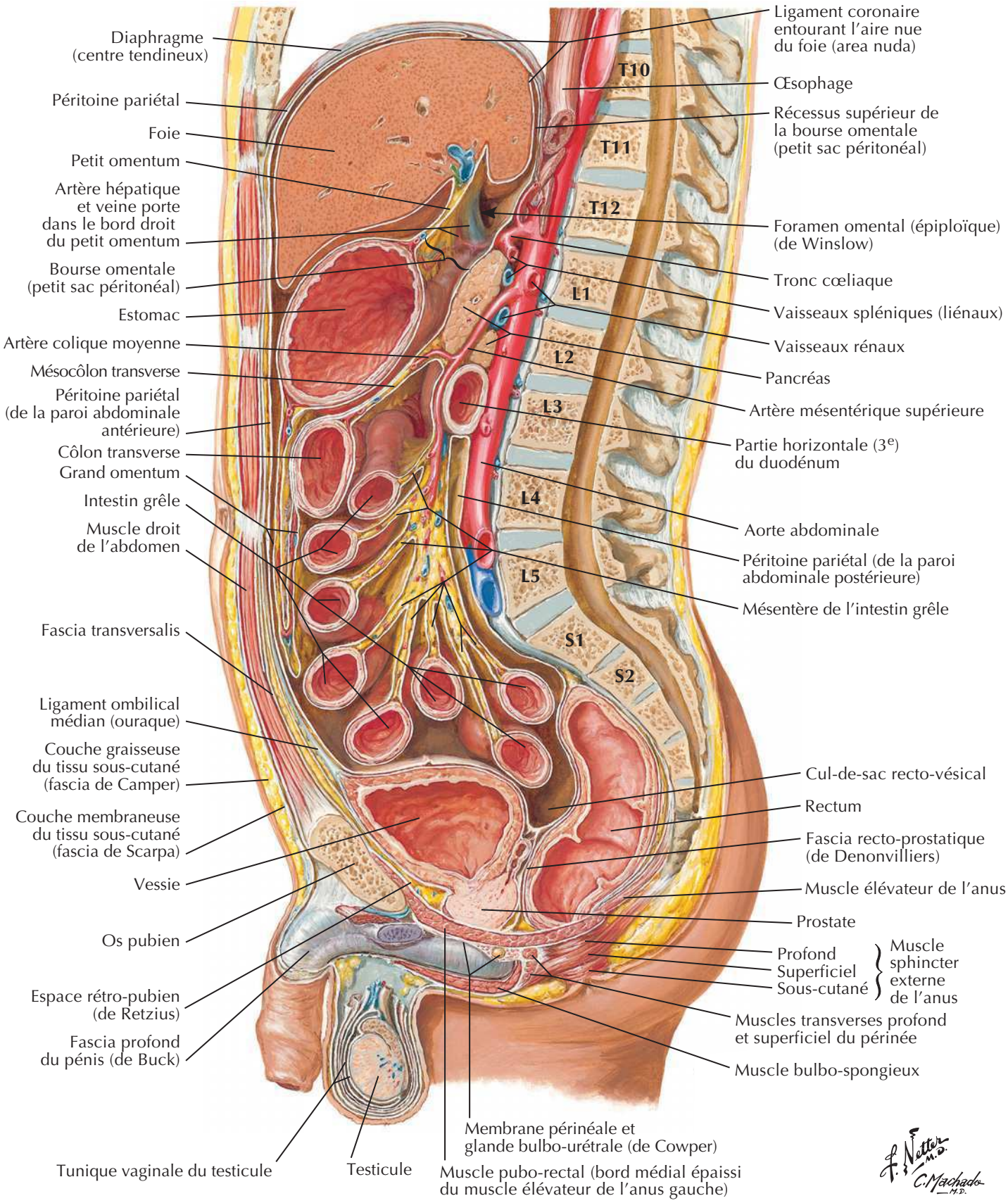

BIBLIOTHEQUE DE LA RECHERCHE BIBLIOGRAPHIQUE SCIENCE MEDICALE

BIBLIOTHEQUE DE LA RECHERCHE BIBLIOGRAPHIQUE SCIENCE MEDICALE

Coupes de l'abdomen : clichés axiaux TDM

Série de clichés TDM axiaux dans le sens cranio-caudal (A à C)

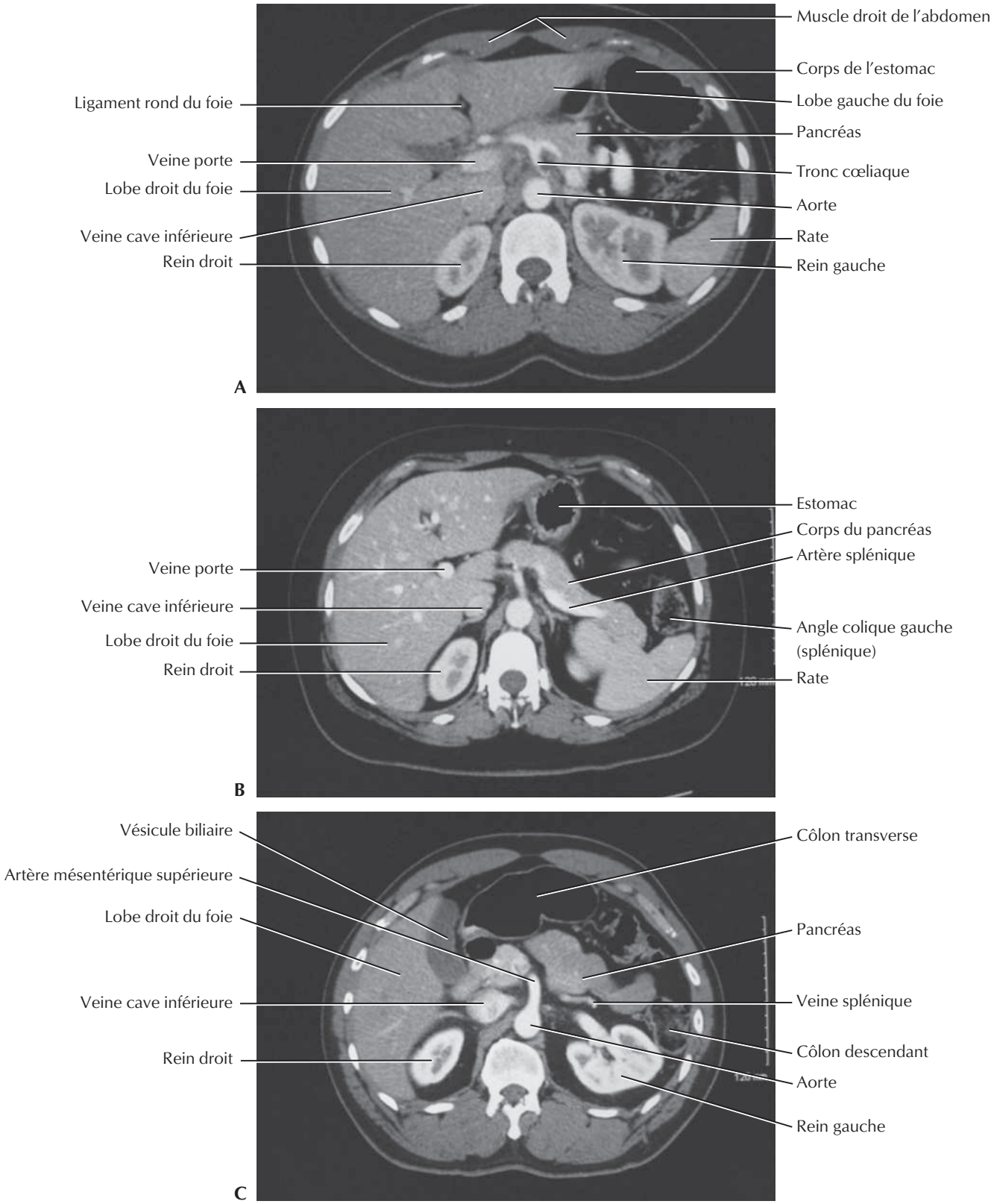

BIBLIOTHEQUE DE LA RECHERCHE BIBLIOGRAPHIQUE SCIENCE MEDICALE

BIBLIOTHEQUE DE LA RECHERCHE BIBLIOGRAPHIQUE SCIENCE MEDICALE

Coupe de l'abdomen : clichés axiaux TDM (suite)

Série de clichés TDM axiaux dans le sens cranio-caudal (D à E)

D

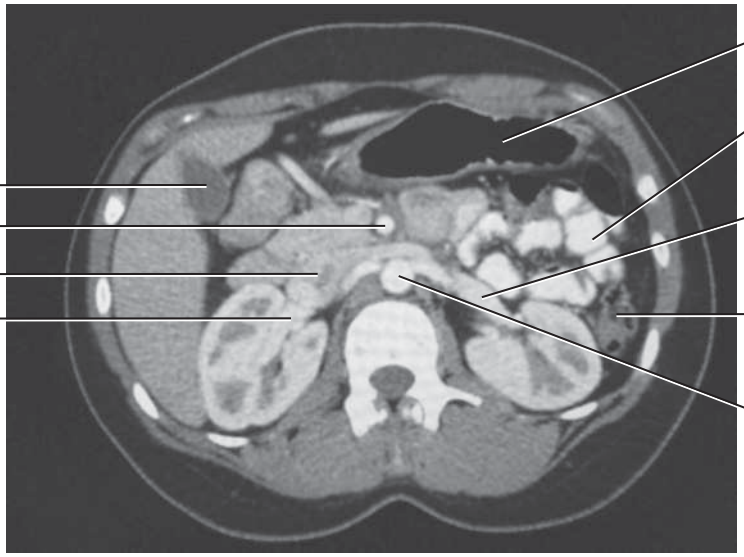

E

BIBLIOTHEQUE DE LA RECHERCHE BIBLIOGRAPHIQUE SCIENCE MEDICALE

BIBLIOTHEQUE DE LA RECHERCHE BIBLIOGRAPHIQUE SCIENCE MEDICALE

Coupe transversale : niveau de T10, synchondrose xiphosternale

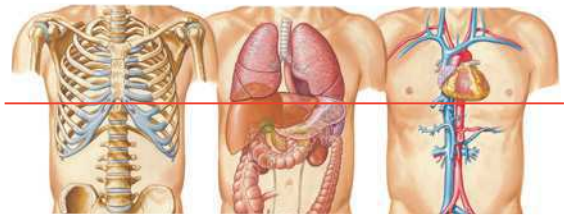

Processus xiphoïde
Diaphragme
Cartilages costaux
Muscle droit de l'abdomen
Jonction gastro-œsophagienne
Foie
Pilier gauche du diaphragme (formant le bord gauche du hiatus œsophagien)
Pilier droit du diaphragme (formant le bord droit du hiatus œsophagien)
Plis gastriques (rides)
Veine cave inférieure
Fundus de l'estomac
Muscle dentelé antérieur
Aorte thoracique
Veine azygos
Pilier gauche du diaphragme
Diaphragme
Muscle grand dorsal
Rate
Lobe inférieur du poumon gauche dans le récessus costo-diaphragmatique
Lobe inférieur du poumon droit dans le récessus costo-diaphragmatique
Corps de la vertèbre T10
Muscle érecteur du rachis
Conduit thoracique

C. Machado M.D.

BIBLIOTHEQUE DE LA RECHERCHE BIBLIOGRAPHIQUE SCIENCE MEDICALE

BIBLIOTHEQUE DE LA RECHERCHE BIBLIOGRAPHIQUE SCIENCE MEDICALE

Coupe transversale : niveau de T12, inférieur au processus xiphoïde

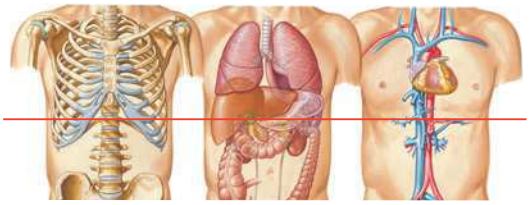

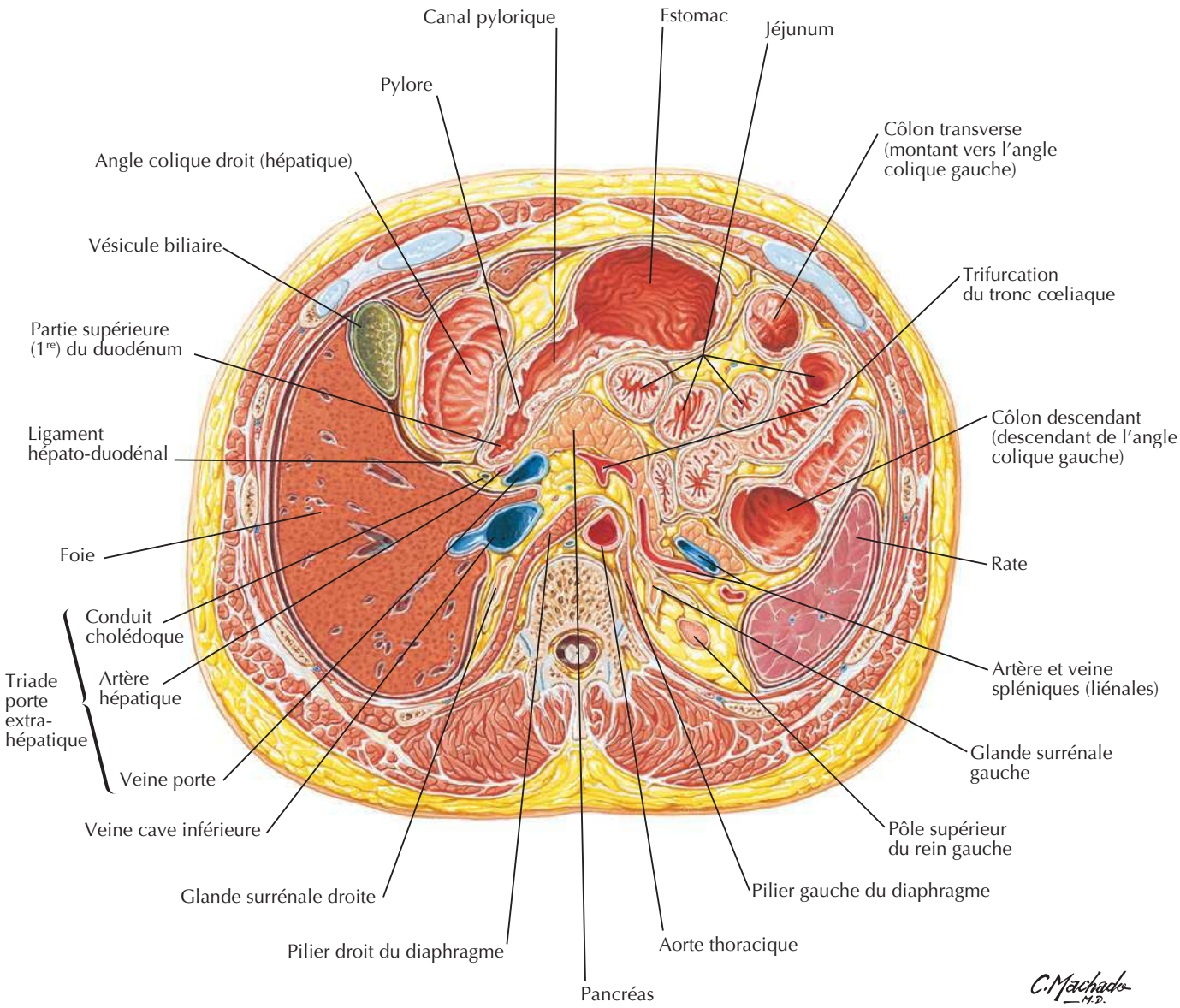

BIBLIOTHEQUE DE LA RECHERCHE BIBLIOGRAPHIQUE SCIENCE MEDICALE

BIBLIOTHEQUE DE LA RECHERCHE BIBLIOGRAPHIQUE SCIENCE MEDICALE

Coupe transversale : niveau du disque intervertébral T12-L1

Veine mésentérique supérieure (devenant veine porte)
Tronc cœliaque
Veine splénique (liénale)
Côlon transverse
Côlon transverse
Pancréas (tête)
Jéjunum
Côlon ascendant (angle colique droit)
Muscle oblique externe
Conduit cholédoque
Côlon descendant
Partie descendante (2e) du duodénum
Veine cave inférieure
Glande surrénale gauche
Glande surrénale droite
Rate
Cortex rénal
Rein gauche
Foie
Médullaire rénale
Pôle supérieur du rein droit
Pilier droit du diaphragme
Pilier gauche du diaphragme
Disque intervertébral T12-L1
Aorte abdominale

C. Machado M.D.

BIBLIOTHEQUE DE LA RECHERCHE BIBLIOGRAPHIQUE SCIENCE MEDICALE

BIBLIOTHEQUE DE LA RECHERCHE BIBLIOGRAPHIQUE SCIENCE MEDICALE

Coupe transversale : niveau du disque intervertébral L1-L2

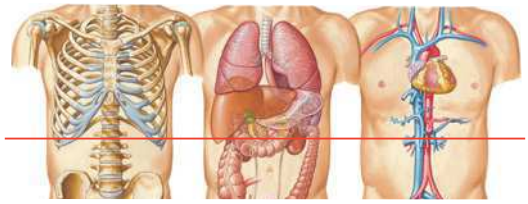

Grand omentum
Veine mésentérique supérieure
Artère mésentérique supérieure
Pancréas et son processus unciné
Côlon transverse
Côlon transverse
Iléum (iléon)
Jéjunum
Jonction des 2e et 3e parties du duodénum
Capsule adipeuse du rein (graisse périrénale)
Côlon ascendant
Jonction urétéro-pelvienne
Foie
Côlon descendant
Fascia rénal
Veine rénale droite (s'ouvrant dans la veine cave inférieure)
Rein gauche
Rein droit
Pelvis rénal et calice majeur
Graisse pararénale
Veine cave inférieure
Pilier droit du diaphragme
Artère rénale gauche
Muscle grand psoas
Veine rénale gauche (s'ouvrant dans la veine cave inférieure)
Disque intervertébral L1-L2
Pilier gauche du diaphragme
Cône médullaire et queue de cheval
Aorte abdominale

C. Machado M.D.

BIBLIOTHEQUE DE LA RECHERCHE BIBLIOGRAPHIQUE SCIENCE MEDICALE

BIBLIOTHEQUE DE LA RECHERCHE BIBLIOGRAPHIQUE SCIENCE MEDICALE

Coupe transversale : niveau du disque intervertébral L3-L4

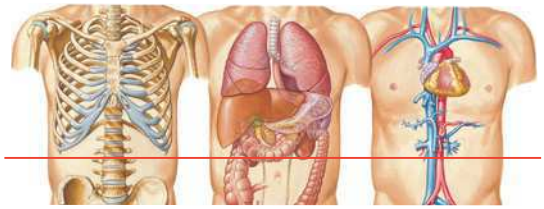

Ligament rond du foie
Côlon transverse
Ligne blanche
Muscle droit de l'abdomen
Branches des vaisseaux épigastriques inférieurs
Appendices omentaux (épiploïques)
Gaine du muscle droit de l'abdomen
Grand omentum
Aponévrose du muscle transverse de l'abdomen
Péritoine pariétal
Aponévrose du muscle oblique externe
Fascia transversalis
Aponévrose du muscle oblique interne
Muscle transverse de l'abdomen
Mésentère de l'intestin grêle
Intestin grêle (iléum)
Muscle oblique interne
Vaisseaux mésentériques supérieurs
Muscle oblique externe
Nœud lymphatique
Intestin grêle (jéjunum)
Côlon ascendant
Côlon descendant
Sillon para-colique droit (gouttière)
Sillon para-colique gauche (gouttière)
Tendon d'origine du muscle transverse de l'abdomen
Uretère gauche
Muscle carré des lombes
Nerf ilio-hypogastrique
Muscle grand dorsal
Nerf ilio-inguinal
Vaisseaux testiculaires (ovariques)
Lames du fascia thoraco-lombal: Fusionnée, Moyenne, Postérieure
Muscle petit psoas
Péritoine pariétal
Nerf génito-fémoral droit
Muscle grand psoas
Veine cave inférieure
Tronc sympathique gauche
Ligament longitudinal antérieur
Muscle érecteur du rachis
Ligament jaune
Disque intervertébral entre les vertèbres L3 et L4
Aorte abdominale
Processus épineux de la vertèbre L3
Plexus intermésentérique (aortique)

BIBLIOTHEQUE DE LA RECHERCHE BIBLIOGRAPHIQUE SCIENCE MEDICALE

MUSCLE	INSERTION PROXIMALE (ORIGINE)	INSERTION DISTALE (TERMINAISON)	INNERVATION	ACTIONS PRINCIPALES	VASCULARISATION ARTÉRIELLE	GROUPE MUSCULAIRE
Carré des lombes	Moitié médiale du bord inférieur de la 12e côte, sommet des processus transverses des vertèbres lombales	Ligament ilio-lombal, lèvre interne de la crête iliaque	Rameaux ventraux du nerf thoracique T12 et des quatre premiers nerfs lombaux	Étend et fléchit latéralement la colonne vertébrale, fixe la 12e côte lors de l'inspiration	Artère ilio-lombale	Paroi abdominale postérieure
Diaphragme	Processus xiphoïde, six derniers cartilages costaux, vertèbres L1-L3, ligaments arqués	Convergence vers le centre tendineux	Nerf phrénique	Attire le centre tendineux vers le bas et l'avant pendant l'inspiration	Artères péricardiaco-phréniques, musculo-phréniques et phréniques supérieures et inférieures	Paroi abdominale postérieure
Droit de l'abdomen	Symphyse pubienne, crête pubienne	Processus xiphoïde, cartilages costaux 5-7	Rameaux ventraux des six derniers nerfs thoraciques (nerfs intercostaux 6-11 et nerf subcostal)	Fléchit le tronc et comprime les viscères abdominaux	Artères épigastriques supérieure et inférieure	Paroi abdominale
Grand psoas	Processus transverses des vertèbres lombales, côtés des corps des vertèbres T12-L5 et sur les disques intervertébraux correspondants	Petit trochanter du fémur	Rameaux ventraux des quatre premiers nerfs lombaux	Point fixe supérieur et en synergie avec le muscle iliaque, fléchisseur de la hanche ; point fixe inférieur, incline latéralement la colonne vertébrale ; contribue à s'asseoir en fléchissant la colonne lombale sur le bassin ; point fixe inférieur et en synergie avec le muscle iliaque, fléchisseur du tronc	Branche lombale de l'artère ilio-lombale	Paroi abdominale postérieure
Iliaque	Deux tiers supérieurs de la fosse iliaque, aile du sacrum et ligaments sacro-iliaques antérieurs	Petit trochanter du fémur et diaphyse sous-jacente, tendon du muscle grand psoas	Nerf fémoral	Fléchisseur (et rotateur latéral) de la cuisse au niveau de la hanche, stabilisateur de la hanche, agit avec le grand psoas	Branches iliaques de l'artère ilio-lombale	Paroi abdominale postérieure
Oblique externe	Face externe des côtes 5-12	Ligne blanche, tubercule pubien, moitié antérieure de la crête iliaque	Rameaux ventraux des six derniers nerfs thoraciques (nerfs intercostaux 6-11 et nerf subcostal)	Comprime et soutient les viscères abdominaux, fléchisseur et rotateur du tronc	Artères épigastriques supérieure et inférieure	Paroi abdominale
Oblique interne	Fascia thoraco-lombaire, deux tiers antérieurs de la crête iliaque, moitié latérale du ligament inguinal	Bords inférieurs des côtes 10-12, ligne blanche, pubis via le tendon conjoint	Rameaux ventraux des six derniers nerfs thoraciques (nerfs intercostaux 6-11 et nerf subcostal) et du premier nerf lombal	Comprime et soutient les viscères abdominaux, fléchisseur et rotateur du tronc	Artères épigastriques supérieure et inférieure et artère circonflexe iliaque profonde	Paroi abdominale
Petit psoas	Rebords vertébraux des vertèbres T12-L1 et disque intervertébral correspondant	Ligne pectinée et éminence ilio-pectinée	Rameau ventral du premier nerf lombal	Fléchisseur du pelvis sur la colonne vertébrale	Branche lombale de l'artère ilio-lombale	Paroi abdominale postérieure
Pyramidal	Corps du pubis en avant du muscle droit de l'abdomen	Ligne blanche	Nerf ilio-hypogastrique (ou le nerf subcostal)	Tenseur de la ligne blanche	Artère épigastrique inférieure	Paroi abdominale
Transverse de l'abdomen	Faces internes des cartilages costaux 7-12, fascia thoraco-lombal, crête iliaque, tiers latéral du ligament inguinal	Ligne blanche avec l'aponévrose du muscle oblique interne, crête pubienne et pecten du pubis *via* le tendon conjoint	Rameaux ventraux des six derniers nerfs thoraciques (nerfs intercostaux 6-11 et nerf subcostal) et du premier nerf lombal	Comprime et soutient les viscères abdominaux	Artères circonflexe iliaque profonde et épigastrique inférieure	Paroi abdominale

Des variations dans les contributions des nerfs spinaux dans l'innervation des muscles, dans la vascularisation artérielle des muscles, dans leurs insertions et leurs actions sont des événements fréquents dans l'anatomie humaine. Ainsi, il peut exister des différences entre les textes de différents ouvrages : considérez que les variations anatomiques sont normales.

BIBLIOTHEQUE DE LA RECHERCHE BIBLIOGRAPHIQUE SCIENCE MEDICALE
Page blanche

BIBLIOTHEQUE DE LA RECHERCHE BIBLIOGRAPHIQUE SCIENCE MEDICALE

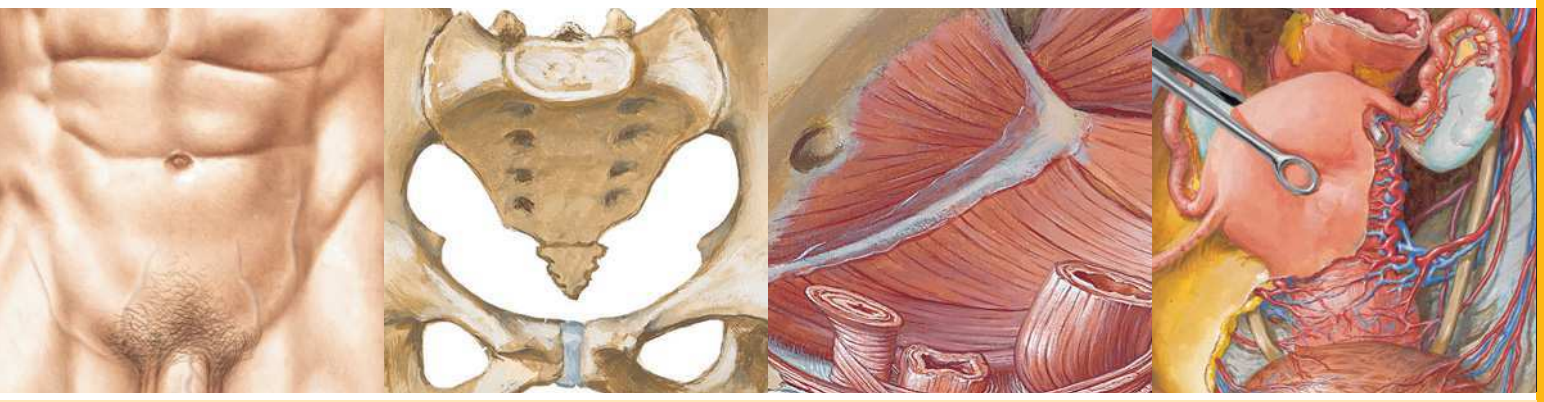

Section 5 PELVIS ET PÉRINÉE

Anatomie de surface

Planche 329

329 Pelvis et périnée : anatomie de surface

Os et ligaments

Planches 330-334

330 Ossature du pelvis
331 Radiographies des pelvis féminin et masculin
332 Différences sexuelles du pelvis : mesures
333 Os et ligaments du pelvis
334 Os et ligaments du pelvis (suite)

Plancher et contenu pelviens

Planches 335-345

335 Diaphragme pelvien féminin
336 Diaphragme pelvien féminin (suite)
337 Diaphragme pelvien féminin (suite)
338 Diaphragme pelvien masculin
339 Diaphragme pelvien masculin (suite)
340 Viscères pelviens et périnée féminin
341 Contenu du pelvis féminin
342 Viscères pelviens chez la femme
343 Fascia endopelvien et espaces potentiels
344 Viscères pelviens et périnée masculin
345 Contenu du pelvis masculin

BIBLIOTHEQUE DE LA RECHERCHE BIBLIOGRAPHIQUE SCIENCE MEDICALE

PELVIS ET PÉRINÉE

Vessie

Planches 346-348

346 Vessie : orientation et soutènement
347 Sphincters urinaires féminins
348 Vessie : chez la femme et chez l'homme

Utérus, vagin et structures de soutien

Planches 349-353

349 Croissance utérine
350 Utérus, vagin et structures de soutien
351 Utérus : fascia et ligaments
352 Utérus et annexes
353 Ligaments pelviens

Périnée, organes génitaux chez la femme

Planches 354-357

354 Périnée et organes génitaux externes féminins (vulve)
355 Périnée féminin (dissection superficielle)
356 Périnée féminin et diaphragme uro-génital
357 Espaces périnéaux chez la femme

Périnée, organes génitaux chez l'homme

Planches 358-365

358 Périnée et organes génitaux externes chez l'homme (dissection superficielle)
359 Périnée et organes génitaux externes chez l'homme (dissection profonde)
360 Pénis
361 Espaces périnéaux chez l'homme
362 Prostate et vésicules séminales
363 Urètre
364 Descente des testicules
365 Scrotum et son contenu

Homologies des organes génitaux

Planches 366-367

366 Homologies des organes génitaux externes
367 Homologies des organes génitaux internes

Testicule, épididyme et conduit déférent

Planche 368

368 Testicule, épididyme et conduit déférent

Rectum

Planches 369-374

369 Rectum *in situ* : homme et femme
370 Fosse ischio-rectale
371 Rectum et canal anal
372 Musculeuse ano-rectale
373 Muscle sphincter externe de l'anus : vues périnéales
374 Espaces périnéo-pelviens réels et potentiels

Coupes tomodensitométriques

Planche 375

375 Coupes du pelvis : clichés TDM sagittaux

Vascularisation

Planches 376-386

376 Artères du rectum et du canal anal (homme)
377 Veines du rectum et du canal anal (femme)
378 Artères et veines des organes pelviens (femme)
379 Artères et veines des testicules
380 Artères et veines pelviennes (femme)
381 Artères et veines pelviennes (homme)
382 Artères et veines du périnée et de l'utérus
383 Artères et veines du périnée (homme)
384 Vaisseaux et nœuds lymphatiques pelviens et des organes génitaux (femme)
385 Vaisseaux et nœuds lymphatiques du périnée (femme)
386 Vaisseaux et nœuds lymphatiques pelviens et des organes génitaux (homme)

BIBLIOTHEQUE DE LA RECHERCHE BIBLIOGRAPHIQUE SCIENCE MEDICALE

Innervation

Planches 387-395

387 Nerfs des organes génitaux externes (homme)

388 Nerfs des viscères pelviens (homme)

389 Nerfs du périnée (homme)

390 Nerfs des viscères pelviens (femme)

391 Nerfs du périnée et des organes génitaux externes (femme)

392 Voies nerveuses durant l'accouchement

393 Innervation des organes de la reproduction chez la femme : schéma

394 Innervation des organes de la reproduction chez l'homme : schéma

395 Innervation de la vessie et de l'uretère inférieur : schéma

Coupes transversales anatomiques

Planches 396-397

396 Pelvis masculin : coupe transversale de la jonction vésico-prostatique

397 Pelvis féminin : coupe transversale du vagin-urètre

Muscles

Tableaux 5-1 et 5-2

BIBLIOTHEQUE DE LA RECHERCHE BIBLIOGRAPHIQUE SCIENCE MEDICALE

BIBLIOTHEQUE DE LA RECHERCHE BIBLIOGRAPHIQUE SCIENCE MEDICALE
Page blanche

BIBLIOTHEQUE DE LA RECHERCHE BIBLIOGRAPHIQUE SCIENCE MEDICALE

Pelvis et périnée : anatomie de surface

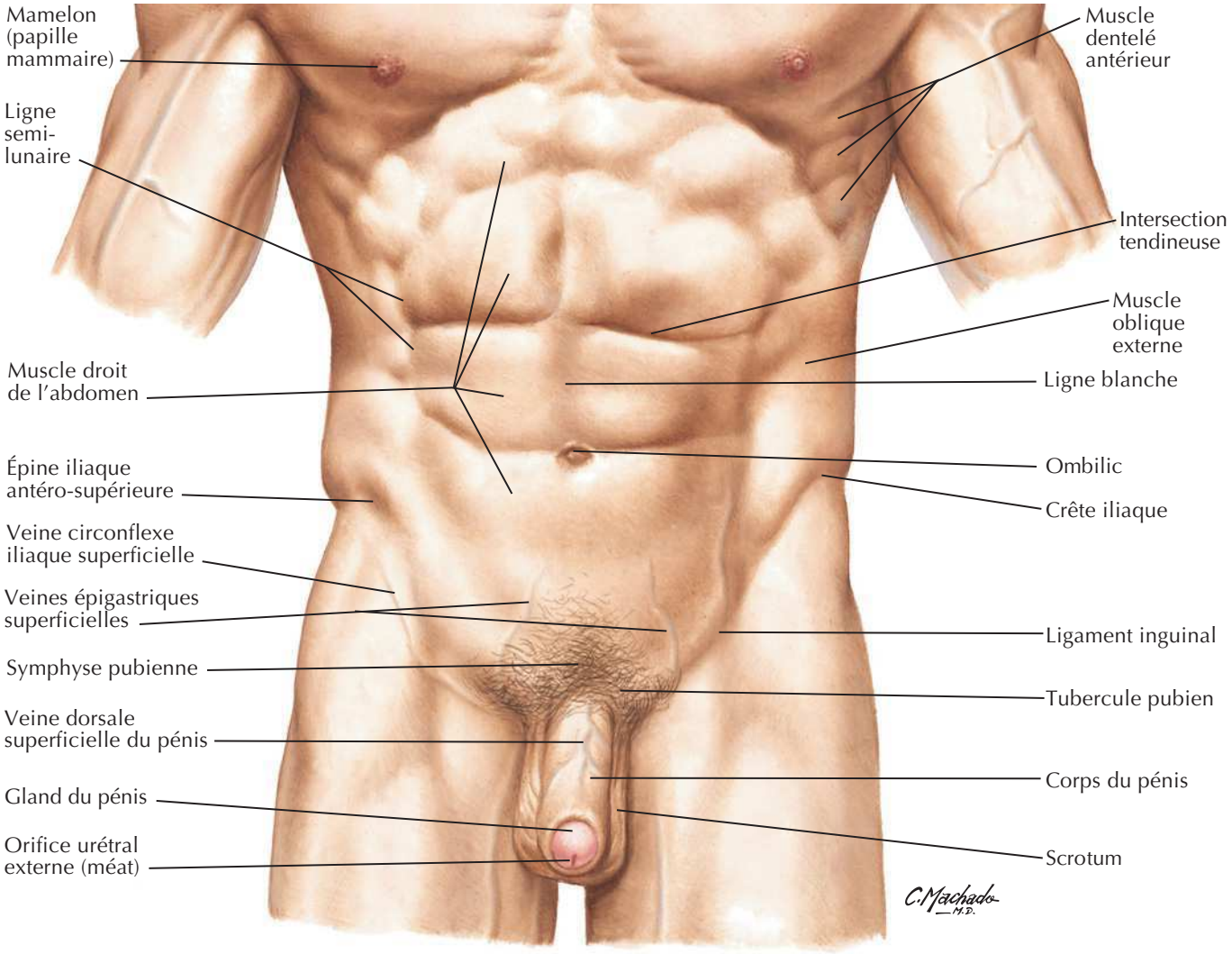

BIBLIOTHEQUE DE LA RECHERCHE BIBLIOGRAPHIQUE SCIENCE MEDICALE

Ossature du pelvis

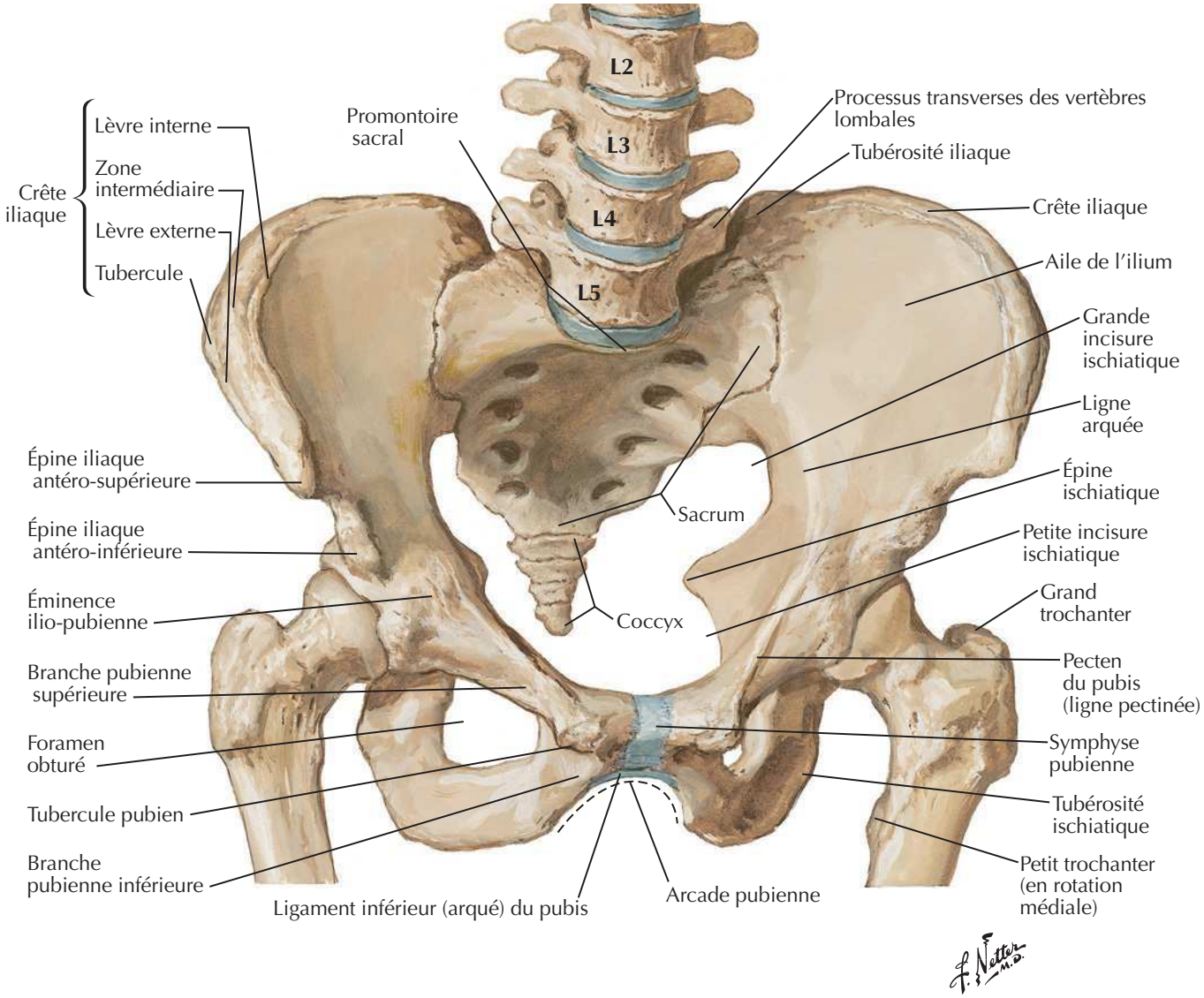

BIBLIOTHEQUE DE LA RECHERCHE BIBLIOGRAPHIQUE SCIENCE MEDICALE

Radiographies des pelvis féminin et masculin

Voir aussi **Planches 243, 475**

Pelvis féminin

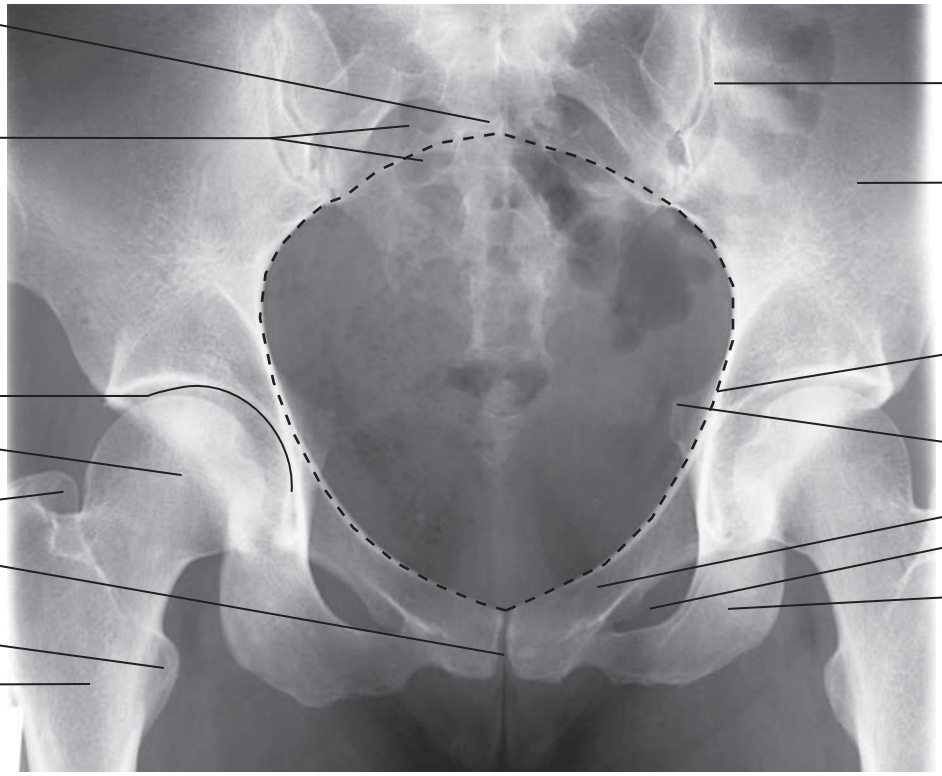

Pelvis masculin

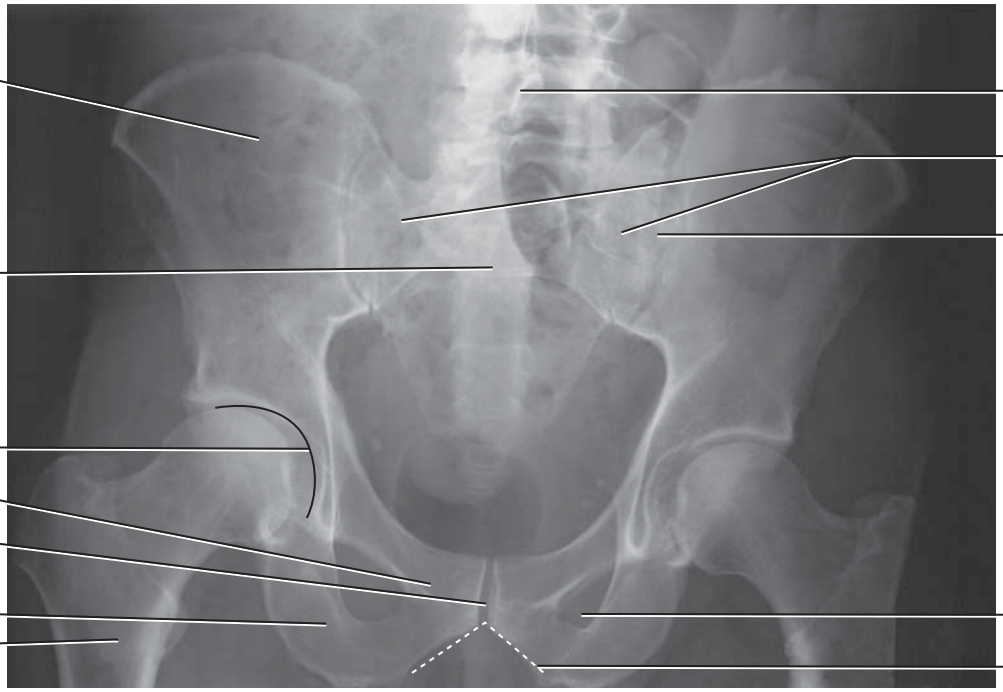

BIBLIOTHEQUE DE LA RECHERCHE BIBLIOGRAPHIQUE SCIENCE MEDICALE

BIBLIOTHEQUE DE LA RECHERCHE BIBLIOGRAPHIQUE SCIENCE MEDICALE

Différences sexuelles du pelvis : mesures

Voir aussi **Planche 243**

Ouverture supérieure du pelvis féminin (détroit supérieur)

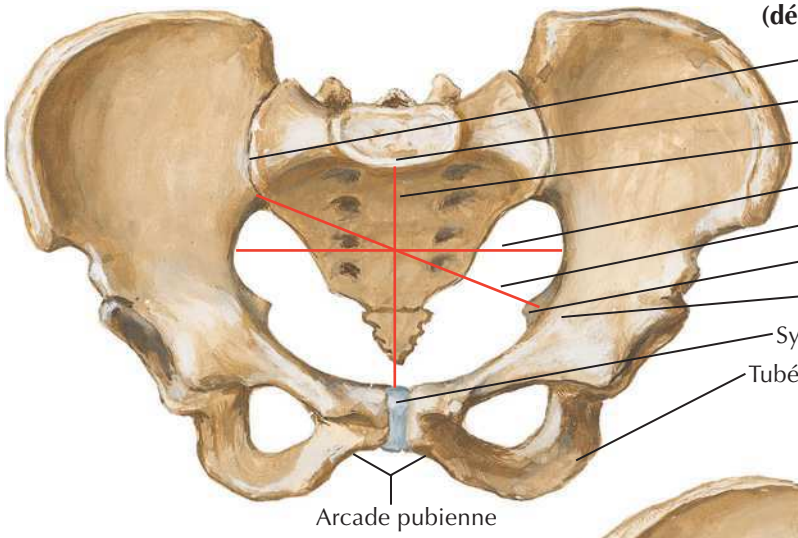

Ouverture supérieure du pelvis masculin (détroit supérieur)

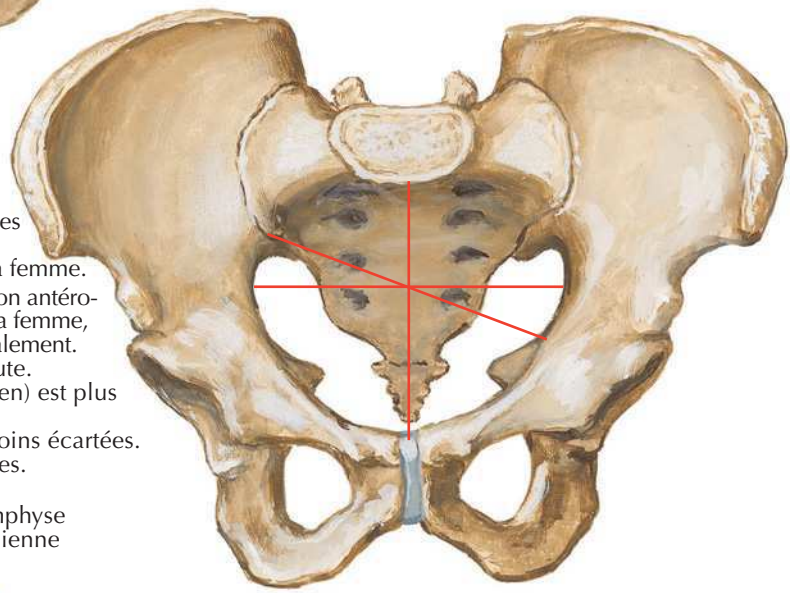

Le diamètre conjugué est le seul diamètre du détroit supérieur du pelvis qui peut être mesuré cliniquement

- Proportionnellement à la taille, toutes les dimensions masculines sont légèrement inférieures à celles de la femme.
- L'ouverture supérieure est d'orientation antéro-postérieure plus marquée que chez la femme, où elle tend à être ovalaire transversalement.
- La symphyse pubienne est plus haute.
- L'arcade pubienne (angle sub-pubien) est plus étroite.
- Les tubérosités ischiatiques sont moins écartées.
- Les ailes iliaques sont moins évasées.

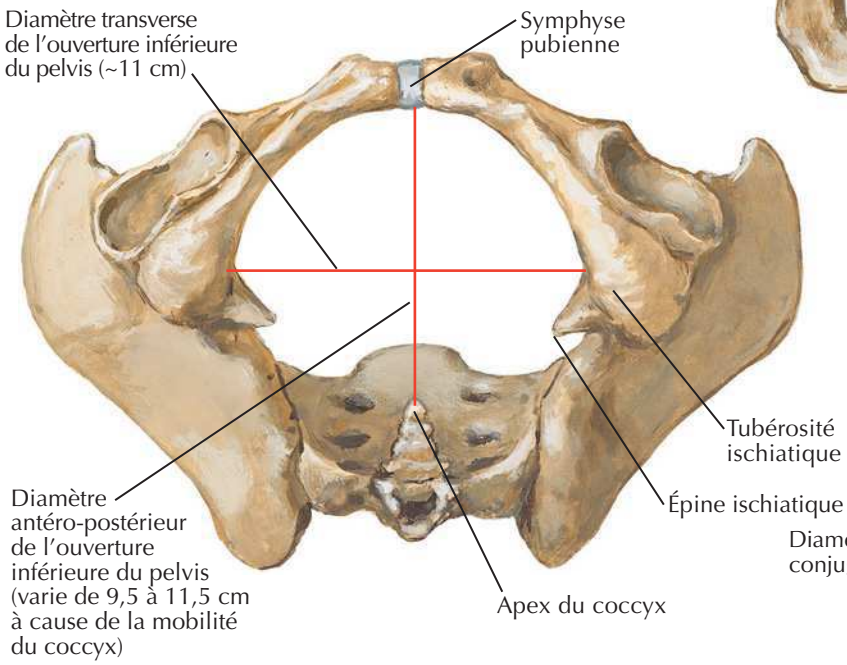

Ouverture inférieure du pelvis féminin (détroit inférieur)

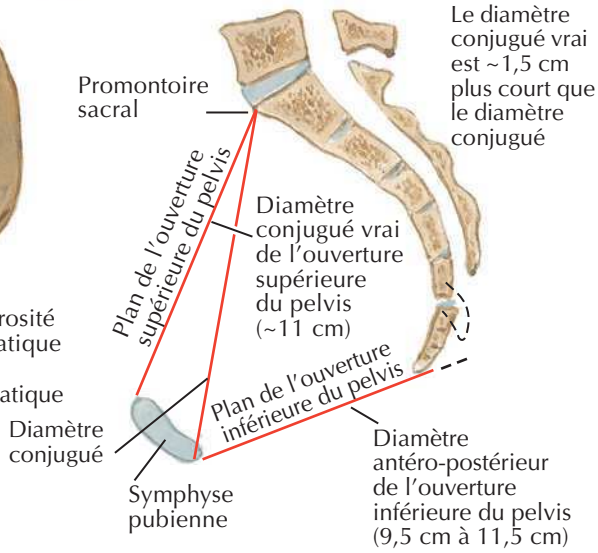

Le diamètre transverse est la plus grande distance du détroit supérieur du pelvis

Coupe sagittale chez la femme

BIBLIOTHEQUE DE LA RECHERCHE BIBLIOGRAPHIQUE SCIENCE MEDICALE

BIBLIOTHEQUE DE LA RECHERCHE BIBLIOGRAPHIQUE SCIENCE MEDICALE

Os et ligaments du pelvis

Voir aussi **Planche 473**

Ligament ilio-lombal
Crête iliaque
Ligament supra-épineux
Épine iliaque postéro-supérieure
Ligaments sacro-iliaques postérieurs
Tubercule iliaque
Foramens sacraux dorsaux (postérieurs)
Grand foramen ischiatique
Épine iliaque antéro-supérieure
Ligament sacro-épineux
Ligament sacro-tubéral
Petit foramen ischiatique
Bord acétabulaire
Tubérosité ischiatique
Tendon du long chef du muscle biceps fémoral
Profond
Superficiel
Ligaments sacro-coccygiens postérieurs
Ligament sacro-coccygien latéral

Vue postérieure

Ligament longitudinal antérieur
Ligament ilio-lombal
Fosse iliaque
Ligament sacro-iliaque antérieur
Promontoire sacral
Grand foramen ischiatique
Épine iliaque antéro-supérieure
Ligament sacro-tubéral
Ligament sacro-épineux
Épine iliaque antéro-inférieure
Épine ischiatique
Petit foramen ischiatique
Éminence ilio-pubienne
Branche supérieure du pubis
Branche ischio-pubienne
Tubercule du pubis
Foramens sacraux pelviens (antérieurs)
Coccyx
Ligaments sacro-coccygiens antérieurs
Symphyse pubienne

Vue antérieure

F. Netter M.D.

BIBLIOTHEQUE DE LA RECHERCHE BIBLIOGRAPHIQUE SCIENCE MEDICALE

BIBLIOTHEQUE DE LA RECHERCHE BIBLIOGRAPHIQUE SCIENCE MEDICALE

Os et ligaments du pelvis (suite)

Voir aussi **Planche 158**

Coupe sagittale médiane

Crête iliaque
- Zone intermédiaire
- Lèvre interne

Fosse iliaque

Épine iliaque antéro-supérieure

Ligne arquée

Épine iliaque antéro-inférieure

Éminence ilio-pubienne

Canal obturateur

Branche supérieure du pubis

Pecten du pubis (ligne pectinée)

Tubercule pubien

Surface symphysaire

Membrane obturatrice

Corps de la vertèbre L5

Grand bassin (faux pelvis)

Disque intervertébral lombo-sacral (L5-S1)

Promontoire sacral

Grand foramen ischiatique

Petit bassin (vrai pelvis)

Épine ischiatique

Ligament sacro-épineux

Petit foramen ischiatique

Ligament sacro-tubéral

Coccyx

Tubérosité ischiatique

Vue latérale

Ligament supra-épineux

Lignes glutéales postérieure, antérieure et inférieure

Épine iliaque postéro-supérieure

Crête sacrale médiane

Épine iliaque postéro-inférieure

Ligament sacro-iliaque postérieur

Grand foramen ischiatique

Ligament sacro-épineux

Ligaments sacro-coccygiens postérieur et latéral

Ligament sacro-tubéral

Épine ischiatique

Petit foramen ischiatique

Tubérosité ischiatique

Membrane obturatrice

Corps de la vertèbre L4

Crête iliaque
- Zone intermédiaire
- Lèvre externe
- Tubercule iliaque

Aile de l'ilium (face glutéale)

Corps de l'ilium

Épine iliaque antéro-supérieure

Épine iliaque antéro-inférieure

Acétabulum

Labrum acétabulaire

Limbus acétabulaire

Surface semi-lunaire (articulaire)

Incisure acétabulaire

Ligament transverse de l'acétabulum

Branche pubienne supérieure

Tubercule pubien

Crête obturatrice

Canal obturateur

Branche ischio-pubienne

F. Netter M.D.

BIBLIOTHEQUE DE LA RECHERCHE BIBLIOGRAPHIQUE SCIENCE MEDICALE

BIBLIOTHEQUE DE LA RECHERCHE BIBLIOGRAPHIQUE SCIENCE MEDICALE

Diaphragme pelvien féminin

Voir aussi **Planches 348, 350, 370**

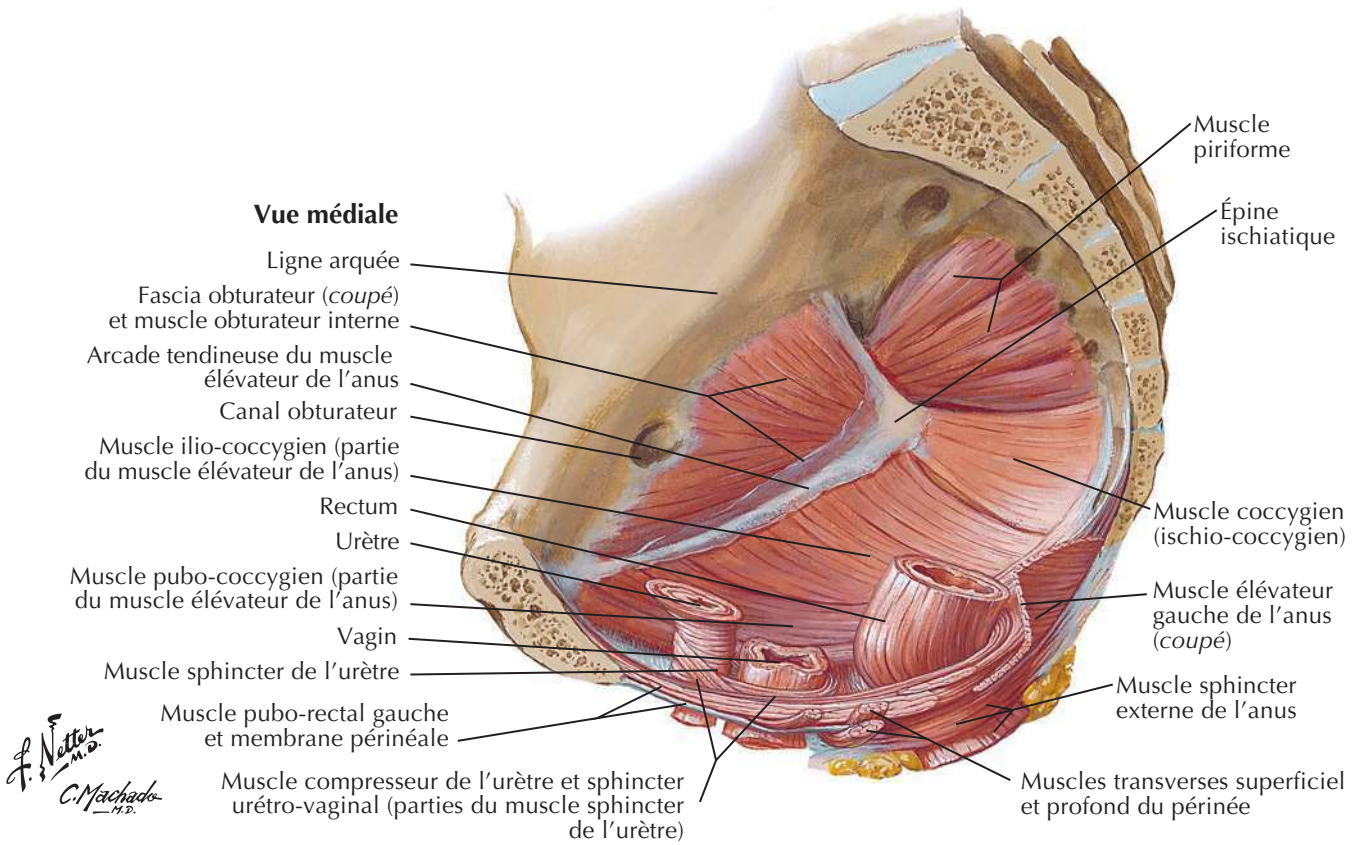

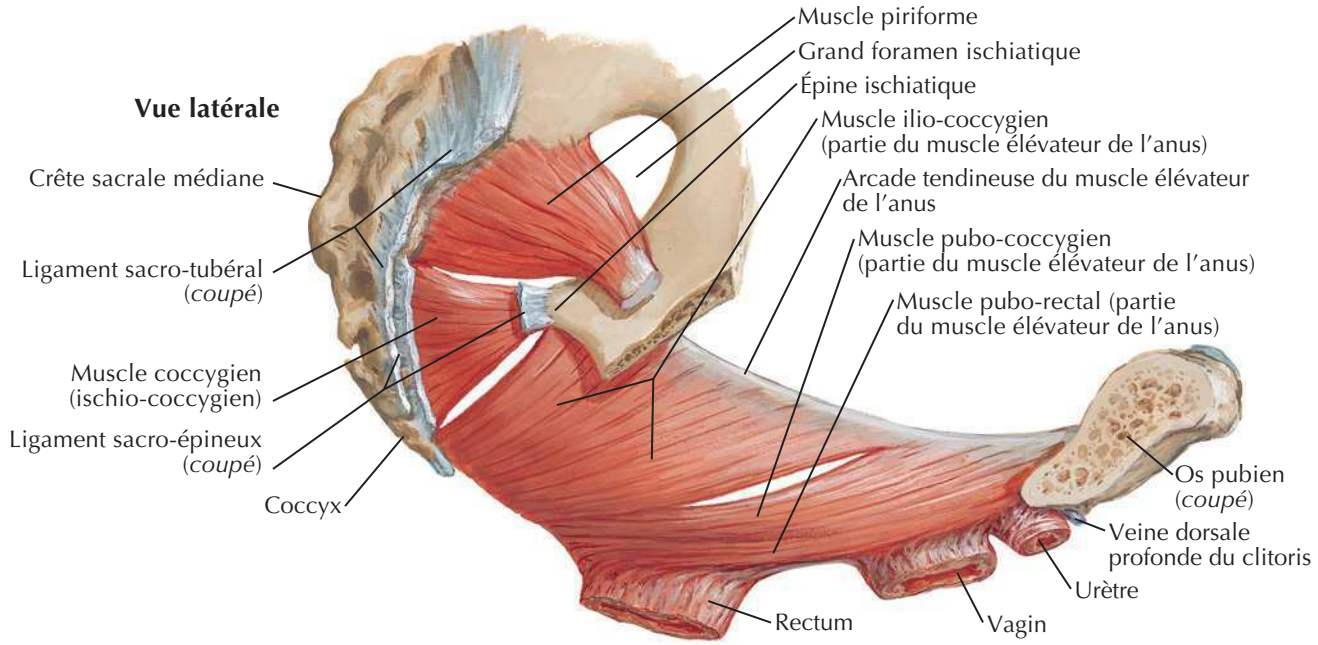

BIBLIOTHEQUE DE LA RECHERCHE BIBLIOGRAPHIQUE SCIENCE MEDICALE

BIBLIOTHEQUE DE LA RECHERCHE BIBLIOGRAPHIQUE SCIENCE MEDICALE

Diaphragme pelvien féminin (suite)

Pour le diaphragme uro-génital, voir **Planche 356**

Vue médiale

Os pubien (surface de coupe)

Canal obturateur

Urètre

Vagin

Muscle pubo-coccygien (partie du muscle élévateur de l'anus)

Arcade tendineuse du muscle élévateur de l'anus

Rectum

Muscle ilio-coccygien

Muscle obturateur interne et fascia obturateur (*coupé*)

Ligne arquée de l'ilium

Épine ischiatique

Muscle piriforme

Muscle coccygien

Coccyx

Vue supérieure

Symphyse pubienne

Ligament inguinal (Poupart)

Ligament inférieur (arqué) du pubis

Veine dorsale profonde du clitoris

Ligament transverse du périnée

Fascia supérieur du diaphragme uro-génital

Urètre

Vagin

Canal obturateur

Fascia obturateur (recouvrant le muscle obturateur interne)

Muscle pubo-coccygien (parties du muscle élévateur de l'anus)

Arcade tendineuse du muscle élévateur de l'anus

Rectum

Muscle ilio-coccygien (partie du muscle élévateur de l'anus)

Épine ischiatique

Raphé médian (faisceau élévateur) du muscle élévateur de l'anus

Muscle coccygien (ischio-coccygien)

Muscle piriforme

Coccyx

Ligament sacro-coccygien antérieur

Promontoire sacral

BIBLIOTHEQUE DE LA RECHERCHE BIBLIOGRAPHIQUE SCIENCE MEDICALE

Diaphragme pelvien féminin (suite)

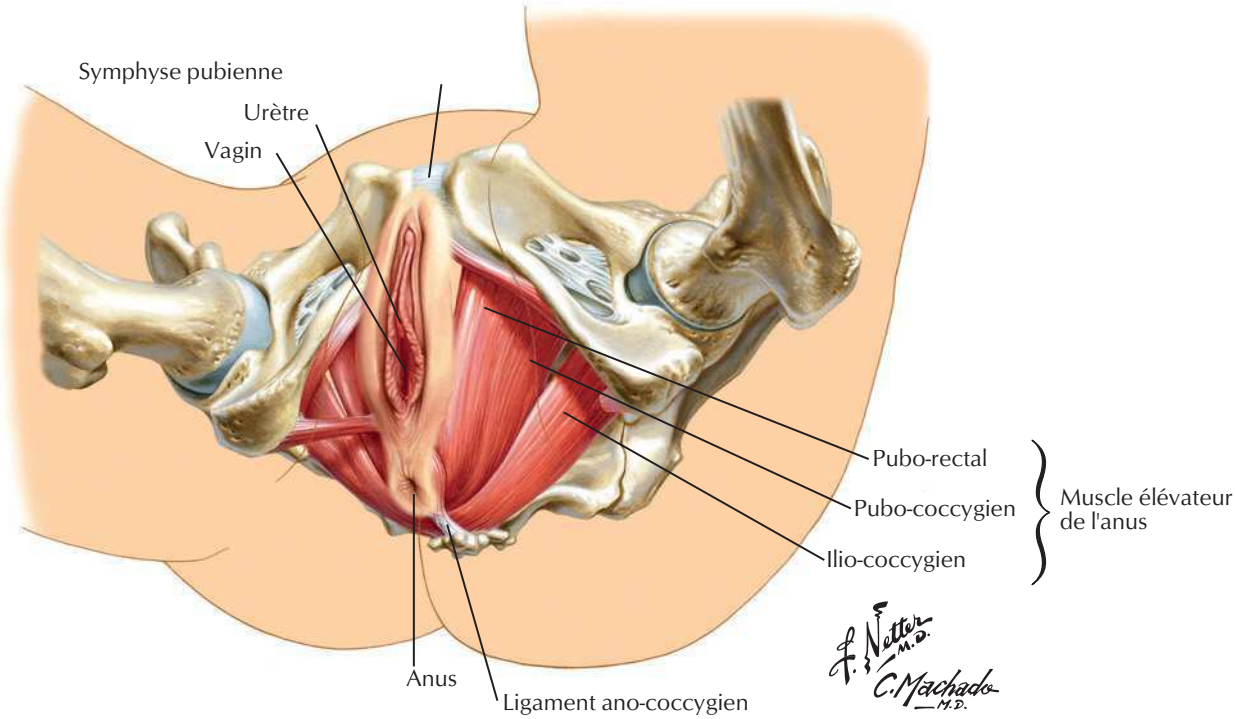

Vue inférieure

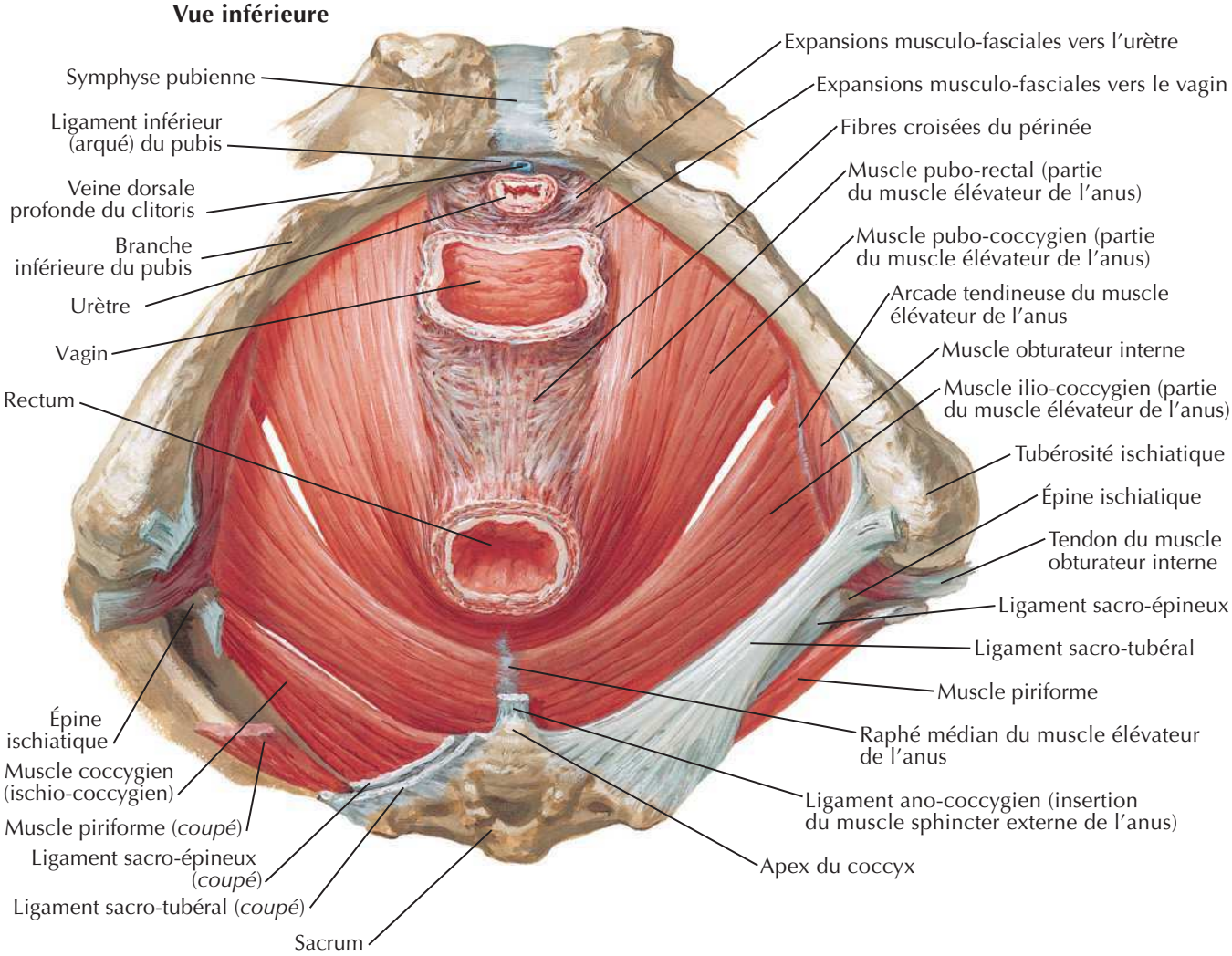

BIBLIOTHEQUE DE LA RECHERCHE BIBLIOGRAPHIQUE SCIENCE MEDICALE

Diaphragme pelvien masculin

Voir aussi **Planches 258, 261**

Vue supérieure
(petit bassin éviscéré)

Symphyse pubienne
Crête pubienne
Tubercule pubien
Pecten du pubis
Branche supérieure du pubis
Canal obturateur
Fascia obturateur
Éminence ilio-pubienne
Limbus de l'acétabulum
Épine iliaque antérieure et inférieure
Aile de l'ilium
Ligne arquée
Épine ischiatique
Articulation sacro-iliaque
Sacrum
Canal sacral
Hiatus ano-rectal
Ligament sacro-coccygien antérieur
Foramens sacraux pelviens (antérieurs)
Muscle piriforme
Muscle coccygien (ischio-coccygien)
Muscle obturateur interne
Arcade tendineuse du muscle élévateur de l'anus
Muscle élévateur de l'anus
Recto-pubien
Pubo-coccygien
Ilio-coccygien
Fibres musculaires de l'élévateur de l'anus rejoignant le muscle longitudinal du canal anal
Hiatus de l'urètre
Fascia inférieur du diaphragme uro-génital (membrane périnéale)
Ligament transverse du périnée (épaississement antérieur de la membrane périnéale)
Hiatus de la veine dorsale profonde du pénis
Ligament inférieur (arqué) du pubis

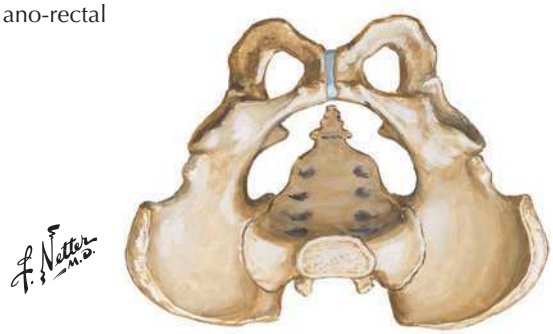

BIBLIOTHEQUE DE LA RECHERCHE BIBLIOGRAPHIQUE SCIENCE MEDICALE

BIBLIOTHEQUE DE LA RECHERCHE BIBLIOGRAPHIQUE SCIENCE MEDICALE

Diaphragme pelvien masculin (suite)

Pour le diaphragme uro-génital, voir **Planche 361**

Vue inférieure

Symphyse pubienne
Veines dorsales profondes du pénis
Ligament inférieur (arqué) du pubis
Graisse de l'espace rétro-pubien (prévésical)
Corps périnéal (centre tendineux du périnée)
Muscle sphincter de l'urètre remontant sur la face antérieure de la prostate
Expansions fibro-musculaires du muscle élévateur de l'anus vers la prostate
Urètre
Tubercule pubien
Fascia recto-prostatique (de Denonvilliers)
Muscle recto-urétral supérieur
Fibres prérectales (de Luschka) du muscle élévateur de l'anus
Bord médial du muscle élévateur de l'anus
Fibres musculaires de l'élévateur de l'anus rejoignant le muscle longitudinal du canal anal
Fascia inférieur du diaphragme uro-génital (membrane périnéale) (*réséqué*)
Branche ischio-pubienne
Tendon du muscle obturateur interne
Tubérosité ischiatique
Ligament sacro-tubéral (*coupé*)
Ligament sacro-épineux (*coupé*)
Muscle grand glutéal
Muscle obturateur interne
Arcade tendineuse du muscle élévateur de l'anus
Muscle coccygien (ischio-coccygien)
Ligament sacro-épineux (*coupé*)
Ilio-coccygien
Pubo-coccygien
Pubo-rectal
Muscle élévateur de l'anus
Ligament sacro-tubéral (*coupé*)
Apex du coccyx
Couche musculaire circulaire
Muscle longitudinal conjoint
de la jonction ano-rectale

F. Netter M.D.
C. Machado M.D.

BIBLIOTHEQUE DE LA RECHERCHE BIBLIOGRAPHIQUE SCIENCE MEDICALE

BIBLIOTHEQUE DE LA RECHERCHE BIBLIOGRAPHIQUE SCIENCE MEDICALE

Viscères pelviens et périnée féminin

Dissection paramédiane (sagittale)

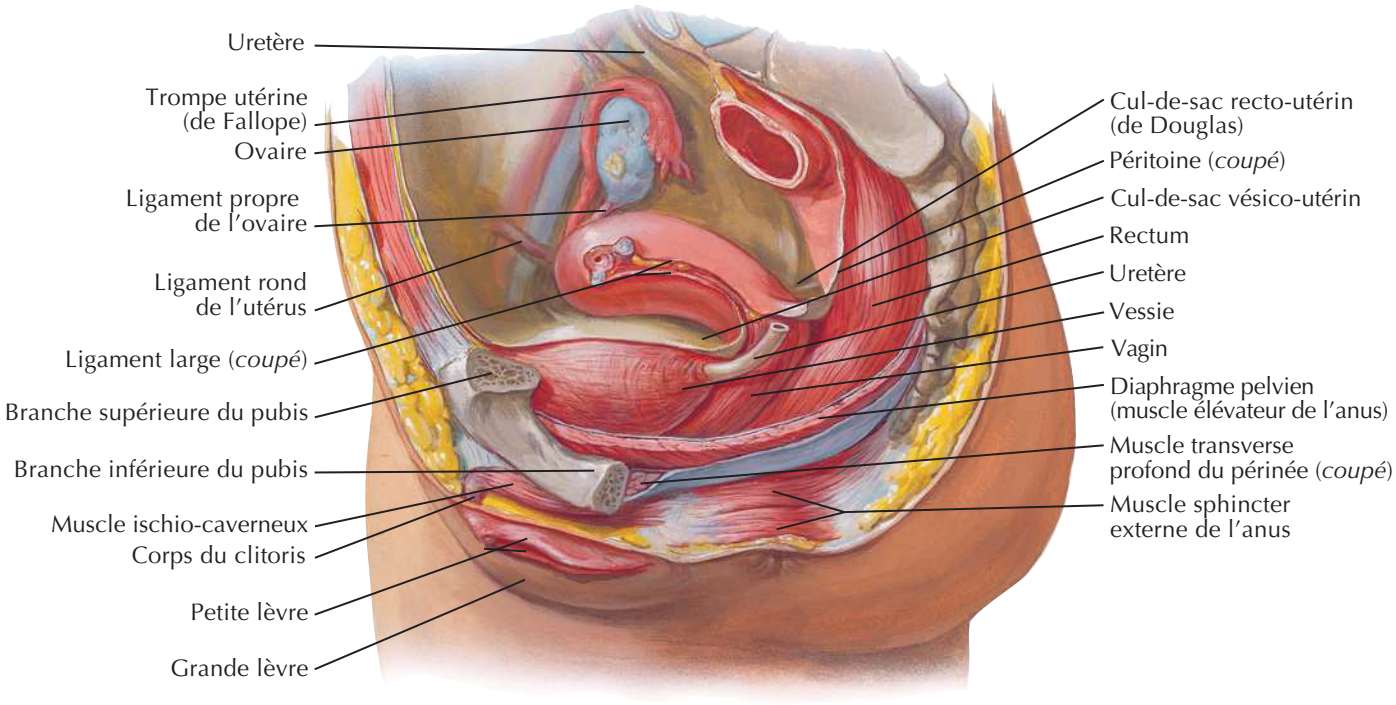

Coupe sagittale médiane

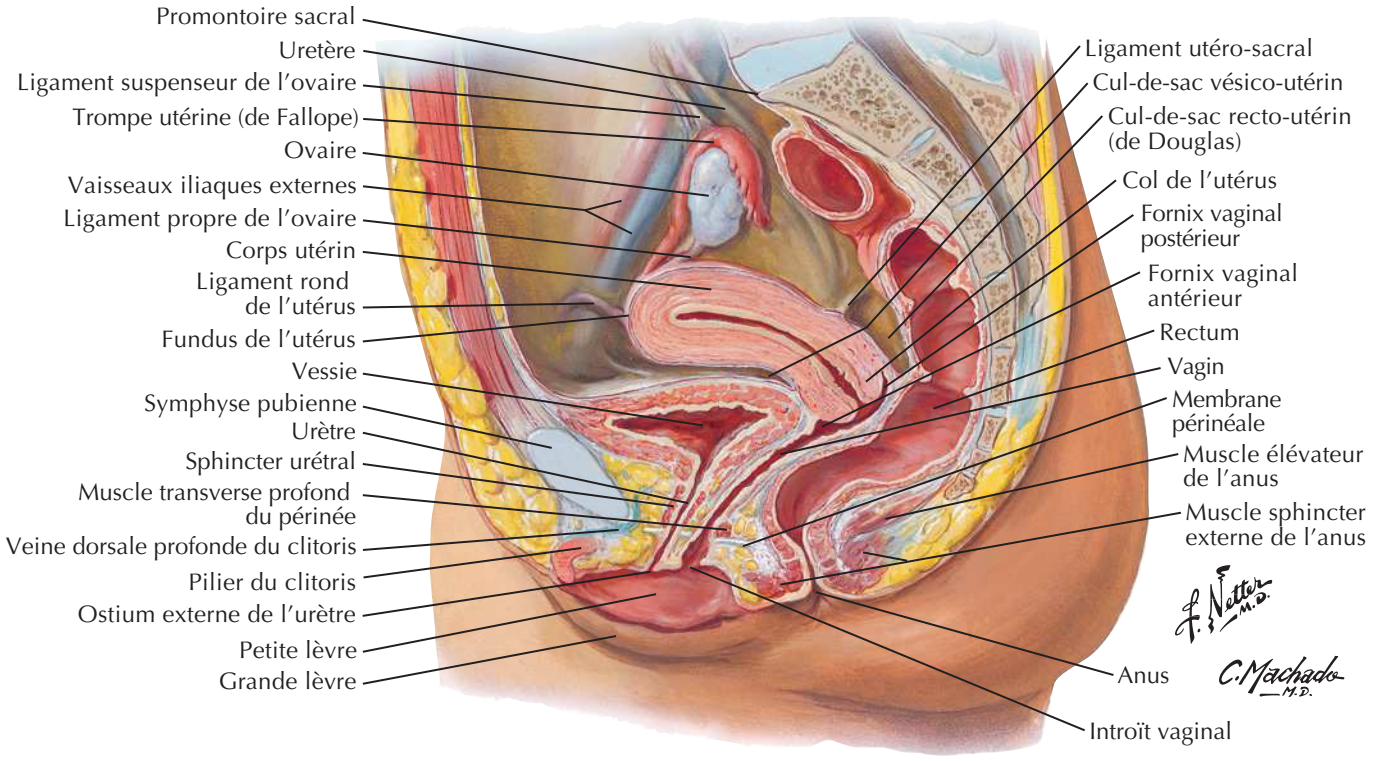

BIBLIOTHEQUE DE LA RECHERCHE BIBLIOGRAPHIQUE SCIENCE MEDICALE

BIBLIOTHEQUE DE LA RECHERCHE BIBLIOGRAPHIQUE SCIENCE MEDICALE

Contenu du pelvis féminin

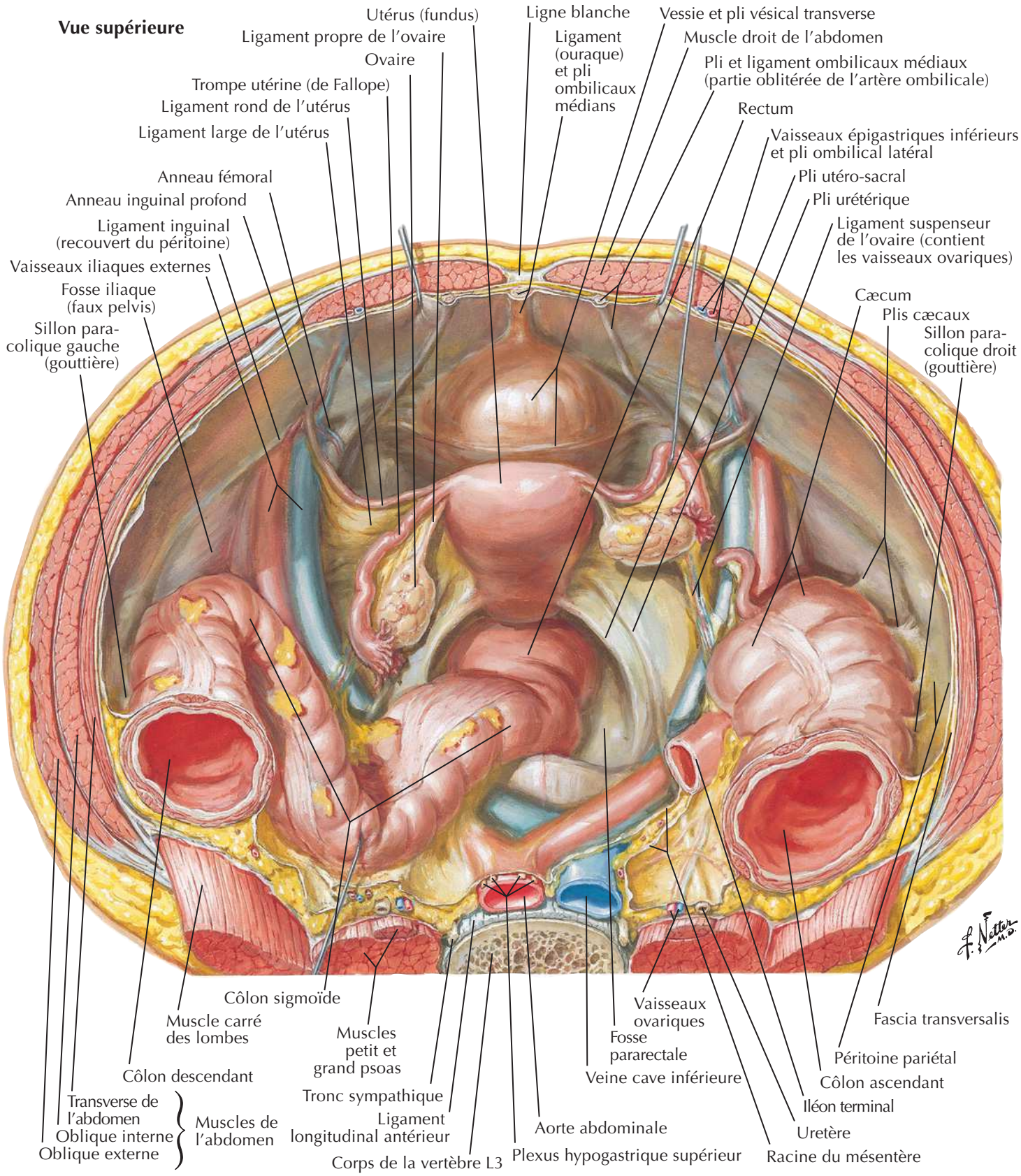

BIBLIOTHEQUE DE LA RECHERCHE BIBLIOGRAPHIQUE SCIENCE MEDICALE

BIBLIOTHEQUE DE LA RECHERCHE BIBLIOGRAPHIQUE SCIENCE MEDICALE

Viscères pelviens chez la femme

Vue supérieure avec le péritoine intact

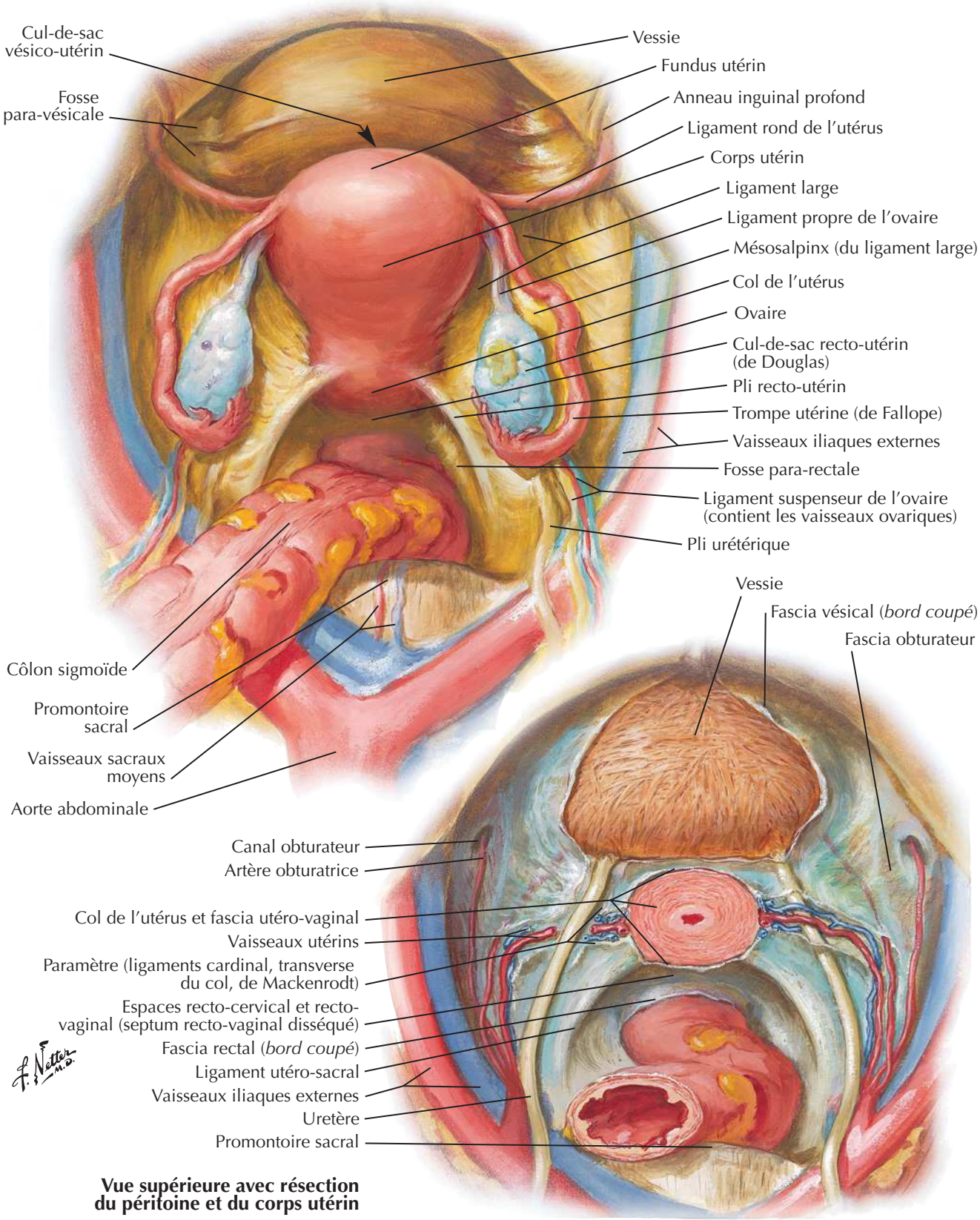

Vue supérieure avec résection du péritoine et du corps utérin

BIBLIOTHEQUE DE LA RECHERCHE BIBLIOGRAPHIQUE SCIENCE MEDICALE

BIBLIOTHEQUE DE LA RECHERCHE BIBLIOGRAPHIQUE SCIENCE MEDICALE

Fascia endopelvien et espaces potentiels

Vue supérieure chez la femme (péritoine et tissu aréolaire lâche enlevés)

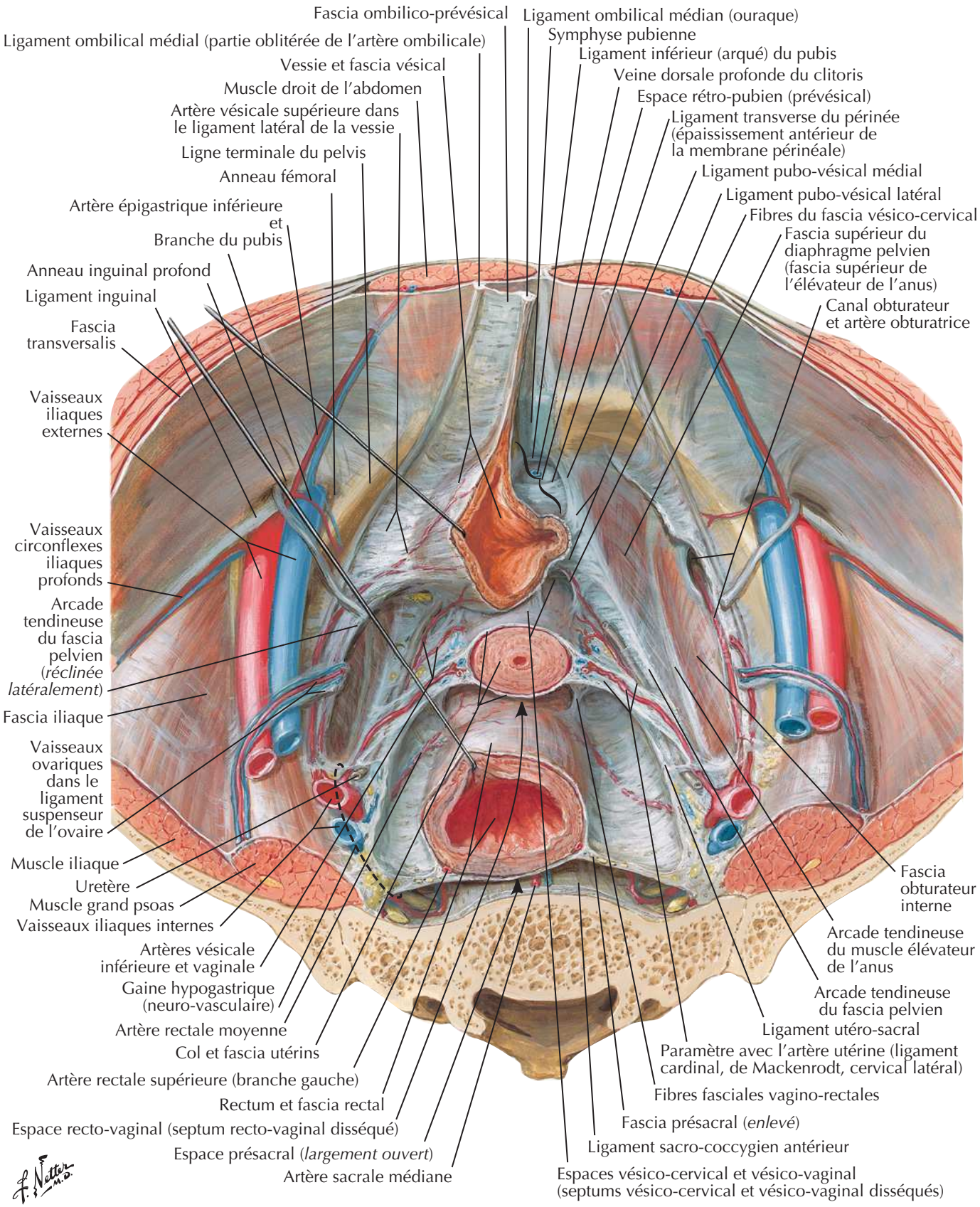

BIBLIOTHEQUE DE LA RECHERCHE BIBLIOGRAPHIQUE SCIENCE MEDICALE

BIBLIOTHEQUE DE LA RECHERCHE BIBLIOGRAPHIQUE SCIENCE MEDICALE

Viscères pelviens et périnée masculin

Dissection paramédiane (sagittale)

Vaisseaux iliaques externes
Péritoine pariétal
Muscle droit de l'abdomen
Lame antérieure de la gaine du muscle droit
Fascia transversalis
Fascia ombilico-prévésical
Tissu sous-cutané: Graisseux (de Camper); Membraneux (de Scarpa)
Branche supérieure du pubis (*coupée*)
Ligament fundiforme du pénis
Ligament suspenseur du pénis
Tissu aréolaire et plexus veineux vésical de l'espace rétro-pubien (de Retzius)
Veine dorsale profonde du pénis
Corps caverneux
Fascia profond du pénis (de Buck)
Corps spongieux
Fascia superficiel du pénis (dartos) et scrotum
Testicule
Conduit déférent
Vessie et fascia vésical
Uretère (*coupé*)
Vésicule séminale
Cul-de-sac recto-vésical
Rectum
Fascia recto-prostatique (de Denonvilliers)
Prostate (recouverte par son fascia)
Branche ischio-pubienne (*coupée*)
Diaphragme pelvien (muscle élévateur de l'anus)
Muscle transverse profond du périnée
Corps périnéal (centre tendineux du périnée)
Muscle sphincter externe de l'anus: Profond; Superficiel; Sous-cutané
Lame profonde du fascia superficiel du périnée (fascia de recouvrement de Gallaudet)
Lame superficielle du fascia superficiel du périnée (fascia de Colles)
Fascia superficiel du pénis (dartos)
Fascia spermatique externe

Coupe sagittale médiane

Ouraque
Vessie: Apex; Fundus; Corps; Trigone; Col
Symphyse pubienne
Ligament suspenseur du pénis
Ligament inférieur (arqué) du pubis
Plexus veineux prostatique
Ligament transverse du périnée (épaississement antérieur de la membrane périnéale)
Membrane périnéale
Espace superficiel du périnée
Corps caverneux
Corps spongieux
Fascia superficiel du pénis (dartos) et scrotum
Fascia profond du pénis (de Buck)
Prépuce
Gland du pénis et ostium externe de l'urètre
Fascia vésical
Cul-de-sac recto-vésical
Rectum
Vésicule séminale
Prostate et sa capsule
Fascia recto-prostatique (de Denonvillliers)
Muscle sphincter externe de l'urètre
Glande bulbo-urétrale (de Cowper)
Corps périnéal (centre tendineux du périnée)
Muscle bulbo-spongieux
Lame profonde du fascia superficiel du périnée (fascia de recouvrement de Gallaudet)
Lame superficielle du fascia superficiel du périnée (fascia de Colles)
Fascia profond du pénis (de Buck)
Septum du scrotum
Fosse naviculaire

F. Netter M.D.
C. Machado M.D.

BIBLIOTHEQUE DE LA RECHERCHE BIBLIOGRAPHIQUE SCIENCE MEDICALE

BIBLIOTHEQUE DE LA RECHERCHE BIBLIOGRAPHIQUE SCIENCE MEDICALE

Contenu du pelvis masculin

Vue supérieure

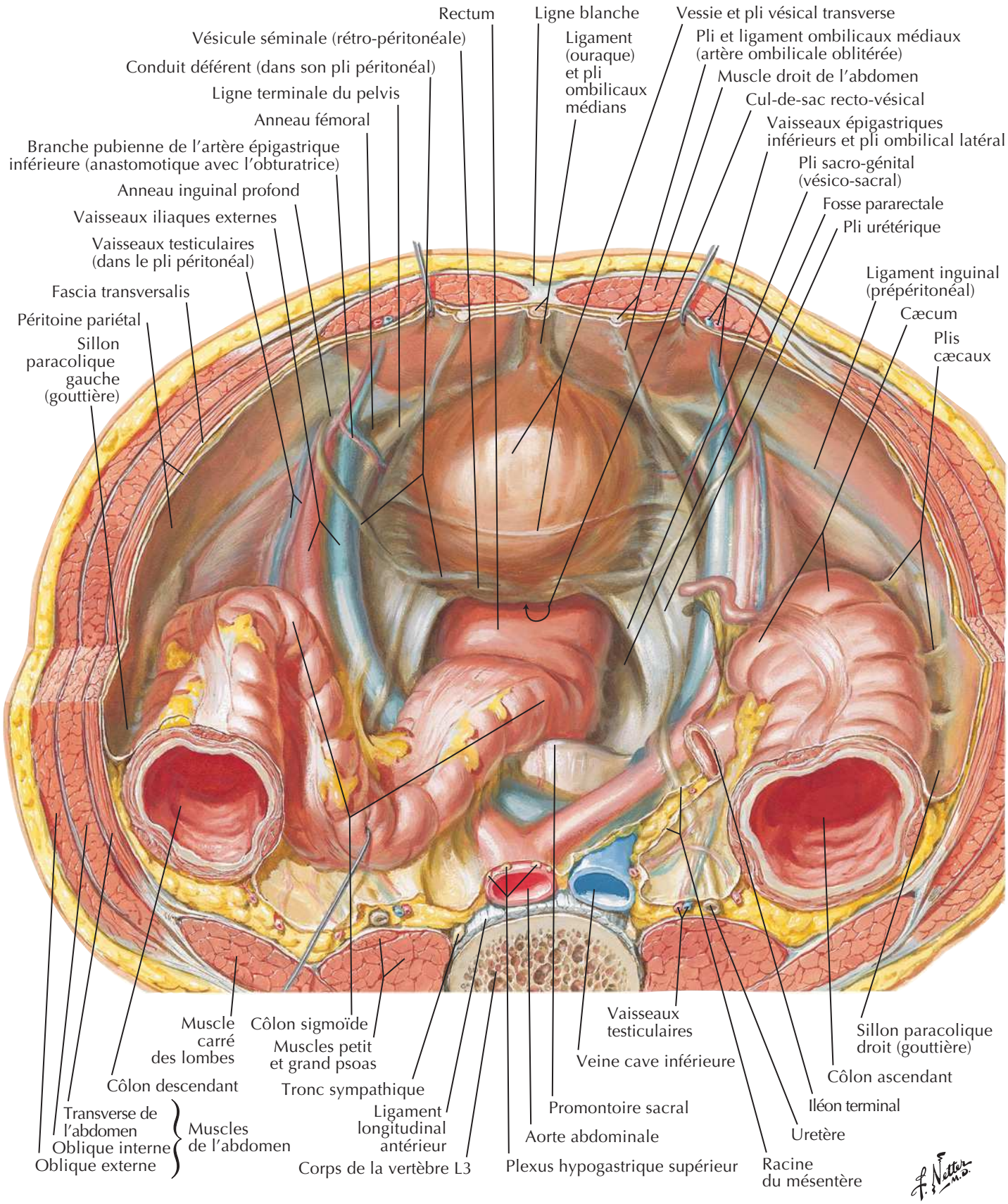

BIBLIOTHEQUE DE LA RECHERCHE BIBLIOGRAPHIQUE SCIENCE MEDICALE

BIBLIOTHEQUE DE LA RECHERCHE BIBLIOGRAPHIQUE SCIENCE MEDICALE

Vessie : orientation et soutènement

Femme : coupe sagittale médiane

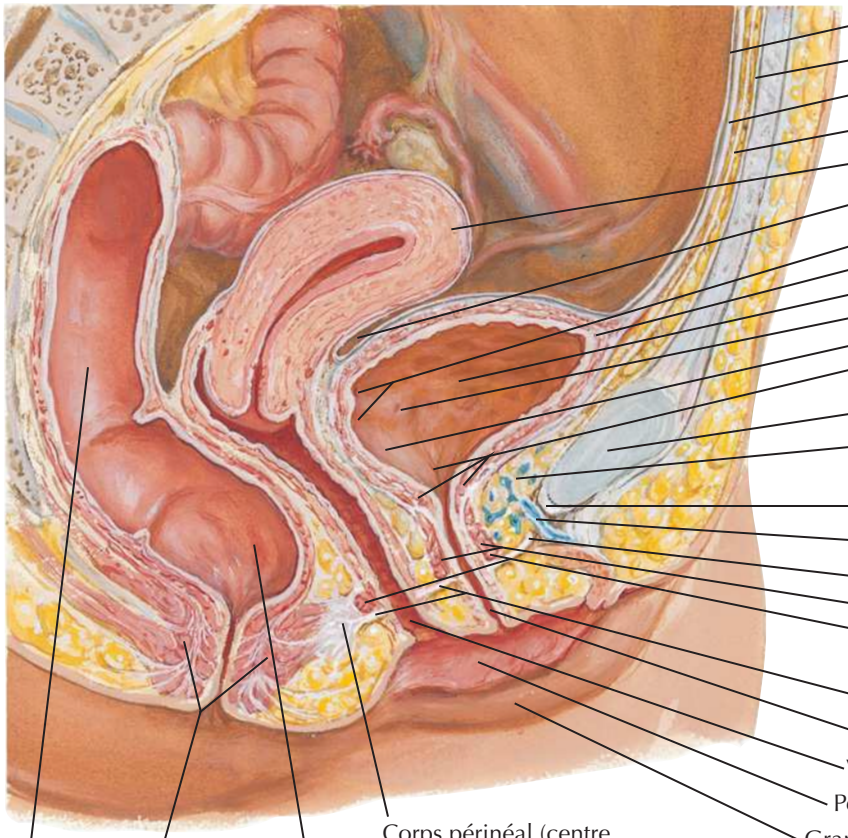

Péritoine pariétal
Fascia transversalis
Ligament ombilical médian (ouraque)
Fascia ombilico-prévésical
Utérus (fundus)
Cul-de-sac vésico-utérin
Fundus
Apex
Corps
Orifice urétérique
Trigone
Col
Vessie
Symphyse pubienne
Espace et plexus veineux rétro-pubiens (prévésicaux) (espace de Retzius)
Ligament arqué du pubis
Veine dorsale profonde du clitoris
Ligament transverse du périnée
Muscles sphincter de l'urètre et sphincter urétro-vaginal
Fascia inférieur du diaphragme uro-génital (membrane périnéale)
Urètre
Vagin
Petite lèvre
Grande lèvre
Rectum
Muscle sphincter externe de l'anus
Ampoule du rectum
Corps périnéal (centre tendineux du périnée)

Vue supérieure avec résection du péritoine et du fascia vésical

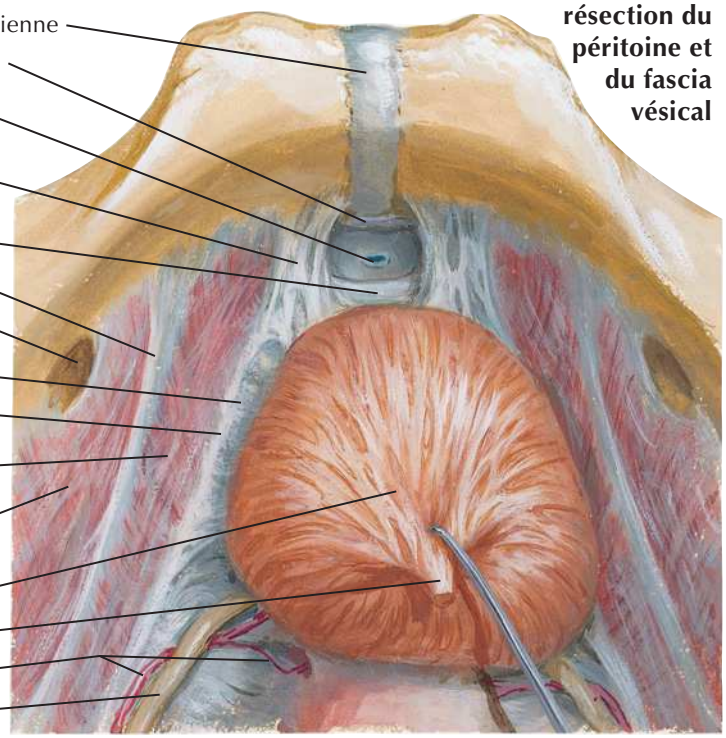

Symphyse pubienne
Ligament inférieur (arqué) du pubis
Veine dorsale profonde du clitoris
Ligament pubo-vésical médial (ligament pubo-prostatique médial chez l'homme)
Ligament transverse du périnée (épaississement antérieur de la membrane périnéale)
Arcade tendineuse du muscle élévateur de l'anus
Canal obturateur
Ligament pubo-vésical latéral (ligament pubo-prostatique latéral chez l'homme)
Arcade tendineuse du fascia pelvien
Fascia supérieur du diaphragme pelvien (recouvrant le muscle élévateur de l'anus)
Fascia obturateur recouvrant le muscle obturateur interne
Vessie (*fascia vésical réséqué*)
Ouraque (*coupé*)
Artères vésicale inférieure et vaginale
Uretère

F. Netter M.D.
C. Machado M.D.

BIBLIOTHEQUE DE LA RECHERCHE BIBLIOGRAPHIQUE SCIENCE MEDICALE

Sphincters urinaires féminins

Voir aussi **Planche 356**

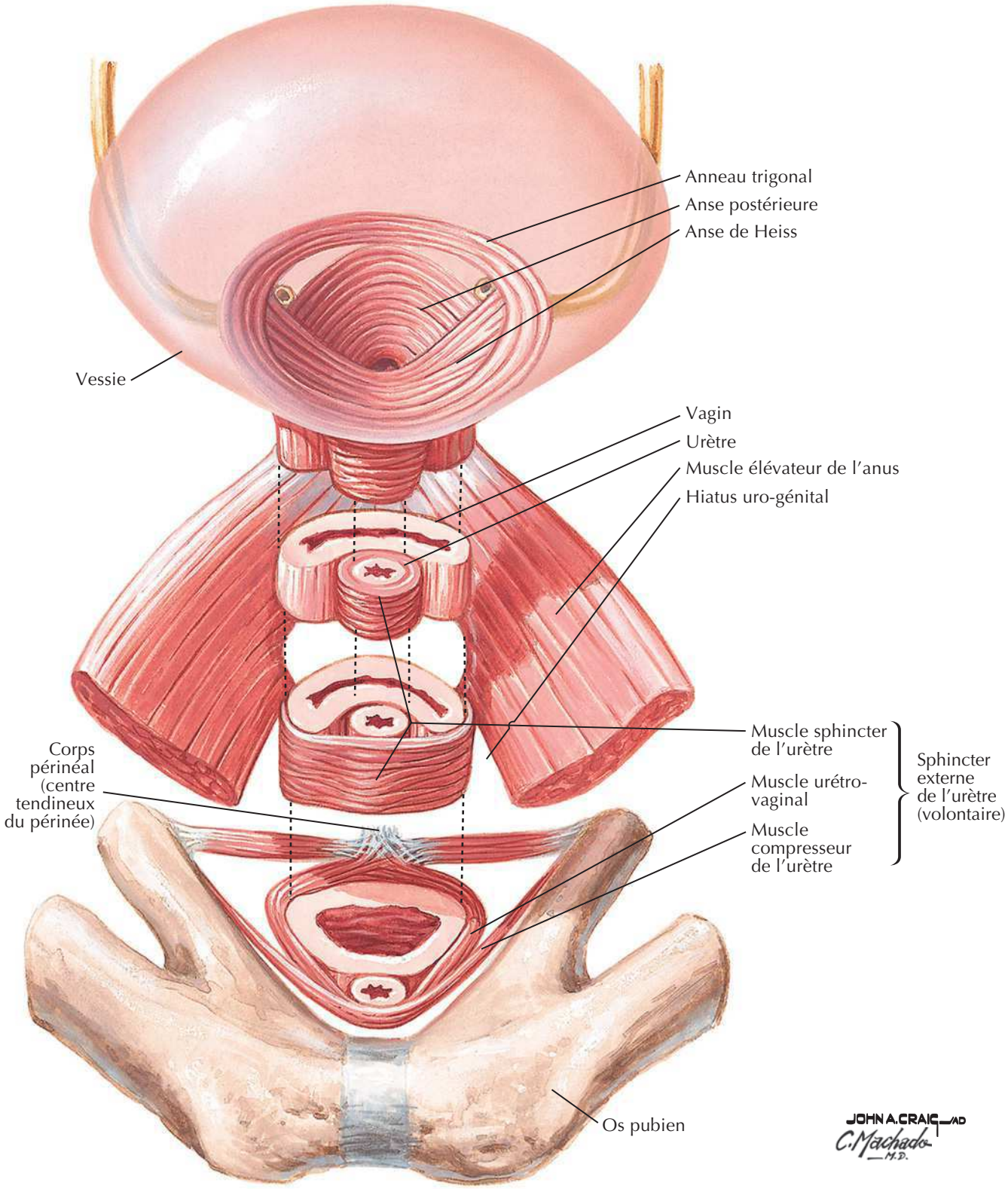

BIBLIOTHEQUE DE LA RECHERCHE BIBLIOGRAPHIQUE SCIENCE MEDICALE

Vessie : chez la femme et chez l'homme

Voir aussi **Planches 340, 344, 381**

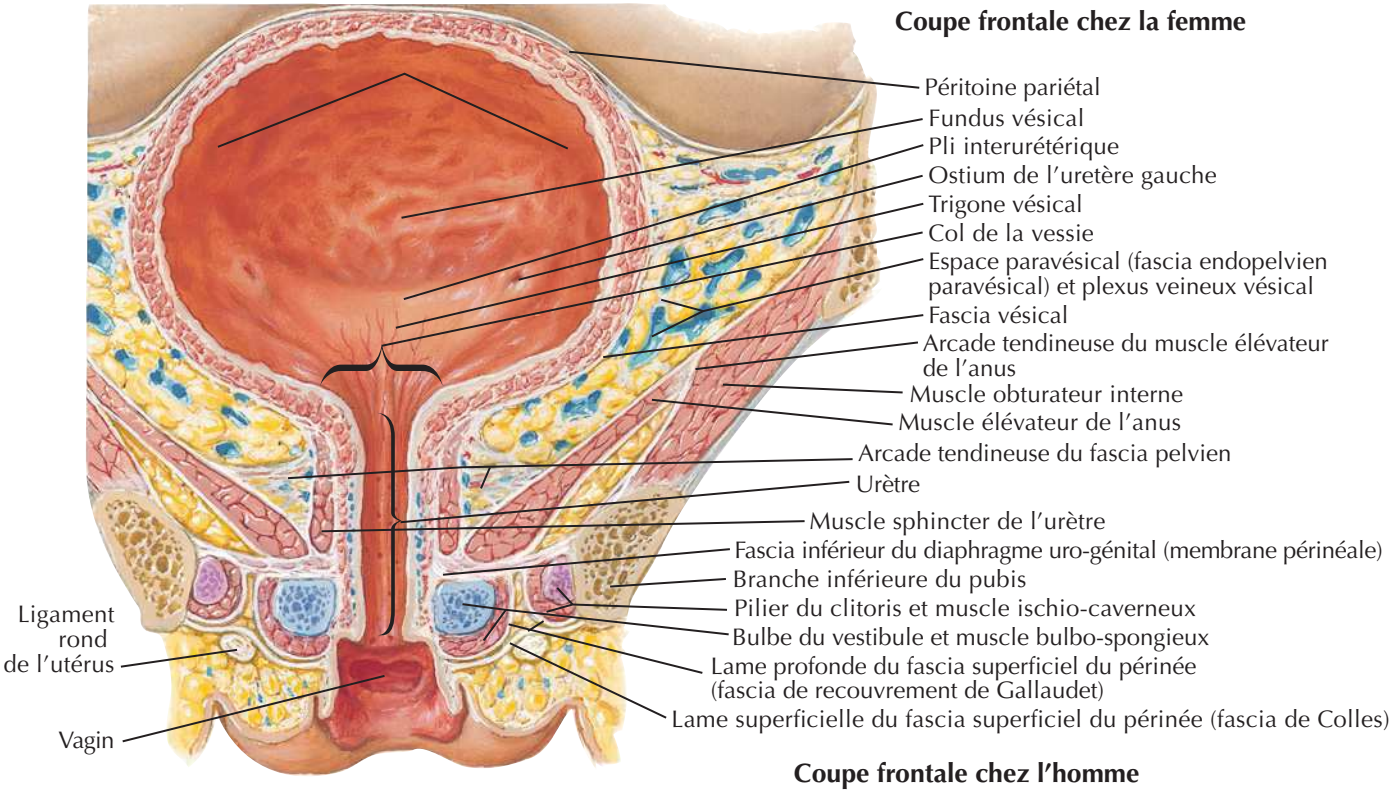

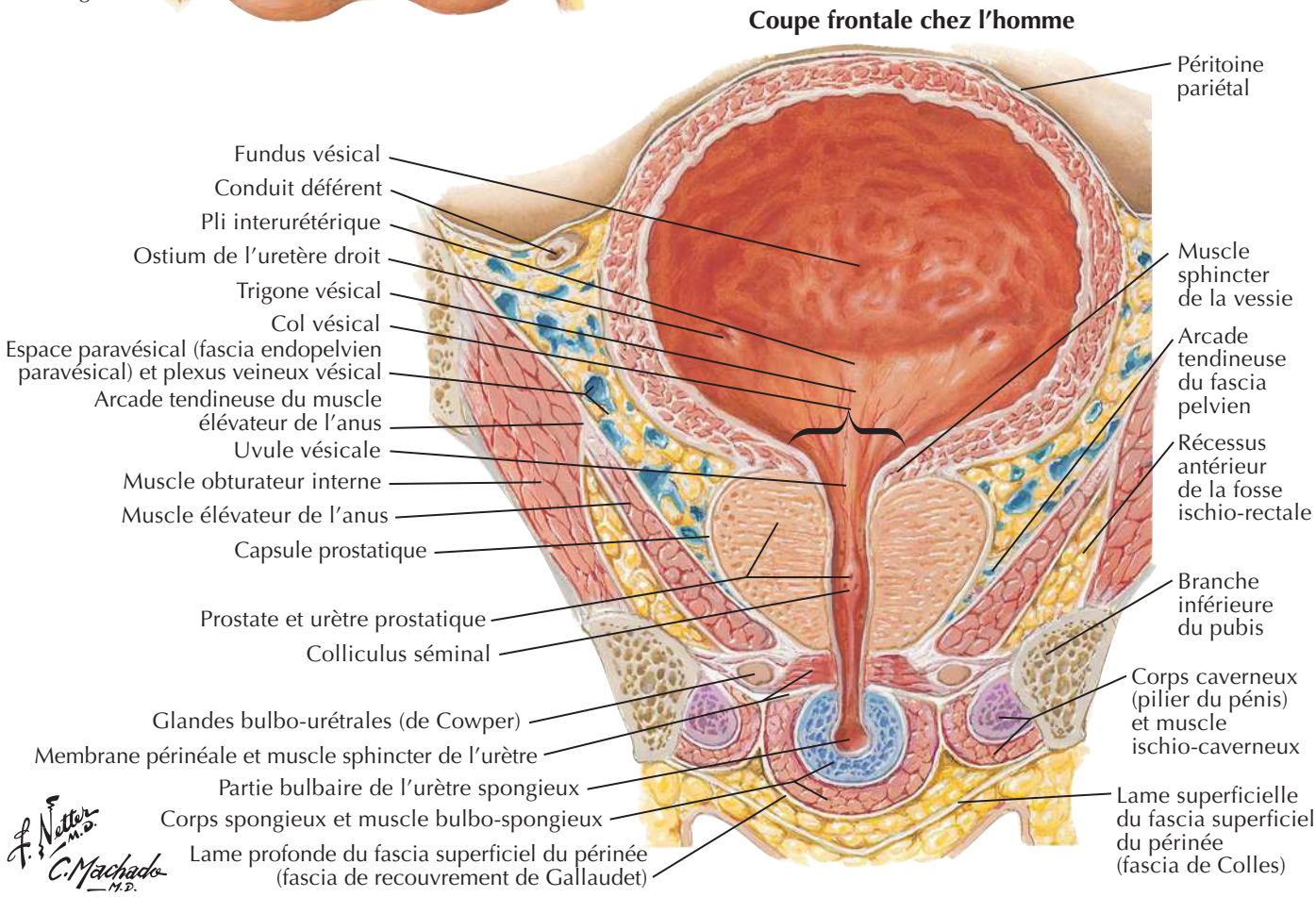

BIBLIOTHEQUE DE LA RECHERCHE BIBLIOGRAPHIQUE SCIENCE MEDICALE

Croissance utérine

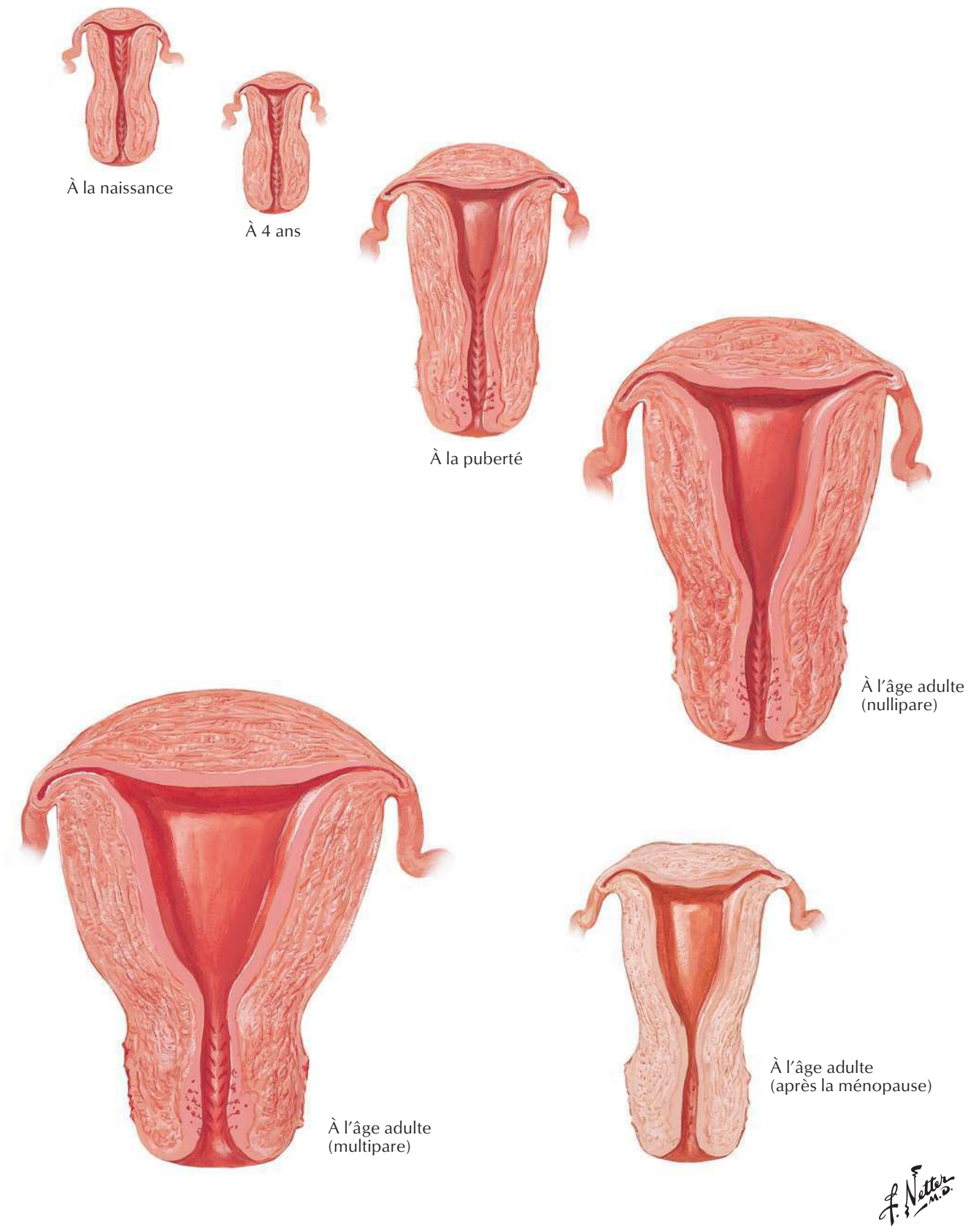

BIBLIOTHEQUE DE LA RECHERCHE BIBLIOGRAPHIQUE SCIENCE MEDICALE

Utérus, vagin et structures de soutien

Voir aussi **Planches 382, 384, 390**

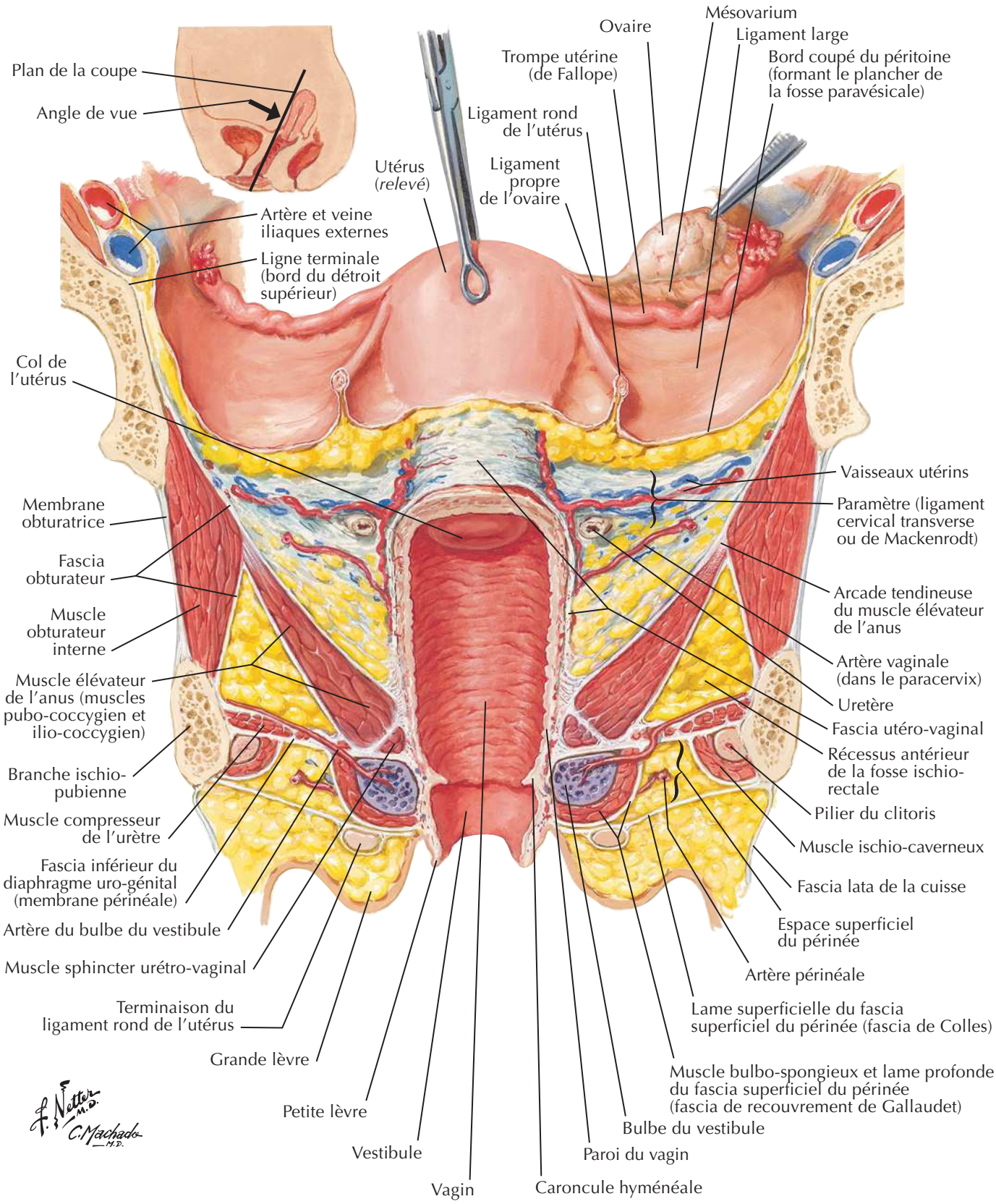

BIBLIOTHEQUE DE LA RECHERCHE BIBLIOGRAPHIQUE SCIENCE MEDICALE

Utérus : fascia et ligaments

Voir aussi **Planche 343**

Ligaments de l'utérus

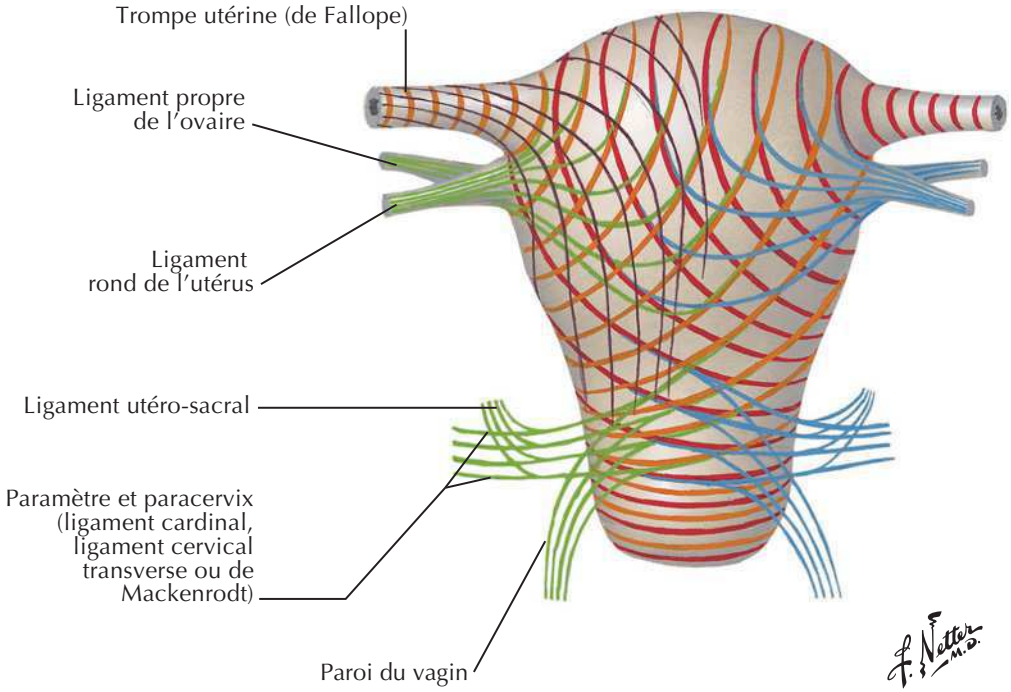

Fascias et ligaments pelviens

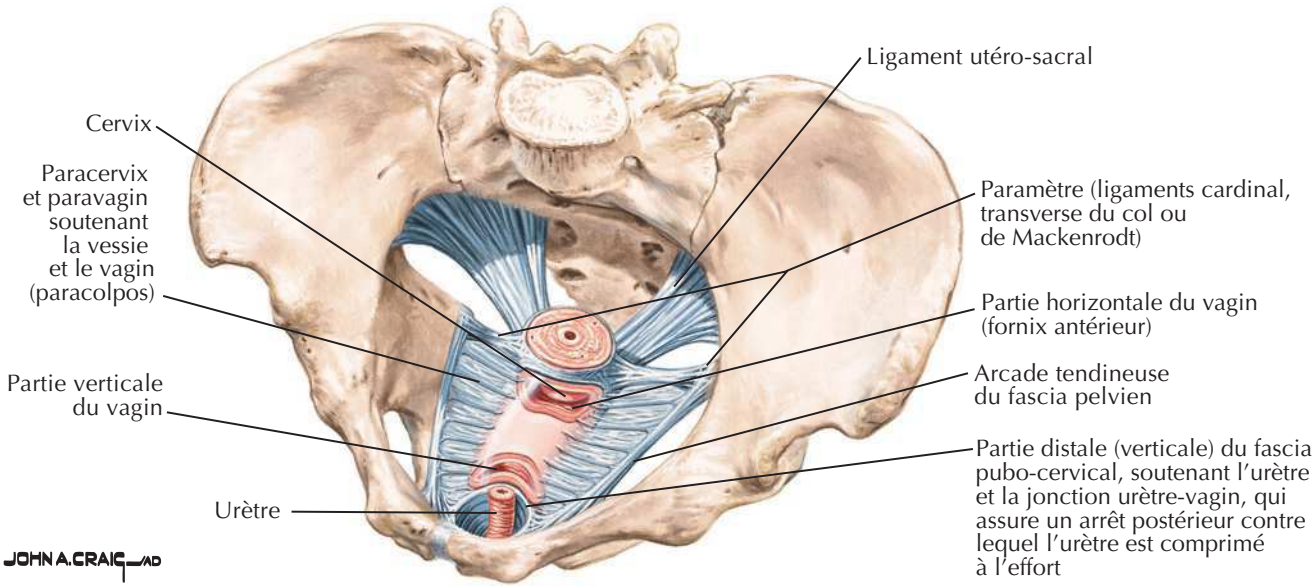

BIBLIOTHEQUE DE LA RECHERCHE BIBLIOGRAPHIQUE SCIENCE MEDICALE

Utérus et annexes

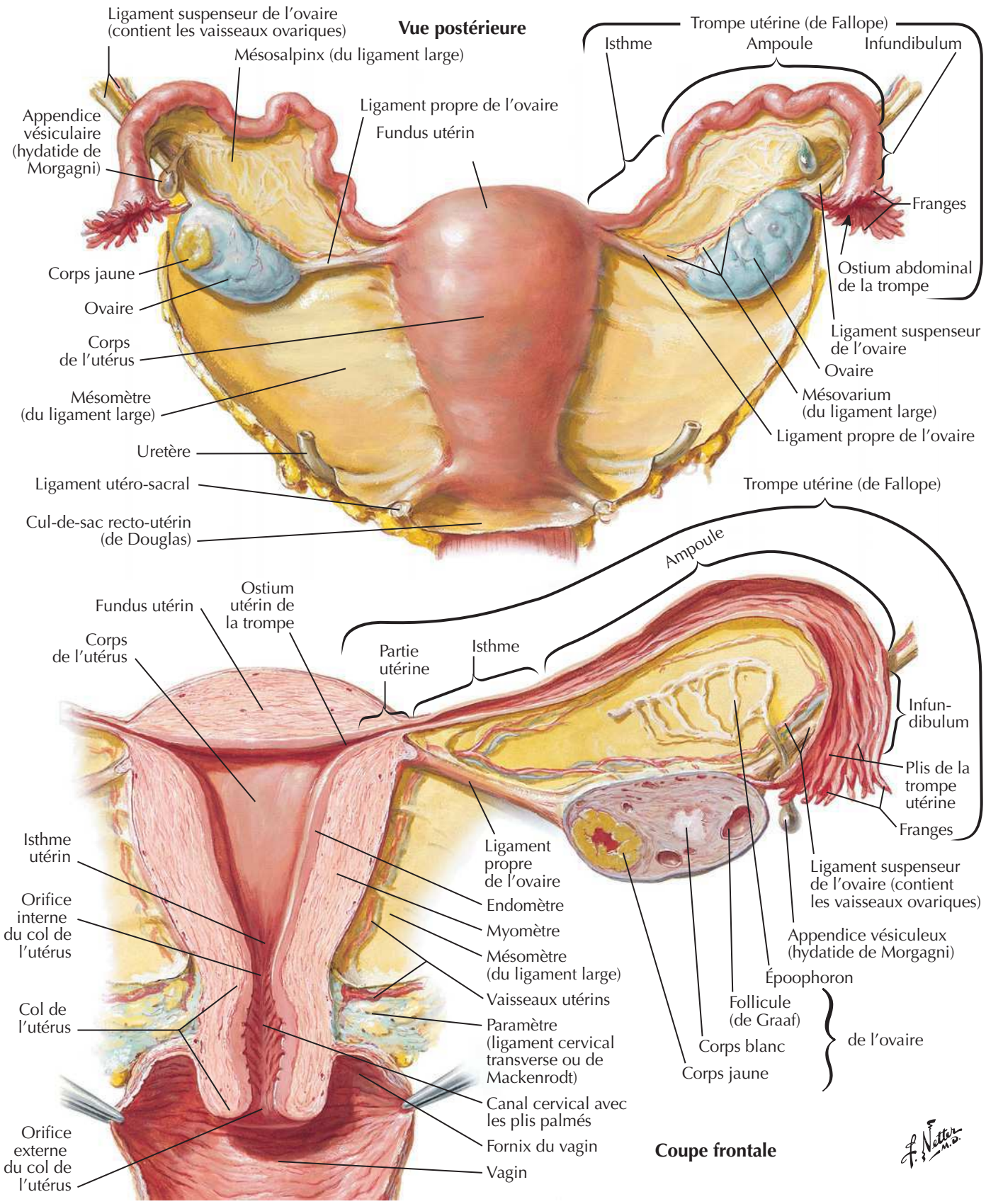

BIBLIOTHEQUE DE LA RECHERCHE BIBLIOGRAPHIQUE SCIENCE MEDICALE

Ligaments pelviens

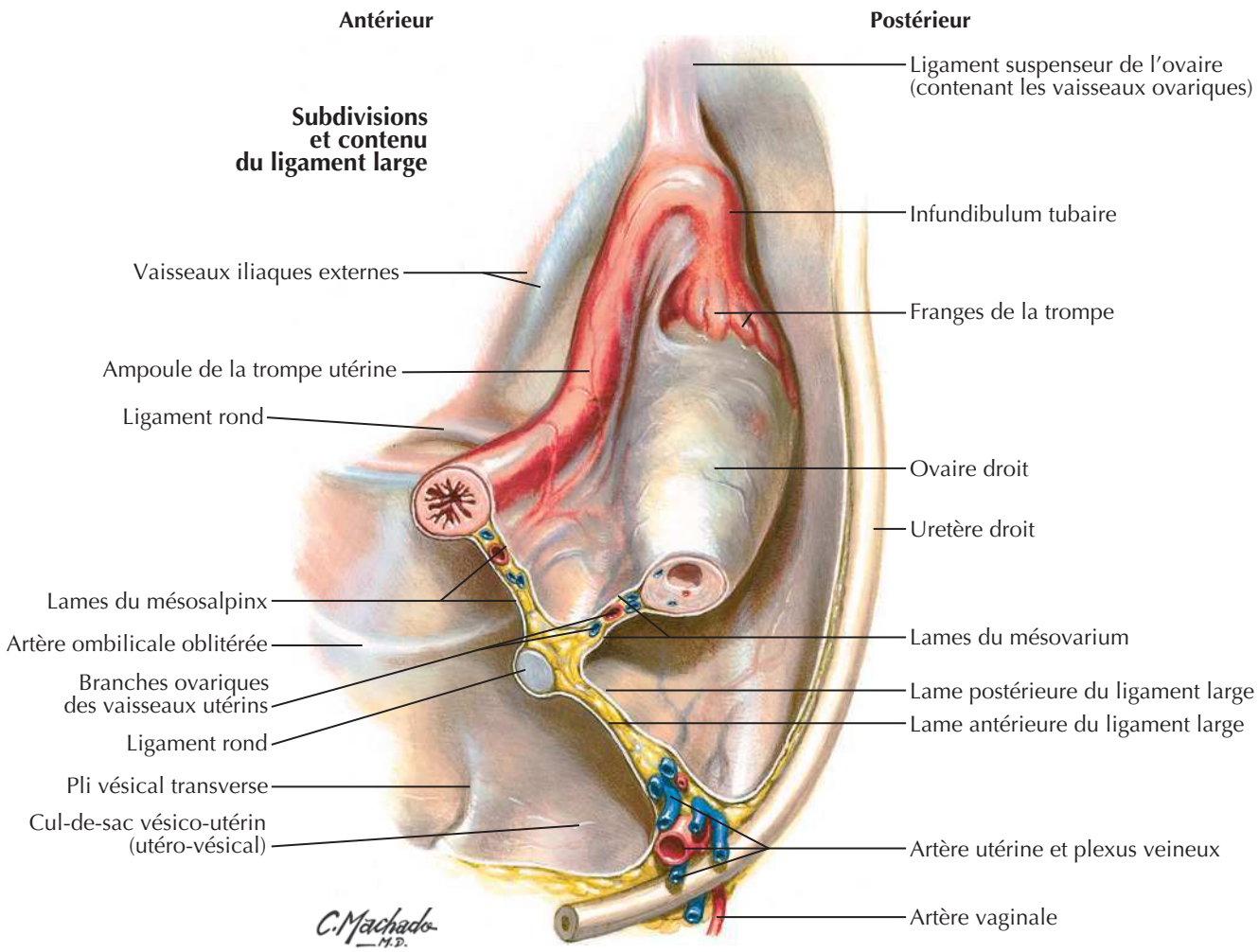

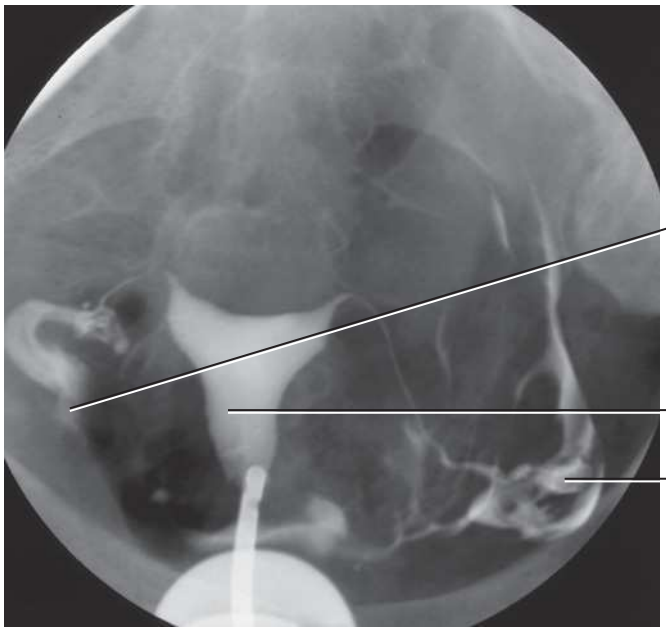

BIBLIOTHEQUE DE LA RECHERCHE BIBLIOGRAPHIQUE SCIENCE MEDICALE

BIBLIOTHEQUE DE LA RECHERCHE BIBLIOGRAPHIQUE SCIENCE MEDICALE

Périnée et organes génitaux externes féminins (vulve)

Voir aussi **Planches 382, 385, 391**

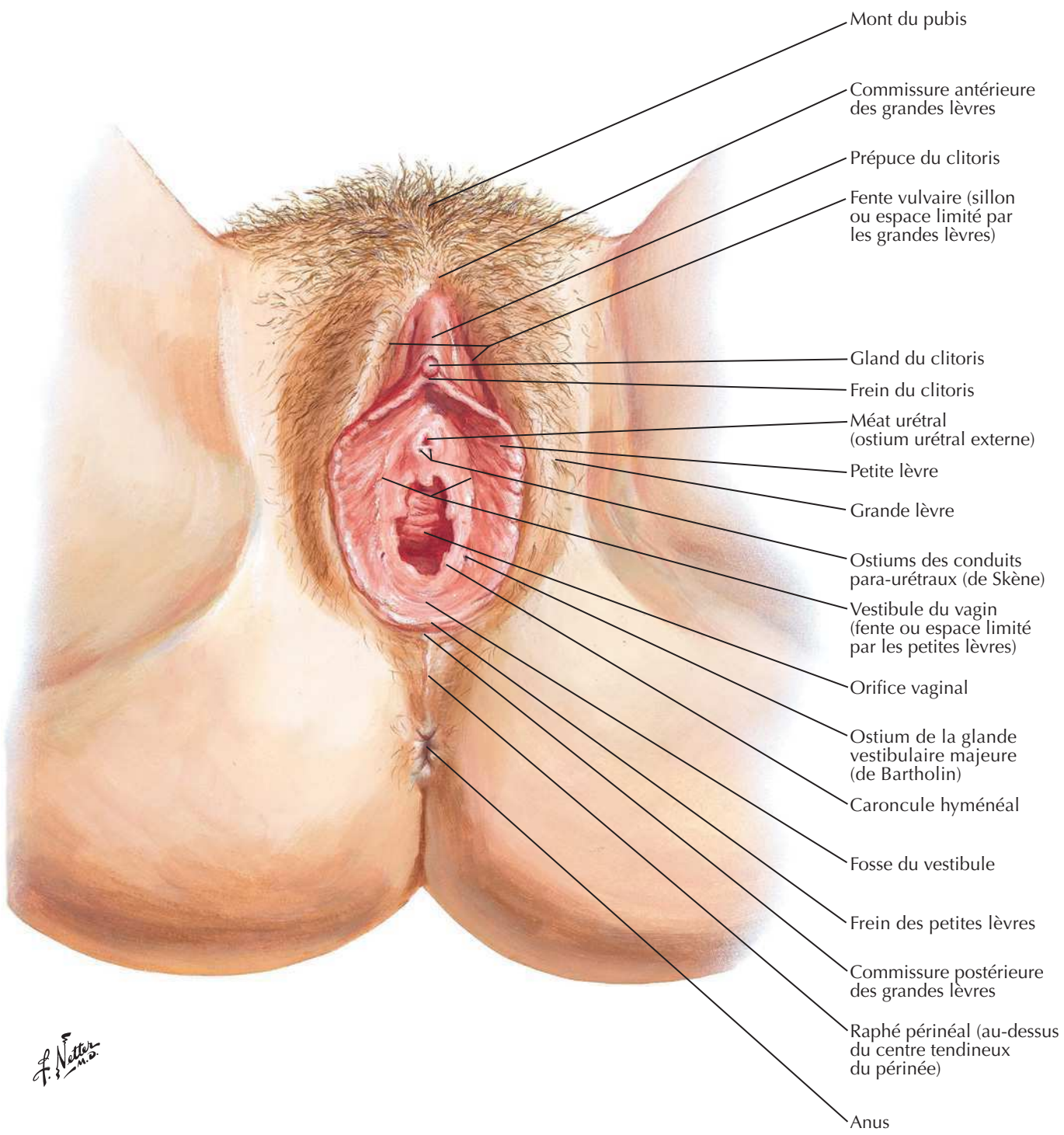

BIBLIOTHEQUE DE LA RECHERCHE BIBLIOGRAPHIQUE SCIENCE MEDICALE

BIBLIOTHEQUE DE LA RECHERCHE BIBLIOGRAPHIQUE SCIENCE MEDICALE

Périnée féminin (dissection superficielle)

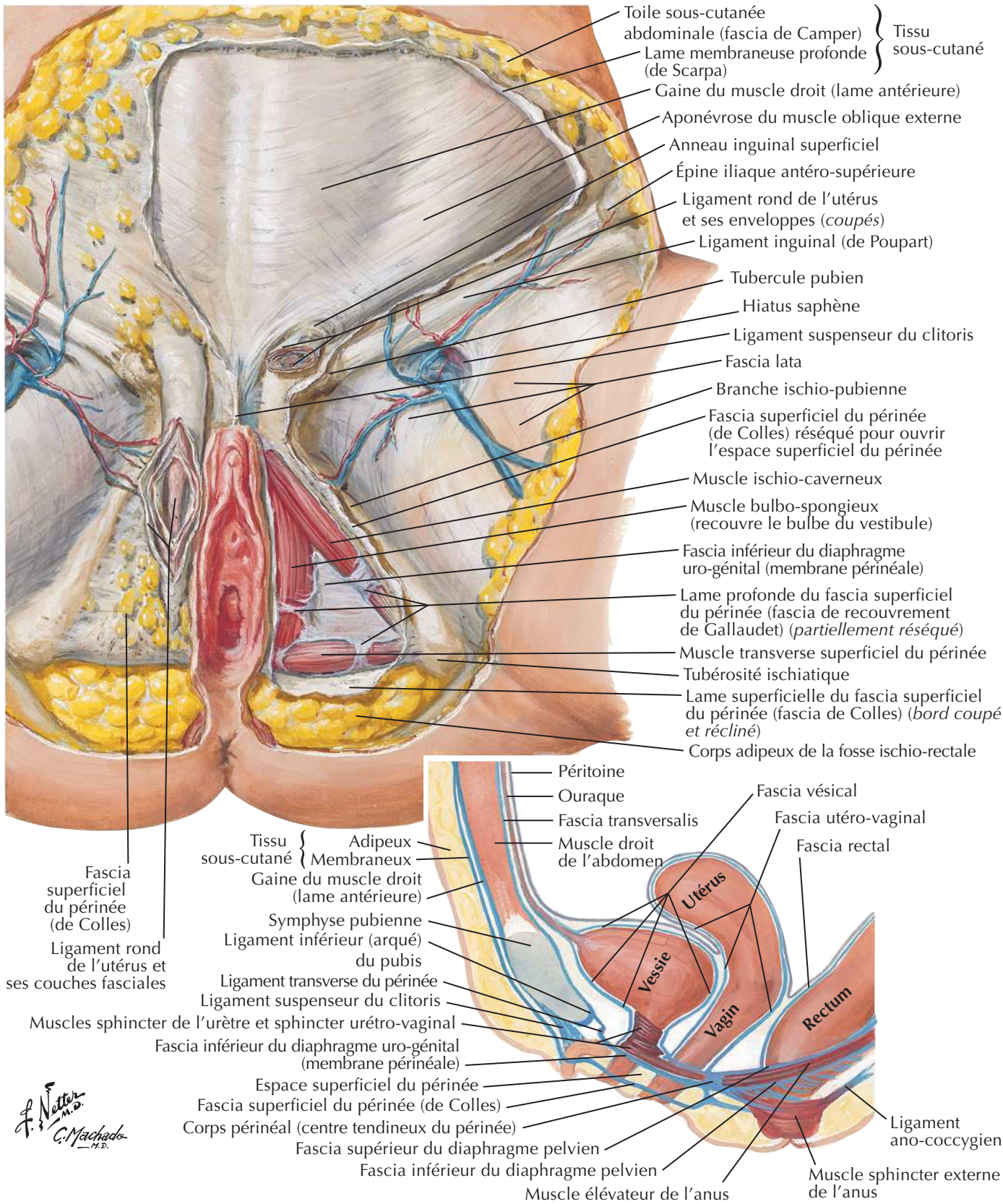

BIBLIOTHEQUE DE LA RECHERCHE BIBLIOGRAPHIQUE SCIENCE MEDICALE

BIBLIOTHEQUE DE LA RECHERCHE BIBLIOGRAPHIQUE SCIENCE MEDICALE

Périnée féminin et diaphragme uro-génital

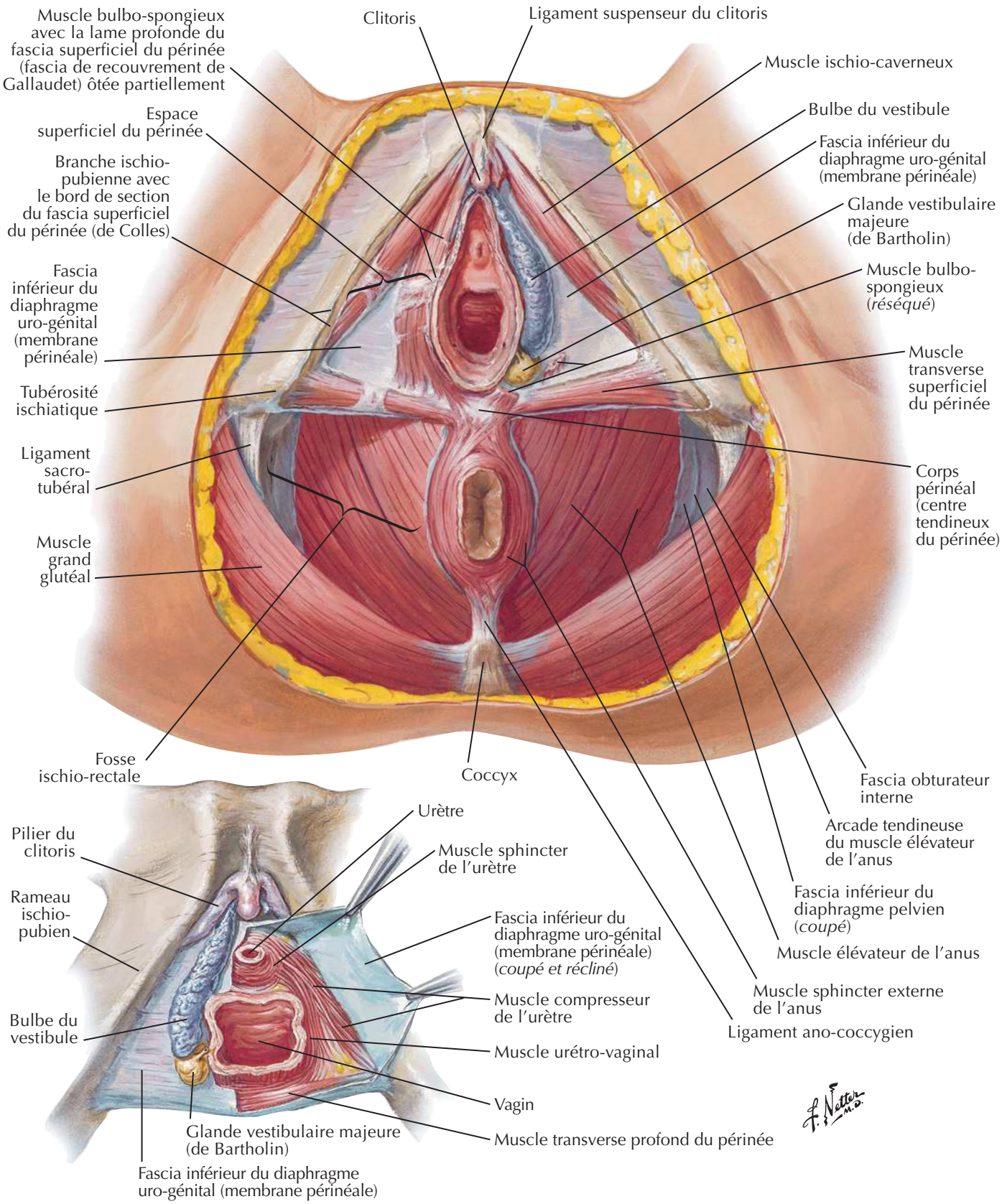

BIBLIOTHEQUE DE LA RECHERCHE BIBLIOGRAPHIQUE SCIENCE MEDICALE

Espaces périnéaux chez la femme

Voir aussi **Planches 382, 391**

Espace superficiel du périnée

Symphyse pubienne
Ligament suspenseur du clitoris
Clitoris
Muscle ischio-caverneux
Ostium externe de l'urètre
Petite lèvre (*coupée*)
Muscle bulbo-spongieux
Muscle transverse superficiel du périnée
Orifice vaginal
Glande vestibulaire majeure (de Bartholin)
Branche du nerf anal inférieur (rectal)
Artère pudendale interne
Nerf pudendal
Nerf périnéal
Membrane périnéale
Artère périnéale
Branches superficielle et profonde du nerf périnéal
Artère pudendale interne (clitoridienne)
Bulbe du vestibule
Bord de la coupe du fascia superficiel du périnée (de Colles)
Pilier du clitoris
Artère labiale postérieure

Espace profond du périnée

Veine dorsale profonde du clitoris
Ostium externe de l'urètre
Membrane périnéale (*coupée et réclinée*)
Bord de la coupe du fascia superficiel du périnée (de Colles)
Orifice vaginal
Glandes vestibulaires majeures (de Bartholin)
Muscle sphincter urétro-vaginal
Muscle transverse profond du périnée
Branches profonde et superficielle du nerf périnéal (*coupées*)
Artère pudendale interne (clitoridienne)
Artère du bulbe du vestibule
Muscle compresseur de l'urètre
Artère profonde du clitoris
Nerf dorsal du clitoris
Artère dorsale du clitoris

C. Machado M.D.

BIBLIOTHEQUE DE LA RECHERCHE BIBLIOGRAPHIQUE SCIENCE MEDICALE

Périnée et organes génitaux externes chez l'homme (dissection superficielle)

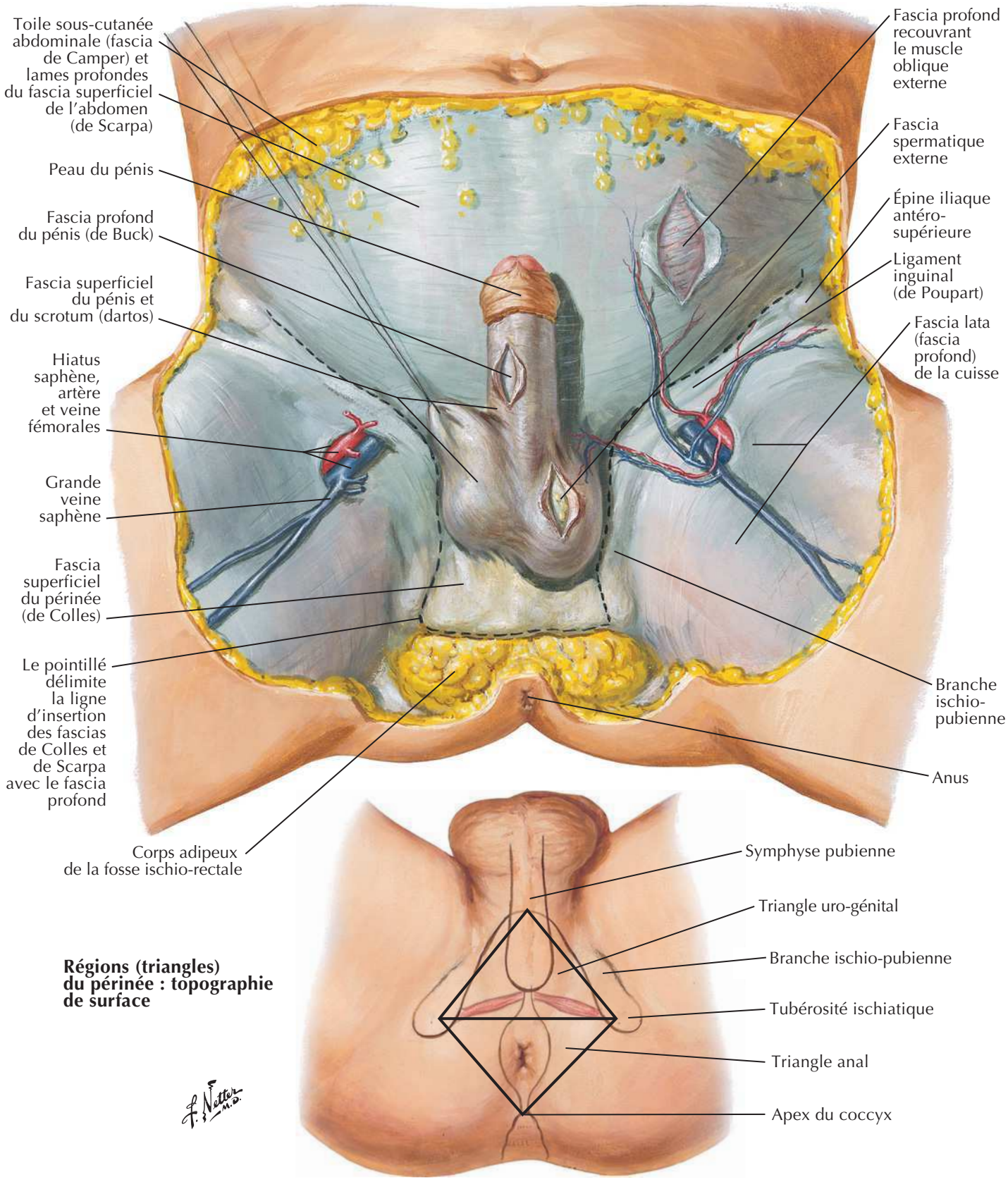

Régions (triangles) du périnée : topographie de surface

BIBLIOTHEQUE DE LA RECHERCHE BIBLIOGRAPHIQUE SCIENCE MEDICALE

BIBLIOTHEQUE DE LA RECHERCHE BIBLIOGRAPHIQUE SCIENCE MEDICALE

Périnée et organes génitaux externes chez l'homme (dissection profonde)

Voir aussi **Planches 378, 380, 383**

Peau
Fascia superficiel du pénis (dartos)
Aponévrose du muscle oblique externe
Lame profonde du tissu sous-cutané (de Scarpa) (*réséquée*)
Ligament inguinal (de Poupart)
Fascia profond du pénis (de Buck)
Anneau inguinal superficiel
Fascia spermatique externe recouvrant le cordon spermatique
Fascia lata (fascia profond) de la cuisse
Muscle bulbo-spongieux
Muscle ischio-caverneux recouvrant le pilier du pénis
Fascia superficiel du périnée (de Colles) (*réséqué pour montrer l'espace superficiel du périnée*)
Fascia inférieur du diaphragme uro-génital (membrane périnéale)
Lame profonde du fascia superficiel du périnée (fascia de recouvrement de Gallaudet) (*réséquée partiellement*) recouvrant les muscles de l'espace superficiel du périnée
Muscle transverse superficiel du périnée
Tubérosité ischiatique
Fascia superficiel du périnée (de Colles) (*bord coupé*)
Muscle élévateur de l'anus recouvrant la fosse ischio-rectale
Muscle sphincter externe de l'anus
Muscle grand glutéal

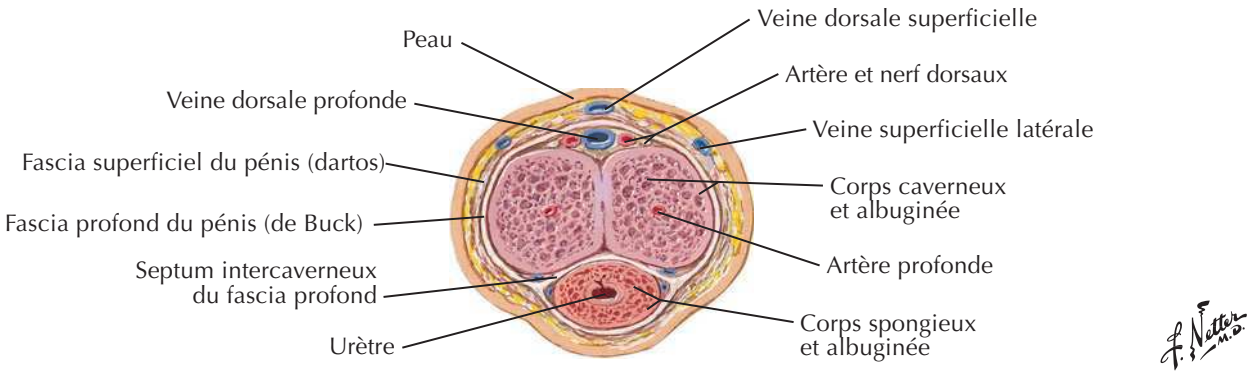

Coupe transversale du corps du pénis

BIBLIOTHEQUE DE LA RECHERCHE BIBLIOGRAPHIQUE SCIENCE MEDICALE

BIBLIOTHEQUE DE LA RECHERCHE BIBLIOGRAPHIQUE SCIENCE MEDICALE

Pénis

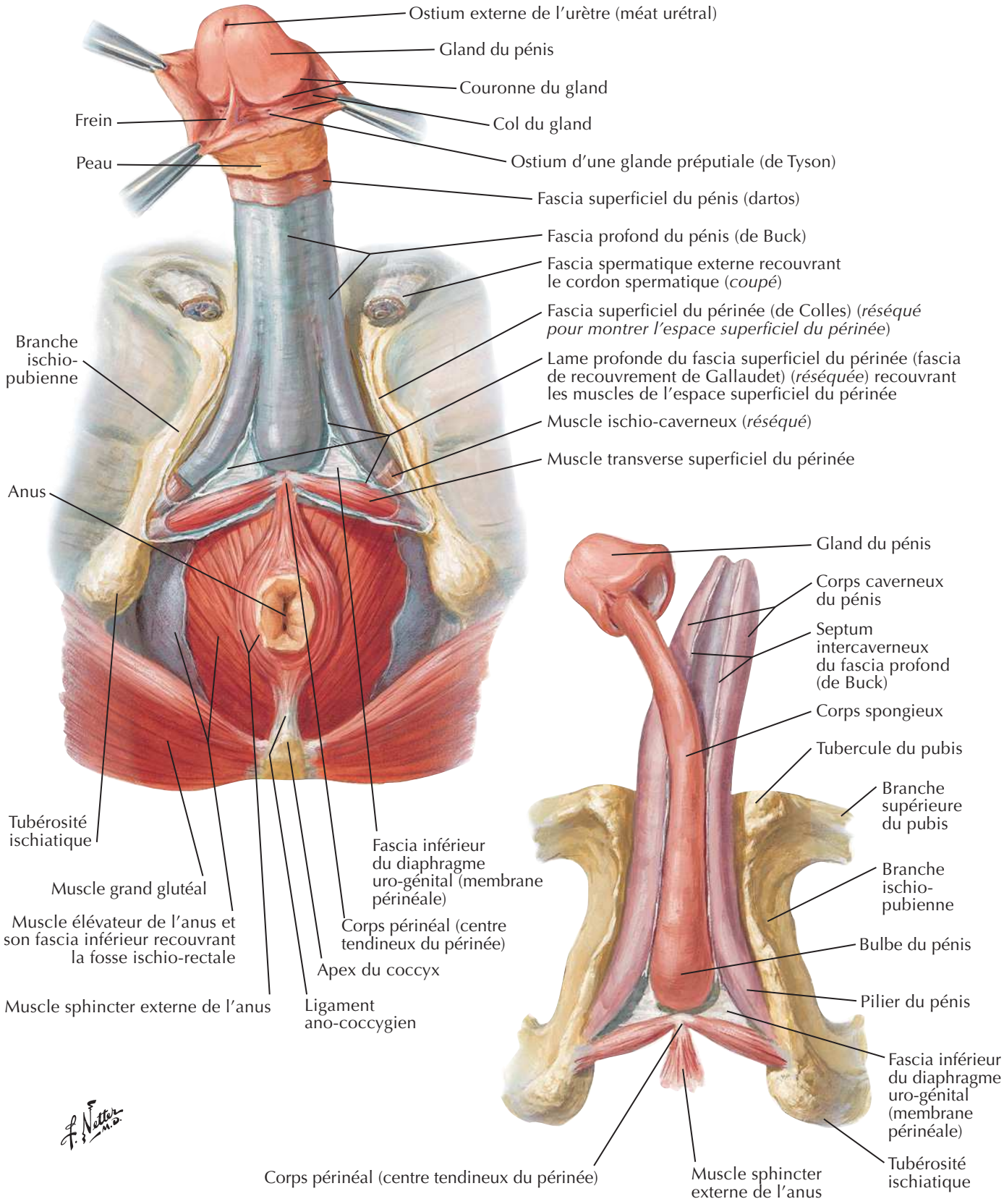

BIBLIOTHEQUE DE LA RECHERCHE BIBLIOGRAPHIQUE SCIENCE MEDICALE

BIBLIOTHEQUE DE LA RECHERCHE BIBLIOGRAPHIQUE SCIENCE MEDICALE

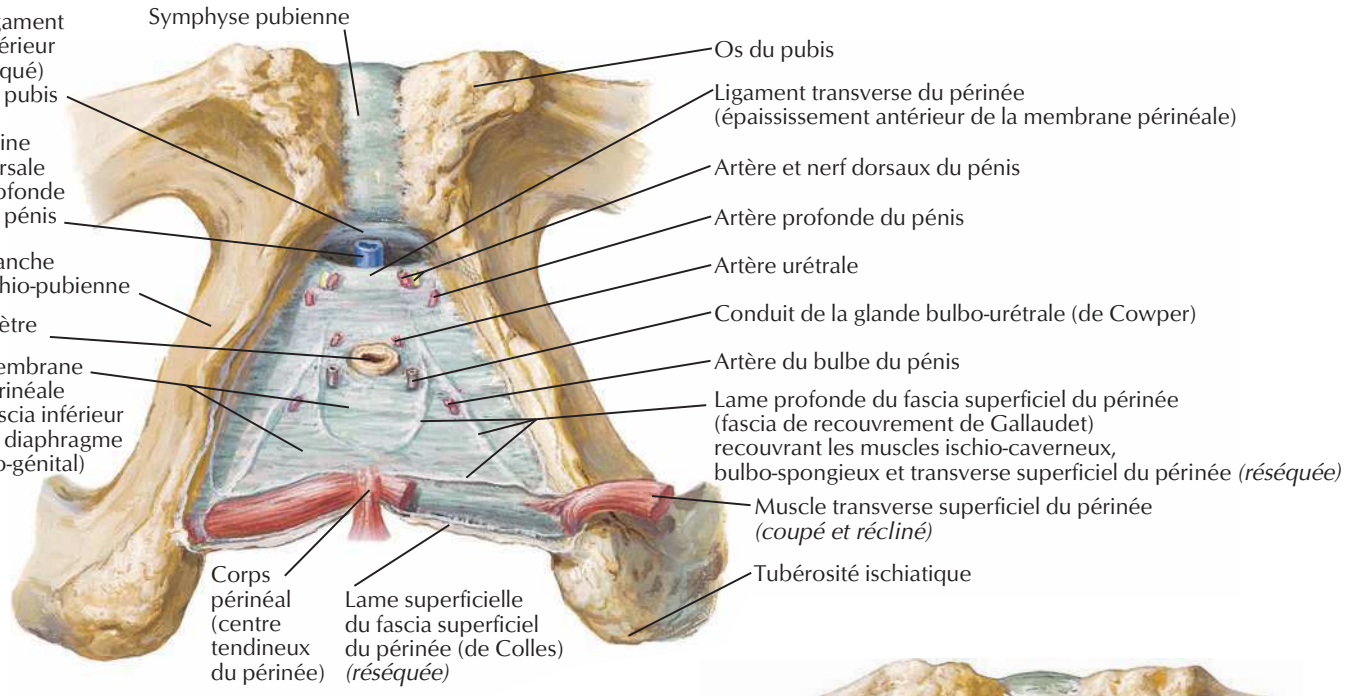

Vues inférieures

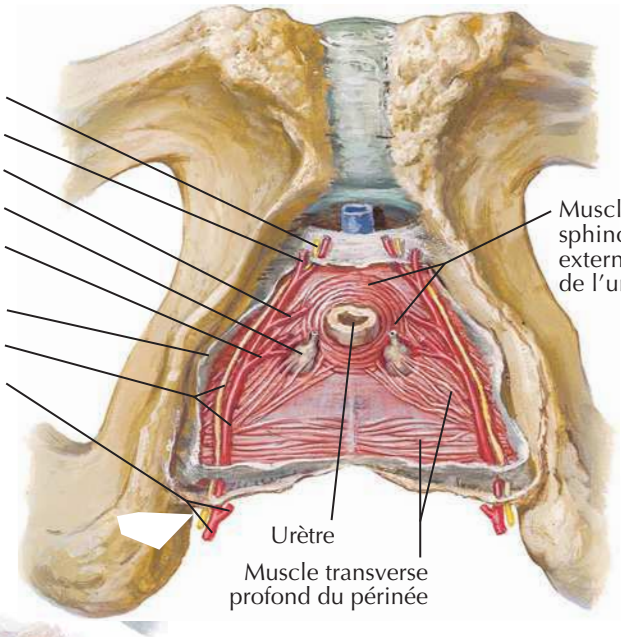

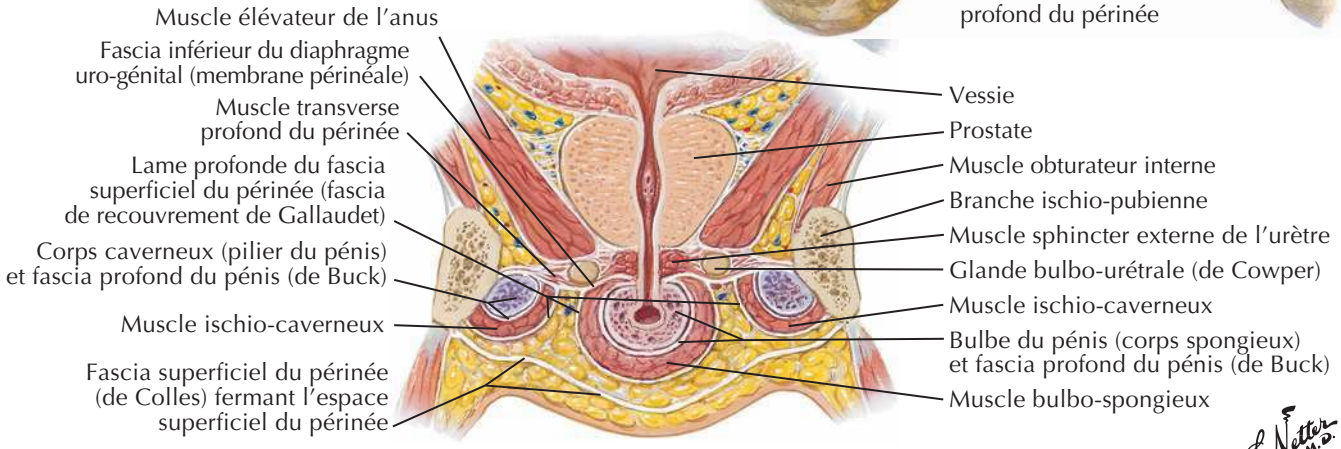

Coupe frontale du périnée et de l'urètre : schéma (vue antérieure)

F. Netter M.D.
C. Machado M.D.

BIBLIOTHEQUE DE LA RECHERCHE BIBLIOGRAPHIQUE SCIENCE MEDICALE

BIBLIOTHEQUE DE LA RECHERCHE BIBLIOGRAPHIQUE SCIENCE MEDICALE

Prostate et vésicules séminales

Voir aussi **Planches 344, 348, 381**

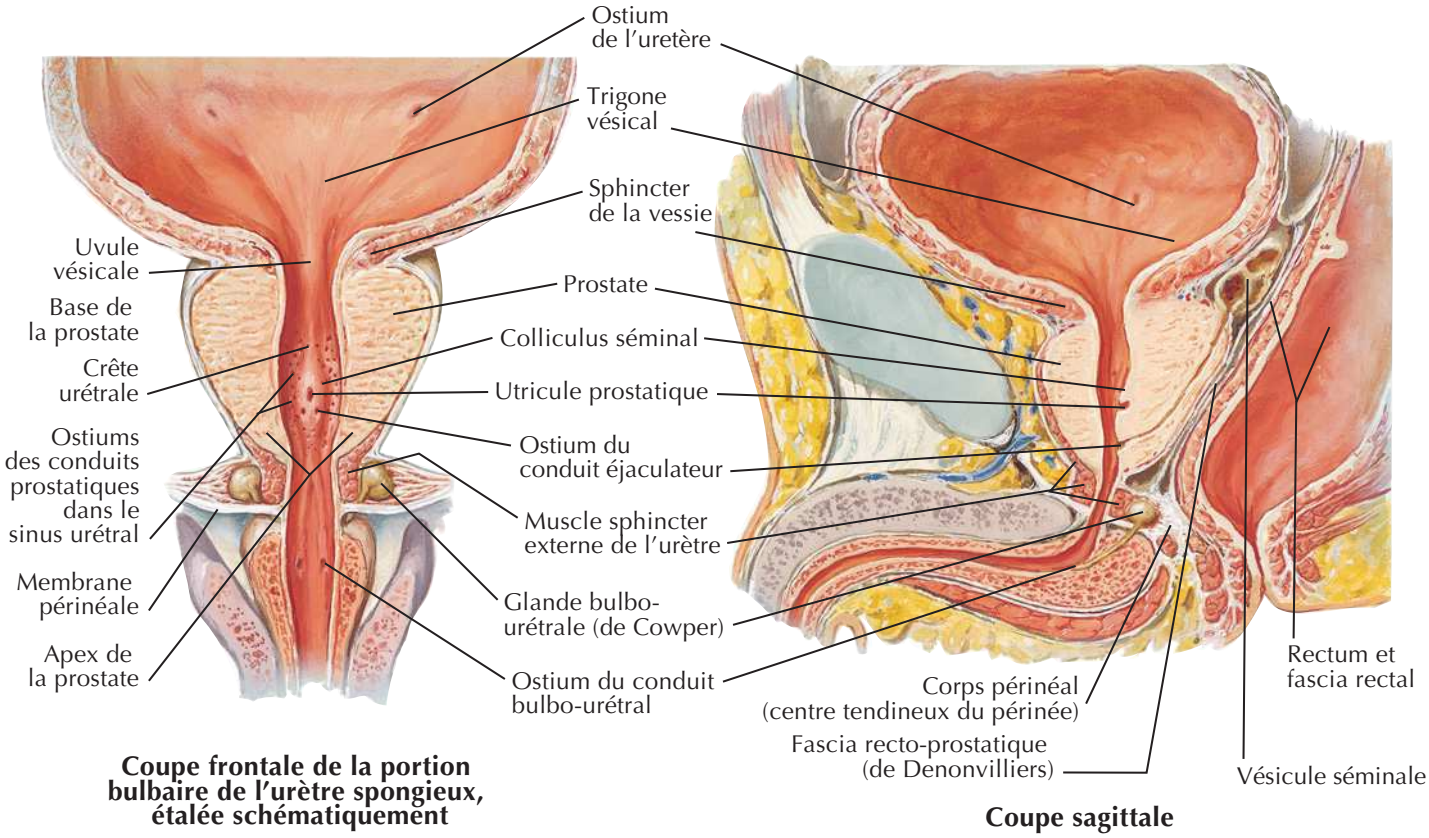

Coupe frontale de la portion bulbaire de l'urètre spongieux, étalée schématiquement

Coupe sagittale

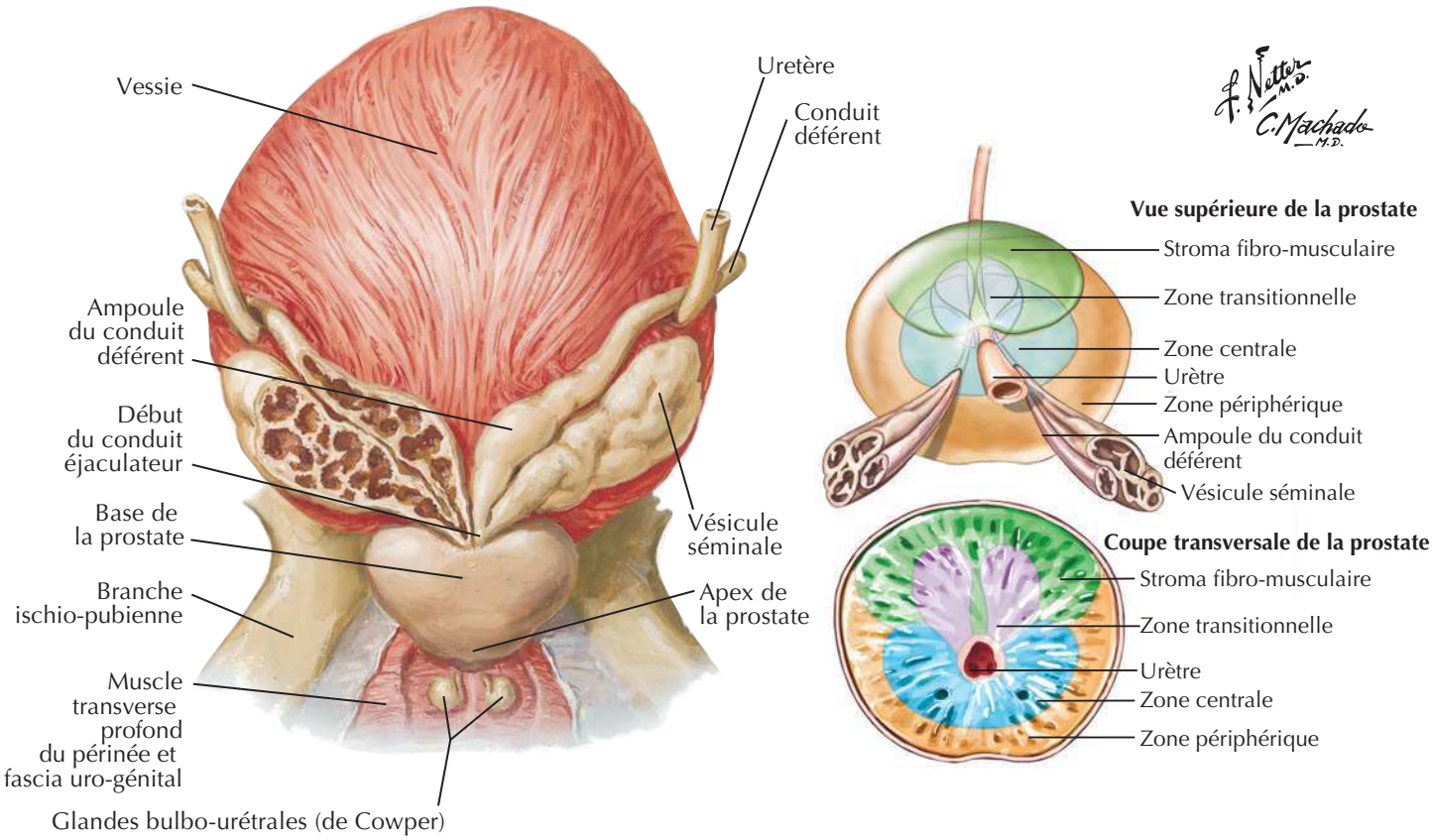

Vue postérieure

Vue supérieure

BIBLIOTHEQUE DE LA RECHERCHE BIBLIOGRAPHIQUE SCIENCE MEDICALE

Urètre

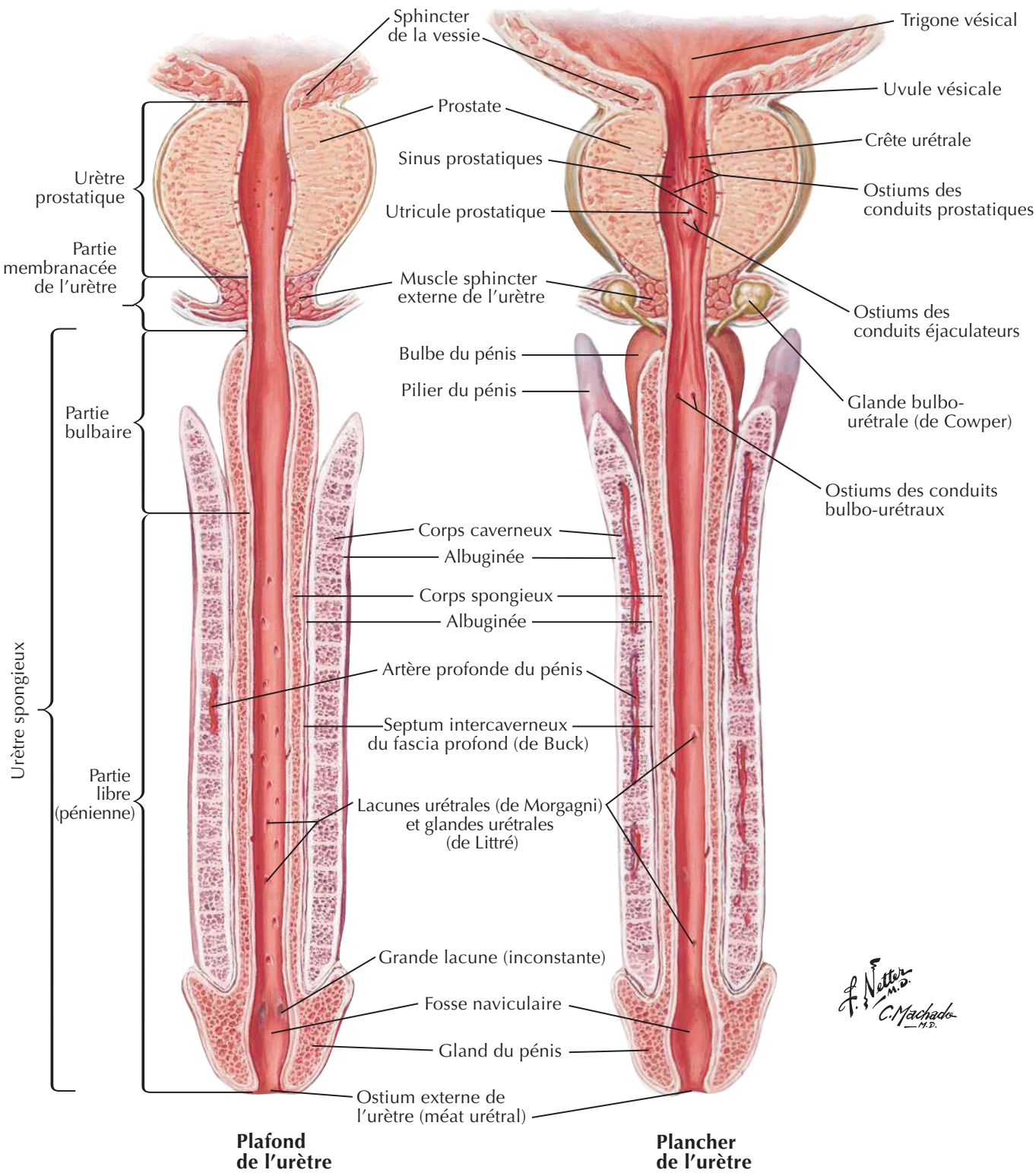
Sphincter de la vessie
Prostate
Sinus prostatiques
Utricule prostatique
Muscle sphincter externe de l'urètre
Bulbe du pénis
Pilier du pénis
Corps caverneux
Albuginée
Corps spongieux
Albuginée
Artère profonde du pénis
Septum intercaverneux du fascia profond (de Buck)
Lacunes urétrales (de Morgagni) et glandes urétrales (de Littré)
Grande lacune (inconstante)
Fosse naviculaire
Gland du pénis
Ostium externe de l'urètre (méat urétral)
Urètre prostatique
Partie membranacée de l'urètre
Partie bulbaire
Urètre spongieux
Partie libre (pénienne)
Trigone vésical
Uvule vésicale
Crête urétrale
Ostiums des conduits prostatiques
Ostiums des conduits éjaculateurs
Glande bulbo-urétrale (de Cowper)
Ostiums des conduits bulbo-urétraux
F. Netter M.D.
C. Machado M.D.
Plafond de l'urètre
Plancher de l'urètre

BIBLIOTHEQUE DE LA RECHERCHE BIBLIOGRAPHIQUE SCIENCE MEDICALE

Descente des testicules

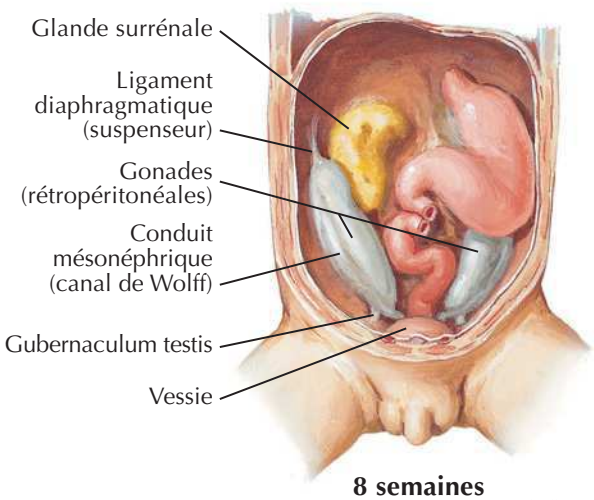

8 semaines (22,5 mm cranio-caudal)

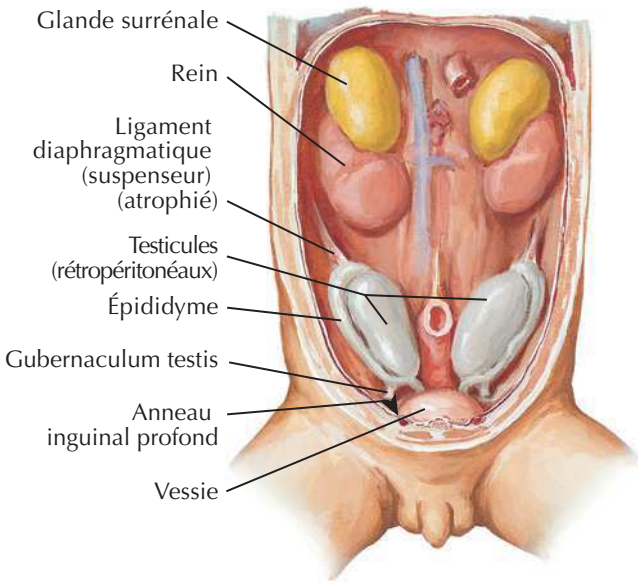

11 semaines (43 mm cranio-caudal)

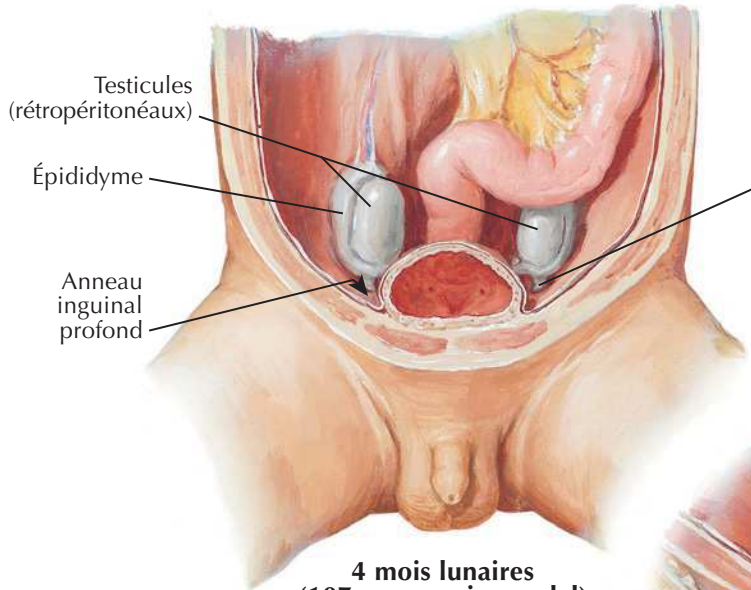

4 mois lunaires (107 mm cranio-caudal)

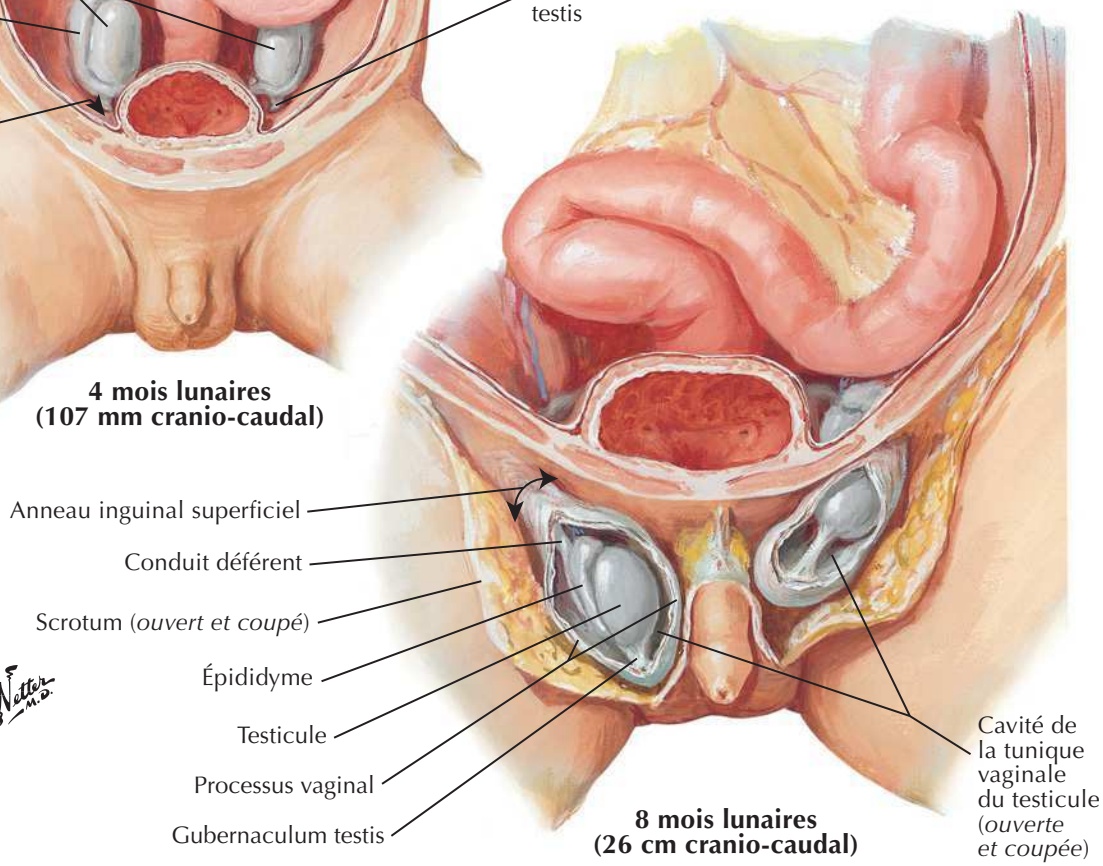

8 mois lunaires (26 cm cranio-caudal)

BIBLIOTHEQUE DE LA RECHERCHE BIBLIOGRAPHIQUE SCIENCE MEDICALE

Scrotum et son contenu

Voir aussi **Planches 321, 344**

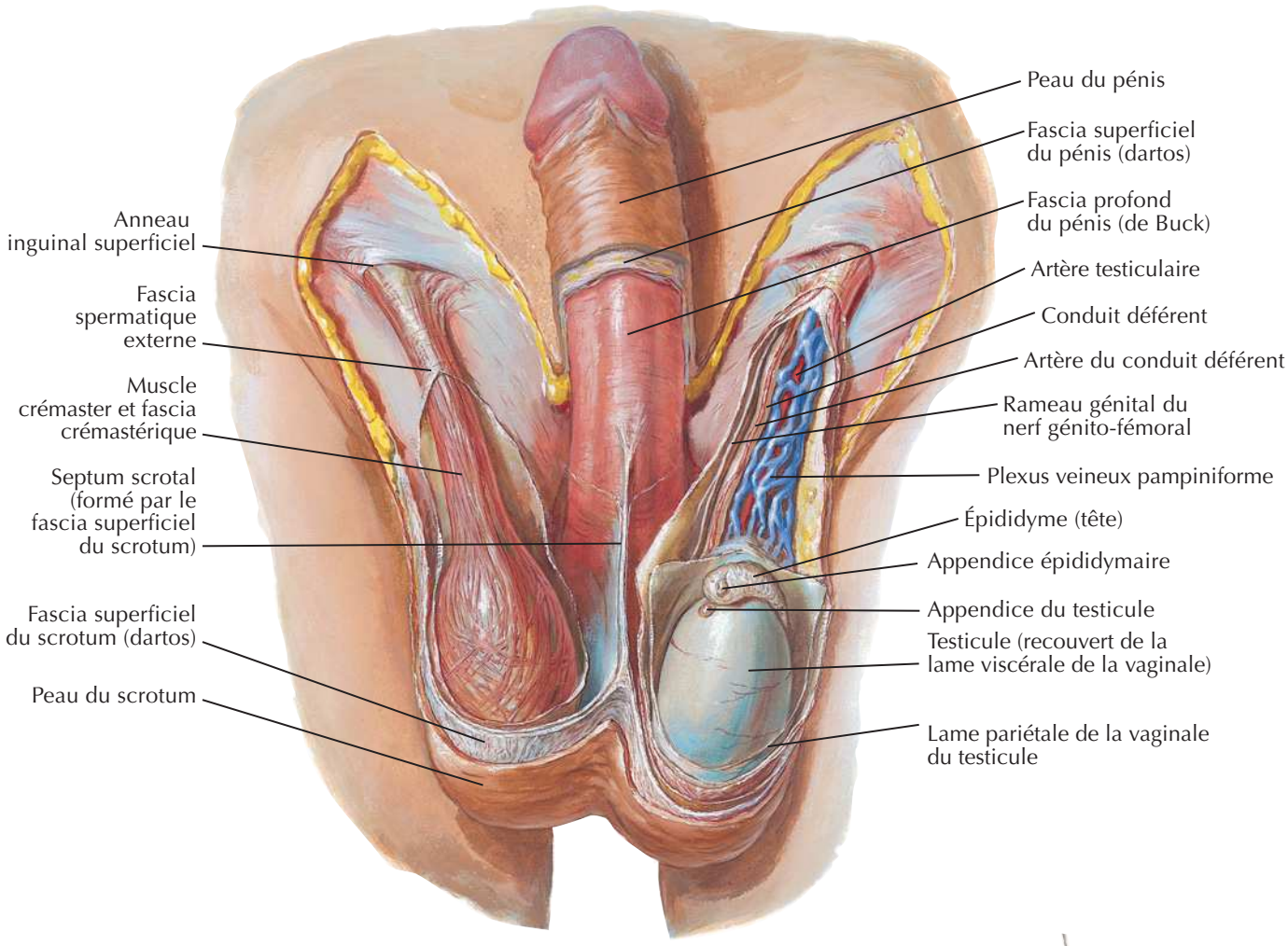

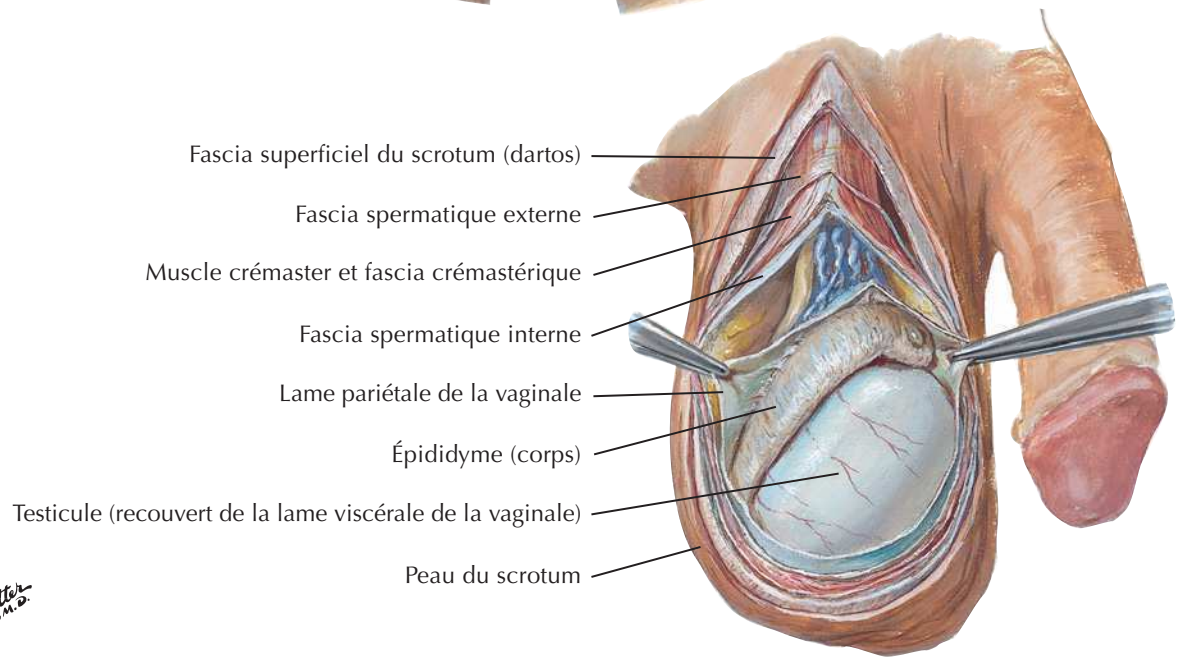

BIBLIOTHEQUE DE LA RECHERCHE BIBLIOGRAPHIQUE SCIENCE MEDICALE

BIBLIOTHEQUE DE LA RECHERCHE BIBLIOGRAPHIQUE SCIENCE MEDICALE

Homologies des organes génitaux externes

Voir aussi **Planche 354**

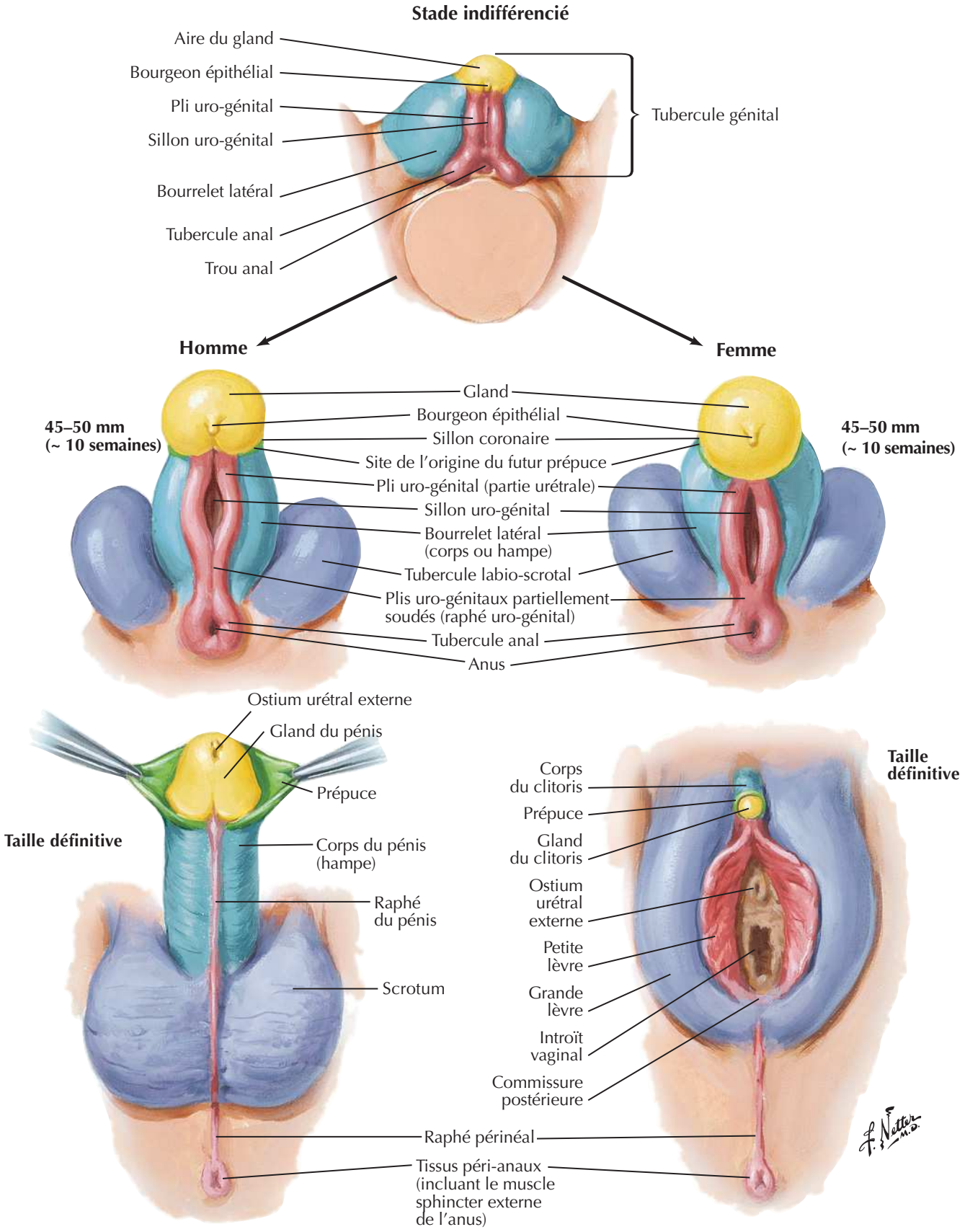

BIBLIOTHEQUE DE LA RECHERCHE BIBLIOGRAPHIQUE SCIENCE MEDICALE

Homologies des organes génitaux internes

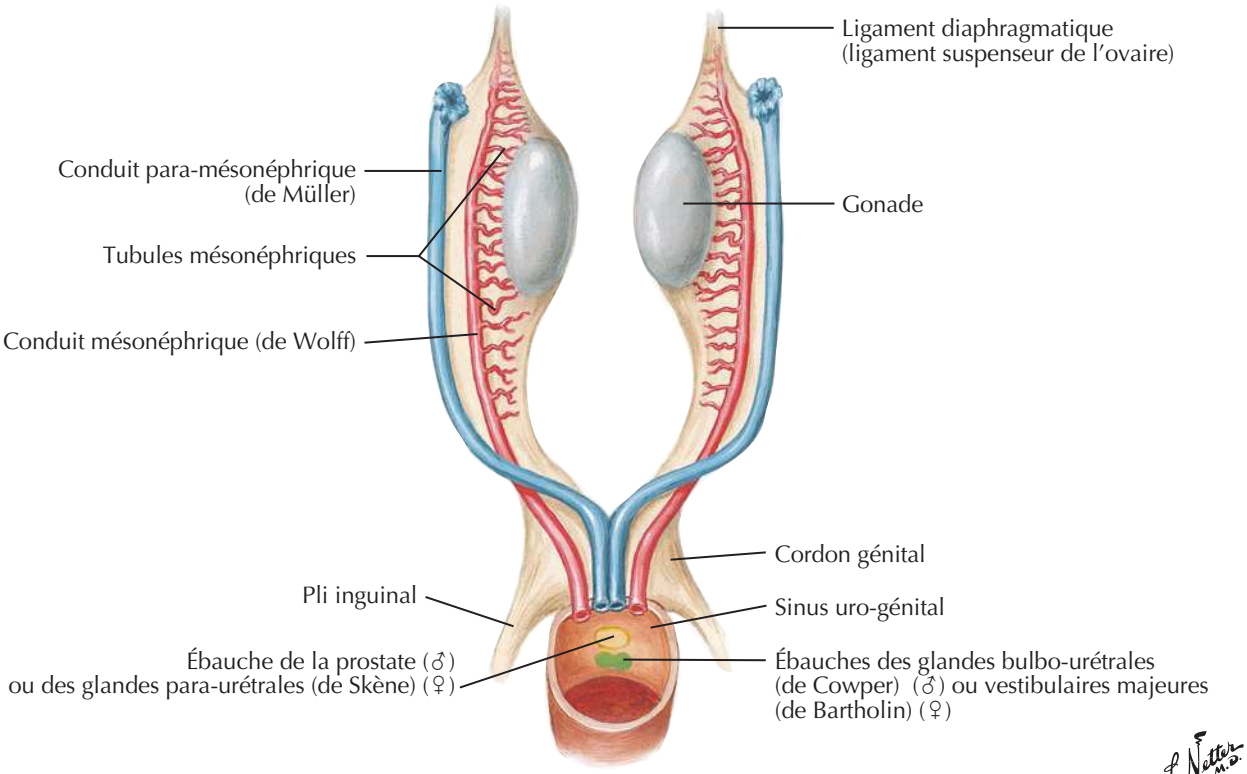

Stade indifférencié

Homme ← → **Femme**

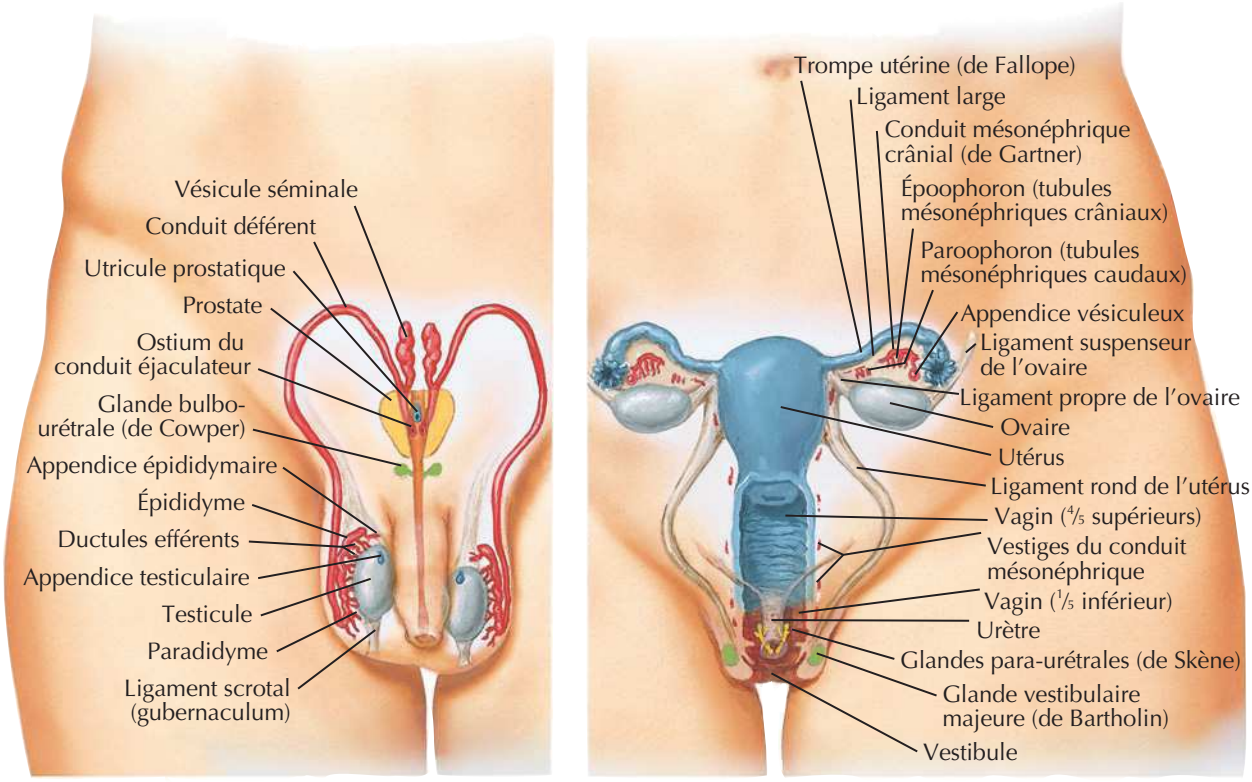

BIBLIOTHEQUE DE LA RECHERCHE BIBLIOGRAPHIQUE SCIENCE MEDICALE

Testicule, épididyme et conduit déférent

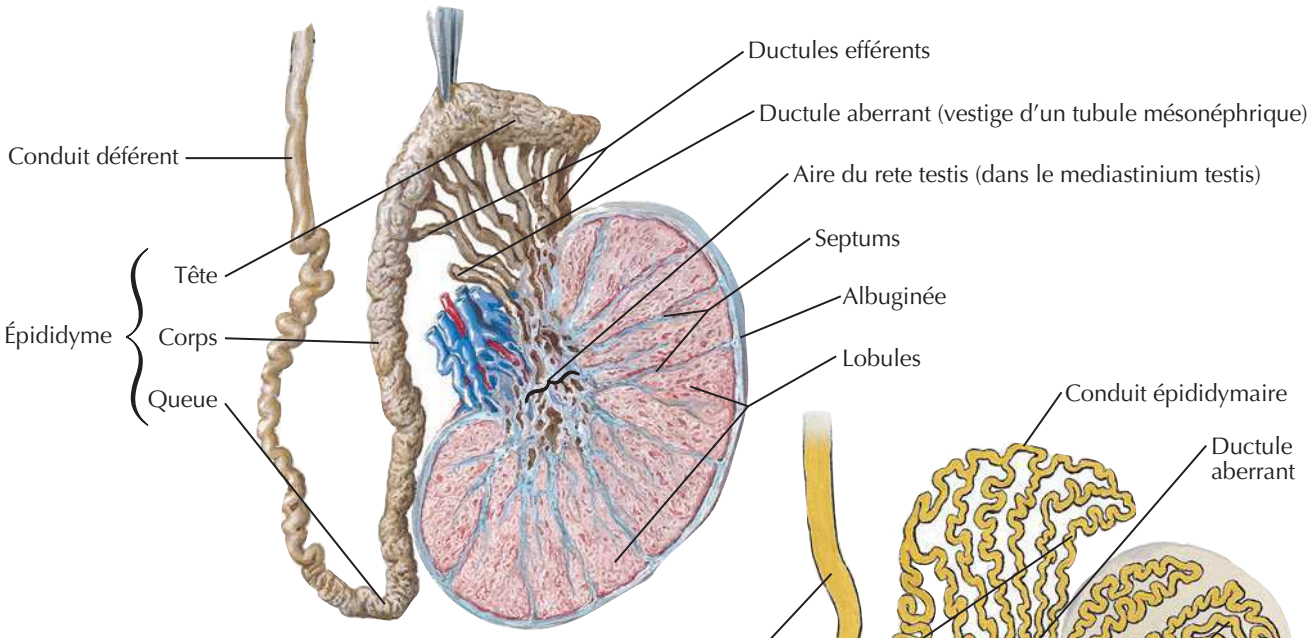

Coupe frontale

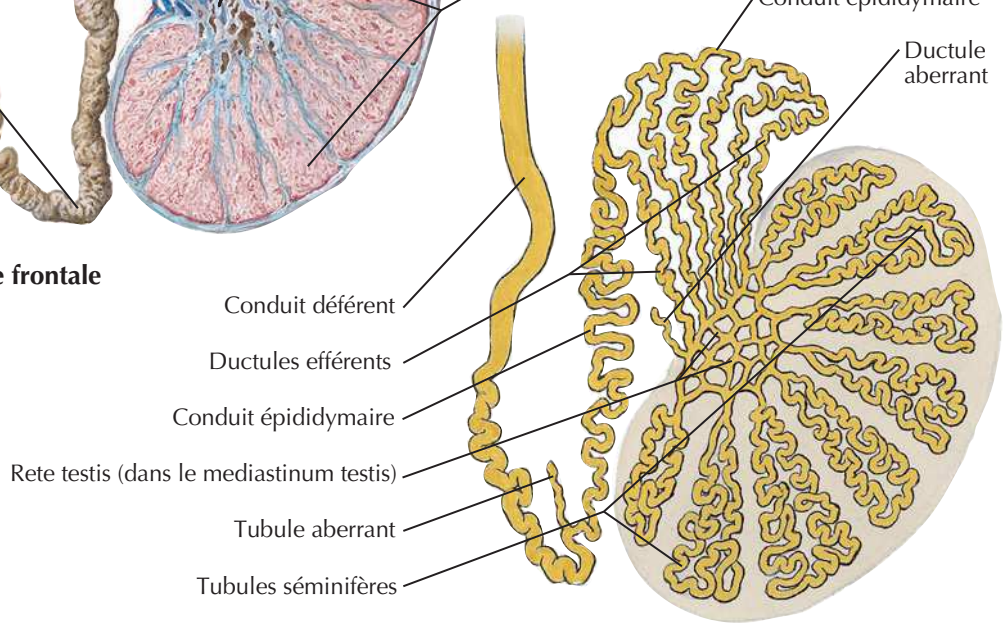

Schéma

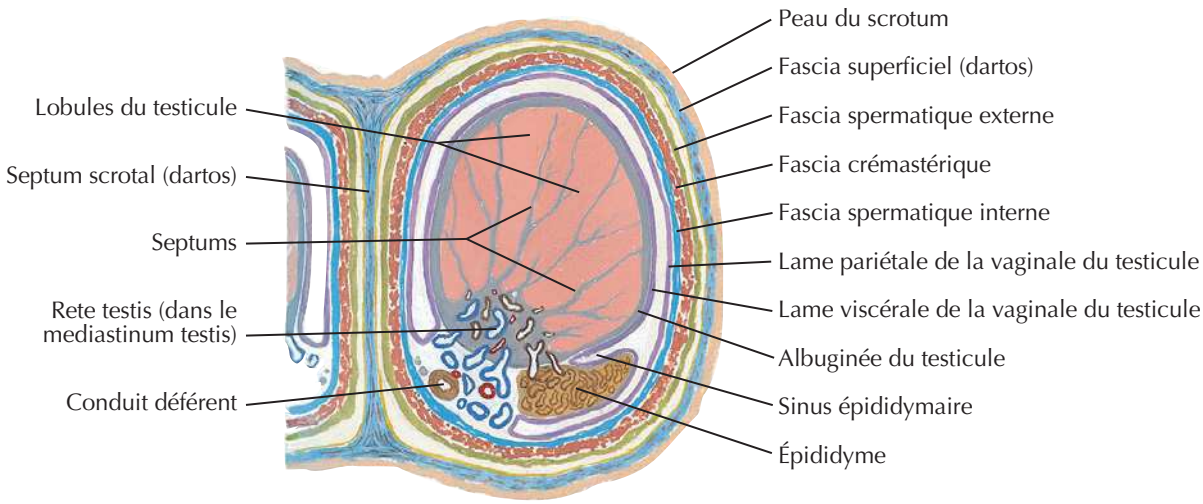

Coupe transversale du scrotum et du testicule

BIBLIOTHEQUE DE LA RECHERCHE BIBLIOGRAPHIQUE SCIENCE MEDICALE

BIBLIOTHEQUE DE LA RECHERCHE BIBLIOGRAPHIQUE SCIENCE MEDICALE

Rectum *in situ* : homme et femme

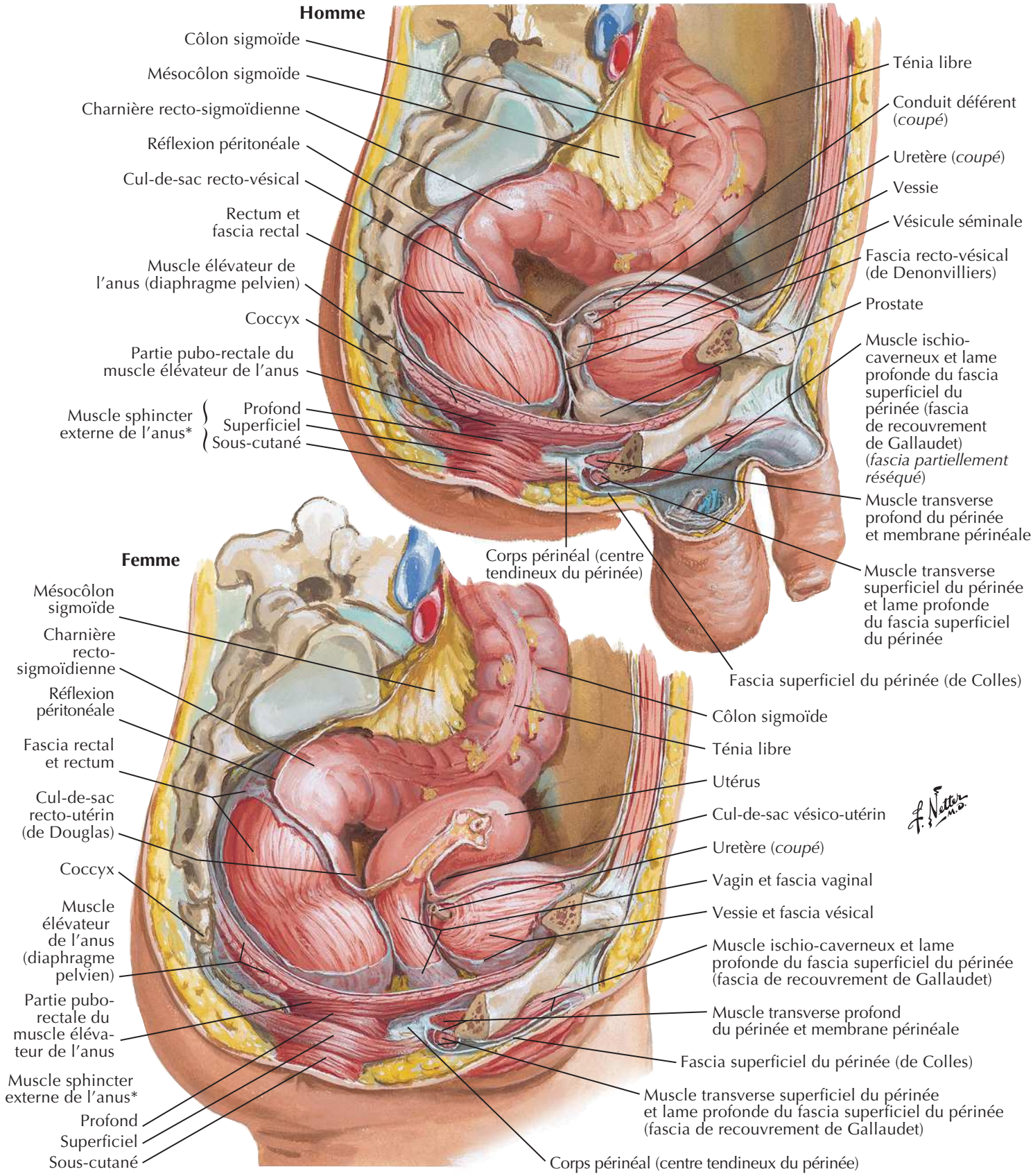

*Parties variables et souvent indistinctes

BIBLIOTHEQUE DE LA RECHERCHE BIBLIOGRAPHIQUE SCIENCE MEDICALE

BIBLIOTHEQUE DE LA RECHERCHE BIBLIOGRAPHIQUE SCIENCE MEDICALE

Fosse ischio-rectale

Voir aussi **Planches 296, 388**

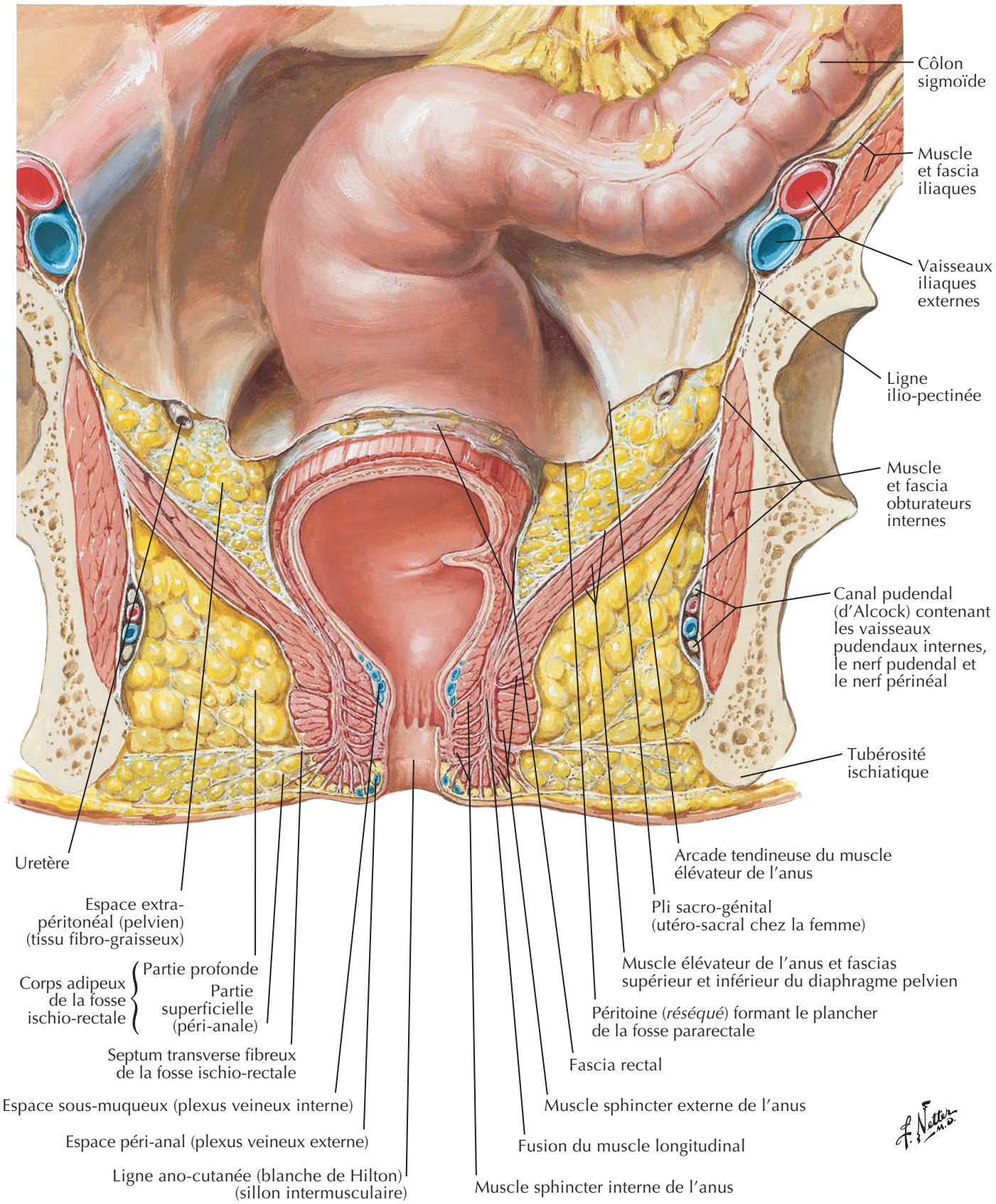

BIBLIOTHEQUE DE LA RECHERCHE BIBLIOGRAPHIQUE SCIENCE MEDICALE

BIBLIOTHEQUE DE LA RECHERCHE BIBLIOGRAPHIQUE SCIENCE MEDICALE

Rectum et canal anal

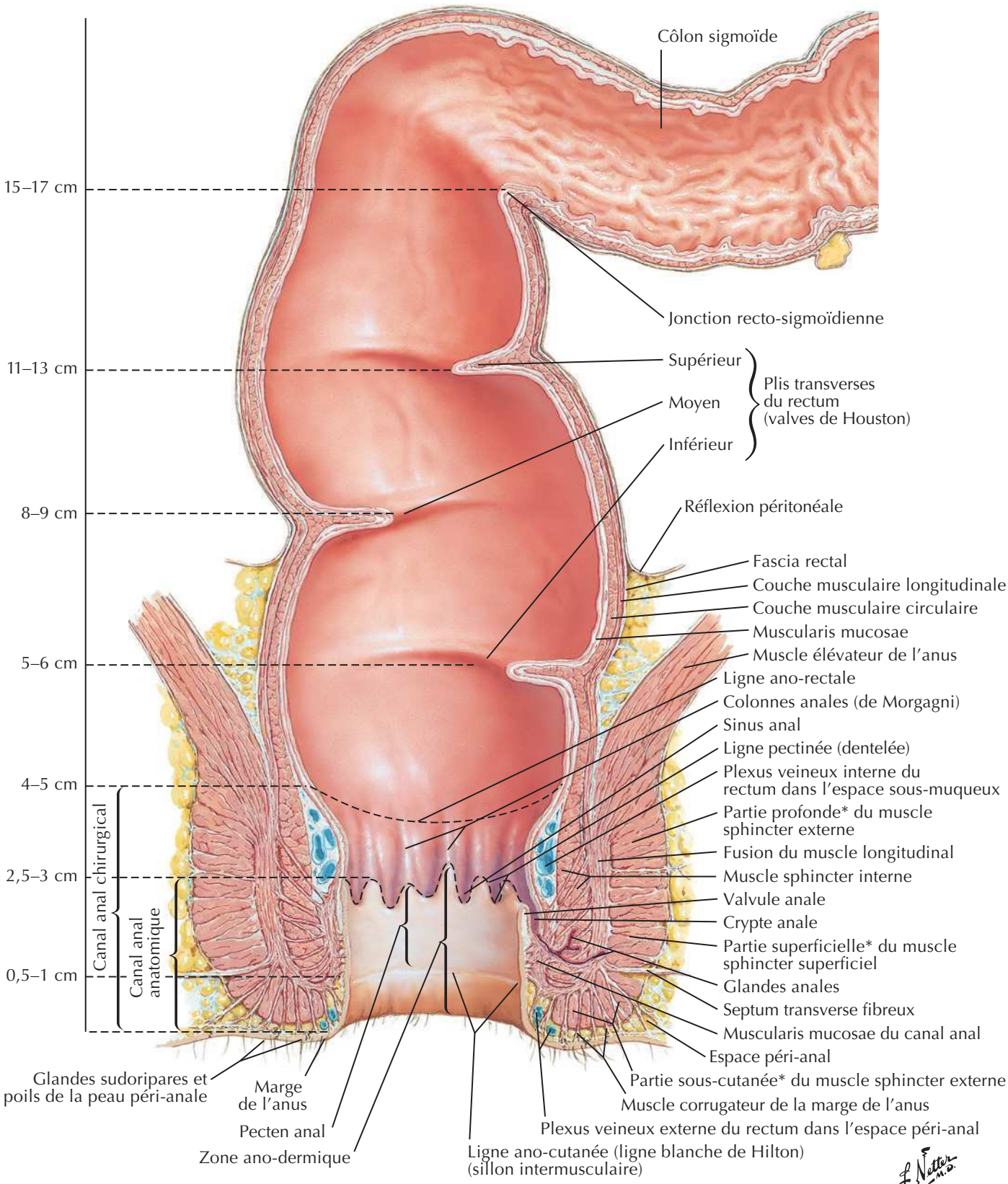

* Parties variables et souvent indistinctes

BIBLIOTHEQUE DE LA RECHERCHE BIBLIOGRAPHIQUE SCIENCE MEDICALE

BIBLIOTHEQUE DE LA RECHERCHE BIBLIOGRAPHIQUE SCIENCE MEDICALE

Musculeuse ano-rectale

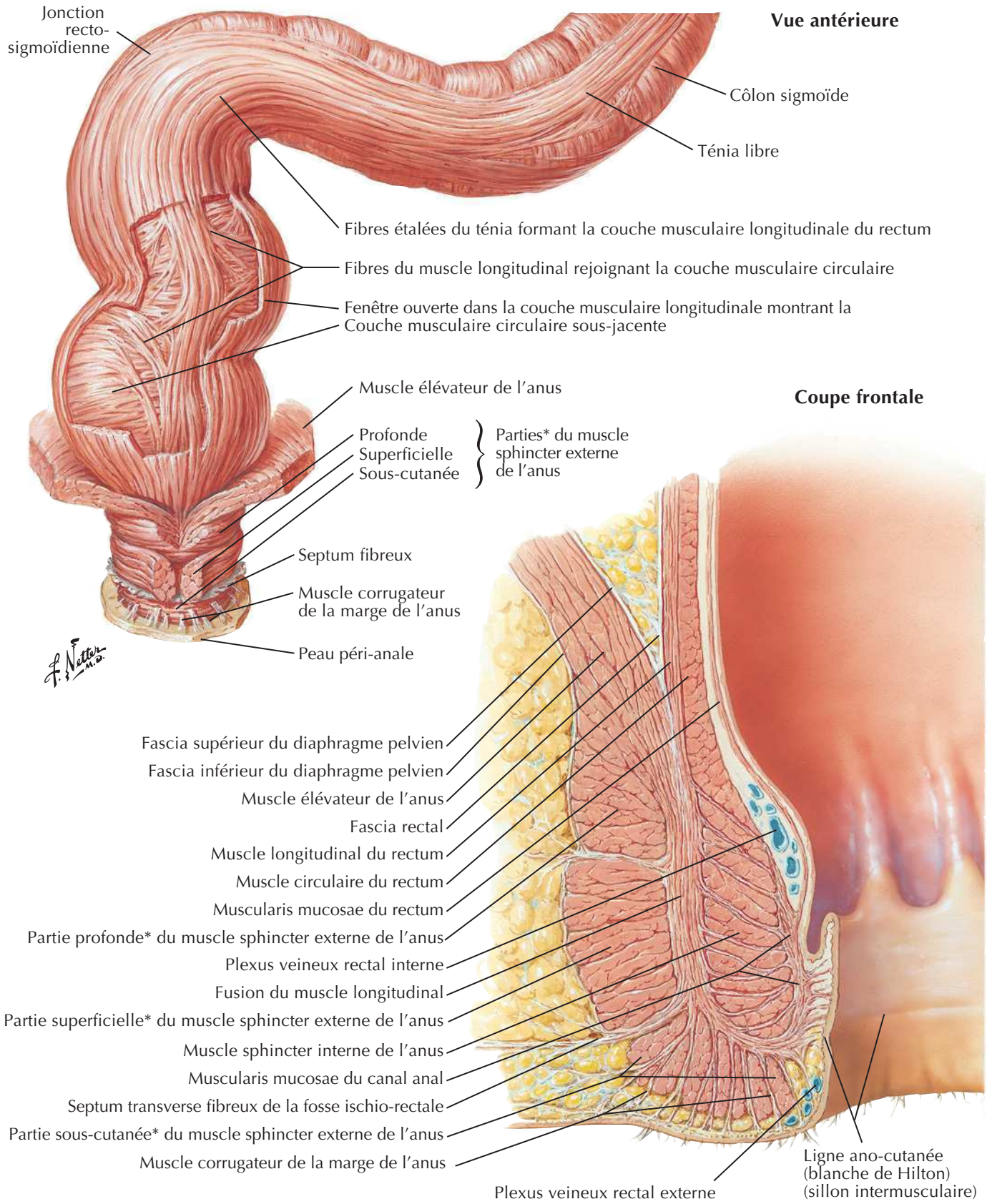

*Parties variables et souvent indistinctes

BIBLIOTHEQUE DE LA RECHERCHE BIBLIOGRAPHIQUE SCIENCE MEDICALE

BIBLIOTHEQUE DE LA RECHERCHE BIBLIOGRAPHIQUE SCIENCE MEDICALE

Muscle sphincter externe de l'anus : vues périnéales

Voir aussi **Planches 356, 359**

Homme

- Fascia superficiel du scrotum (dartos)
- Septum scrotal
- Fascia profond du pénis (de Buck)
- Muscle bulbo-spongieux avec la lame profonde du fascia superficiel du périnée (fascia de recouvrement de Gallaudet) (*réséqué*)
- Muscle ischio-caverneux avec la lame profonde du fascia superficiel du périnée (fascia de recouvrement de Gallaudet) (*réséqué*)
- Membrane périnéale
- Corps périnéal (centre tendineux du périnée)
- Muscle transverse superficiel du périnée avec la lame profonde du fascia superficiel du périnée (fascia de recouvrement de Gallaudet) (*fascia réséqué*)
- Parties* du muscle sphincter externe de l'anus : Sous-cutanée, Superficielle, Profonde
- Fascia superficiel du périnée (de Colles) (*coupé*)
- Septum fibreux transverse de la fosse ischio-rectale (*coupé*)
- Tubérosité ischiatique
- Ligament sacro-tubéral
- Muscle élévateur de l'anus : Pubo-coccygien, Pubo-rectal, Ilio-coccygien
- Ligament ano-coccygien (extensions postérieures du muscle sphincter externe superficiel de l'anus)
- Muscle grand glutéal
- Apex coccygien

Femme

- Clitoris
- Ostium urétral externe
- Vagin
- Branche ischio-pubienne
- Anus
- Fascia superficiel du périnée (de Colles) (*coupé*)
- Muscle ischio-caverneux avec la lame profonde du fascia superficiel du périnée (fascia de recouvrement de Gallaudet) (*fascia réséqué*)
- Muscle bulbo-spongieux avec la lame profonde du fascia superficiel du périnée (fascia de recouvrement de Gallaudet (*fascia réséqué*)
- Fibres issues du muscle sphincter externe superficiel de l'anus vers la branche ischio-pubienne
- Membrane périnéale
- Muscle transverse superficiel du périnée avec la lame profonde du fascia superficiel du périnée (fascia de recouvrement de Gallaudet (*fascia réséqué*)
- Fascia superficiel du périnée (de Colles) (*coupé*)
- Corps périnéal (centre tendineux du périnée)
- Fibres croisées des sphincters superficiel et profond avec le muscle transverse superficiel du périnée
- Parties* du muscle sphincter externe de l'anus : Profonde, Superficielle, Sous-cutanée
- Muscle élévateur de l'anus : Pubo-coccygien, Pubo-rectal, Ilio-coccygien
- Ligament ano-coccygien (extensions postérieures du muscle sphincter externe superficiel de l'anus)

*Parties variables et souvent indistinctes

BIBLIOTHEQUE DE LA RECHERCHE BIBLIOGRAPHIQUE SCIENCE MEDICALE

BIBLIOTHEQUE DE LA RECHERCHE BIBLIOGRAPHIQUE SCIENCE MEDICALE

Espaces périnéo-pelviens réels et potentiels

Coupe sagittale

Péritoine viscéral
Fascia vésical
Fascia rectal
Fascia rectal
Fascia présacral
Espace présacral
Espace rétro-pubien (prévésical de Retzius)
Espace recto-vésical
Rétro-vésical
Prérectal
Rétro-prostatique
Fascia recto-vésical ou recto-prostatique (de Denonvilliers) (septum)
Muscles sphincter de l'urètre et transverse profond du périnée
Muscle élévateur de l'anus et fascia du diaphragme pelvien
Muscle sphincter externe de l'anus*
Profond
Superficiel
Sous-cutané
Espace rétro-anal profond
Ligament ano-coccygien
Fascia profond du pénis (de Buck)
Fascia superficiel du périnée (de Colles)
Espace rétro-anal superficiel (partie de l'espace péri-anal)
Espace sous-muqueux
Espace péri-anal
Muscle bulbo-spongieux et lame profonde du fascia superficiel du périnée (fascia de recouvrement de Gallaudet)
Espace superficiel du périnée

* Parties variables et souvent indistinctes

Membrane périnéale
Muscle transverse profond du périnée et
Muscle transverse superficiel du périnée
réséqué pour montrer
le récessus antérieur de la fosse ischio-rectale
Communication pré-anale (inconstante) entre les fosses ischio-rectales droite et gauche
Pus dans la fosse ischio-rectale
Communication postérieure entre les fosses ischio-rectales droite et gauche via l'espace post-anal profond, au-dessus du ligament ano-coccygien
Muscle grand glutéal et
Ligament sacro-tubéral
réséqué pour montrer
le récessus postérieur
de la fosse ischio-rectale

Vue périnéale

F. Netter M.D.
C. Machado M.D.

Diffusion de l'abcès périnéal dans les espaces périnéaux

BIBLIOTHEQUE DE LA RECHERCHE BIBLIOGRAPHIQUE SCIENCE MEDICALE

BIBLIOTHEQUE DE LA RECHERCHE BIBLIOGRAPHIQUE SCIENCE MEDICALE

Coupes du pelvis : clichés TDM sagittaux

Pelvis féminin

Pelvis masculin

BIBLIOTHEQUE DE LA RECHERCHE BIBLIOGRAPHIQUE SCIENCE MEDICALE

BIBLIOTHEQUE DE LA RECHERCHE BIBLIOGRAPHIQUE SCIENCE MEDICALE

Artères du rectum et du canal anal (homme)

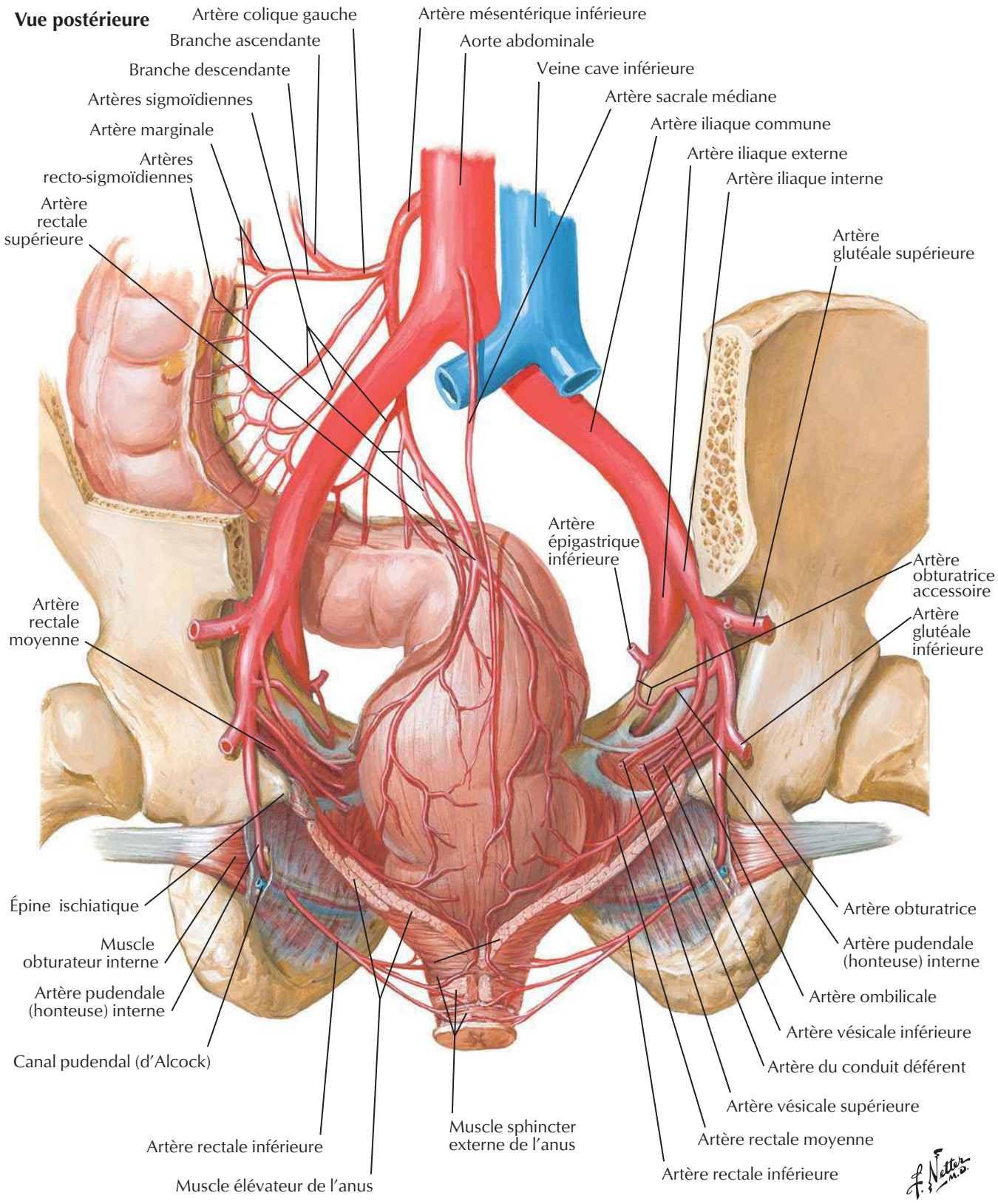

BIBLIOTHEQUE DE LA RECHERCHE BIBLIOGRAPHIQUE SCIENCE MEDICALE

BIBLIOTHEQUE DE LA RECHERCHE BIBLIOGRAPHIQUE SCIENCE MEDICALE

Veines du rectum et du canal anal (femme)

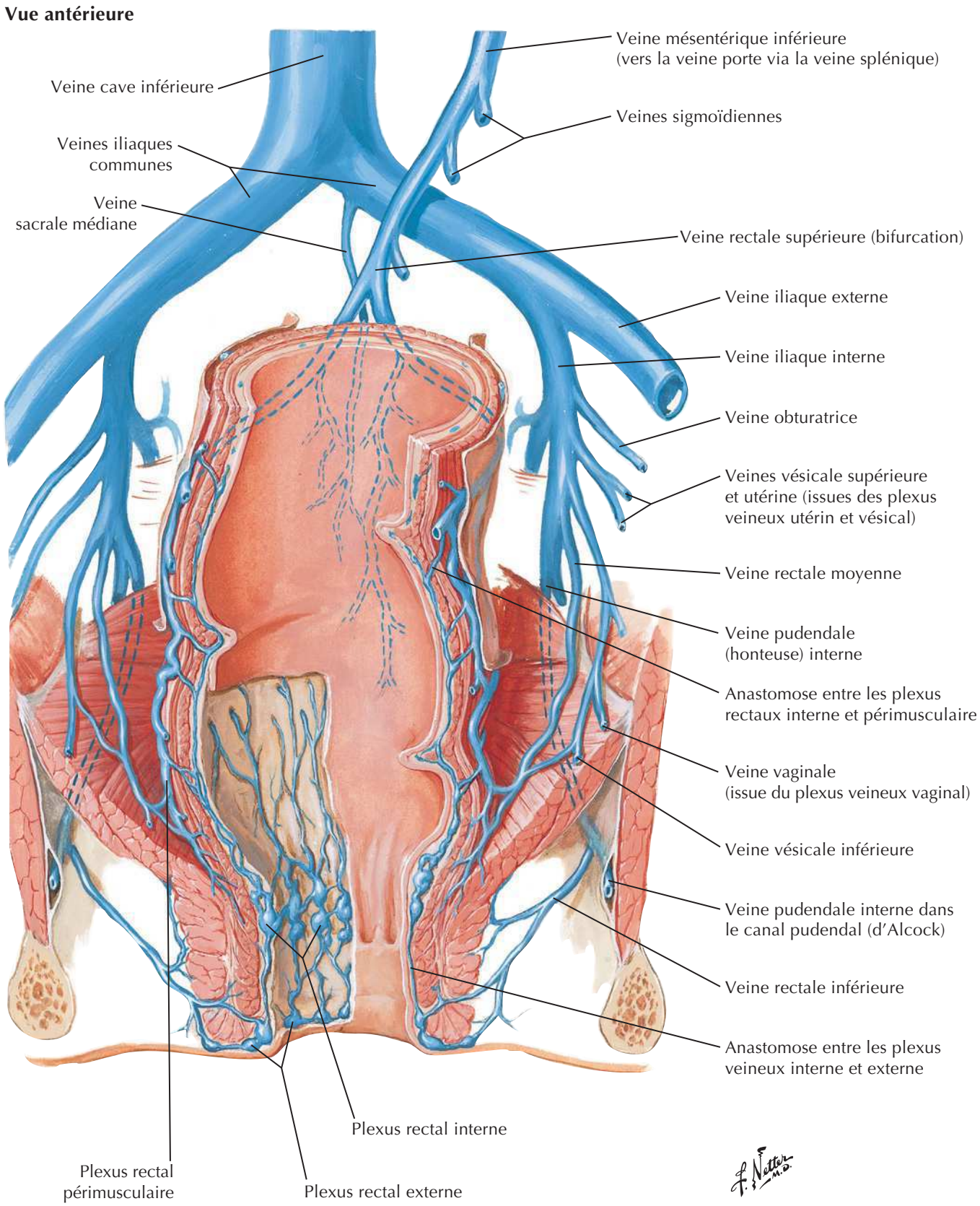

BIBLIOTHEQUE DE LA RECHERCHE BIBLIOGRAPHIQUE SCIENCE MEDICALE

BIBLIOTHEQUE DE LA RECHERCHE BIBLIOGRAPHIQUE SCIENCE MEDICALE

Artères et veines des organes pelviens (femme)

Vue antérieure

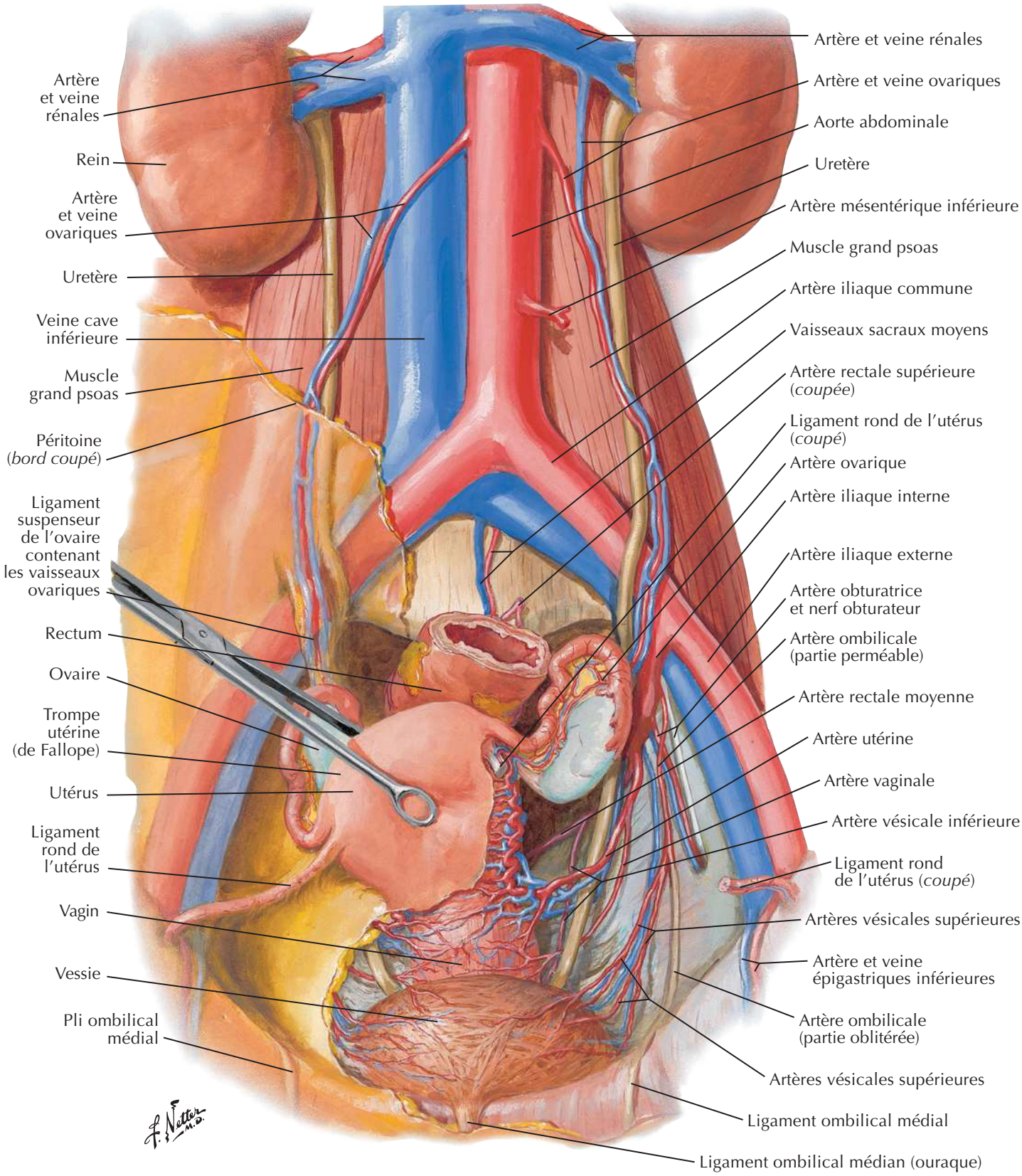

BIBLIOTHEQUE DE LA RECHERCHE BIBLIOGRAPHIQUE SCIENCE MEDICALE

BIBLIOTHEQUE DE LA RECHERCHE BIBLIOGRAPHIQUE SCIENCE MEDICALE

Artères et veines des testicules

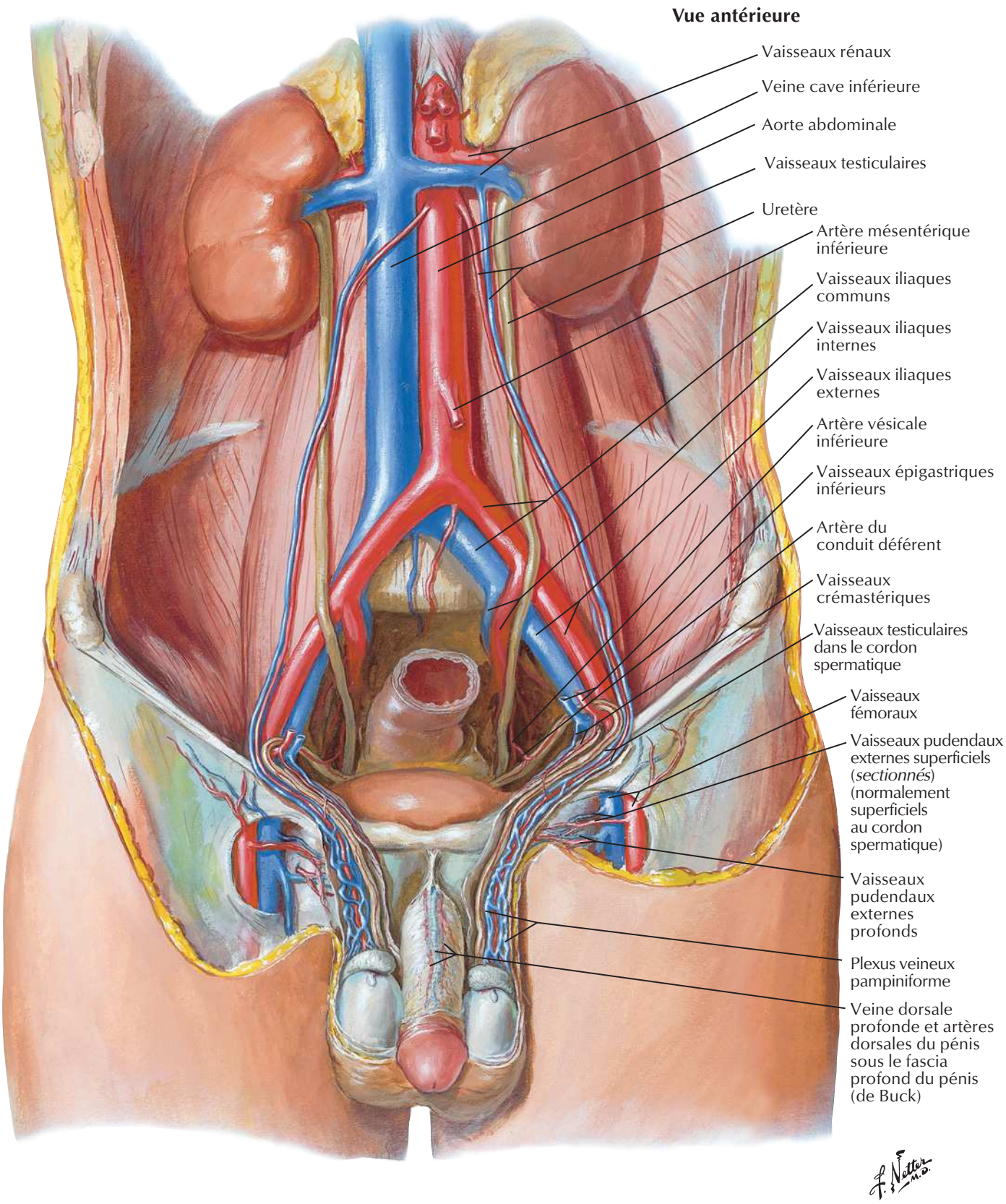

BIBLIOTHEQUE DE LA RECHERCHE BIBLIOGRAPHIQUE SCIENCE MEDICALE

BIBLIOTHEQUE DE LA RECHERCHE BIBLIOGRAPHIQUE SCIENCE MEDICALE

Artères et veines pelviennes (femme)

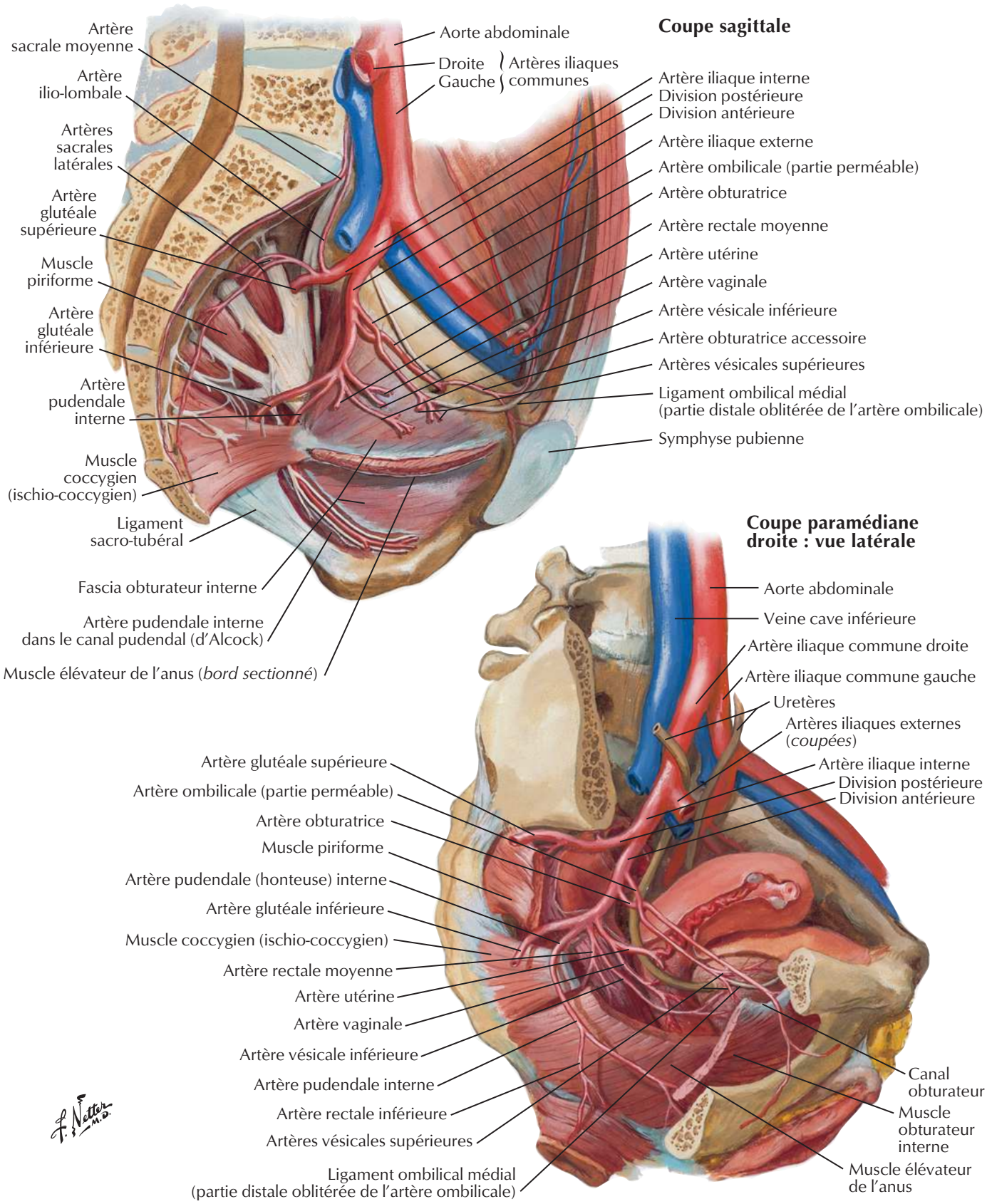

BIBLIOTHEQUE DE LA RECHERCHE BIBLIOGRAPHIQUE SCIENCE MEDICALE

BIBLIOTHEQUE DE LA RECHERCHE BIBLIOGRAPHIQUE SCIENCE MEDICALE

Artères et veines pelviennes (homme)

Coupe sagittale paramédiane gauche : vue latérale

Veine cave inférieure
Vaisseaux obturateurs droits
Artère ombilicale droite (partie perméable)
Artère vésicale supérieure
Artère ombilicale (partie oblitérée)
Vaisseaux iliaques circonflexes profonds
Vaisseaux épigastriques inférieurs
Conduit déférent
Ligament ombilical médial
Ligament ombilical médian (ouraque)
Artère vésicale supérieure
Veine dorsale superficielle du pénis
Veine dorsale profonde et artère dorsale du pénis
Fascia profond du pénis (de Buck)
Artère testiculaire
Plexus veineux pampiniforme
Artère du conduit déférent
Plexus veineux rétro-pubien (prévésical)
Artères scrotales postérieures
Aorte abdominale
Vaisseaux iliaques communs
Vaisseaux sacraux médians
Vaisseaux iliaques externes (*coupés*)
Vaisseaux iliaques internes
Artère ilio-lombale
Artère sacrale latérale
Artère glutéale supérieure
Artère obturatrice
Artère ombilicale
Uretère (*coupé*)
Artère glutéale inférieure
Artère vésicale inférieure
Artère rectale moyenne
Artère pudendale (honteuse) interne
Conduit déférent et son artère
Branches prostatiques de l'artère vésicale inférieure
Artère rectale inférieure
Plexus veineux prostatique
Muscle sphincter externe de l'urètre
Artère périnéale
Artère pudendale interne sur la face supérieure de la membrane périnéale

F. Netter M.D.
C. Machado M.D.

Artère vésicale inférieure
Branche prostatique
Branches urétrales
Branches capsulaires
Lobe moyen hyperplasié
Lobe latéral hyperplasié
Muscle sphincter externe de l'urètre

Vascularisation artérielle de la prostate
(hyperplasie bénigne du spécimen)

BIBLIOTHEQUE DE LA RECHERCHE BIBLIOGRAPHIQUE SCIENCE MEDICALE

BIBLIOTHEQUE DE LA RECHERCHE BIBLIOGRAPHIQUE SCIENCE MEDICALE

Artères et veines du périnée et de l'utérus

Artère labiale postérieure
Muscle ischio-caverneux
Muscle bulbo-spongieux
Espace superficiel du périnée
Fascia inférieur du diaphragme uro-génital (membrane périnéale)
Artère périnéale
Muscle transverse superficiel du périnée
Artère périnéale
Artère pudendale interne dans le canal pudendal (d'Alcock)
Artère rectale inférieure
Muscle sphincter externe de l'anus

Artère dorsale du clitoris
Artère profonde du clitoris
Bulbe du vestibule
Muscle compresseur de l'urètre
Artère du bulbe du vestibule
Glande vestibulaire majeure (de Bartholin)
Muscle transverse profond du périnée
Artère pudendale interne (dorsale du clitoris)
Fascia inférieur du diaphragme uro-génital (membrane périnéale) (*coupé*)
Artère périnéale (*coupée*)
Fascia superficiel du périnée (de Colles) (*coupé et récliné*) ouvrant l'espace superficiel du périnée
Artère pudendale interne dans le canal pudendal (d'Alcock)
Artère rectale inférieure

Note : lame profonde du fascia superficiel du périnée (fascia de recouvrement de Gallaudet) recouvrant les muscles de l'espace superficiel du périnée réséquée.

Funiculaire
Tubaire
Ovarique
} Branches de l'artère utérine

Vaisseaux ovariques
Branches tubaires des vaisseaux ovariques
Vaisseaux utérins
Uretère
Branches vaginales de l'artère utérine
Artère vaginale
Muscle élévateur de l'anus
Fascia inférieur du diaphragme uro-génital (membrane périnéale)
Artère pudendale interne
Artère périnéale
Espace superficiel du périnée
Fascia superficiel du périnée (de Colles)

F. Netter M.D.
C. Machado M.D.

BIBLIOTHEQUE DE LA RECHERCHE BIBLIOGRAPHIQUE SCIENCE MEDICALE

Artères et veines du périnée (homme)

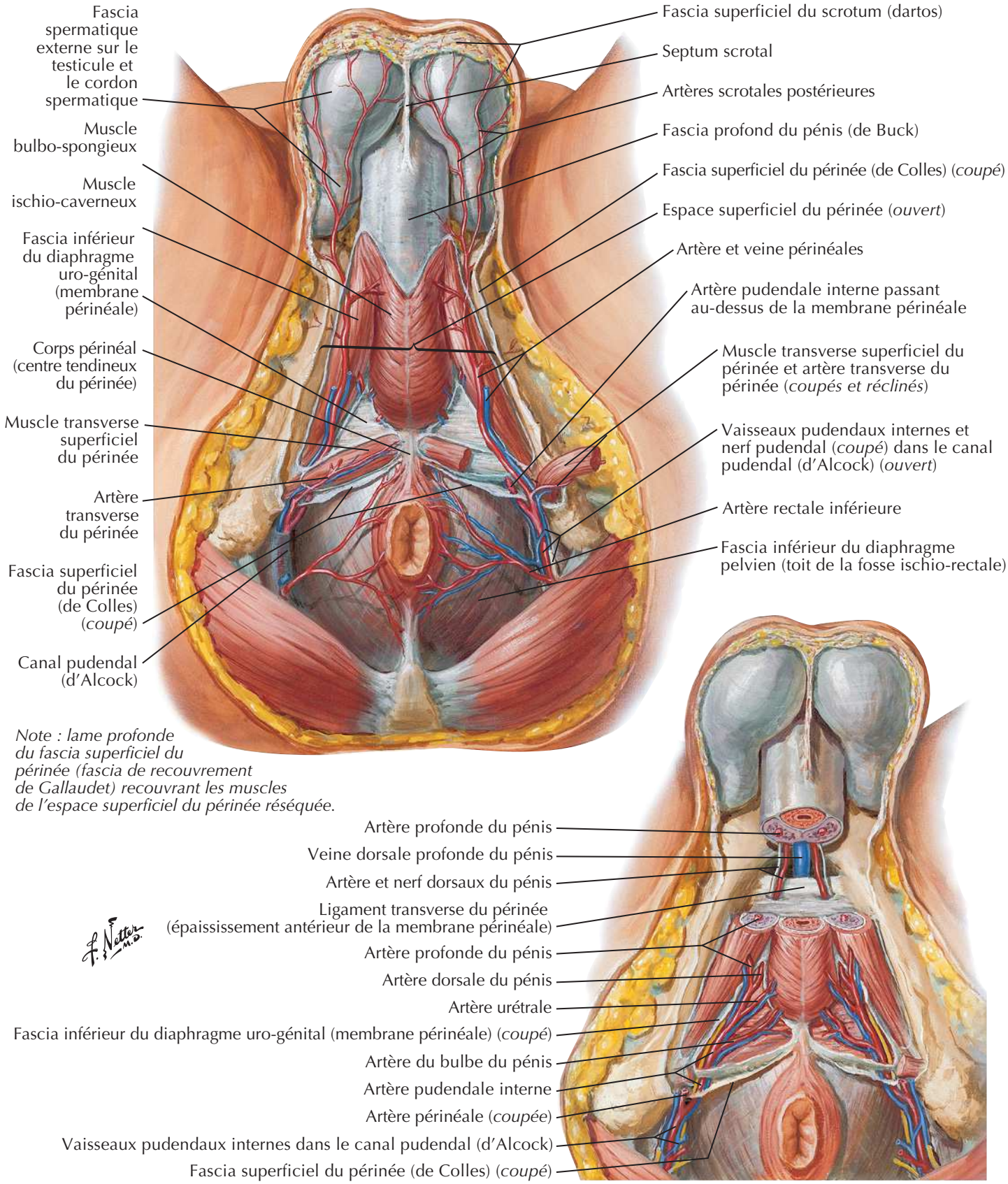

Note : lame profonde du fascia superficiel du périnée (fascia de recouvrement de Gallaudet) recouvrant les muscles de l'espace superficiel du périnée réséquée.

Vascularisation **Planche 383**

BIBLIOTHEQUE DE LA RECHERCHE BIBLIOGRAPHIQUE SCIENCE MEDICALE

Vaisseaux et nœuds lymphatiques pelviens et des organes génitaux (femme)

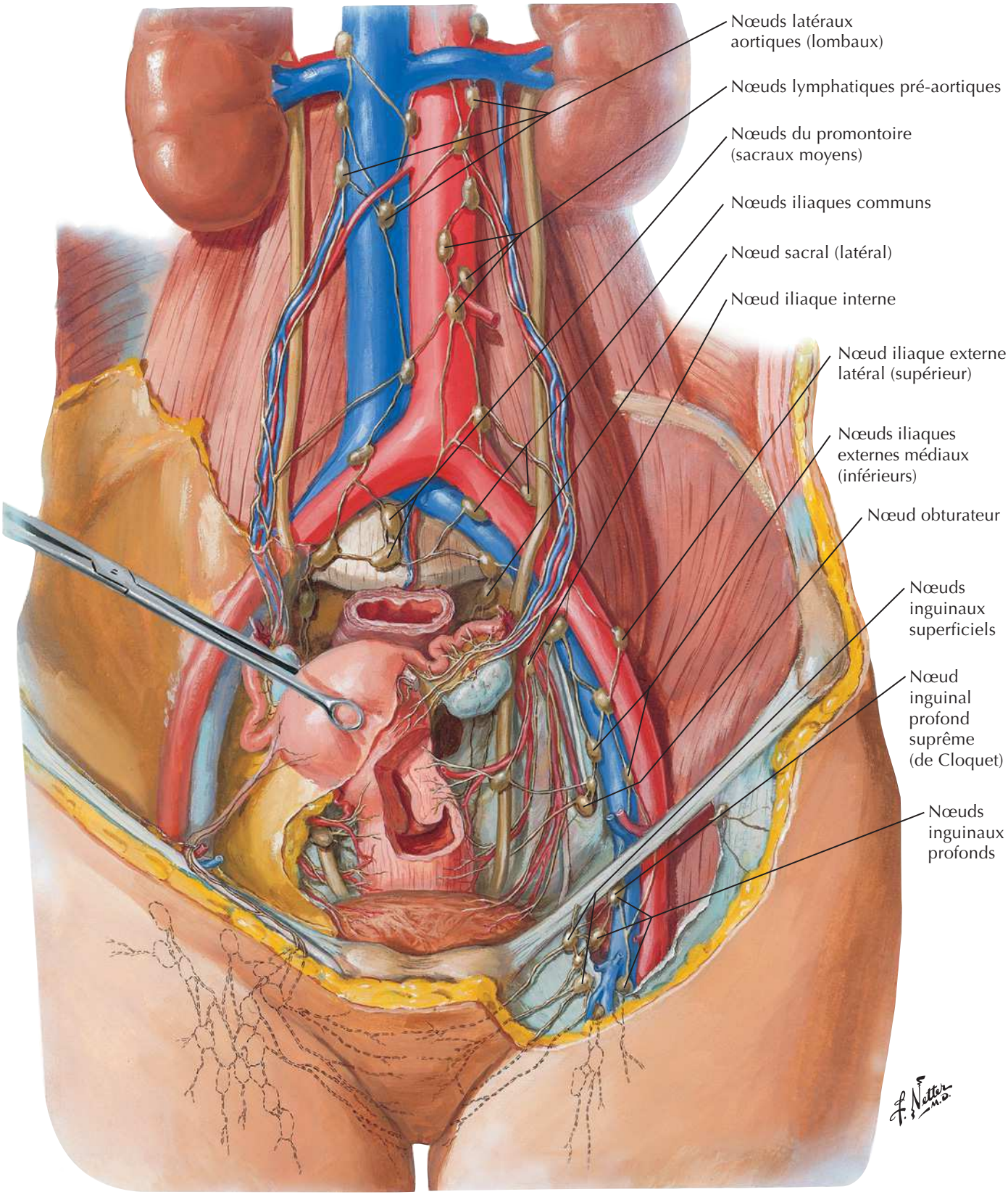

BIBLIOTHEQUE DE LA RECHERCHE BIBLIOGRAPHIQUE SCIENCE MEDICALE

BIBLIOTHEQUE DE LA RECHERCHE BIBLIOGRAPHIQUE SCIENCE MEDICALE

Vaisseaux et nœuds lymphatiques du périnée (femme)

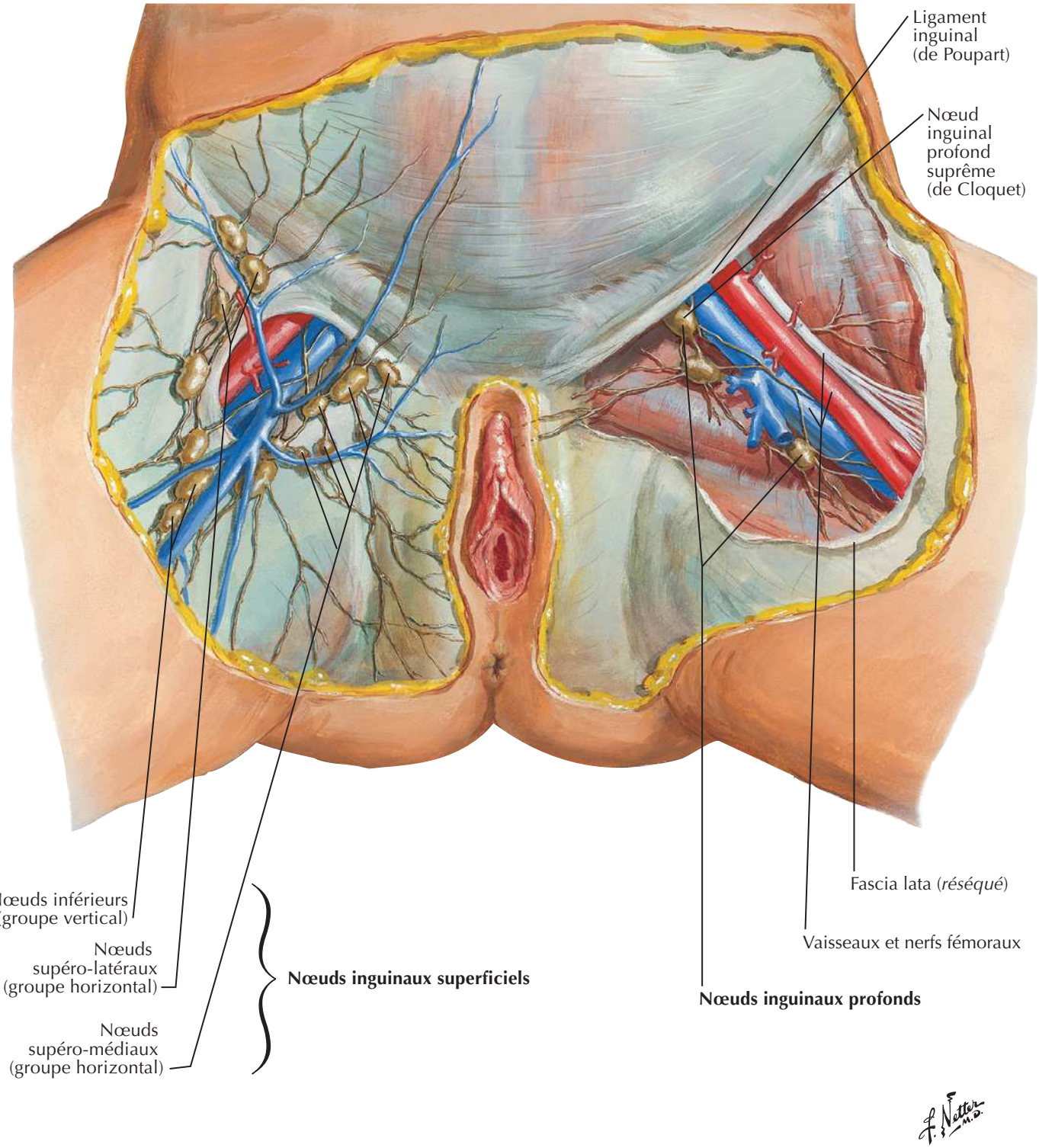

BIBLIOTHEQUE DE LA RECHERCHE BIBLIOGRAPHIQUE SCIENCE MEDICALE

BIBLIOTHEQUE DE LA RECHERCHE BIBLIOGRAPHIQUE SCIENCE MEDICALE

Vaisseaux et nœuds lymphatiques pelviens et des organes génitaux (homme)

Nœuds pré-aortiques

Trajets depuis les testicules, le long des vaisseaux testiculaires

Nœuds iliaques communs

Nœuds du promontoire (sacraux moyens)

Nœud sacral (latéral)

Nœuds iliaques internes

Nœuds iliaques externes

Nœud inguinal profond suprême (de Cloquet)

Nœuds inguinaux profonds

Nœuds inguinaux superficiels

Nœud présymphysaire

Nœud pré-aortique

Nœud du promontoire

Nœud iliaque commun

Nœuds iliaques internes

Nœuds sacraux (moyen et latéral)

Nœuds iliaques externes

Trajet le long des vaisseaux vésicaux inférieurs vers les nœuds iliaques internes (voie principale)

Trajet le long du rectum vers les nœuds sacraux (moyen et latéral)

Trajet sur la vessie vers les nœuds iliaques externes

Plexus prévésical et trajet (*en pointillé*) vers les nœuds iliaques externes

F. Netter M.D.
C. Machado M.D.

Drainage lymphatique depuis la prostate

Trajet (*en pointillé*) de la partie inférieure de la prostate et de l'urètre membraneux le long des vaisseaux pudendaux internes (en dessous du diaphragme pelvien) vers les nœuds iliaques internes

BIBLIOTHEQUE DE LA RECHERCHE BIBLIOGRAPHIQUE SCIENCE MEDICALE

BIBLIOTHEQUE DE LA RECHERCHE BIBLIOGRAPHIQUE SCIENCE MEDICALE

Nerfs des organes génitaux externes (homme)

Voir aussi **Planche 297**

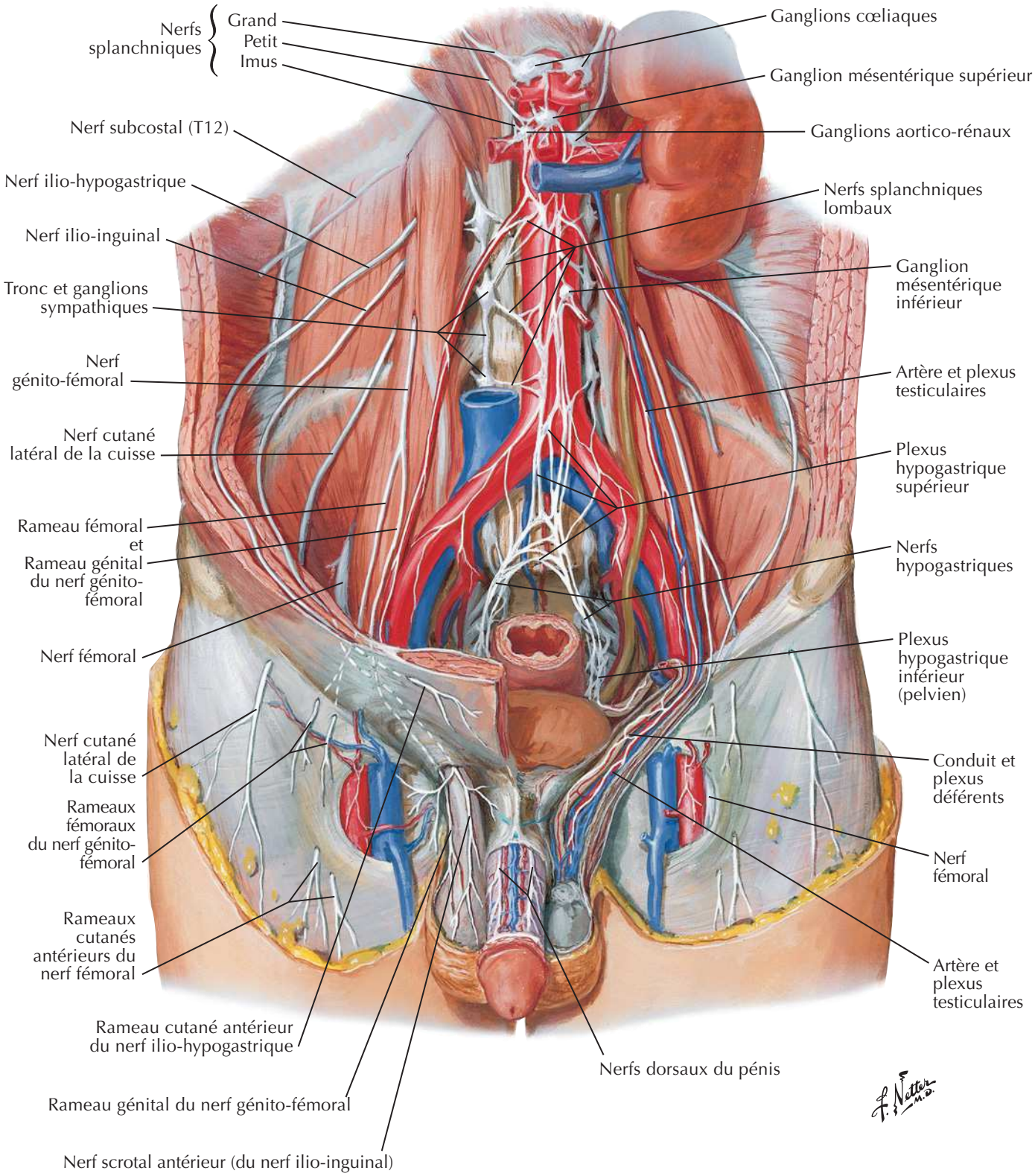

BIBLIOTHEQUE DE LA RECHERCHE BIBLIOGRAPHIQUE SCIENCE MEDICALE

BIBLIOTHEQUE DE LA RECHERCHE BIBLIOGRAPHIQUE SCIENCE MEDICALE

Nerfs des viscères pelviens (homme)

Voir aussi **Planche 297**

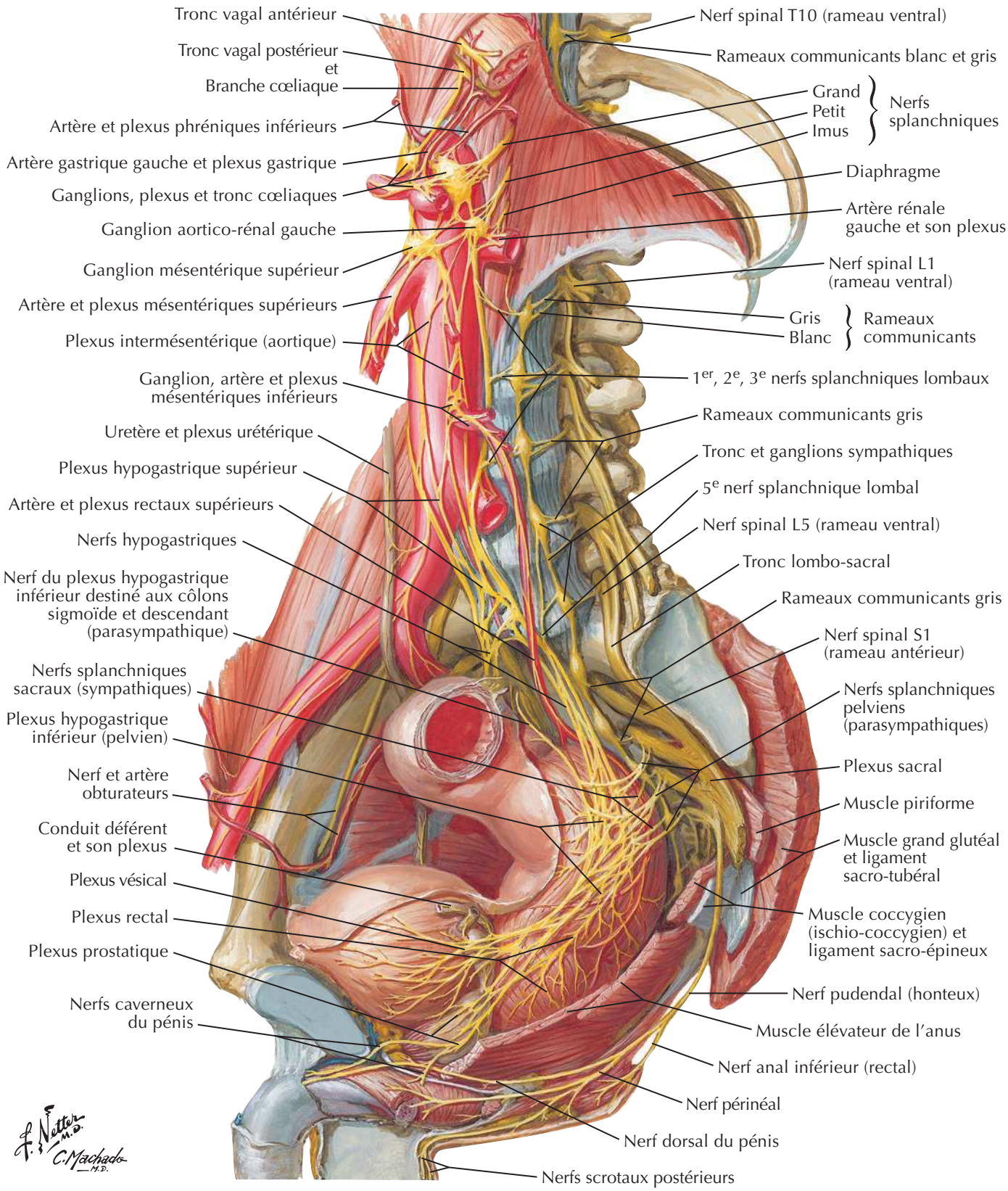

BIBLIOTHEQUE DE LA RECHERCHE BIBLIOGRAPHIQUE SCIENCE MEDICALE

BIBLIOTHEQUE DE LA RECHERCHE BIBLIOGRAPHIQUE SCIENCE MEDICALE

Nerfs du périnée (homme)

Voir aussi **Planche 394**

Nerfs scrotaux postérieurs

Nerfs périnéaux { Superficiel / Profond

Nerf dorsal du pénis

Membrane périnéale (*réséquée pour montrer les structures neuro-vasculaires situées sur la face supérieure de la membrane périnéale*)

Nerf dorsal du pénis (prolongement du nerf pudendal innervant les muscles situés au-dessus de la membrane périnéale)

Lame superficielle du fascia superficiel du périnée (de Colles) (*coupée pour ouvrir l'espace superficiel du périnée*)

Rameaux superficiel et profond du nerf périnéal

Nerf dorsal du pénis (passant au-dessus de la membrane périnéale)

Nerf périnéal

Fascia obturateur interne

Nerf cutané postérieur de la cuisse

Canal pudendal (d'Alcock) (*ouvert*)

Nerf pudendal (honteux)

Nerfs cluniaux inférieurs sur le muscle grand glutéal

Nerfs anaux (rectaux) inférieurs

Nerf perforant cutané

Nerf ano-coccygien

Ligament sacro-tubéral (*coupé*)

Muscle piriforme

Muscle coccygien (ischio-coccygien)

Muscle élévateur de l'anus

Muscle obturateur interne

Épine ischiatique

Nerf pudendal

F. Netter M.D.

Innervation **Planche 389**

BIBLIOTHEQUE DE LA RECHERCHE BIBLIOGRAPHIQUE SCIENCE MEDICALE

BIBLIOTHEQUE DE LA RECHERCHE BIBLIOGRAPHIQUE SCIENCE MEDICALE

Nerfs des viscères pelviens (femme)

Voir aussi **Planche 297**

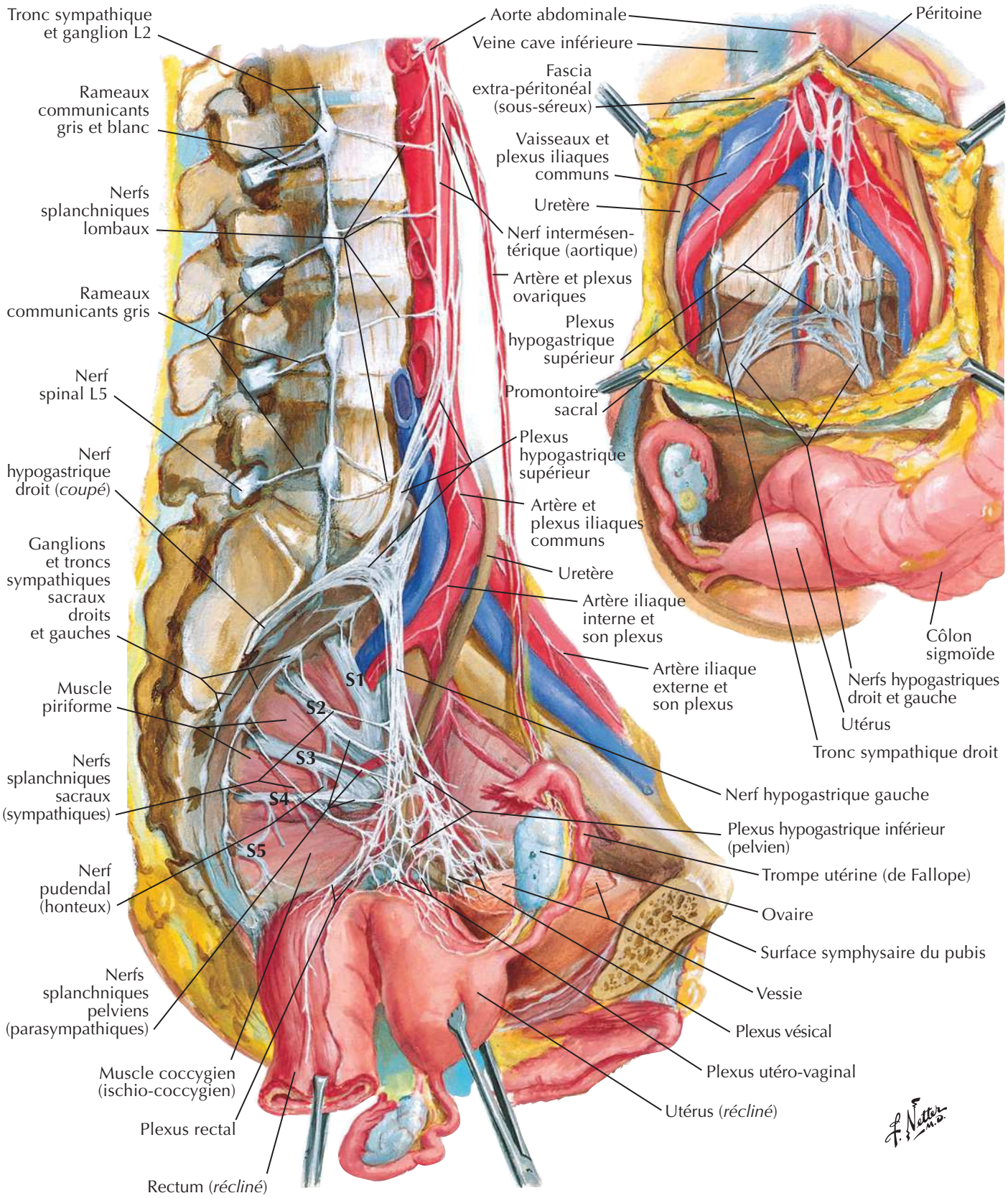

BIBLIOTHEQUE DE LA RECHERCHE BIBLIOGRAPHIQUE SCIENCE MEDICALE

BIBLIOTHEQUE DE LA RECHERCHE BIBLIOGRAPHIQUE SCIENCE MEDICALE

Nerfs du périnée et des organes génitaux externes (femme)

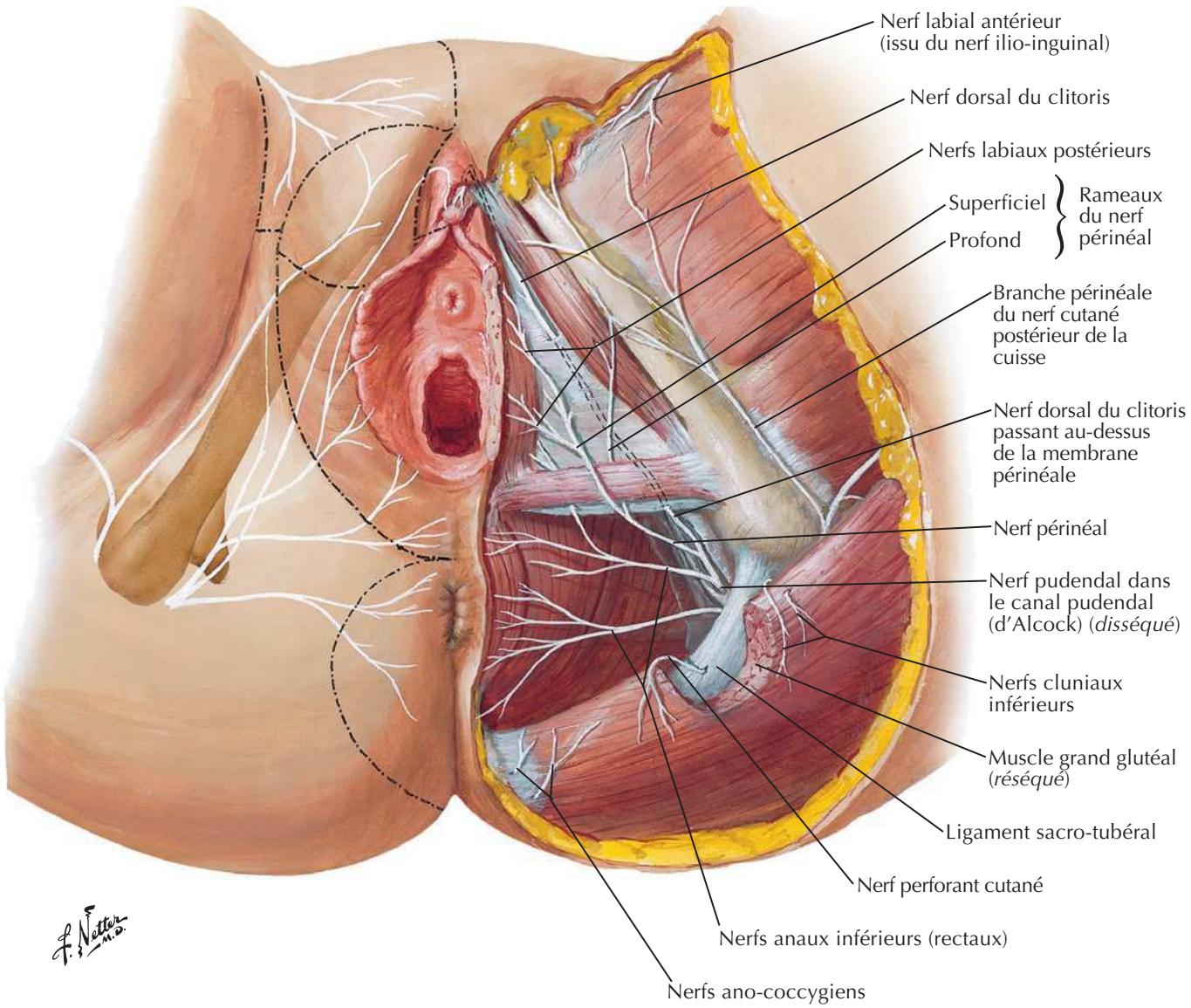

BIBLIOTHEQUE DE LA RECHERCHE BIBLIOGRAPHIQUE SCIENCE MEDICALE

BIBLIOTHEQUE DE LA RECHERCHE BIBLIOGRAPHIQUE SCIENCE MEDICALE

Voies nerveuses durant l'accouchement

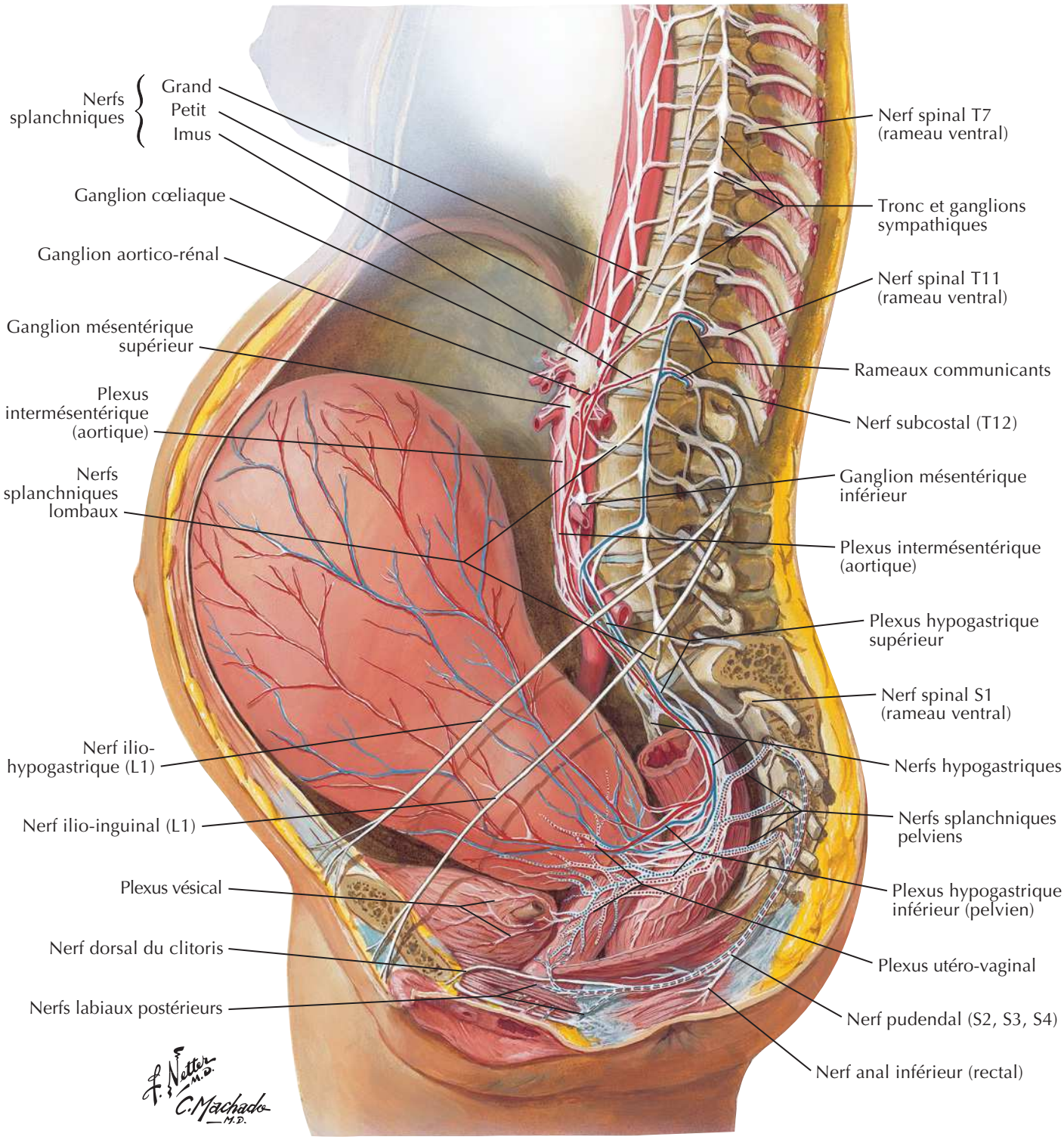

Fibres sensitives du corps et du fundus utérins accompagnant les fibres sympathiques *via* les plexus hypogastriques vers T11, T12 (L1)

Fibres motrices vers le corps et le fundus utérins (sympathiques)

Fibres sensitives du col et de la partie supérieure du vagin accompagnant les nerfs splanchniques pelviens (parasympathiques) vers S2, S3, S4

Fibres motrices vers la partie inférieure du corps utérin, le col et la partie supérieure du vagin (parasympathiques)

Fibres sensitives de la partie inférieure du vagin et du périnée accompagnant les fibres somatiques *via* le nerf pudendal vers S2, S3, S4

Fibres motrices vers la partie inférieure du vagin et le périnée *via* le nerf pudendal (somatiques)

BIBLIOTHEQUE DE LA RECHERCHE BIBLIOGRAPHIQUE SCIENCE MEDICALE

BIBLIOTHEQUE DE LA RECHERCHE BIBLIOGRAPHIQUE SCIENCE MEDICALE

Innervation des organes de la reproduction chez la femme : schéma

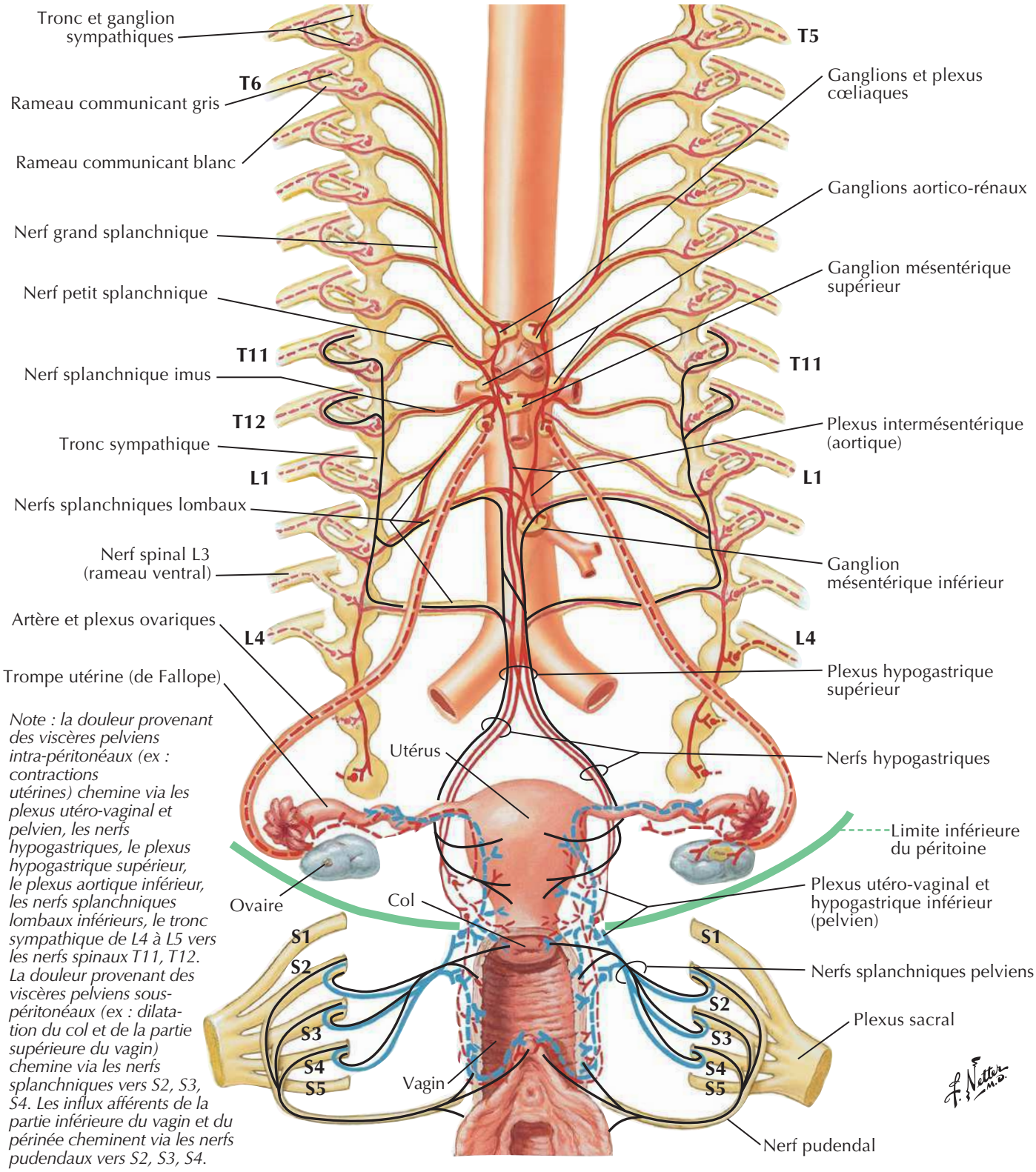

Note : la douleur provenant des viscères pelviens intra-péritonéaux (ex : contractions utérines) chemine via les plexus utéro-vaginal et pelvien, les nerfs hypogastriques, le plexus hypogastrique supérieur, le plexus aortique inférieur, les nerfs splanchniques lombaux inférieurs, le tronc sympathique de L4 à L5 vers les nerfs spinaux T11, T12. La douleur provenant des viscères pelviens sous-péritonéaux (ex : dilatation du col et de la partie supérieure du vagin) chemine via les nerfs splanchniques vers S2, S3, S4. Les influx afférents de la partie inférieure du vagin et du périnée cheminent via les nerfs pudendaux vers S2, S3, S4.

BIBLIOTHEQUE DE LA RECHERCHE BIBLIOGRAPHIQUE SCIENCE MEDICALE

BIBLIOTHEQUE DE LA RECHERCHE BIBLIOGRAPHIQUE SCIENCE MEDICALE

Innervation des organes de la reproduction chez l'homme : schéma

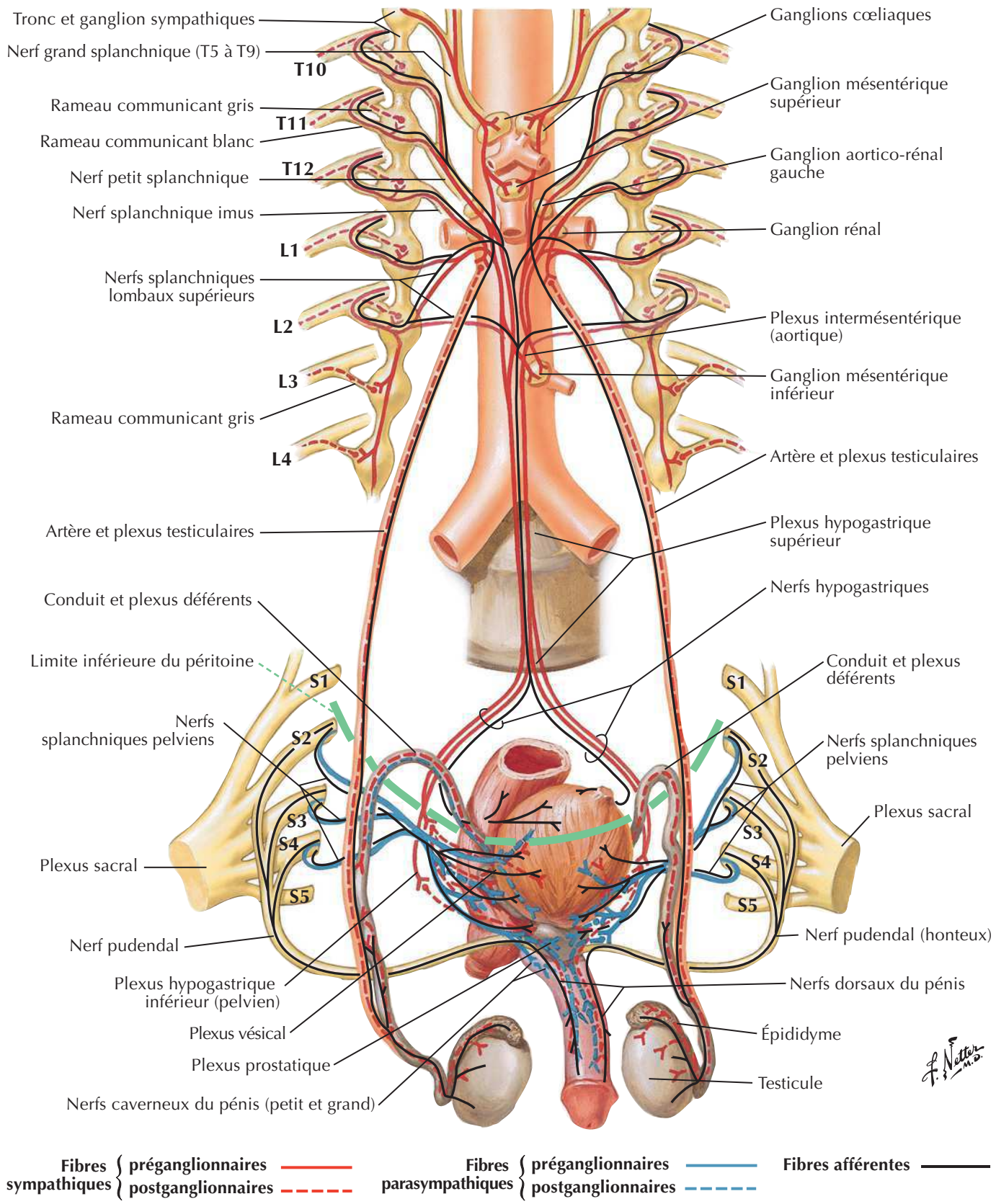

BIBLIOTHEQUE DE LA RECHERCHE BIBLIOGRAPHIQUE SCIENCE MEDICALE

Innervation de la vessie et de l'uretère inférieur : schéma

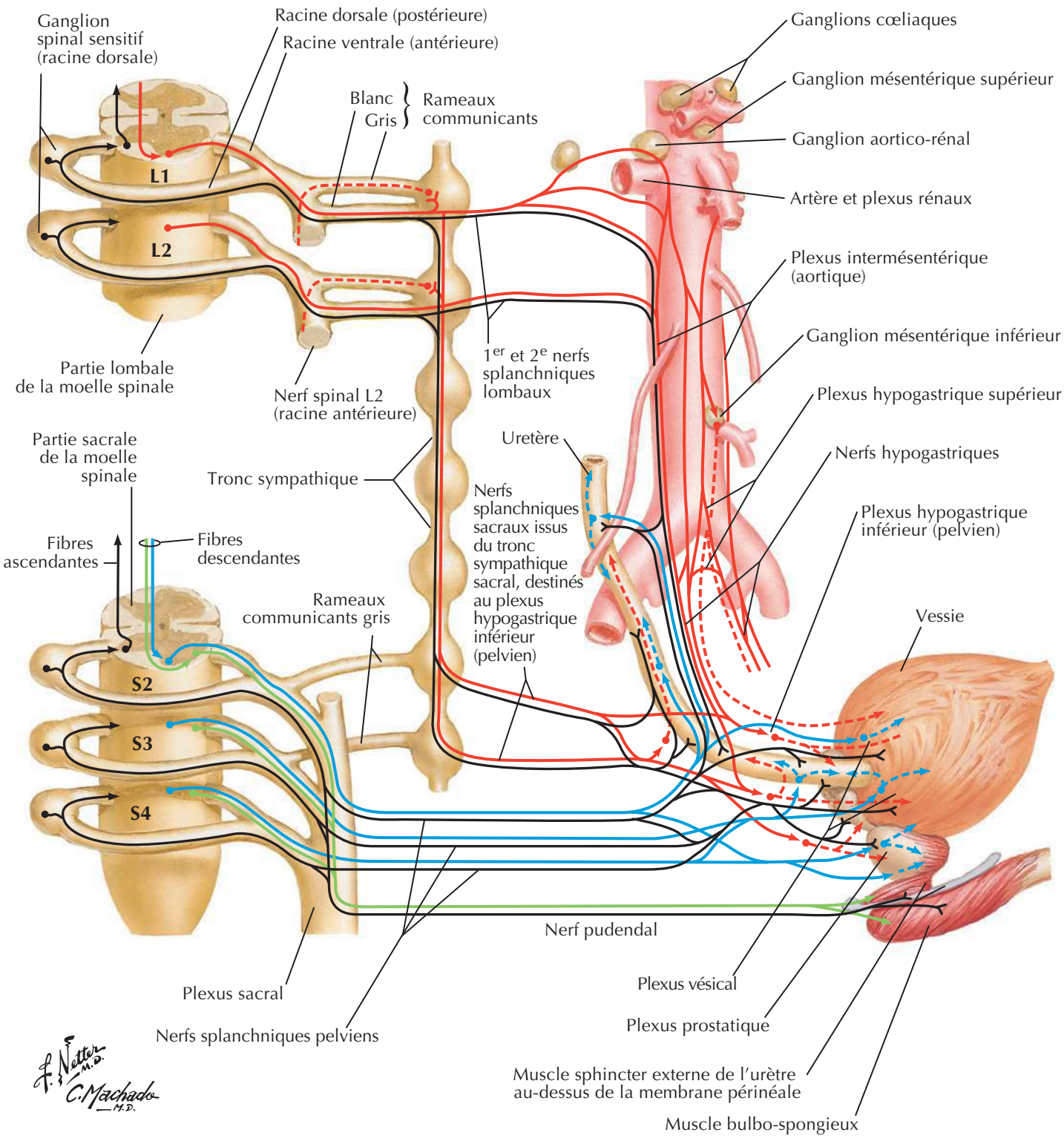

BIBLIOTHEQUE DE LA RECHERCHE BIBLIOGRAPHIQUE SCIENCE MEDICALE

BIBLIOTHEQUE DE LA RECHERCHE BIBLIOGRAPHIQUE SCIENCE MEDICALE

Pelvis masculin : coupe transversale de la jonction vésico-prostatique

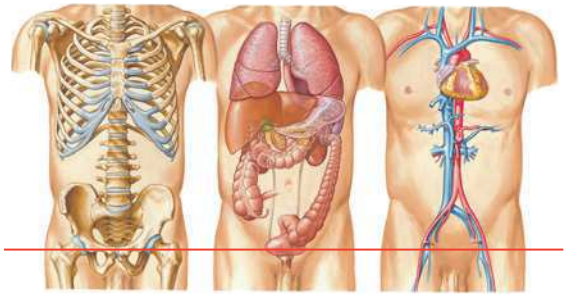

Partie supérieure de la symphyse pubienne
Intérieur de la vessie
Muscle long adducteur
Début de l'urètre
Corps du pubis
Cordon spermatique
Muscle pectiné
Prostate
Veine fémorale
Muscle psoas et son tendon
Artère fémorale
Muscle iliaque
Nerf fémoral
Tête du fémur
Muscle sartorius
Col du fémur
Muscle ilio-psoas
Muscle droit fémoral
Muscle moyen glutéal
Muscle tenseur du fascia lata
Muscle petit glutéal
Artère, veine et nerf obturateurs
Grand trochanter
Fosse acétabulaire
Surface semi-lunaire (articulaire de l'acétabulum)
Muscle jumeau inférieur
Nerf sciatique droit (ischiatique)
Nerf sciatique gauche (ischiatique)
Muscle grand glutéal
Muscle obturateur interne
Artère et veine pudendales internes (honteuses)
Ligament sacro-tubéral
Nerf pudendal (honteux)
Ouvertures des conduits éjaculateurs (dans l'urètre prostatique)
Corps adipeux de la fosse ischio-rectale
Muscle élévateur de l'anus (pubo-rectal)
Angle périnéal (terminaison du rectum, début du canal anal)
Apex du coccyx

C. Machado M.D.

BIBLIOTHEQUE DE LA RECHERCHE BIBLIOGRAPHIQUE SCIENCE MEDICALE

BIBLIOTHEQUE DE LA RECHERCHE BIBLIOGRAPHIQUE SCIENCE MEDICALE

Pelvis féminin : coupe transversale du vagin-urètre

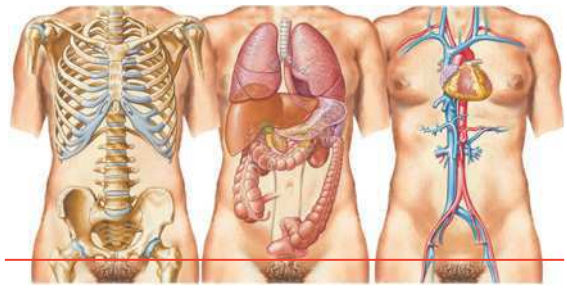

Symphyse pubienne
Os du pubis
Urètre
Muscle pectiné
Vagin
Muscle obturateur externe
Plexus veineux vaginal
Muscle ilio-psoas
Nœud lymphatique
Muscle sartorius
Grande veine saphène et veine fémorale
Muscle droit de la cuisse
Artère fémorale
Muscle tenseur du fascia lata
Nerf fémoral
Muscle vaste latéral
Artère fémorale profonde (artère profonde de la cuisse)
Col fémoral
Muscle moyen glutéal
Grand trochanter du fémur
Tissu adipeux
Nerf sciatique (ischiatique)
Muscle jumeau inférieur
Ischium
Muscle grand glutéal (grand fessier)
Muscle obturateur interne
Nerf pudendal et vaisseaux pudendaux internes
Muscle élévateur de l'anus (faisceau pubo-rectal)
Rectum

C. Machado M.D.

BIBLIOTHEQUE DE LA RECHERCHE BIBLIOGRAPHIQUE SCIENCE MEDICALE

Muscles

MUSCLE	INSERTION PROXIMALE (ORIGINE)	INSERTION DISTALE (TERMINAISON)	INNERVATION	ACTIONS PRINCIPALES	VASCULARISATION ARTÉRIELLE	GROUPE MUSCULAIRE
Bulbo-spongieux	Homme : raphé médian, bulbe du pénis, corps périnéal Femme : corps périnéal	Homme : membrane périnéale, corps caverneux, bulbe du pénis Femme : dos du clitoris, fascia inférieur du diaphragme uro-génital, bulbe du vestibule, arcade pubienne	Branche profonde du nerf périnéal issu du nerf pudendal	Homme : comprime le bulbe du pénis, maintient le sang dans le corps du pénis pendant l'érection, élimine l'urine de l'urètre en fin de miction et la semence durant l'éjaculation Femme : entraîne une constriction de l'orifice vaginal, contribue à l'excrétion des sécrétions des glandes vestibulaires majeurs, maintient le sang dans le clitoris	Artère pudendale interne et sa branche pour le périnée (artère périnéale)	Muscle du périnée
Coccygien (ischio-coccygien)	Épine ischiatique, ligament sacro-épineux	Partie inférieure du sacrum, coccyx	Rameaux ventraux des derniers nerfs spinaux sacraux	Soutient les viscères pelviens, attire le coccyx vers l'avant	Artère glutéale inférieure	Muscle du diaphragme pelvien
Compresseur de l'urètre (femme seulement)	Branche ischio-pubienne	Partie antérieure de l'urètre	Branches périnéales du nerf pudendal	Sphincter de l'urètre	Branche périnéale de l'artère pudendale interne	Muscle du périnée
Crémaster	Extrémité inférieure du muscle oblique interne et partie moyenne du ligament inguinal	Tubercule pubien, crête pubienne (après avoir encorbellé le testicule)	Branche génitale du nerf génito-fémoral	Rétracte le testicule	Branche crémastérique de l'artère épigastrique inférieure	Muscle du cordon spermatique
Élévateur de l'anus	Corps du pubis, arcade tendineuse du fascia obturateur, épine ischiatique	Corps périnéal, coccyx, raphé ano-coccygien, parois de la prostate ou du vagin, rectum, canal anal	Rameaux ventraux des derniers nerfs sacraux, nerf périnéal	Soutient les viscères pelviens, appartient au diaphragme pelvien	Artère glutéale inférieure, artère pudendale interne et ses branches (artères rectale inférieure et périnéale)	Muscle du diaphragme pelvien
Iliaque	Deux tiers supérieurs de la fosse iliaque, aile du sacrum et ligaments sacro-iliaques antérieurs	Petit trochanter du fémur et diaphyse sous-jacente, tendon du muscle grand psoas	Nerf fémoral	Fléchisseur (et rotateur latéral) de la cuisse au niveau de la hanche, stabilisateur de la hanche, agit avec le grand psoas	Branches iliaques de l'artère ilio-lombale	Muscle antérieur de la cuisse
Ischio-caverneux	Partie inférieure de la face interne de la branche ischio-pubienne, tubérosité ischiatique	Pilier du pénis ou du clitoris	Branche profonde du nerf périnéal issu du nerf pudendal	Maintient le sang dans le corps du pénis et du clitoris pendant l'érection	Artère pudendale interne et sa branche (artère périnéale)	Muscle du périnée
Obturateur interne	Face pelvienne de la membrane obturatrice, os coxaux	Grand trochanter du fémur	Nerf de l'obturateur interne	Rotateur latéral de la cuisse étendue, abducteur de la cuisse fléchie au niveau de la hanche	Artère glutéale supérieure, artère glutéale inférieure, artère pudendale interne	Muscle de la région glutéale
Piriforme	Face antérieure des segments vertébraux sacraux 2-4, ligament sacro-tubéreux	Bord supérieur du grand trochanter du fémur	Rameaux ventraux des nerfs spinaux L5, S1, S2	Rotateur latéral de la cuisse étendue, abducteur de la cuisse fléchie	Artère glutéale supérieure, artère glutéale inférieure, artère pudendale interne	Muscle de la région glutéale
Pubo-rectal	Partie inférieure de la symphyse pubienne, fascia supérieur du diaphragme uro-génital	Forme une anse autour du rectum, aucune fixation distale	Nerf du muscle élévateur de l'anus			Muscle du diaphragme pelvien
Sphincter de l'urètre	Fibres externes issues de la jonction entre la branche inférieure du pubis et la branche de l'ischium ; fibres internes entourant médialement l'urètre membraneux	Homme : raphé médian en avant et en arrière de l'urètre Femme : entoure l'urètre, s'attache sur les côtés du vagin	Branches périnéales du nerf pudendal	Comprime l'urètre à la fin de la miction ; chez la femme, comprime également la partie distale du vagin	Branche périnéale de l'artère pudendale interne	Muscle du périnée

Des variations dans les contributions des nerfs spinaux dans l'innervation des muscles, dans la vascularisation artérielle des muscles, dans leurs insertions et leurs actions sont des événements fréquents dans l'anatomie humaine. Ainsi, il peut exister des différences entre les textes de différents ouvrages : considérez que les variations anatomiques sont normales.

Tableau 5-1 **Pelvis et périnée**

MUSCLE	INSERTION PROXIMALE (ORIGINE)	INSERTION DISTALE (TERMINAISON)	INNERVATION	ACTIONS PRINCIPALES	VASCULARISATION ARTÉRIELLE	GROUPE MUSCULAIRE
Sphincter externe de l'anus	Sommet du coccyx, ligament ano-coccygien	Les fibres les plus profondes entourent le canal anal, s'attachent en arrière au coccyx en avant au centre tendineux du périnée (corps périnéal)	Branches périnéale et rectale inférieure du nerf pudendal	Ferme l'orifice anal	Artère rectale inférieure et transverse du périnée	Muscle du périnée
Sphincter urétro-vaginal (chez la femme seulement)	Corps périnéal	Se dirige vers l'avant, contourne le vagin et entoure l'urètre	Branches périnéales du nerf pudendal	Sphincter de l'urètre et du vagin	Branche périnéale de l'artère pudendale interne	Muscle du périnée
Transverse profond du périnée	Face interne de la branche inférieure de l'ischium	Homme : raphé tendineux médial et corps périnéal Femme : paroi latérale du vagin	Branches périnéales du nerf pudendal	Stabilise le corps périnéal, soutient la prostate/le vagin	Branche périnéale de l'artère pudendale interne	Muscle du périnée
Transverse superficiel du périnée	Branche de l'ischium et tubérosité ischiatique	Centre tendineux du périnée (corps périnéal)	Branches périnéales du nerf pudendal	Stabilise le centre tendineux du périnée	Branche périnéale de l'artère pudendale interne	Muscle du périnée

BIBLIOTHEQUE DE LA RECHERCHE BIBLIOGRAPHIQUE SCIENCE MEDICALE

BIBLIOTHEQUE DE LA RECHERCHE BIBLIOGRAPHIQUE SCIENCE MEDICALE
Page blanche

BIBLIOTHEQUE DE LA RECHERCHE BIBLIOGRAPHIQUE SCIENCE MEDICALE

BIBLIOTHEQUE DE LA RECHERCHE BIBLIOGRAPHIQUE SCIENCE MEDICALE

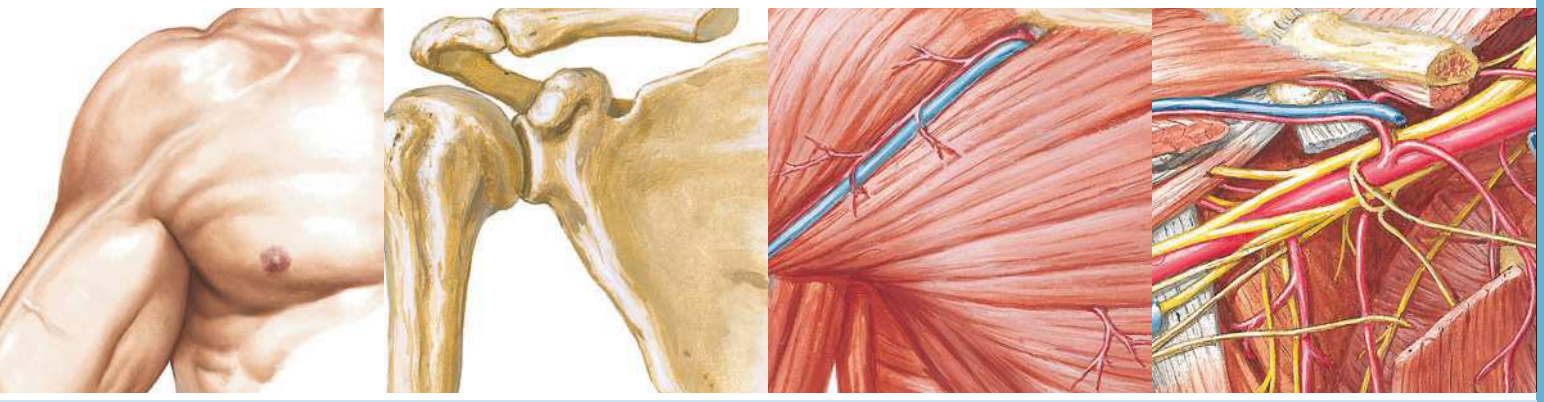

Section 6 MEMBRE SUPÉRIEUR

Anatomie de surface

Planche 398

398 Membre supérieur : anatomie de surface

Anatomie cutanée

Planches 399-403

399 Dermatomes du membre supérieur
400 Innervation cutanée du membre supérieur
401 Nerfs cutanés et veines superficielles de l'épaule et du bras
402 Nerfs cutanés et veines superficielles de l'avant-bras
403 Vaisseaux et nœuds lymphatiques du membre supérieur

Épaule et aisselle

Planches 404-416

404 Clavicule et articulation sterno-claviculaire
405 Humérus et scapula : vues antérieures
406 Humérus et scapula : vues postérieures
407 Épaule : radiographie de face (antéro-postérieure)
408 Articulation de l'épaule (gléno-humérale)
409 Muscles de l'épaule
410 Aisselles : paroi postérieure et nerfs
411 Muscles de la coiffe des rotateurs
412 Fascias pectoral, clavi-pectoral et axillaire
413 Dissection scapulo-thoracique et scapulo-humérale
414 Artère axillaire et anastomoses péri-scapulaires
415 Fosse axillaire (dissection) : vue antérieure
416 Plexus brachial : schéma

BIBLIOTHEQUE DE LA RECHERCHE BIBLIOGRAPHIQUE SCIENCE MEDICALE

BIBLIOTHEQUE DE LA RECHERCHE BIBLIOGRAPHIQUE SCIENCE MEDICALE

Membre supérieur

Bras

Planches 417-421

417 Muscles du bras : vues antérieures

418 Muscles du bras : vues postérieures

419 Artère brachiale *in situ*

420 Artère brachiale et réseau artériel péri-articulaire du coude

421 Bras : coupes transversales sériées

Coude et avant-bras

Planches 422-438

422 Os du coude

423 Coude : radiographies

424 Ligaments du coude

425 Os de l'avant-bras

426 Muscles propres de l'avant-bras : rotateurs du radius

427 Muscles propres de l'avant-bras : extenseurs du poignet et des doigts

428 Muscles propres de l'avant-bras : fléchisseurs du poignet

429 Muscles propres de l'avant-bras : fléchisseurs des doigts

430 Muscles de l'avant-bras (couche superficielle) : vue postérieure

431 Muscles de l'avant-bras (couche profonde) : vue postérieure

432 Muscles de l'avant-bras (couche superficielle) : vue antérieure

433 Muscles de l'avant-bras (couche intermédiaire) : vue antérieure

434 Muscles de l'avant-bras (couche profonde) : vue antérieure

435 Artères de l'avant-bras

436 Avant-bras : coupes transversales sériées

437 Insertions des muscles de l'avant-bras : vue antérieure

438 Insertions des muscles de l'avant-bras : vue postérieure

Poignet et main

Planches 439-458

439 Os du carpe

440 Mouvements du poignet

441 Ligaments du poignet

442 Ligaments du poignet (suite)

443 Os du poignet et de la main

444 Poignet et main : radiographies

445 Ligaments métacarpo-phalangiens et interphalangiens

446 Poignet et main : dissections palmaires superficielles

447 Poignet et main : dissections palmaires profondes

448 Muscles lombricaux, bourses, gaines et espaces : schéma

449 Tendons fléchisseurs, artères et nerfs du poignet

450 Bourses, espaces et gaines des tendons de la main

451 Tendons fléchisseurs et extenseurs des doigts

452 Muscles intrinsèques de la main

453 Artères et nerfs de la main : vues palmaires

454 Poignet et main : dissection radiale superficielle

455 Poignet et main : dissection dorsale superficielle

456 Poignet et main : dissection dorsale profonde

457 Tendons extenseurs au poignet

458 Doigts

Innervation et vascularisation

Planches 459-466

459 Innervation cutanée du poignet et de la main

460 Artères et nerfs du membre supérieur

461 Nerfs du membre supérieur

462 Nerf musculo-cutané

463 Nerf médian

464 Nerf ulnaire

465 Nerf radial au bras et nerfs de la région postérieure de l'épaule

466 Nerf radial à l'avant-bras

Imagerie de l'épaule

Planche 467

467 Épaule : IRM, TDM et arthrographie

Muscles

Tableaux 6-1 à 6-4

BIBLIOTHEQUE DE LA RECHERCHE BIBLIOGRAPHIQUE SCIENCE MEDICALE

BIBLIOTHEQUE DE LA RECHERCHE BIBLIOGRAPHIQUE SCIENCE MEDICALE

Membre supérieur : anatomie de surface

Voir aussi **Planches 152, 242**

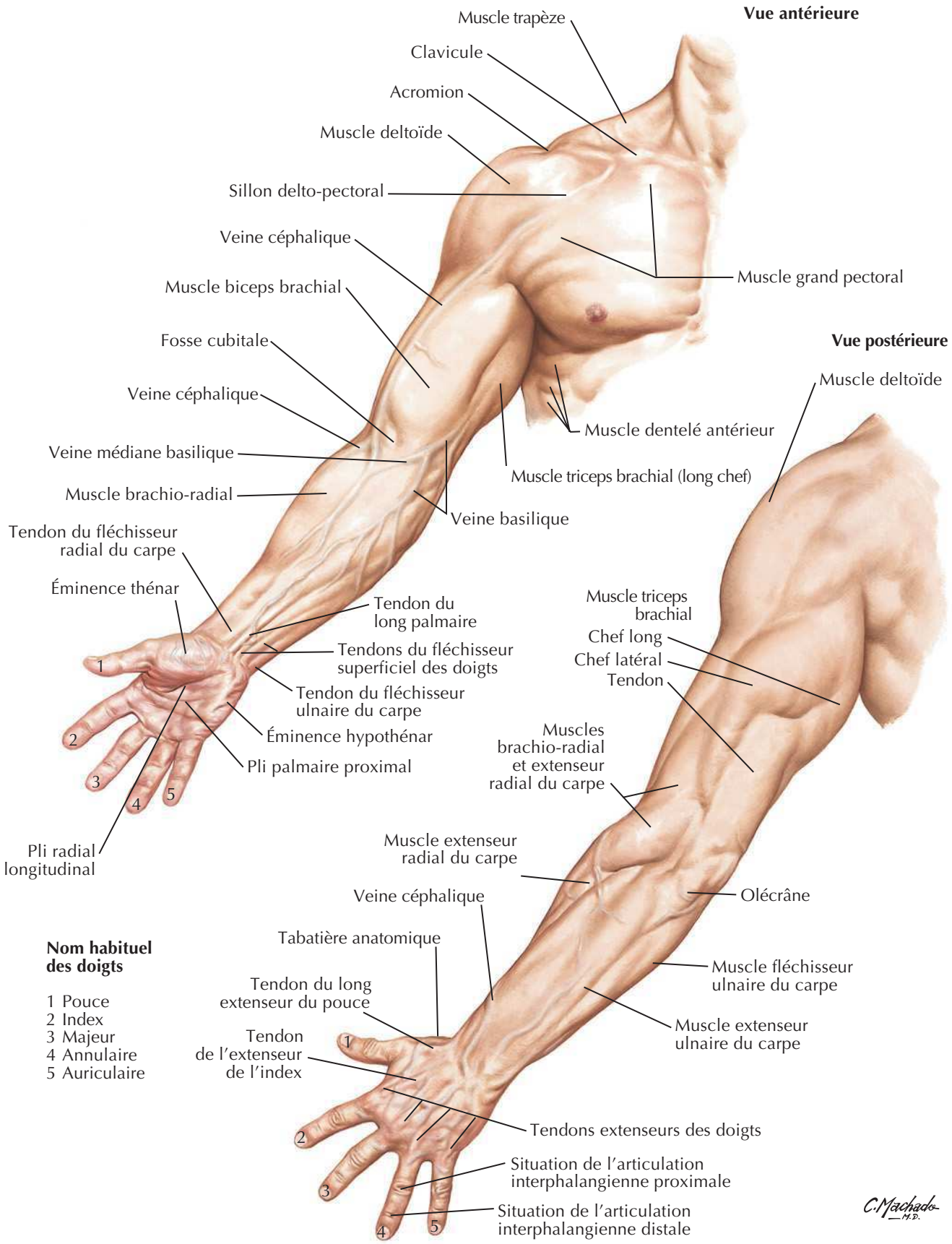

BIBLIOTHEQUE DE LA RECHERCHE BIBLIOGRAPHIQUE SCIENCE MEDICALE

BIBLIOTHEQUE DE LA RECHERCHE BIBLIOGRAPHIQUE SCIENCE MEDICALE

Dermatomes du membre supérieur

Voir aussi **Planche 162**

Note : démarcation schématique des dermatomes en segments distincts. Il y a en fait un chevauchement considérable entre les dermatomes adjacents (d'après Keegan et Garrett).

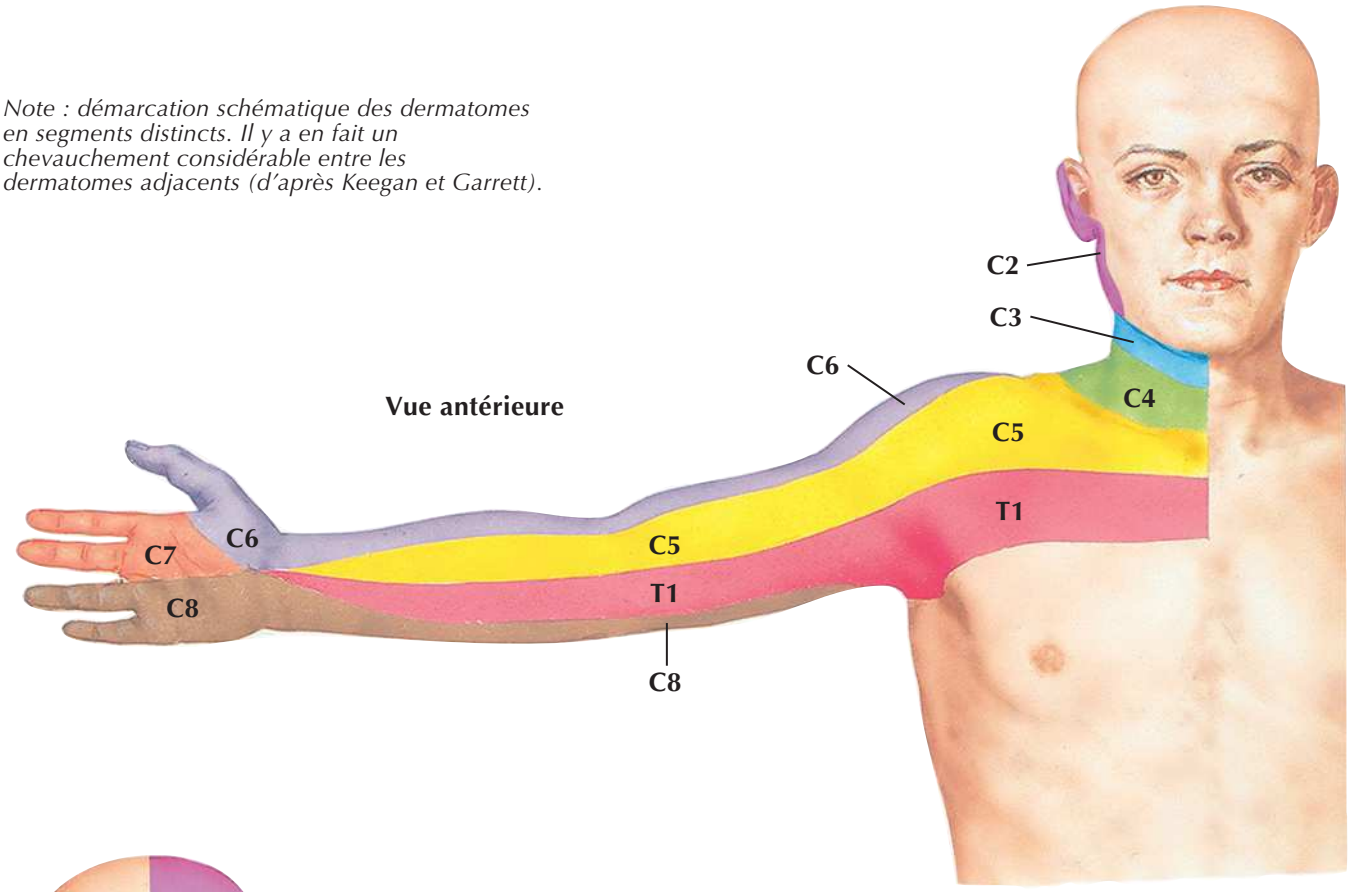

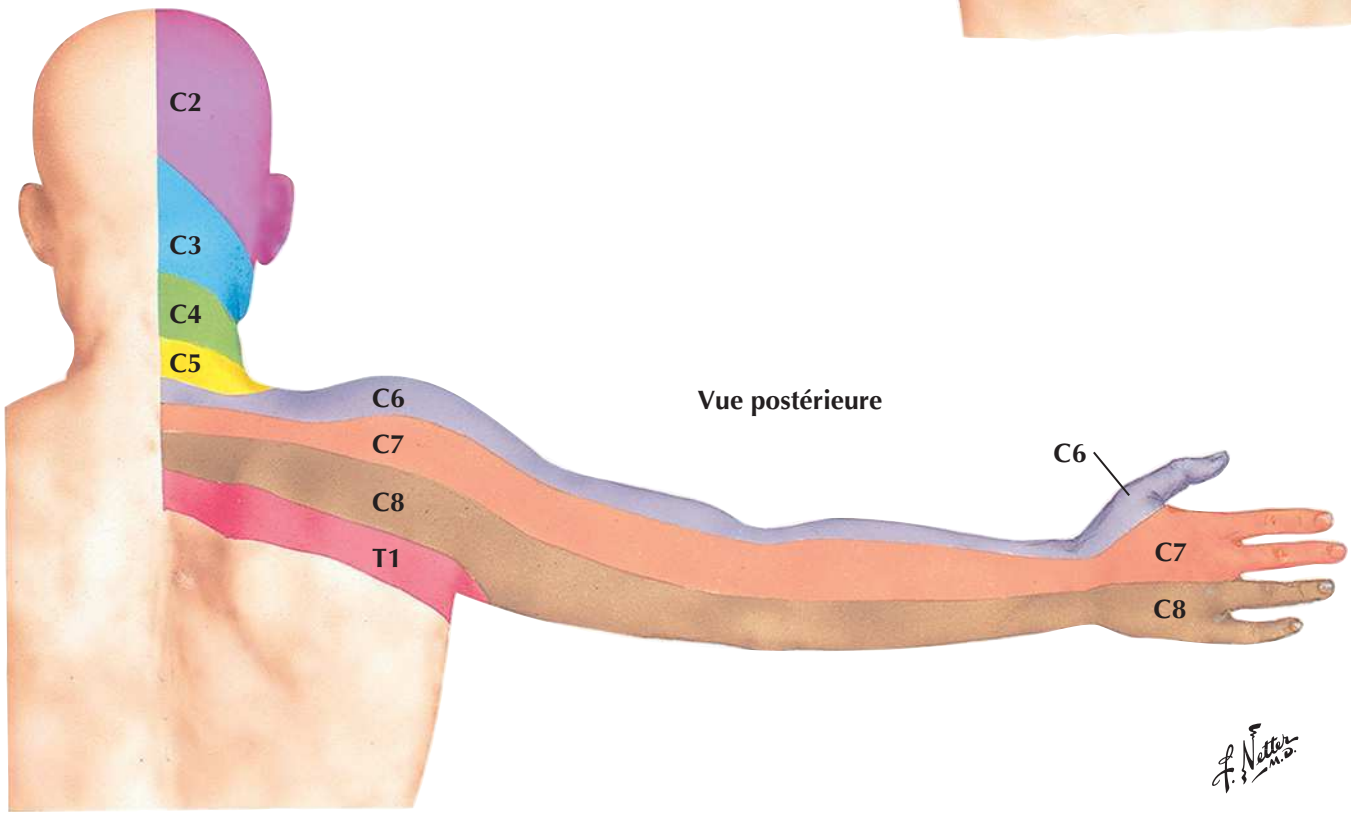

BIBLIOTHEQUE DE LA RECHERCHE BIBLIOGRAPHIQUE SCIENCE MEDICALE

Innervation cutanée du membre supérieur

Voir aussi **Planches 459, 461, 463**

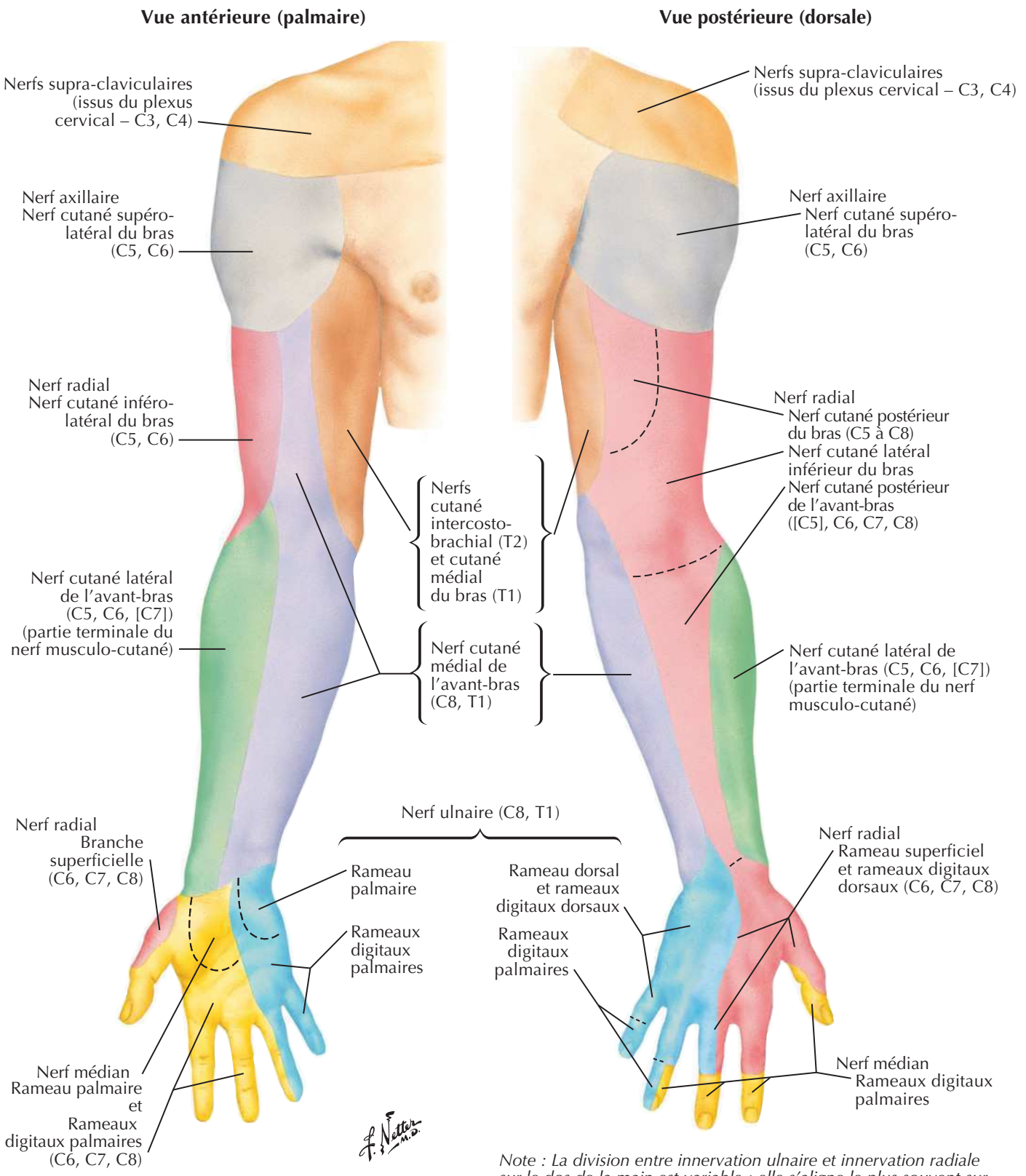

Note : La division entre innervation ulnaire et innervation radiale sur le dos de la main est variable ; elle s'aligne le plus souvent sur le doigt III (planches 400 et 459), parfois sur le doigt IV (planche 456).

BIBLIOTHEQUE DE LA RECHERCHE BIBLIOGRAPHIQUE SCIENCE MEDICALE

BIBLIOTHEQUE DE LA RECHERCHE BIBLIOGRAPHIQUE SCIENCE MEDICALE

Nerfs cutanés et veines superficielles de l'épaule et du bras

Voir aussi **Planches 252, 419**

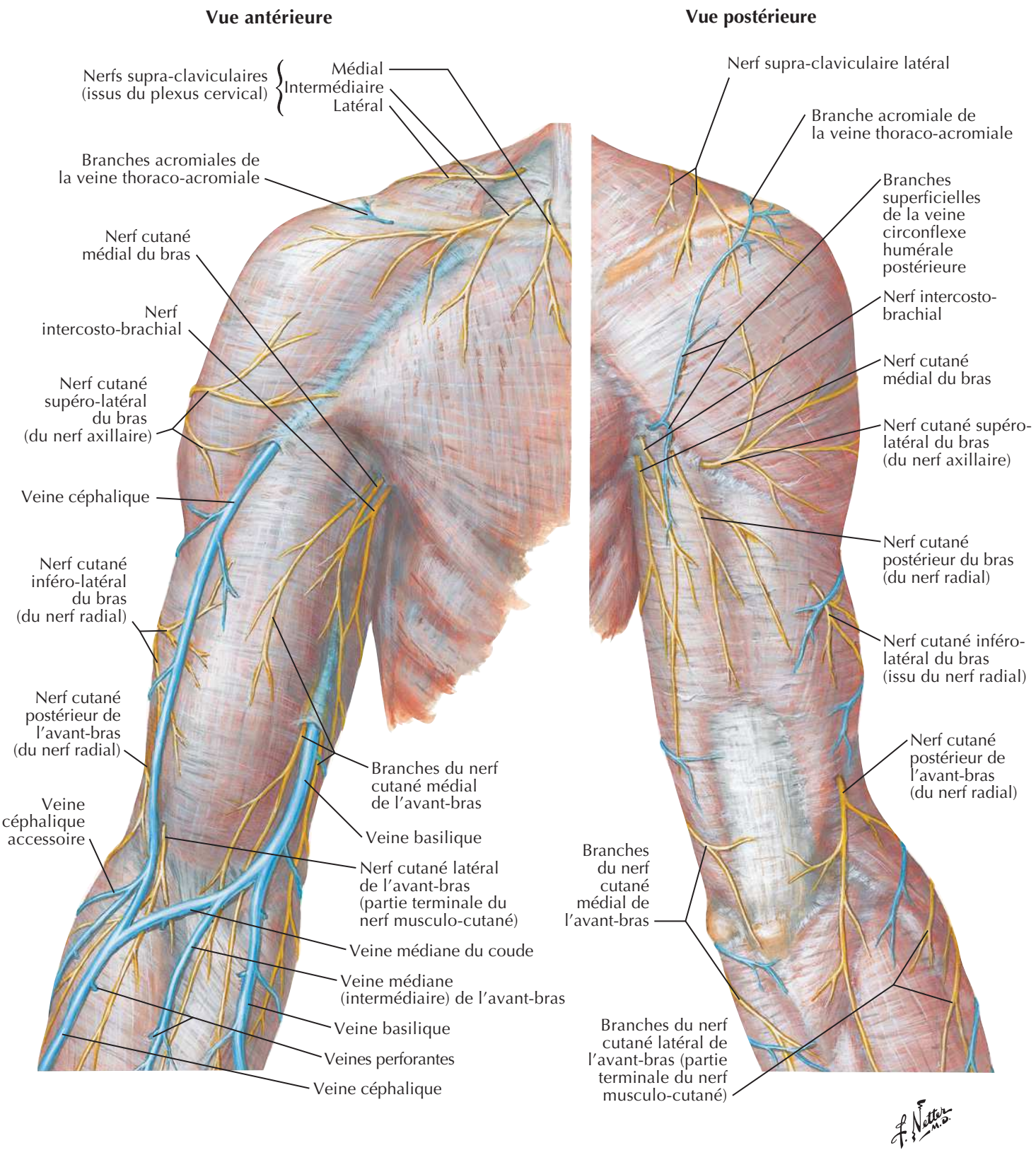

BIBLIOTHEQUE DE LA RECHERCHE BIBLIOGRAPHIQUE SCIENCE MEDICALE

BIBLIOTHEQUE DE LA RECHERCHE BIBLIOGRAPHIQUE SCIENCE MEDICALE

Nerfs cutanés et veines superficielles de l'avant-bras

Voir aussi **Planches 431, 455**

Vue antérieure (palmaire)

Veine céphalique
Nerf cutané postérieur de l'avant-bras (du nerf radial)
Nerf cutané latéral de l'avant-bras (du nerf musculo-cutané)
Veine céphalique accessoire
Veine médiane céphalique (intermédiaire)
Veine céphalique
Veine médiane de l'avant-bras

Note : dans 70 % des cas, une veine médiane du coude (tributaire de la veine basilique) remplace les veines médiane céphalique et médiane basilique (voir la planche 401)

Branche superficielle du nerf radial
Branche palmaire du nerf médian
Veines intercapitales
Veine basilique
Branche antérieure et Branche postérieure du nerf cutané médial de l'avant-bras
Veine médiane basilique (intermédiaire)
Aponévrose bicipitale
Veine basilique
Veines perforantes
Rameau palmaire du nerf ulnaire
Rameau dorsal du nerf ulnaire
Ligament palmaire du carpe (se continue avec le rétinaculum des extenseurs)
Aponévrose palmaire
Ligament métacarpien transverse superficiel
Nerfs digitaux palmaires et veines digitales palmaires

Vue postérieure (dorsale)

Nerf cutané postérieur de l'avant-bras (issu du nerf radial)
Branche postérieure du nerf cutané médial de l'avant-bras
Veine céphalique accessoire
Branche postérieure du nerf cutané latéral de l'avant-bras (issue du nerf musculo-cutané)
Veine céphalique
Veine basilique
Rétinaculum des extenseurs
Rameau dorsal du nerf ulnaire
Branche superficielle du nerf radial
Réseau veineux dorsal
Veines métacarpiennes dorsales
Veines intercapitales
Nerfs et veines digitaux dorsaux

BIBLIOTHEQUE DE LA RECHERCHE BIBLIOGRAPHIQUE SCIENCE MEDICALE

BIBLIOTHEQUE DE LA RECHERCHE BIBLIOGRAPHIQUE SCIENCE MEDICALE

Vaisseaux et nœuds lymphatiques du membre supérieur

Voir aussi **Planches 181, 455**

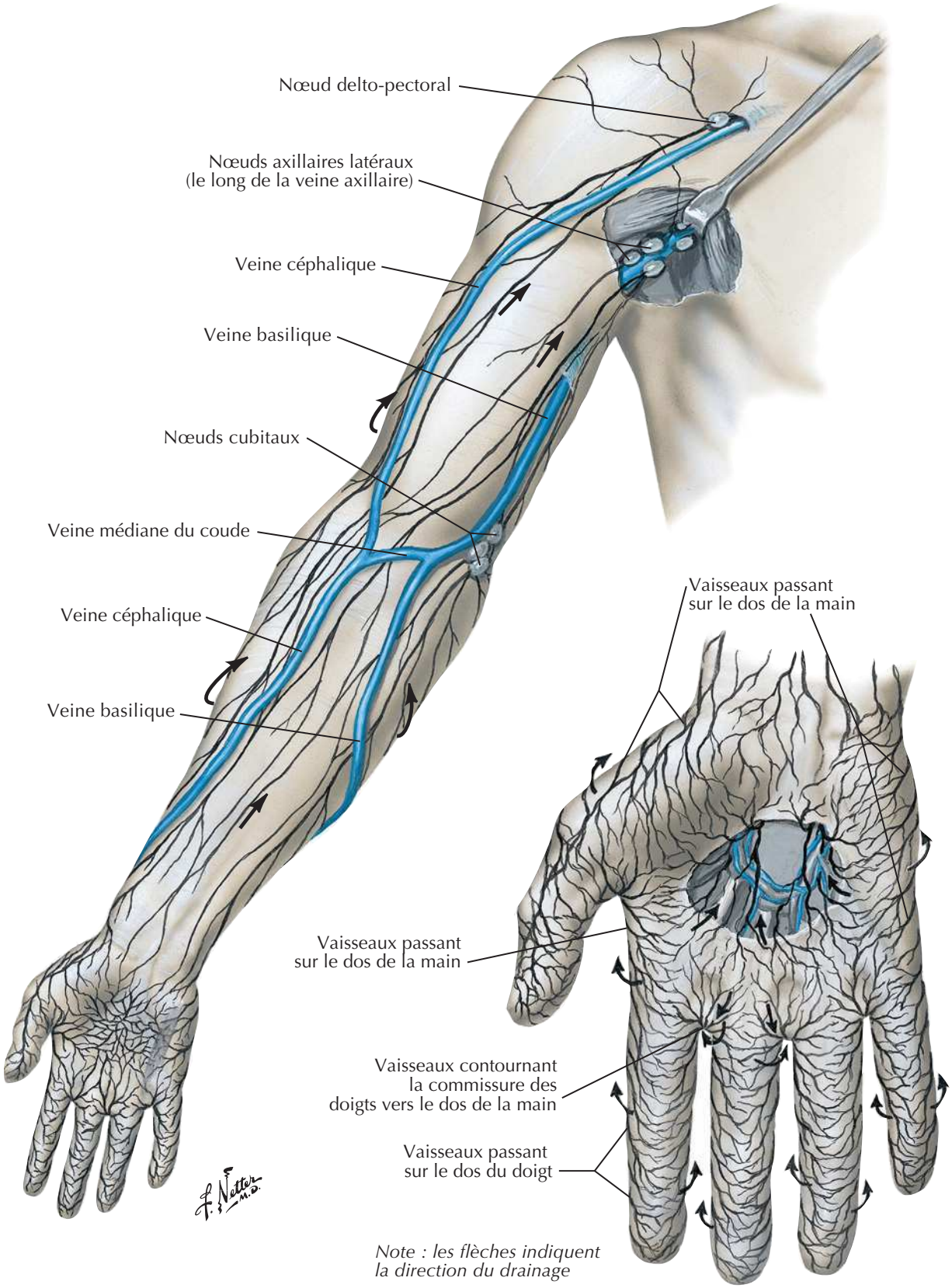

Note : les flèches indiquent la direction du drainage

BIBLIOTHEQUE DE LA RECHERCHE BIBLIOGRAPHIQUE SCIENCE MEDICALE

BIBLIOTHEQUE DE LA RECHERCHE BIBLIOGRAPHIQUE SCIENCE MEDICALE

Clavicule et articulation sterno-claviculaire

Voir aussi **Planches 183, 186**

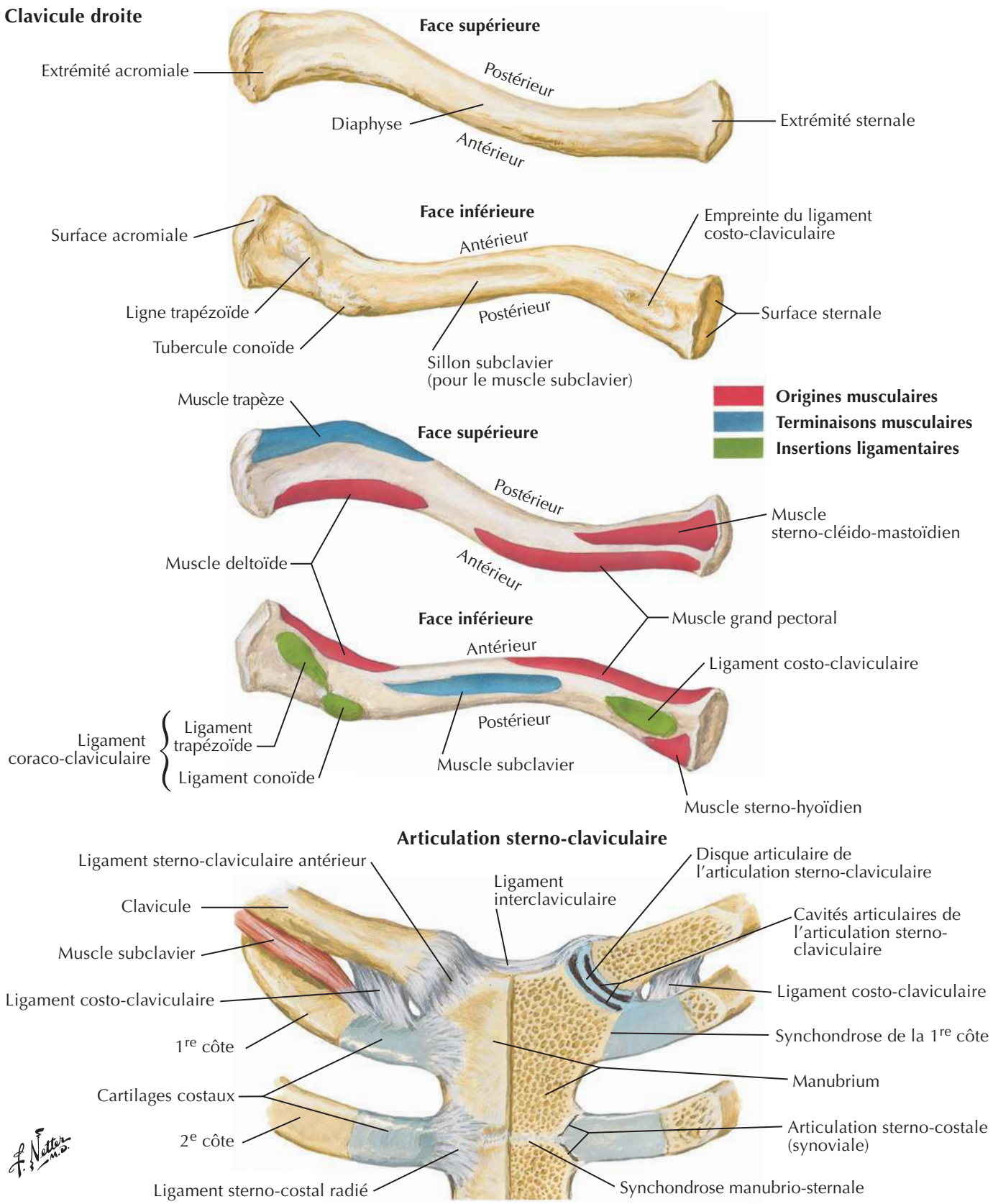

BIBLIOTHEQUE DE LA RECHERCHE BIBLIOGRAPHIQUE SCIENCE MEDICALE

BIBLIOTHEQUE DE LA RECHERCHE BIBLIOGRAPHIQUE SCIENCE MEDICALE

Humérus et scapula : vues antérieures

Voir aussi **Planches 183, 407, 422**

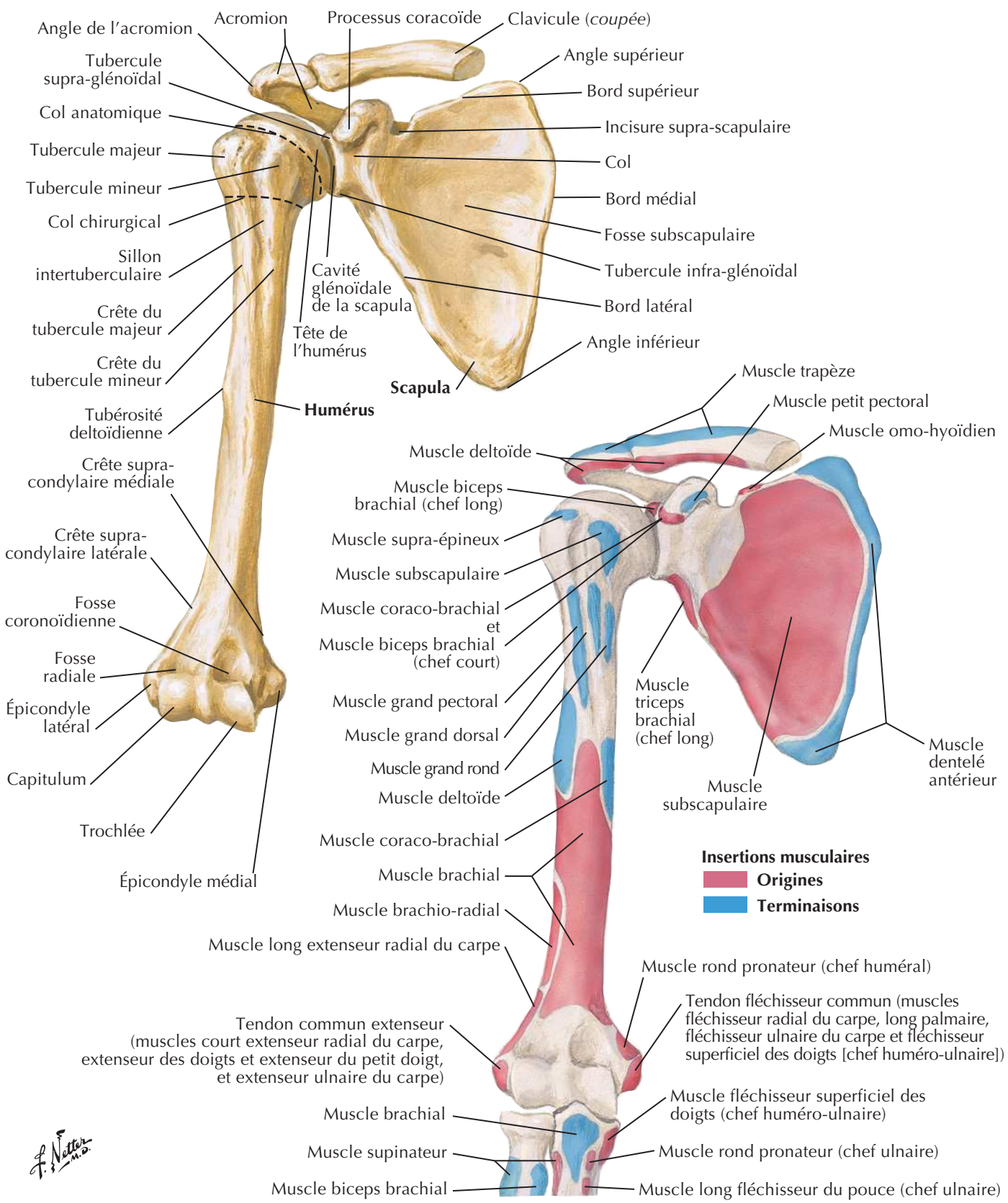

BIBLIOTHEQUE DE LA RECHERCHE BIBLIOGRAPHIQUE SCIENCE MEDICALE

BIBLIOTHEQUE DE LA RECHERCHE BIBLIOGRAPHIQUE SCIENCE MEDICALE

Humérus et scapula : vues postérieures

Voir aussi **Planche 183**

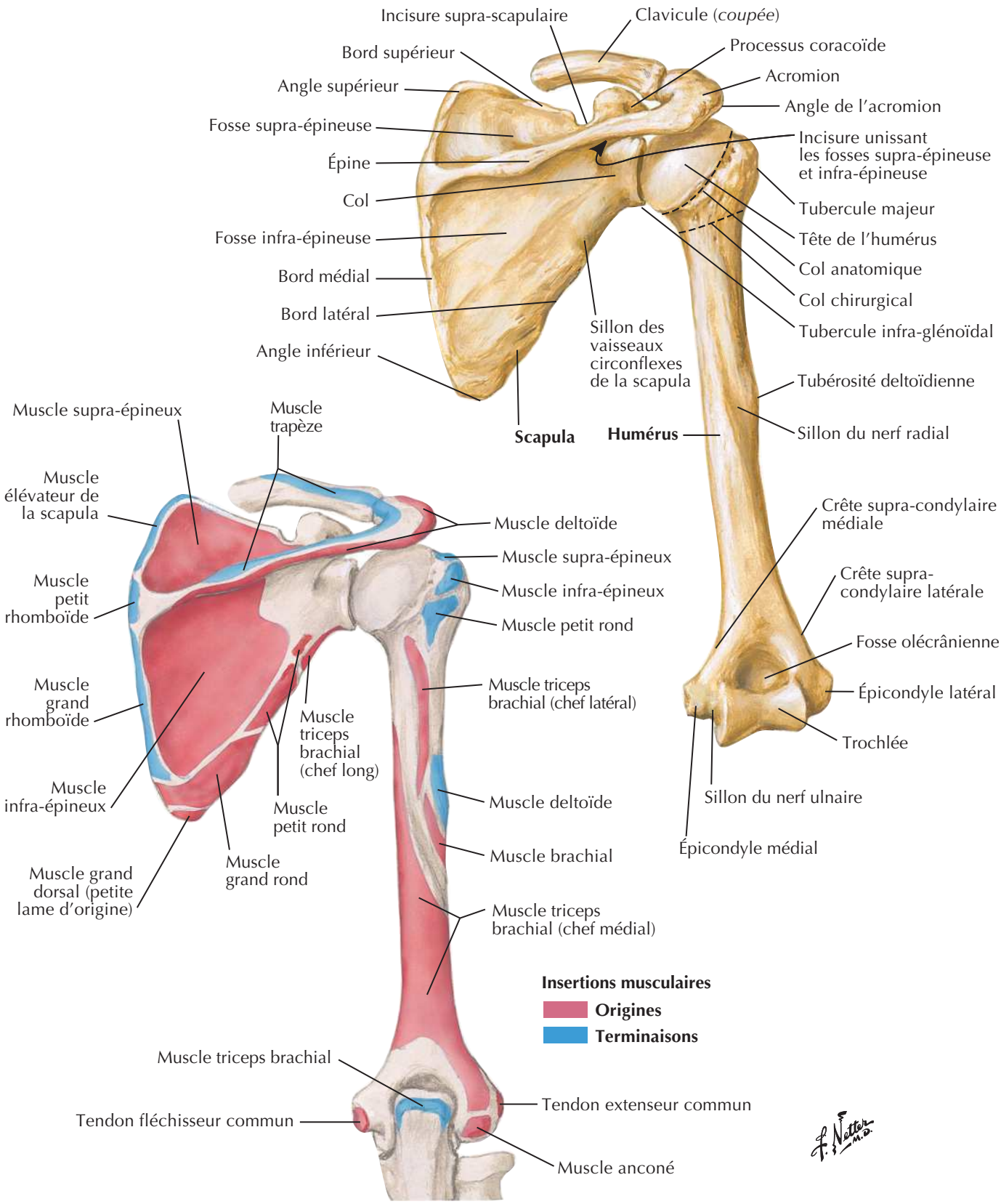

BIBLIOTHEQUE DE LA RECHERCHE BIBLIOGRAPHIQUE SCIENCE MEDICALE

BIBLIOTHEQUE DE LA RECHERCHE BIBLIOGRAPHIQUE SCIENCE MEDICALE

Épaule : radiographie de face (antéro-postérieure)

Voir aussi **Planche 405**

BIBLIOTHEQUE DE LA RECHERCHE BIBLIOGRAPHIQUE SCIENCE MEDICALE

BIBLIOTHEQUE DE LA RECHERCHE BIBLIOGRAPHIQUE SCIENCE MEDICALE

Articulation de l'épaule (gléno-humérale)

Voir aussi **Planches 411, 468**

Vue antérieure

Capsule de l'articulation acromio-claviculaire (incorporant le ligament acromio-claviculaire)
Acromion
Ligament coraco-acromial
Tendon supra-épineux (*coupé*)
Ligament coraco-huméral
Tubercules majeur et mineur de l'humérus
Ligament transverse de l'humérus
Gaine synoviale intertuberculaire (communicant avec la cavité synoviale)
Tendon subscapulaire (*coupé*)
Tendon biceps brachial (chef long)
Ligaments capsulaires
Clavicule
Ligament trapézoïde
Ligament conoïde
Ligament coraco-claviculaire
Ligament transverse supérieur de la scapula et foramen supra-scapulaire
Processus coracoïde
Communication de la bourse subtendineuse du muscle subscapulaire
Le pointillé indique la position de la bourse subtendineuse du muscle subscapulaire

Vue antérieure

Muscle supra-épineux
Bourse subdeltoïdienne fusionnée avec la bourse subacromiale
Muscle deltoïde (*récliné*)
Muscle subscapulaire
Ligament capsulaire

Acromion
Ligament coraco-acromial
Processus coracoïde
Tendon supra-épineux (adhérent à la capsule)
Ligament coraco-huméral
Bourse subdeltoïdienne
Tendon du biceps brachial (chef long)
Tendon infra-épineux (adhérent à la capsule)
Ligament gléno-huméral supérieur
Cavité glénoïdale (cartilage articulaire)
Tendon subscapulaire (adhérent à la capsule)
Tendon petit rond (adhérent à la capsule)
Ligament gléno-huméral moyen
Membrane synoviale (*coupée*)
Ouverture de la bourse subtendineuse du muscle subscapulaire
Ligament gléno-huméral inférieur

Articulation ouverte : vue latérale

Bourse subdeltoïdienne
Tendon supra-épineux
Ligament capsulaire
Membrane synoviale
Acromion
Muscle deltoïde
Articulation acromio-claviculaire
Bourrelet glénoïdal (labrum)
Cavité glénoïdale de la scapula
Récessus axillaire

Coupe coronale à travers l'articulation

BIBLIOTHEQUE DE LA RECHERCHE BIBLIOGRAPHIQUE SCIENCE MEDICALE

BIBLIOTHEQUE DE LA RECHERCHE BIBLIOGRAPHIQUE SCIENCE MEDICALE

Muscles de l'épaule

Voir aussi **Planches 29, 171, 185**

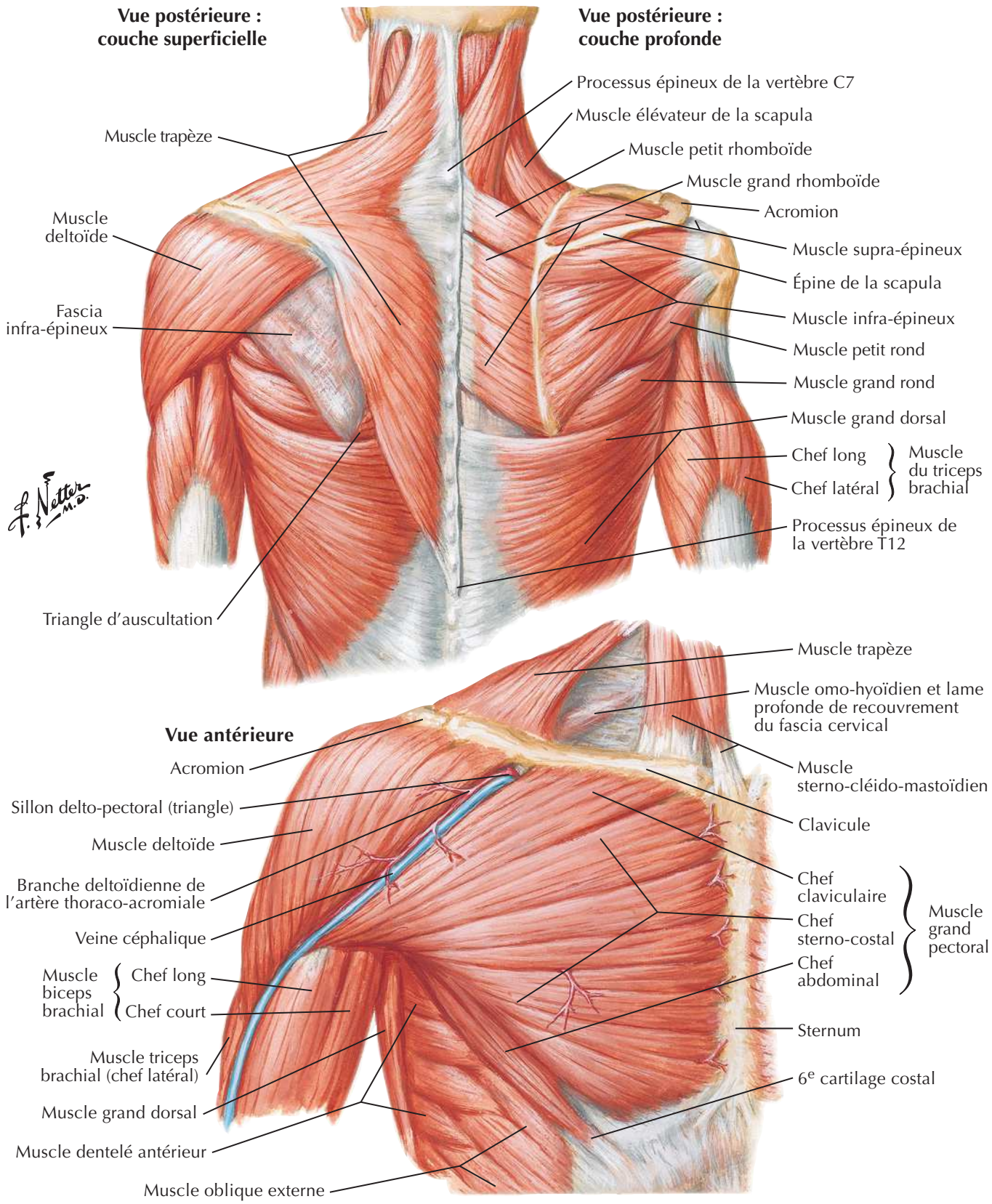

BIBLIOTHEQUE DE LA RECHERCHE BIBLIOGRAPHIQUE SCIENCE MEDICALE

BIBLIOTHEQUE DE LA RECHERCHE BIBLIOGRAPHIQUE SCIENCE MEDICALE

Aisselles : paroi postérieure et nerfs

Voir aussi **Planches 415, 416, 461**

Muscle biceps brachial
Tendon du long chef
Court chef du muscle et son tendon (*coupé*)
Nerf axillaire
Muscle deltoïde
Processus coracoïde et petit pectoral (*tendon coupé*)
Faisceau postérieur
Ligament transverse supérieur de la scapula
Muscle supra-épineux
Clavicule et muscle subclavier
Muscle trapèze
Muscle sterno-cléido-mastoïdien
Troncs du plexus brachial :
supérieur (*coupé*)
moyen
inférieur (*coupé*)
Nerf radial (*dévié latéralement*)
Muscle grand pectoral (*coupé*)
Muscle coraco-brachial et son tendon (*coupé*)
Muscle biceps brachial (*coupé*)
Long chef
Court chef
Muscle triceps brachial
Chef médial
Long chef
Muscle coraco-brachial (*coupé*)
Branches du nerf axillaire :
Nerf cutané latéral supérieur du bras
Branche postérieure
Branche antérieure
Branche du muscle petit rond
Muscle petit rond
Muscle grand dorsal
Muscle grand rond
Nerf scapulaire inférieur
Nerf thoraco-dorsal
Nerf scapulaire supérieur
Muscle subscapulaire
Muscle dentelé antérieur
Muscle grand pectoral (*coupé*)
Muscle petit pectoral (*coupé*)
Muscle oblique externe

BIBLIOTHEQUE DE LA RECHERCHE BIBLIOGRAPHIQUE SCIENCE MEDICALE

BIBLIOTHEQUE DE LA RECHERCHE BIBLIOGRAPHIQUE SCIENCE MEDICALE

Muscles de la coiffe des rotateurs

Voir aussi **Planches 408, 417, 418**

Vue supérieure

Ligament coraco-claviculaire { Ligament trapézoïde / Ligament conoïde

Processus coracoïde

Tendon subscapulaire

Ligament coraco-acromial

Articulation acromio-claviculaire

Tendon supra-épineux

Tendon infra-épineux

Tendon petit rond

Acromion

Clavicule

Bord supérieur de la scapula

Muscle subscapulaire

Muscle supra-épineux

Épine de la scapula

Muscle infra-épineux

Ligament coraco-acromial

Processus coracoïde

Ligament transverse (supérieur) de la scapula et foramen supra-scapulaire (incisure scapulaire fermée par le ligament)

Acromion

Tendon supra-épineux

Tendon du muscle biceps brachial (chef long)

Muscle subscapulaire

Vue antérieure

Muscle supra-épineux

Épine de la scapula

Acromion

Tendon supra-épineux

Muscle infra-épineux

Muscle petit rond

Nerf axillaire

Vue postérieure

BIBLIOTHEQUE DE LA RECHERCHE BIBLIOGRAPHIQUE SCIENCE MEDICALE

BIBLIOTHEQUE DE LA RECHERCHE BIBLIOGRAPHIQUE SCIENCE MEDICALE

Fascias pectoral, clavi-pectoral et axillaire

Voir aussi **Planches 181, 185**

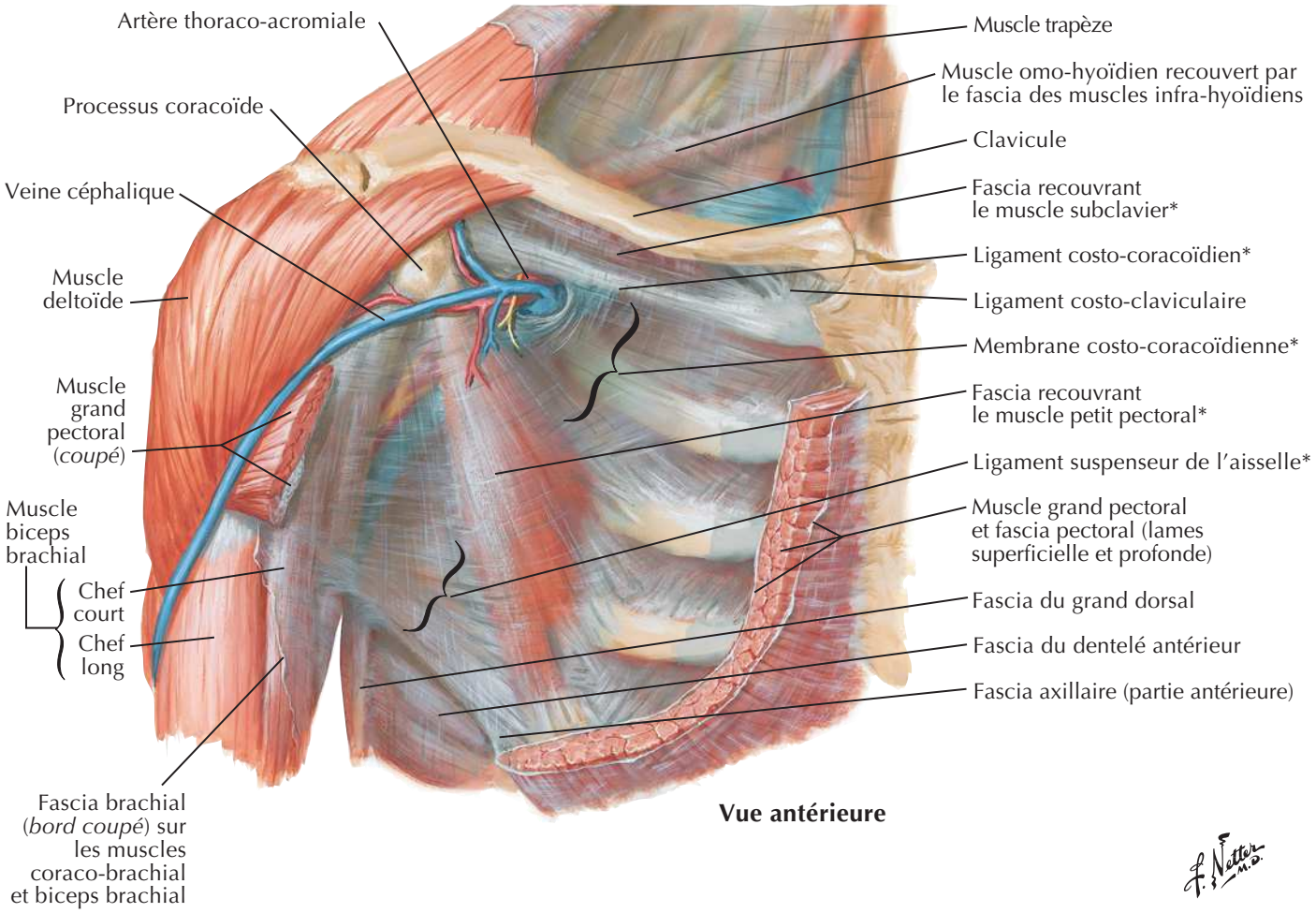

Vue antérieure

Coupe parasagittale oblique de l'aisselle

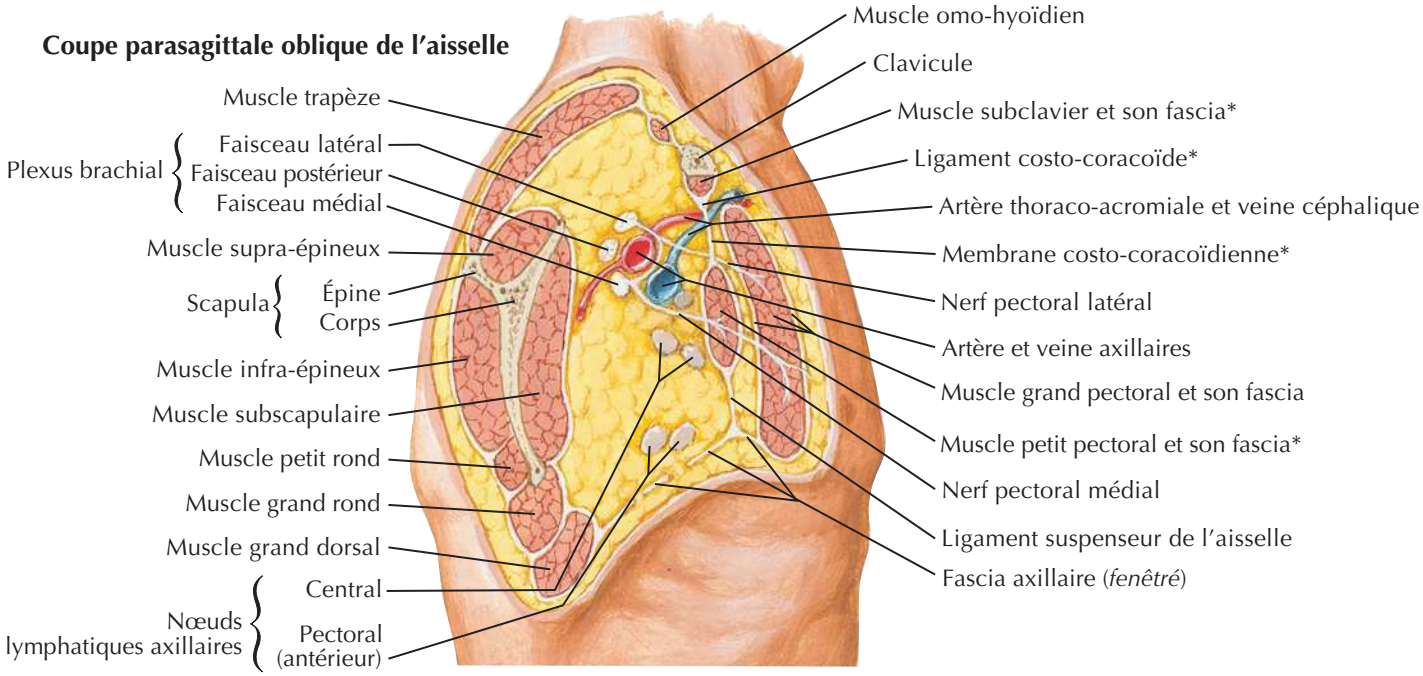

* Parties du fascia clavi-pectoral

BIBLIOTHEQUE DE LA RECHERCHE BIBLIOGRAPHIQUE SCIENCE MEDICALE

BIBLIOTHEQUE DE LA RECHERCHE BIBLIOGRAPHIQUE SCIENCE MEDICALE

Dissection scapulo-thoracique et scapulo-humérale

Voir aussi **Planches 415, 465**

Vue latérale

Nerf phrénique
Muscles scalènes { Antérieur, Moyen, Postérieur }
Plexus brachial
Artère et veine subclavières
Artère thoracique supérieure
Membrane intercostale externe en avant du muscle intercostal interne
Rameau perforant de l'artère thoracique interne et rameau cutané antérieur du nerf intercostal
Nerf intercosto-brachial
Muscle intercostal externe
Artère thoracique latérale
Rameaux cutanés latéraux des nerfs et des artères intercostaux postérieurs
Muscle dentelé antérieur
Muscle élévateur de la scapula
Nerf accessoire (XI)
Scapula (*écartée*)
Muscle subscapulaire
Muscle grand rond
Nerf thoracique long

Vue antérieure

Acromion
Tendon supra-épineux
Tubercule majeur de l'humérus
Tendon subscapulaire
Gaine synoviale intertuberculaire
Artère circonflexe antérieure de l'humérus
Tendon du biceps brachial (chef long) (*coupé*)
Nerf axillaire et artère circonflexe postérieure de l'humérus
Espace axillaire latéral (quadrangulaire)
Nerf radial
Muscle du biceps brachial { Chef long, Chef court }
Muscle coraco-brachial
Espace axillaire médial (triangulaire)
Muscle grand dorsal
Ligament coraco-acromial
Processus coracoïde
Artère et nerf supra-scapulaires
Ligament transverse supérieur de la scapula et incisure supra-scapulaire
Tendon petit pectoral (*coupé*)
Tendon du biceps brachial (chef court) (*coupé*) et tendon coraco-brachial (*coupé*)
Muscle subscapulaire
Artère subscapulaire
Nerf subscapulaire inférieur (pour le muscle grand rond)
Artère circonflexe de la scapula
Artère et nerf thoraco-dorsaux (pour le muscle grand dorsal)
Muscle subscapulaire
Muscle grand rond

Vue postérieure

Ligament transverse supérieur de la scapula et incisure supra-scapulaire
Muscle supra-épineux (*coupé*)
Épine de la scapula
Muscle infra-épineux (*coupé*)
Espace axillaire médial avec l'artère circonflexe profonde de la scapula
Muscle grand rond
Artère et nerf supra-scapulaires
Acromion
Tendon du muscle infra-épineux (*récliné*)
Capsule de l'articulation de l'épaule
Muscle deltoïde (*récliné*)
Muscle petit rond
Espace axillaire latéral traversé par le nerf axillaire et l'artère circonflexe postérieure de l'humérus
Nerf cutané supéro-latéral du bras
Artère profonde du bras (brachiale profonde) } **Espace axillaire inférieur**
Nerf radial
Chef latéral
Chef long du muscle triceps brachial

F. Netter M.D.

BIBLIOTHEQUE DE LA RECHERCHE BIBLIOGRAPHIQUE SCIENCE MEDICALE

BIBLIOTHEQUE DE LA RECHERCHE BIBLIOGRAPHIQUE SCIENCE MEDICALE

Artère axillaire et anastomoses péri-scapulaires

Voir aussi **Planches 33, 420**

Vue antérieure

Artère cervicale transverse
Artère supra-scapulaire
Acromion et anastomose acromiale
Artère dorsale de la scapula
Processus coracoïde
Artère circonflexe antérieure de l'humérus
Artère circonflexe postérieure de l'humérus
Artère subscapulaire
Artère circonflexe de la scapula
Artère brachiale
Artère thoraco-dorsale
Artère thoracique latérale
Artère cervicale ascendante
Artère thyroïdienne inférieure
Tronc thyro-cervical
Artère vertébrale
Artère subclavière
Muscle scalène antérieur
Clavicule (*coupée*)
Artère thoracique interne
Artère thoracique supérieure
Artère thoraco-acromiale
Branche claviculaire
Branche acromiale
Branche deltoïdienne
Branche pectorale

1, 2, 3 pour 1re, 2e et 3e parties de l'artère axillaire

F. Netter M.D.

Muscle omo-hyoïdien (ventre inférieur)
Artère supra-scapulaire
Branche acromiale de l'artère thoraco-acromiale
Acromion et plexus acromial
Muscle élévateur de la scapula
Artère dorsale de la scapula
Muscle supra-épineux (*coupé*)
Branche infra-épineuse de l'artère supra-scapulaire
Ligament transverse supérieur de la scapula et incisure supra-scapulaire
Artère circonflexe postérieure de l'humérus (dans l'espace axillaire latéral) et branches ascendante et descendante
Épine de la scapula
Muscle infra-épineux (*coupé*)
Artère circonflexe de la scapula
Muscle petit rond (*coupé*)
Muscle grand rond
Chef latéral
Chef long
Muscle triceps brachial

C. Machado M.D.

Vue postérieure

BIBLIOTHEQUE DE LA RECHERCHE BIBLIOGRAPHIQUE SCIENCE MEDICALE

BIBLIOTHEQUE DE LA RECHERCHE BIBLIOGRAPHIQUE SCIENCE MEDICALE

Fosse axillaire (dissection) : vue antérieure

Voir aussi **Planches 410, 413**

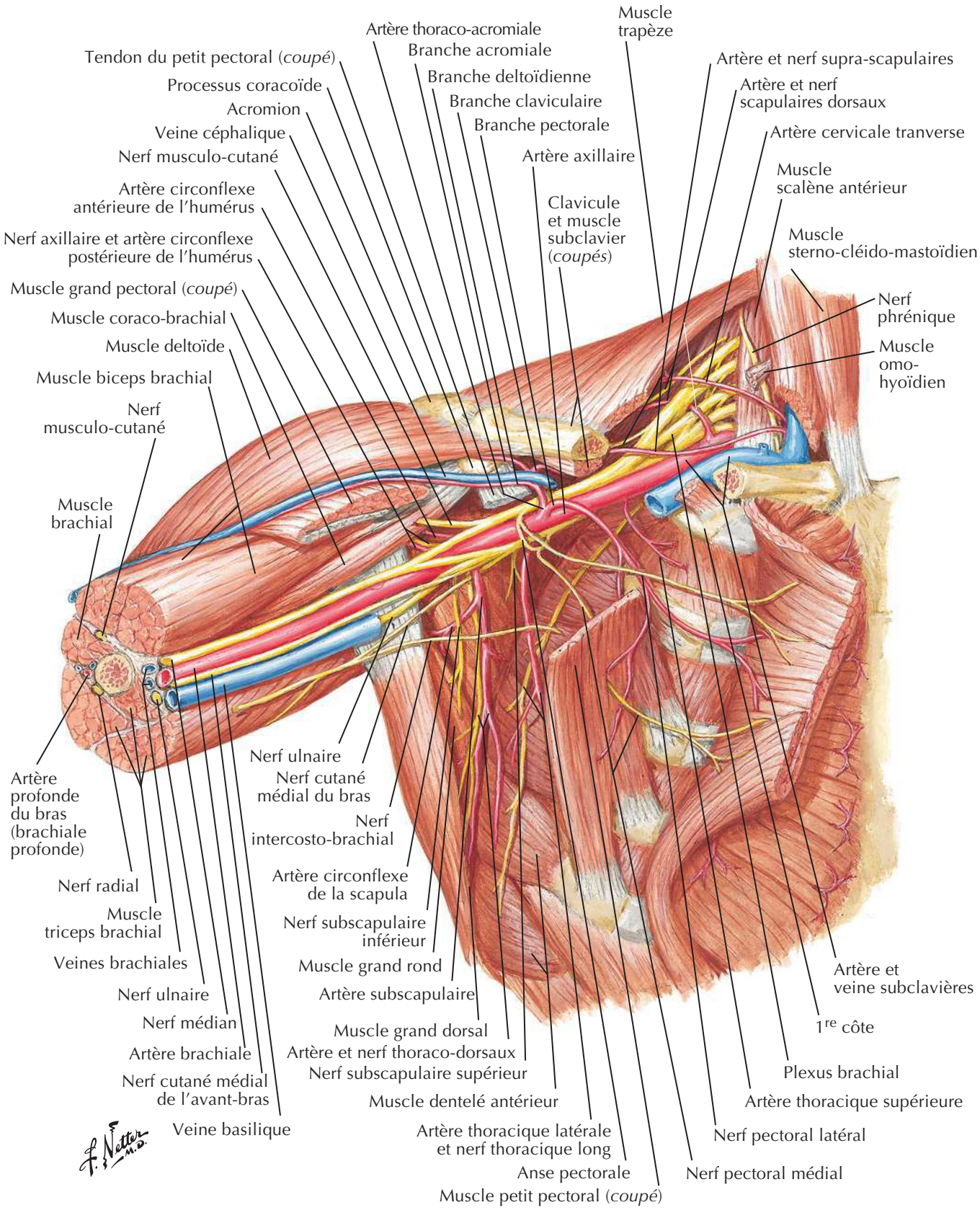

BIBLIOTHEQUE DE LA RECHERCHE BIBLIOGRAPHIQUE SCIENCE MEDICALE

BIBLIOTHEQUE DE LA RECHERCHE BIBLIOGRAPHIQUE SCIENCE MEDICALE

Plexus brachial : schéma

Voir aussi **Planches 410, 460, 461**

Note : constitution habituelle. Le plexus préfixé a une large connexion avec C4, mais pas avec T1. Le plexus postfixé manque de connexion avec C5, mais en possède avec T2.

5 racines (rameaux ventraux des nerfs spinaux)

3 troncs

3 divisions antérieures
3 divisions postérieures

3 faisceaux

Branches terminales

Connexion de C4 (préfixé)

Rameau dorsal

Nerf scapulaire dorsal (C5)

Pour le nerf phrénique

Nerf supra-scapulaire (C5, C6)

Pour le nerf subclavier (C5, C6)

C5

C6

C7

C8

T1

Supérieur

Moyen

Inférieur

Latéral

Postérieur

Médial

Nerf pectoral latéral (C5, C6, C7)

Nerf musculo-cutané (C5, C6, C7)

Nerf axillaire (C5, C6)

Nerf radial (C5 à C8, **T1**)

Nerf médian (**C5**, C6, C7, C8, T1)

Nerf ulnaire (**C7**, C8, T1)

1re côte

Connexion de T2 (postfixé)

Pour les muscles long du cou et scalène (C5 à C8)

Nerf thoracique long (C5, C6, C7)

1er nerf intercostal

Nerf pectoral médial (C8, T1)

Nerf cutané médial du bras (T1)

Nerf cutané médial de l'avant-bras (C8, T1)

Nerf subscapulaire supérieur (C5, C6)

Nerf thoraco-dorsal (subscapulaire moyen) (**C6**, C7, C8)

Nerf subscapulaire inférieur (C5, C6)

Contribution inconstante

F. Netter M.D.

BIBLIOTHEQUE DE LA RECHERCHE BIBLIOGRAPHIQUE SCIENCE MEDICALE

BIBLIOTHEQUE DE LA RECHERCHE BIBLIOGRAPHIQUE SCIENCE MEDICALE

Muscles du bras : vues antérieures

Voir aussi **Planches 411, 462**

Ligament coraco-acromial
Bourse subacromiale
Tubercule majeur et Tubercule mineur de l'humérus
Gaine synoviale intertuberculaire
Muscle deltoïde (*récliné*)
Muscle grand pectoral (*récliné*)
Artère circonflexe antérieure de l'humérus
Muscle biceps brachial { Chef long / Chef court
Artère brachiale (*coupée*)
Nerf médian (*coupé*)
Muscle brachial
Nerf cutané latéral de l'avant-bras
Aponévrose bicipitale
Tendon du biceps brachial
Muscle brachio-radial
Muscle rond pronateur
Muscle fléchisseur radial du carpe

Acromion
Processus coracoïde
Tendon du petit pectoral (*coupé*)
Muscle subscapulaire
Nerf musculo-cutané (*coupé*)
Muscle coraco-brachial
Artère circonflexe de la scapula (*coupée*)
Muscle grand rond
Muscle grand dorsal

Couche superficielle

Tendons du biceps brachial (*coupés*)
Long chef
Court chef
Muscle coraco-brachial
Nerf musculo-cutané
Muscle deltoïde (*coupé*)
Muscle brachial
Septum intermusculaire médial
Septum intermusculaire latéral
Épicondyle latéral de l'humérus
Nerf cutané latéral de l'avant-bras
Épicondyle médial de l'humérus
Tête du radius
Tendon du biceps brachial
Tubérosité radiale
Tubérosité ulnaire

Couche profonde

F. Netter M.D.

BIBLIOTHEQUE DE LA RECHERCHE BIBLIOGRAPHIQUE SCIENCE MEDICALE

BIBLIOTHEQUE DE LA RECHERCHE BIBLIOGRAPHIQUE SCIENCE MEDICALE

Muscles du bras : vues postérieures

Voir aussi **Planches 411, 465**

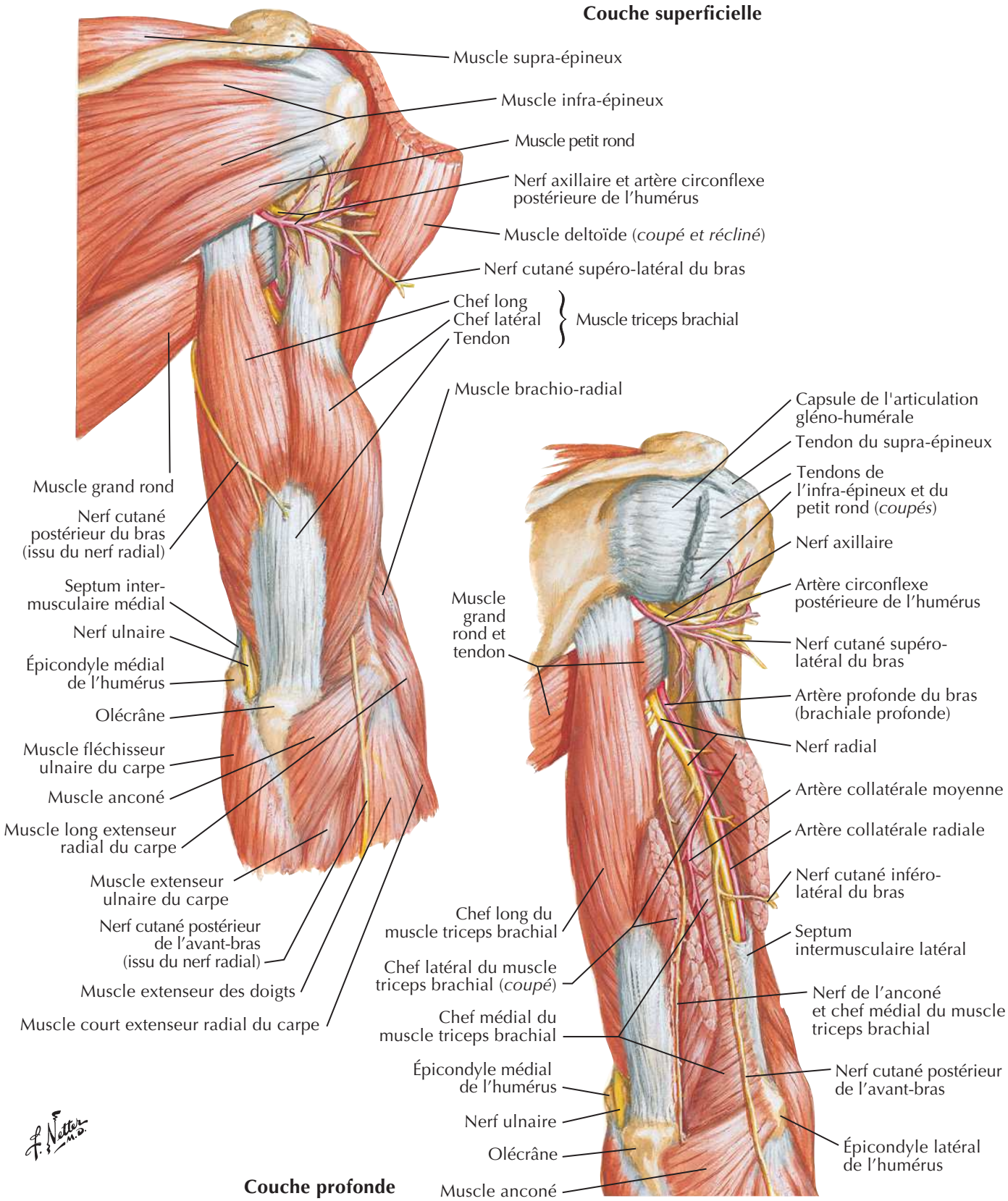

BIBLIOTHEQUE DE LA RECHERCHE BIBLIOGRAPHIQUE SCIENCE MEDICALE

BIBLIOTHEQUE DE LA RECHERCHE BIBLIOGRAPHIQUE SCIENCE MEDICALE

Artère brachiale *in situ*

Voir aussi **Planche 401**

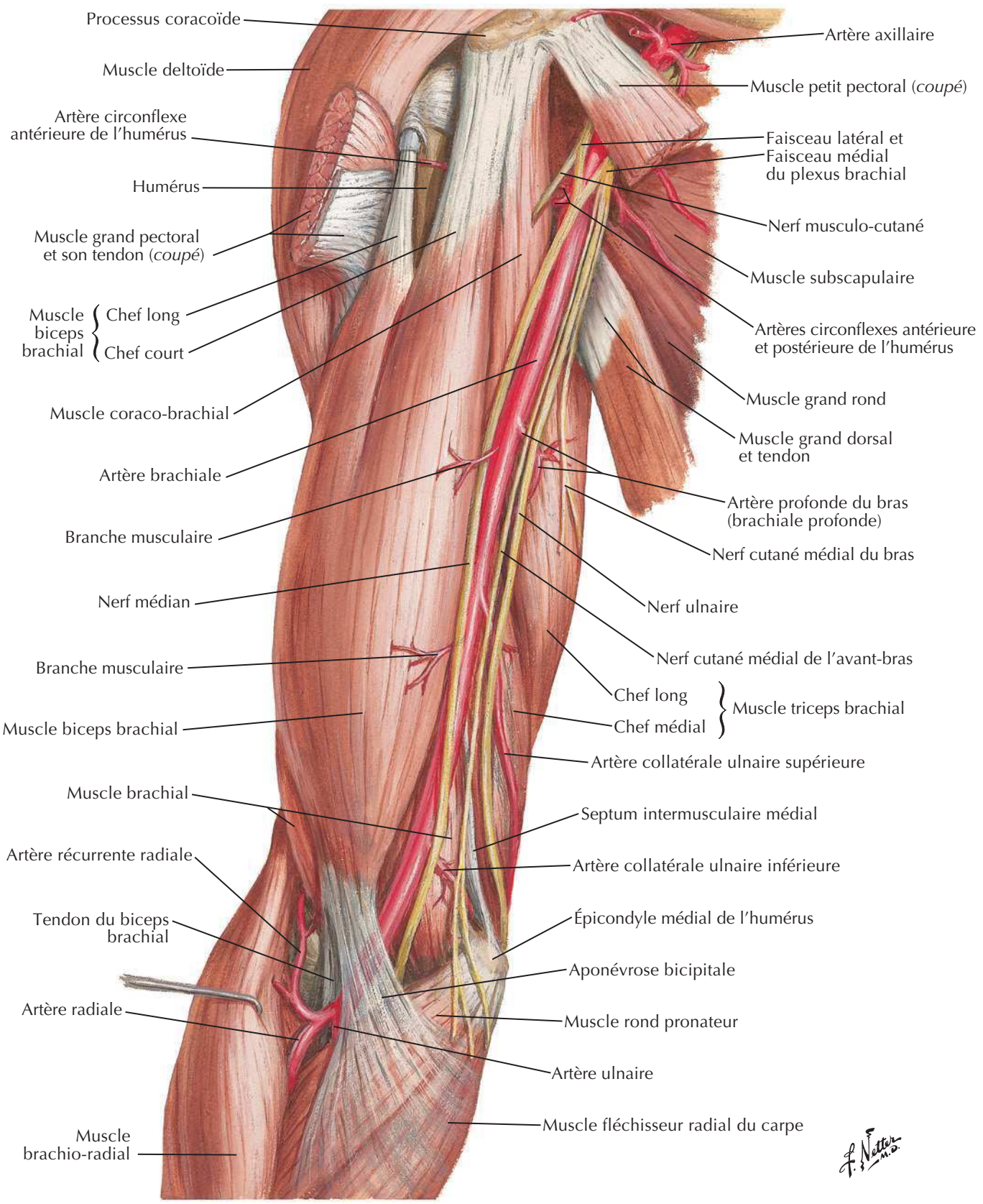

BIBLIOTHEQUE DE LA RECHERCHE BIBLIOGRAPHIQUE SCIENCE MEDICALE

BIBLIOTHEQUE DE LA RECHERCHE BIBLIOGRAPHIQUE SCIENCE MEDICALE

Artère brachiale et réseau artériel péri-articulaire du coude

Voir aussi **Planches 414, 433, 453**

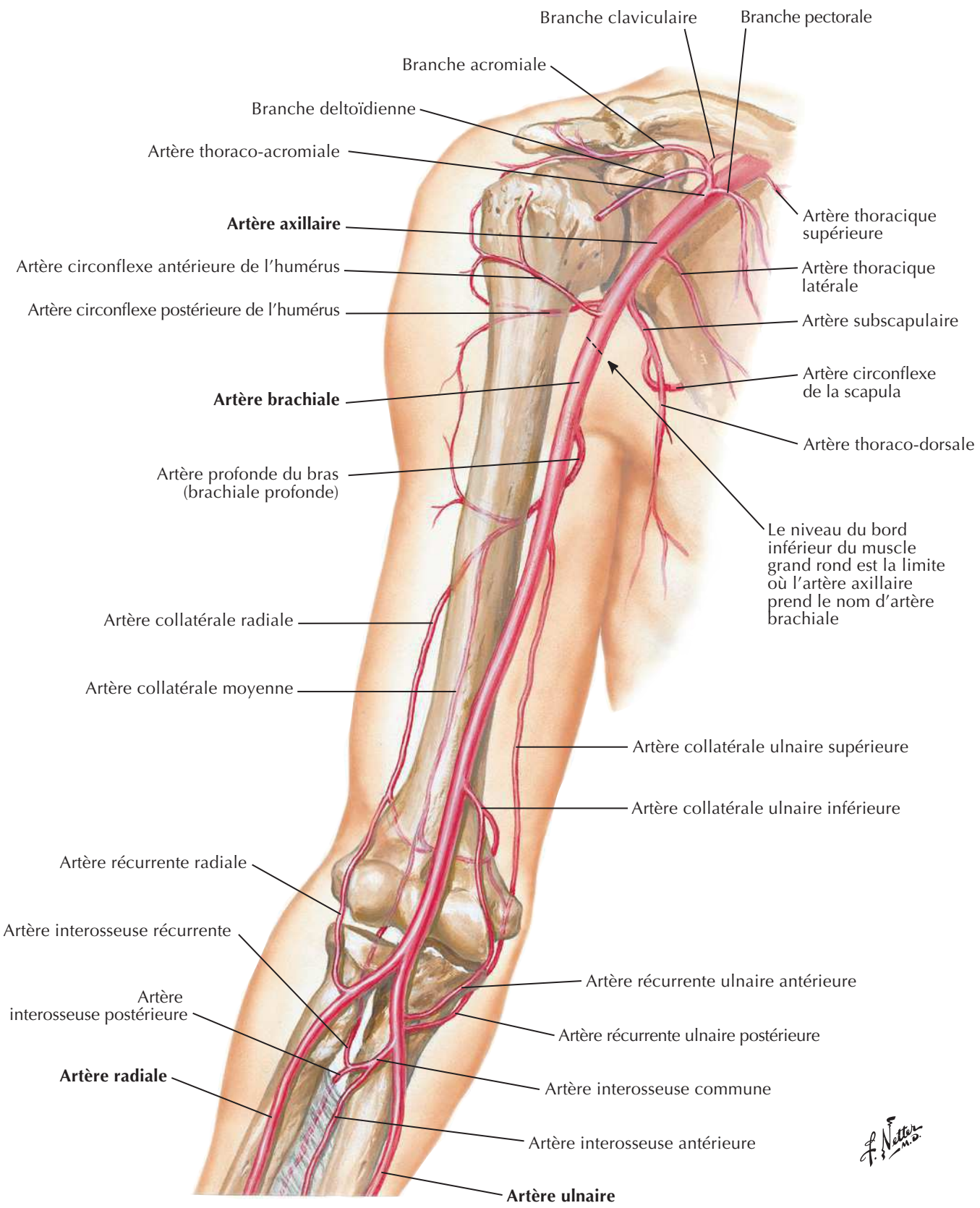

BIBLIOTHEQUE DE LA RECHERCHE BIBLIOGRAPHIQUE SCIENCE MEDICALE

BIBLIOTHEQUE DE LA RECHERCHE BIBLIOGRAPHIQUE SCIENCE MEDICALE

Bras : coupes transversales sériées

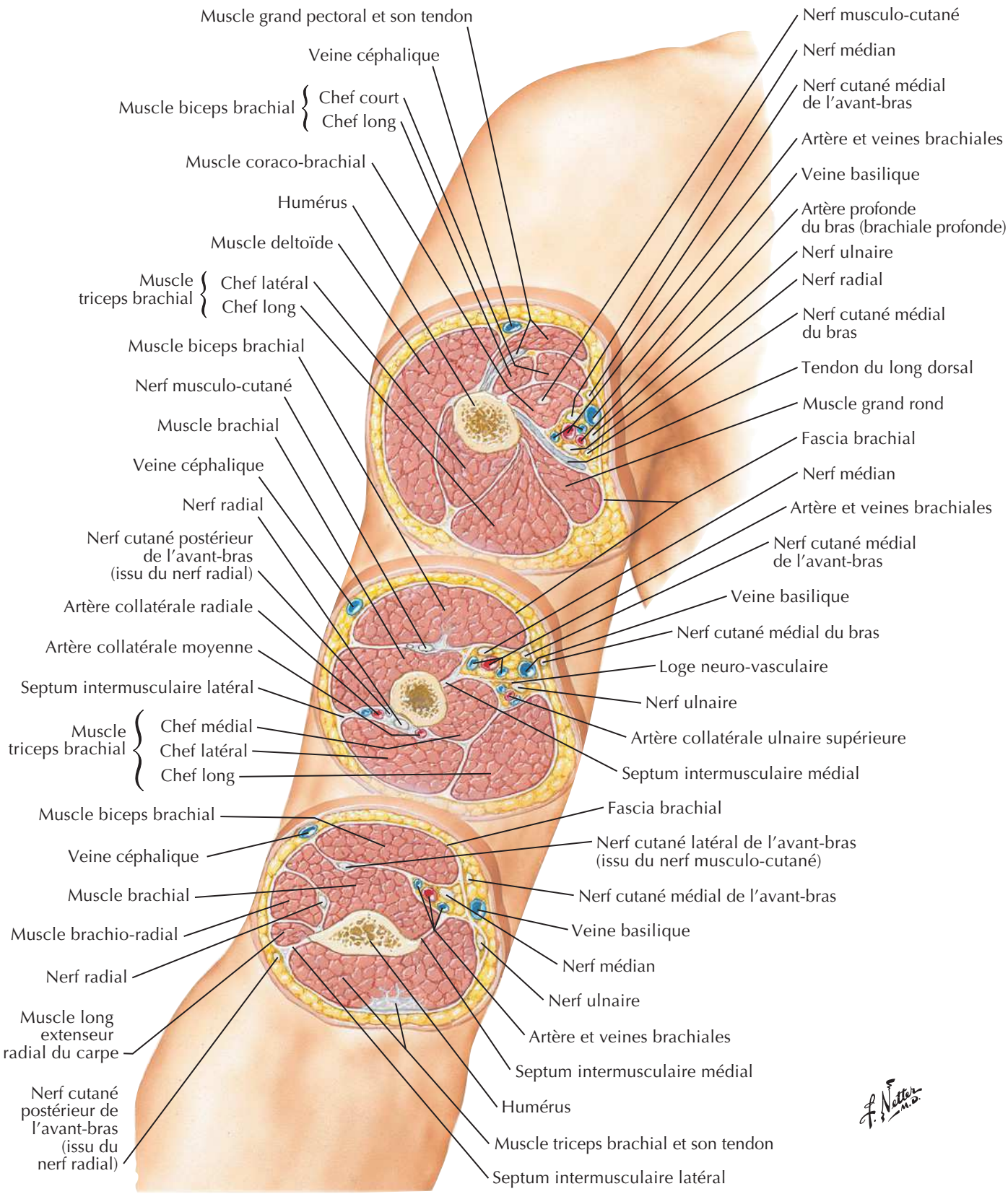

BIBLIOTHEQUE DE LA RECHERCHE BIBLIOGRAPHIQUE SCIENCE MEDICALE

BIBLIOTHEQUE DE LA RECHERCHE BIBLIOGRAPHIQUE SCIENCE MEDICALE

Voir aussi **Planche 437**

Coude droit

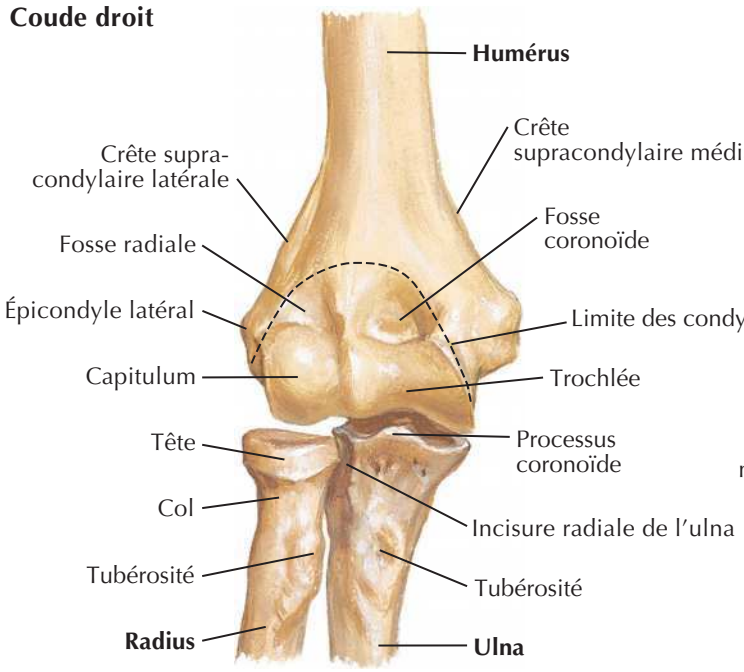

En extension : vue antérieure

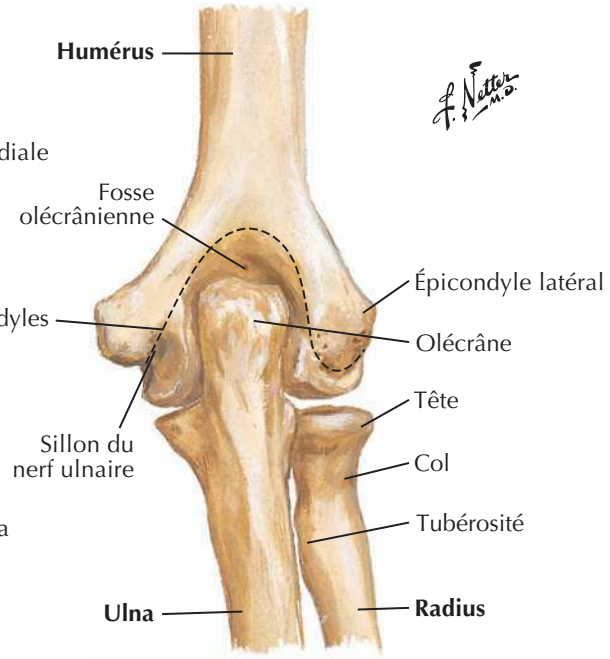

En extension : vue postérieure

En extension : vue latérale

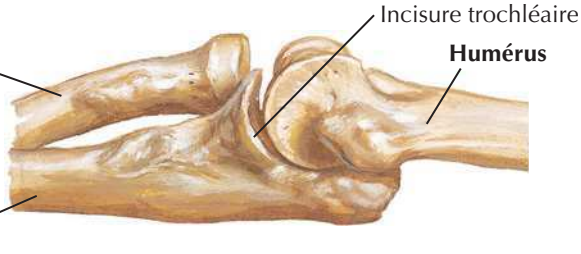

En extension : vue médiale

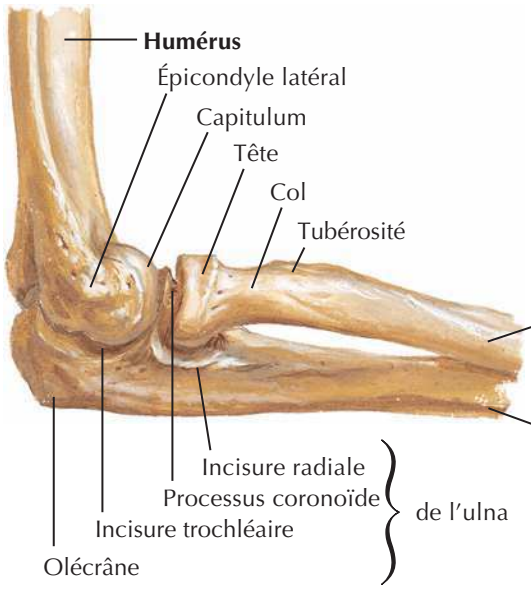

En flexion de 90° : vue latérale

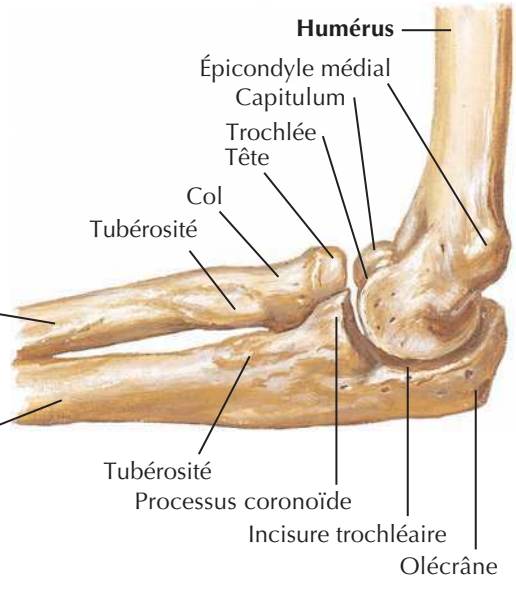

En flexion de 90° : vue médiale

BIBLIOTHEQUE DE LA RECHERCHE BIBLIOGRAPHIQUE SCIENCE MEDICALE

BIBLIOTHEQUE DE LA RECHERCHE BIBLIOGRAPHIQUE SCIENCE MEDICALE

Coude : radiographies

Radiographie de face

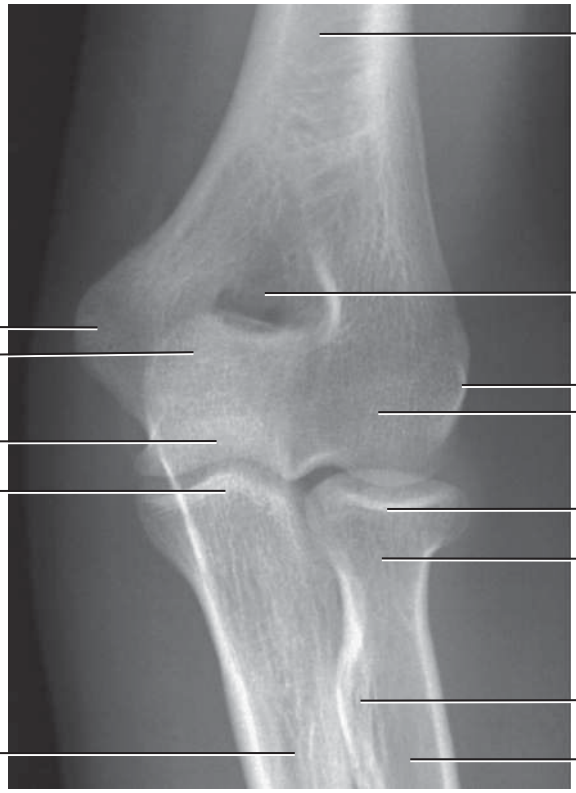

Radiographie de profil

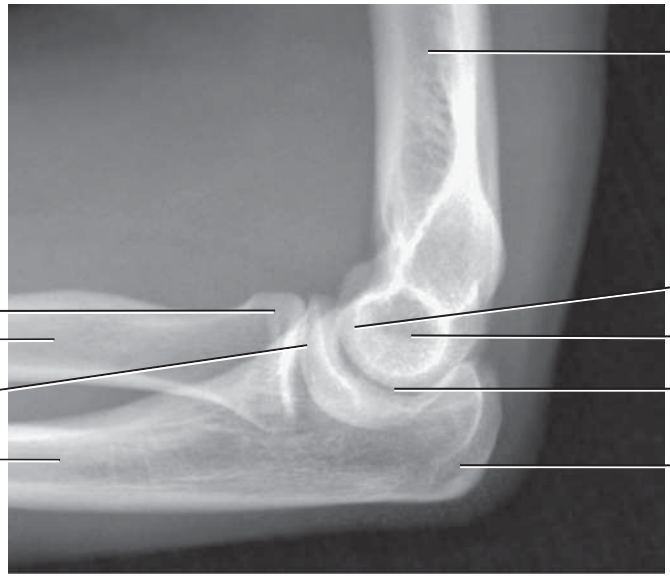

BIBLIOTHEQUE DE LA RECHERCHE BIBLIOGRAPHIQUE SCIENCE MEDICALE

Ligaments du coude

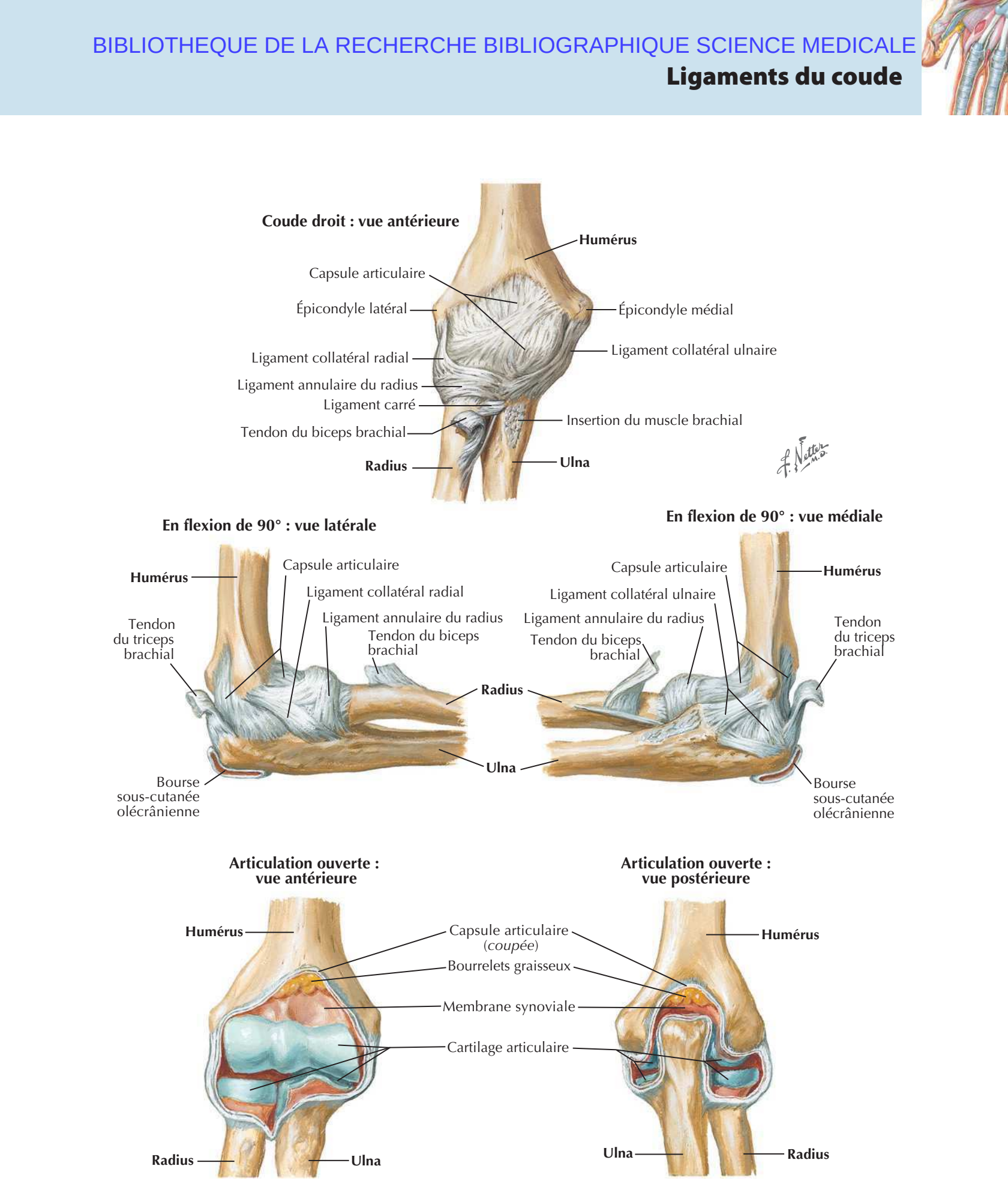

BIBLIOTHEQUE DE LA RECHERCHE BIBLIOGRAPHIQUE SCIENCE MEDICALE

BIBLIOTHEQUE DE LA RECHERCHE BIBLIOGRAPHIQUE SCIENCE MEDICALE

Os de l'avant-bras

Voir aussi **Planches 439, 442**

Radius et ulna droits en supination : vue antérieure

Olécrâne
Incisure trochléaire
Processus coronoïde
Tête
Incisure radiale de l'ulna
Tubérosité ulnaire
Col
Corde oblique
Tubérosité radiale
Radius
Ulna
Face antérieure
Face antérieure
Bord antérieur
Bord antérieur
Bord interosseux
Bord interosseux
Membrane interosseuse
Processus styloïde de l'ulna
Processus styloïde du radius

Radius et ulna droits en pronation : vue antérieure

Corde oblique
Tubérosité ulnaire
Radius
Ulna
Face latérale
Bord postérieur
Face postérieure
Membrane interosseuse
Tubercule dorsal (de Lister)
Sillon du muscle long extenseur du pouce
Sillon des muscles long et court extenseurs radiaux du carpe
Sillon des muscles extenseur des doigts et extenseur de l'index
Surface pour les muscles court extenseur du pouce et long abducteur du pouce
Processus styloïde du radius

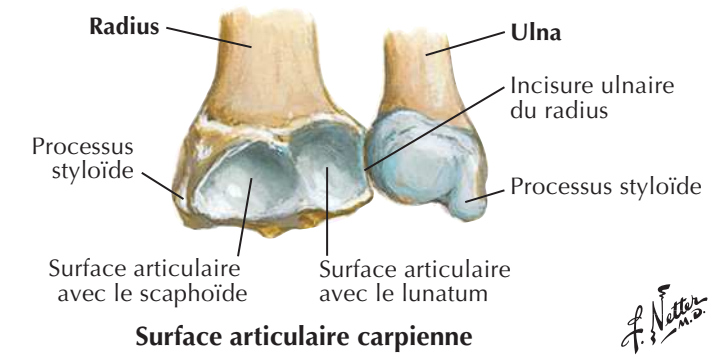

Surface articulaire carpienne

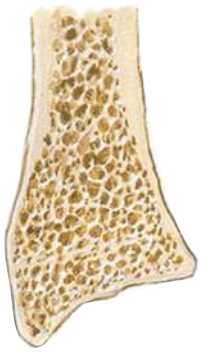

Coupe frontale du radius montrant comment l'épaisseur du cortex osseux du corps diminue jusqu'à une mince couche recouvrant l'os spongieux de l'extrémité distale

BIBLIOTHEQUE DE LA RECHERCHE BIBLIOGRAPHIQUE SCIENCE MEDICALE

Muscles propres de l'avant-bras : rotateurs du radius

Voir aussi **Planche 434**

Avant-bras droit : vue antérieure

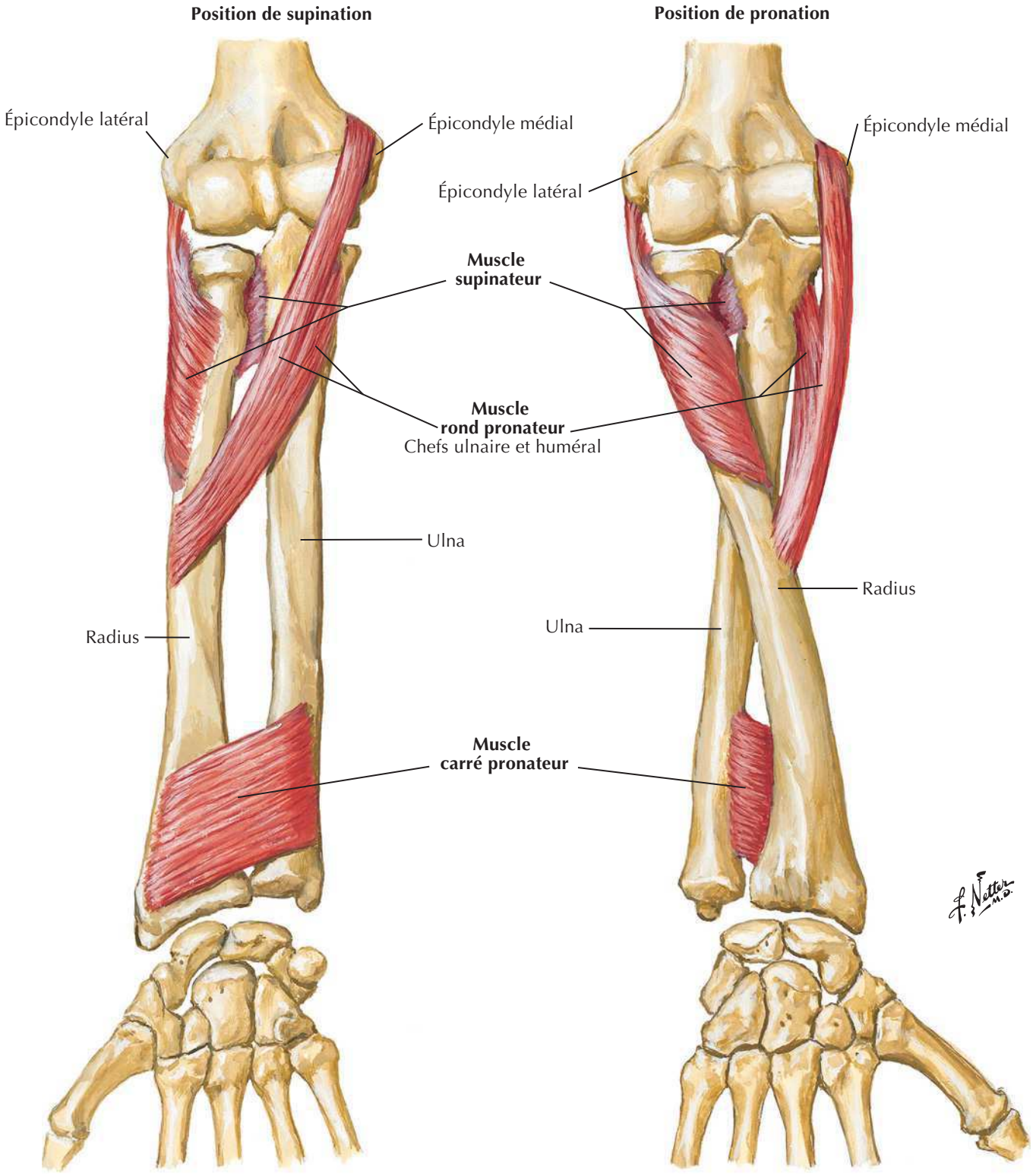

BIBLIOTHEQUE DE LA RECHERCHE BIBLIOGRAPHIQUE SCIENCE MEDICALE

Muscles propres de l'avant-bras : extenseurs du poignet et des doigts

Voir aussi **Planche 438**

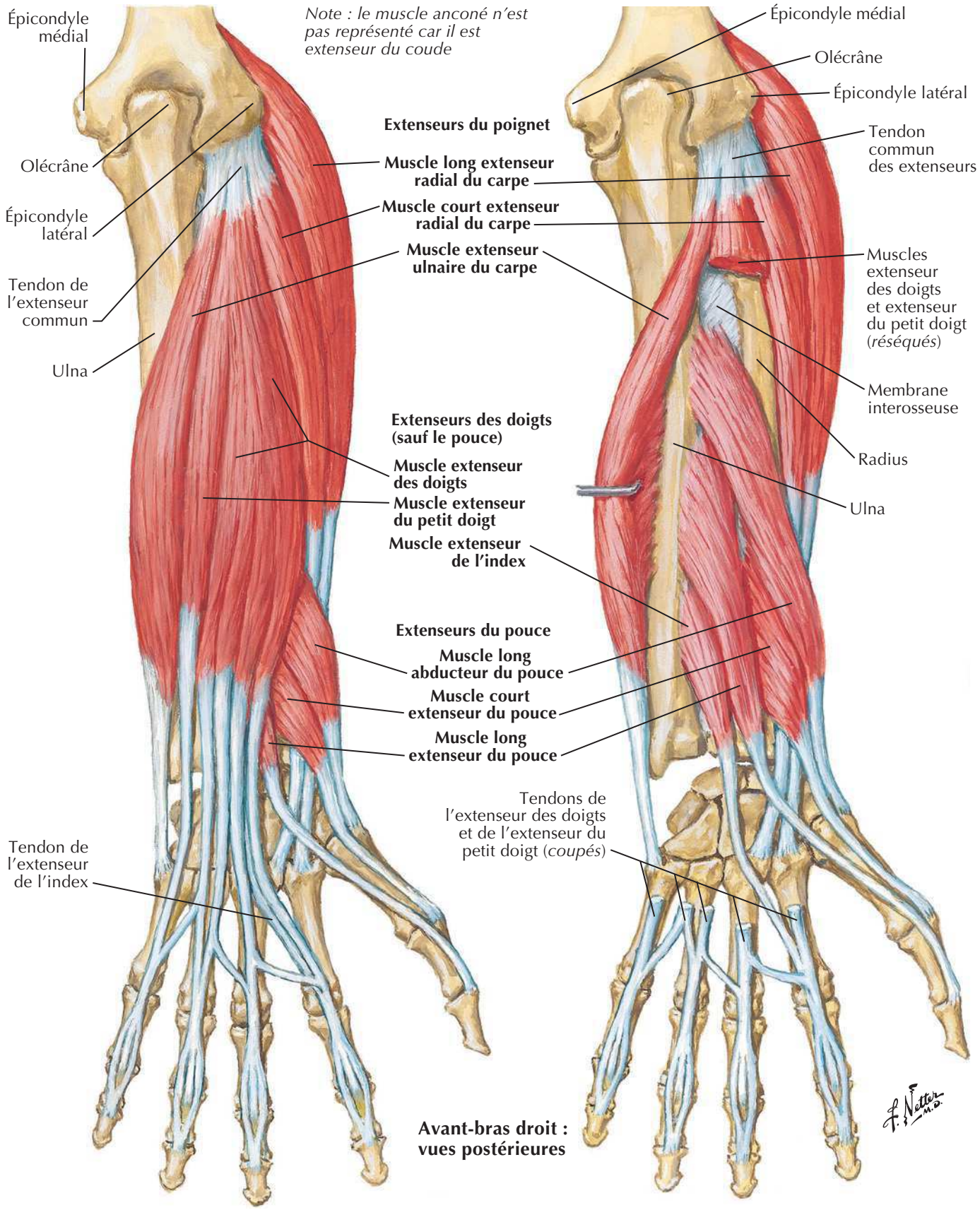

Avant-bras droit : vues postérieures

BIBLIOTHEQUE DE LA RECHERCHE BIBLIOGRAPHIQUE SCIENCE MEDICALE

BIBLIOTHEQUE DE LA RECHERCHE BIBLIOGRAPHIQUE SCIENCE MEDICALE

Muscles propres de l'avant-bras : fléchisseurs du poignet

Note : le muscle brachio-radial n'est pas représenté car il est fléchisseur du coude

Épicondyle latéral

Épicondyle médial

Tendon commun des fléchisseurs

Muscle fléchisseur radial du carpe

Muscle long palmaire

Muscle fléchisseur ulnaire du carpe

Radius

Ulna

Pisiforme

Hamulus du hamatum

Aponévrose palmaire (*coupée*)

Avant-bras droit : vue antérieure (palmaire)

F. Netter M.D.

BIBLIOTHEQUE DE LA RECHERCHE BIBLIOGRAPHIQUE SCIENCE MEDICALE

BIBLIOTHEQUE DE LA RECHERCHE BIBLIOGRAPHIQUE SCIENCE MEDICALE

Muscles propres de l'avant-bras : fléchisseurs des doigts

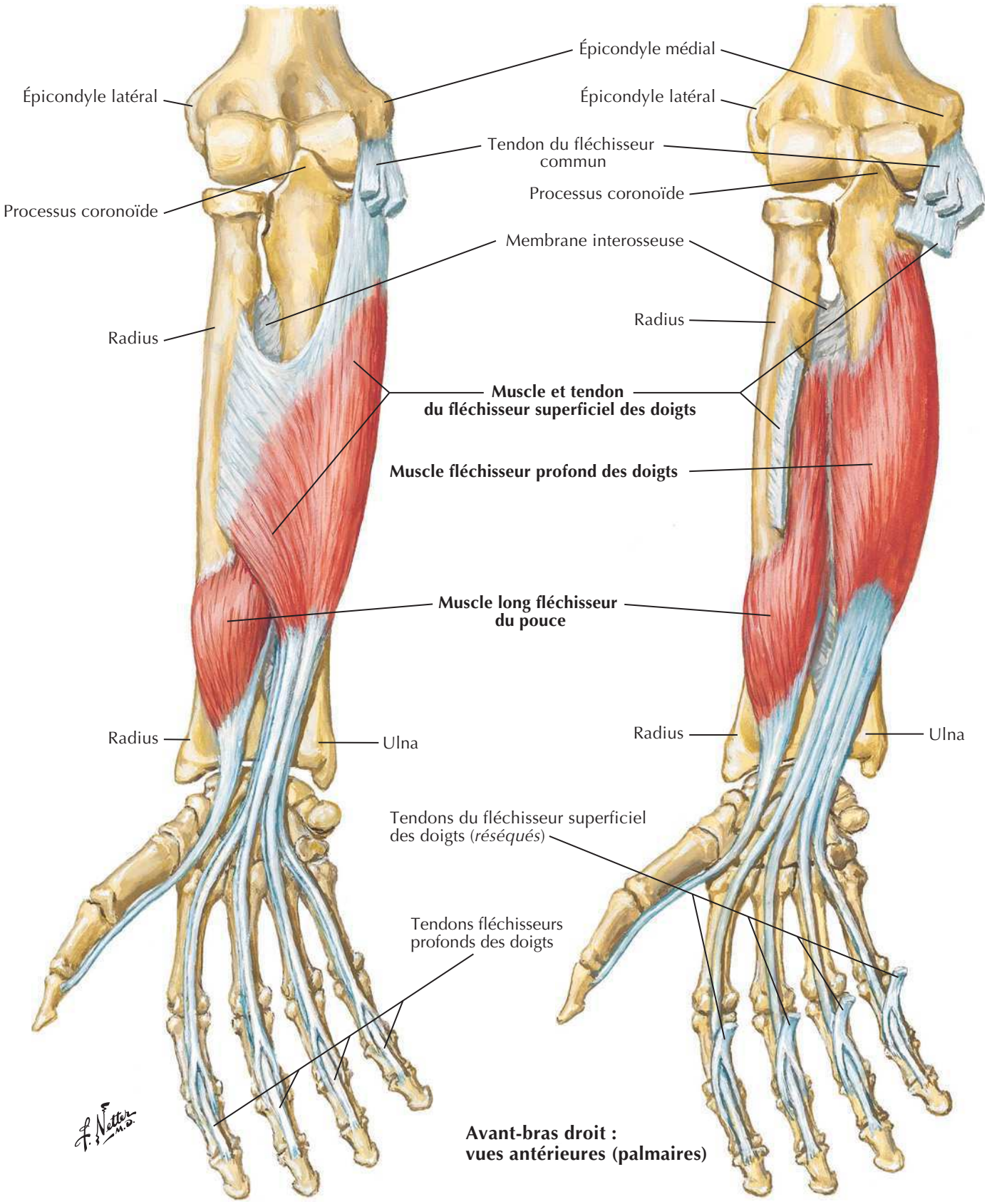

Avant-bras droit : vues antérieures (palmaires)

BIBLIOTHEQUE DE LA RECHERCHE BIBLIOGRAPHIQUE SCIENCE MEDICALE

BIBLIOTHEQUE DE LA RECHERCHE BIBLIOGRAPHIQUE SCIENCE MEDICALE

Muscles de l'avant-bras (couche superficielle) : vue postérieure

Voir aussi **Planches 457, 466**

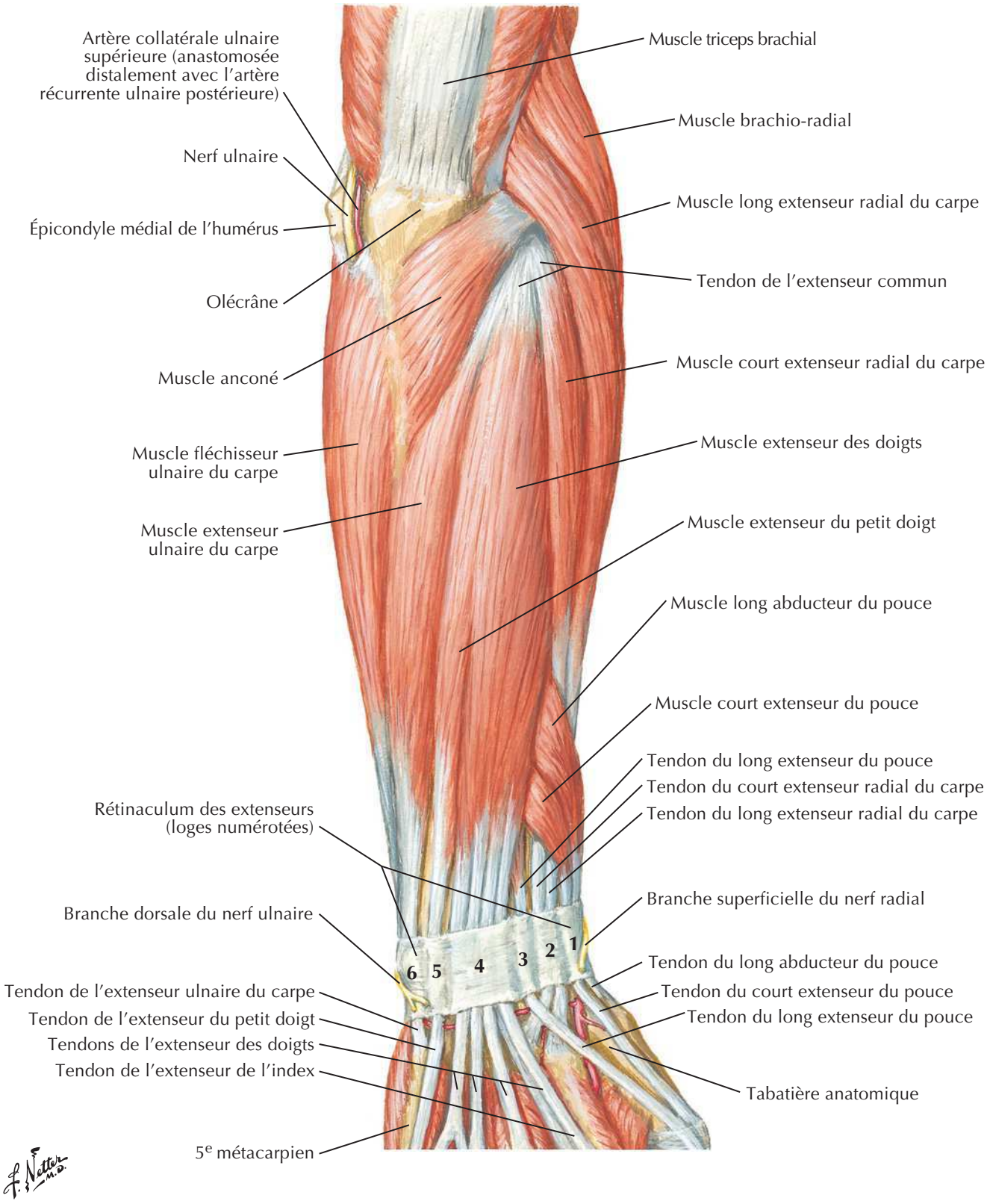

BIBLIOTHEQUE DE LA RECHERCHE BIBLIOGRAPHIQUE SCIENCE MEDICALE

BIBLIOTHEQUE DE LA RECHERCHE BIBLIOGRAPHIQUE SCIENCE MEDICALE

Muscles de l'avant-bras (couche profonde) : vue postérieure

Voir aussi **Planches 402, 457**

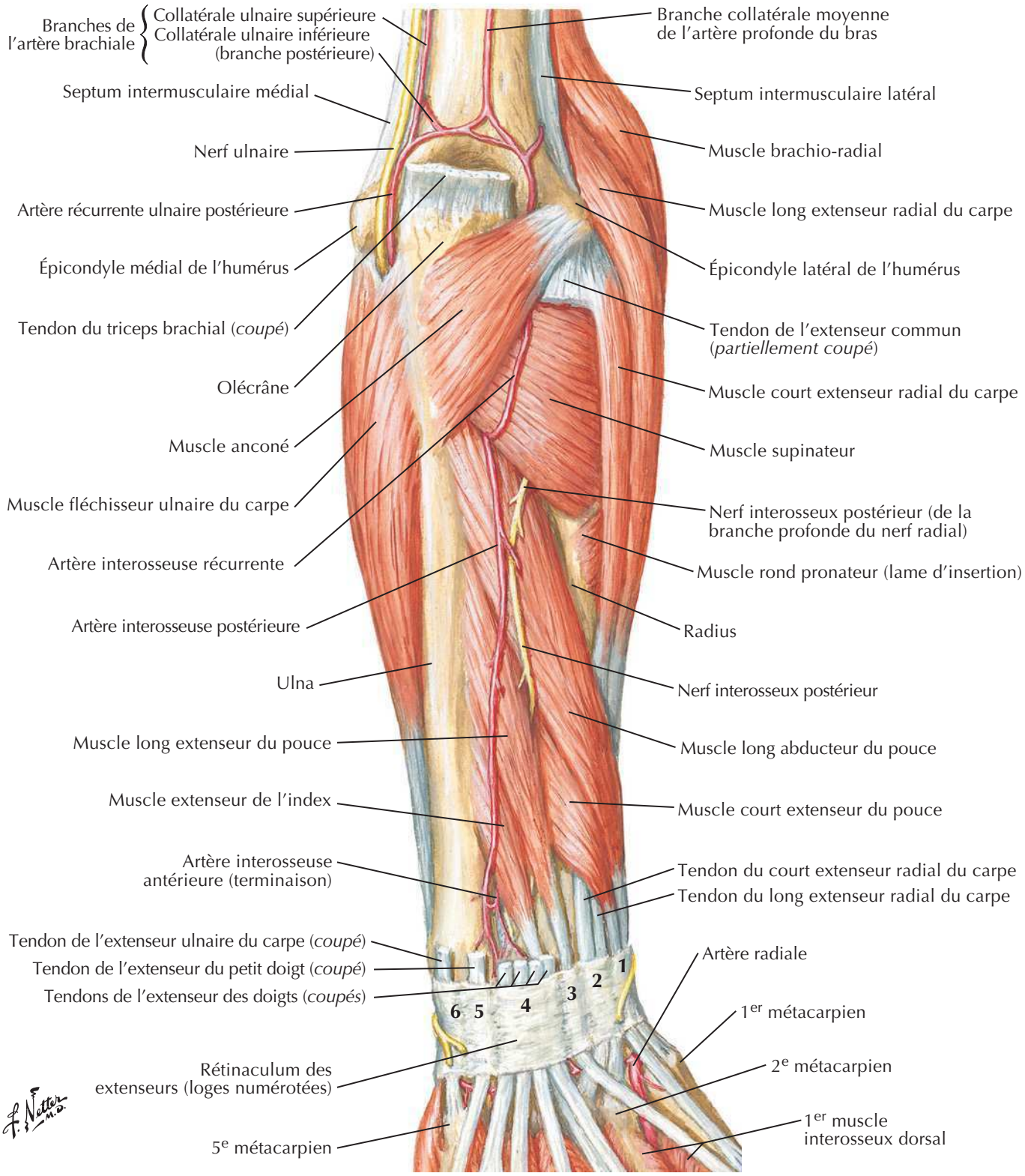

BIBLIOTHEQUE DE LA RECHERCHE BIBLIOGRAPHIQUE SCIENCE MEDICALE

BIBLIOTHEQUE DE LA RECHERCHE BIBLIOGRAPHIQUE SCIENCE MEDICALE

Muscles de l'avant-bras (couche superficielle) : vue antérieure

Voir aussi **Planches 463, 464**

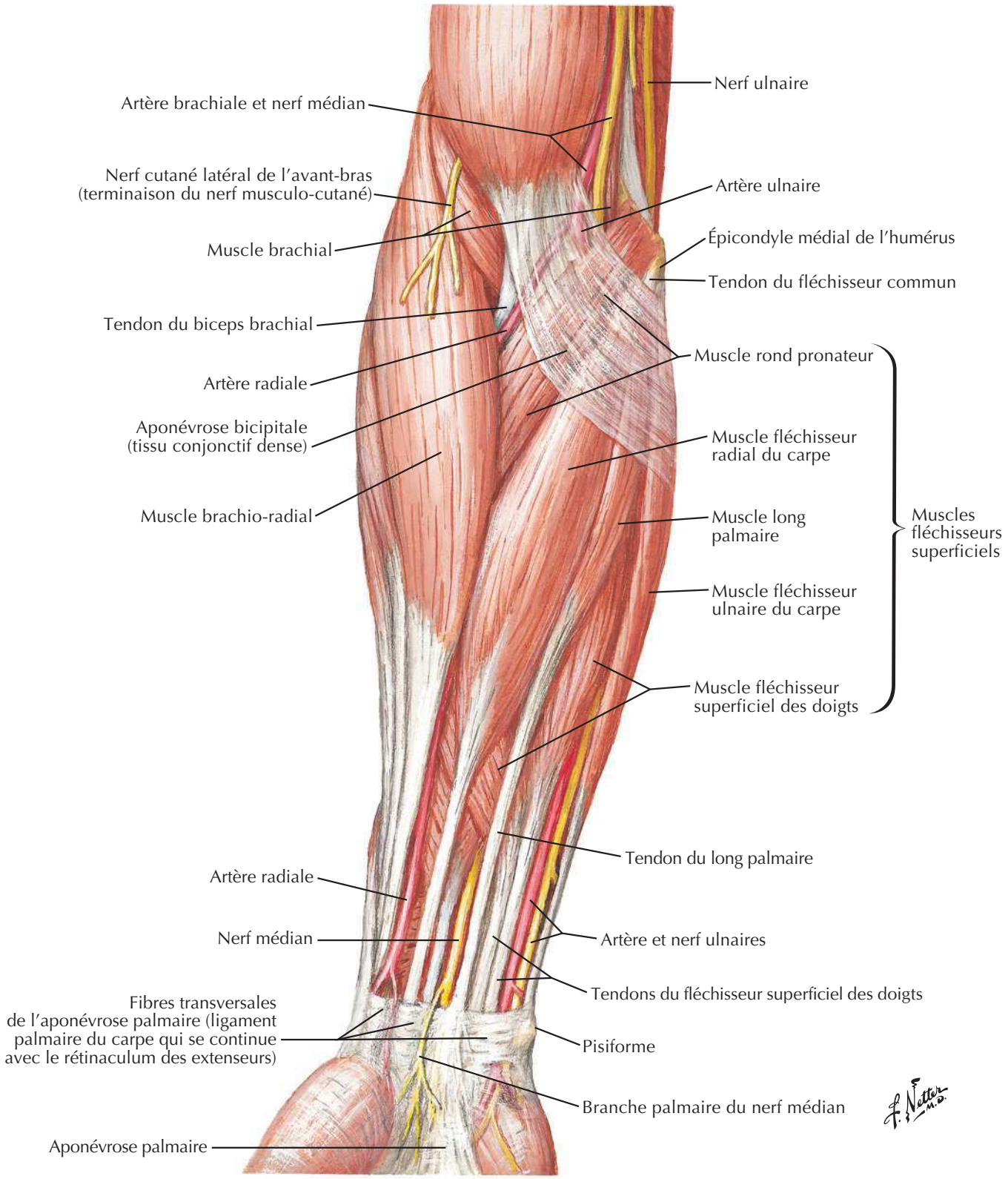

BIBLIOTHEQUE DE LA RECHERCHE BIBLIOGRAPHIQUE SCIENCE MEDICALE

BIBLIOTHEQUE DE LA RECHERCHE BIBLIOGRAPHIQUE SCIENCE MEDICALE

Muscles de l'avant-bras (couche intermédiaire) : vue antérieure

Voir aussi **Planches 420, 463, 464**

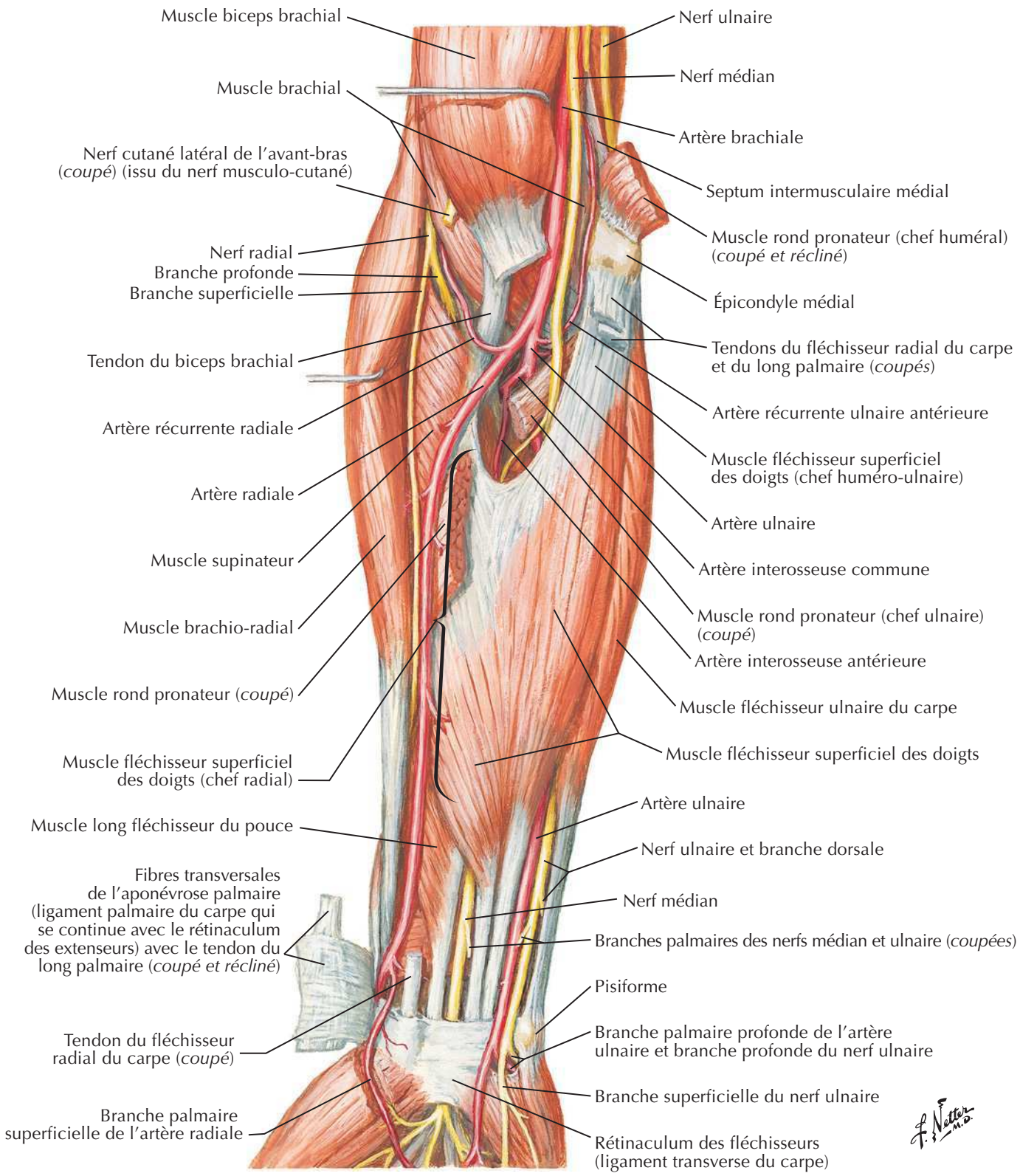

BIBLIOTHEQUE DE LA RECHERCHE BIBLIOGRAPHIQUE SCIENCE MEDICALE

BIBLIOTHEQUE DE LA RECHERCHE BIBLIOGRAPHIQUE SCIENCE MEDICALE

Muscles de l'avant-bras (couche profonde) : vue antérieure

Voir aussi **Planches 426, 464**

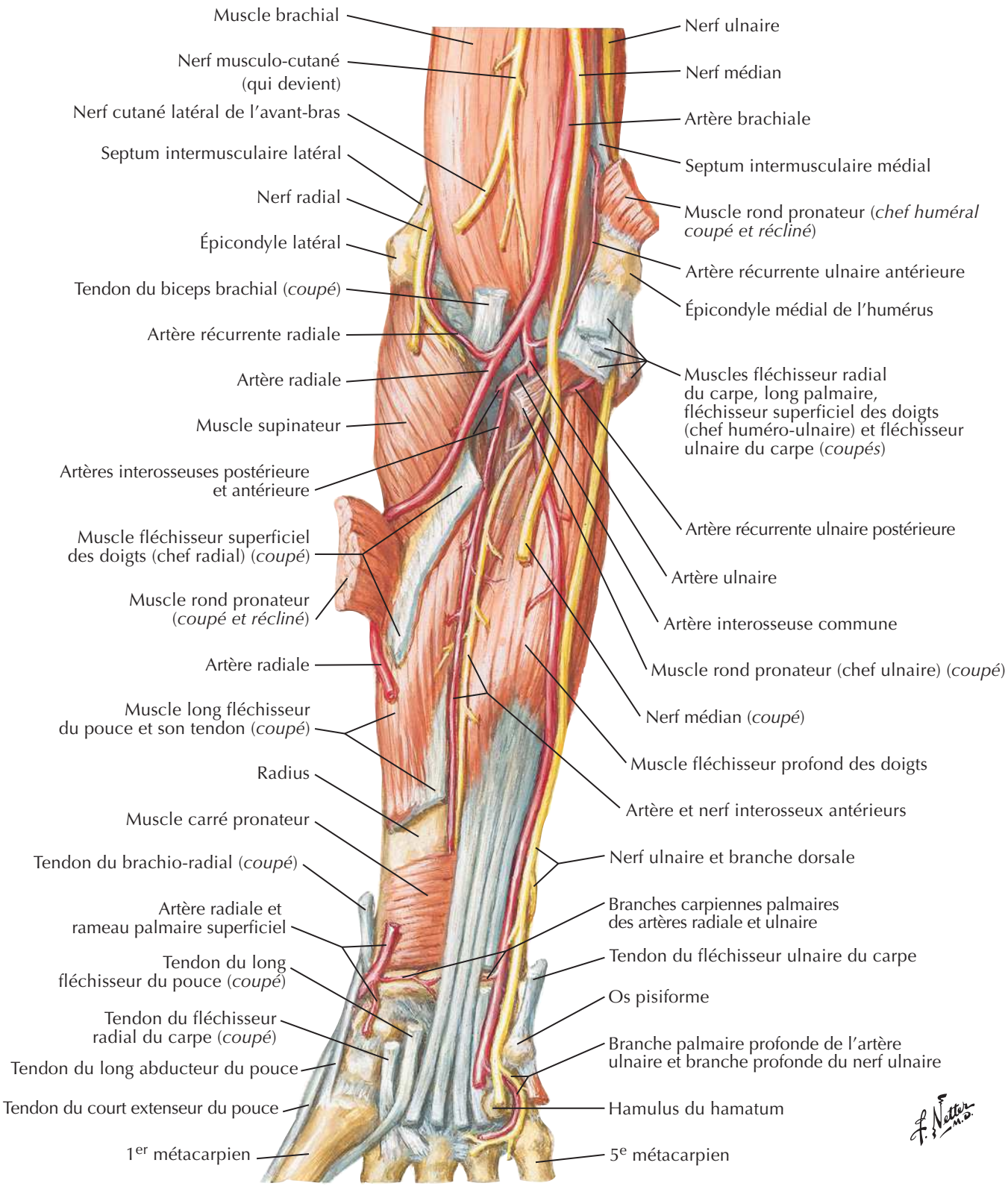

BIBLIOTHEQUE DE LA RECHERCHE BIBLIOGRAPHIQUE SCIENCE MEDICALE

BIBLIOTHEQUE DE LA RECHERCHE BIBLIOGRAPHIQUE SCIENCE MEDICALE

Artères de l'avant-bras

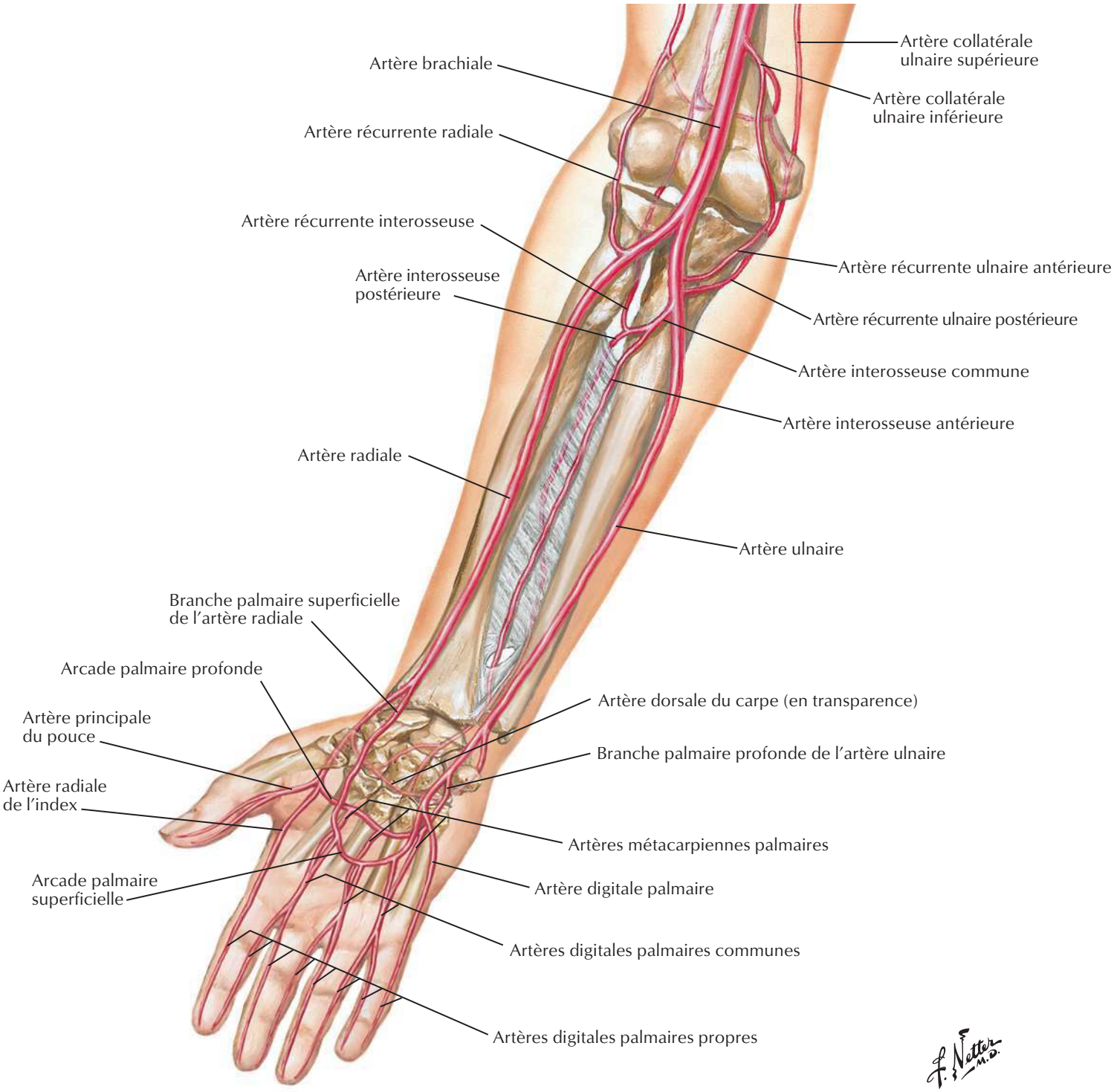

BIBLIOTHEQUE DE LA RECHERCHE BIBLIOGRAPHIQUE SCIENCE MEDICALE

BIBLIOTHEQUE DE LA RECHERCHE BIBLIOGRAPHIQUE SCIENCE MEDICALE

Avant-bras : coupes transversales sériées

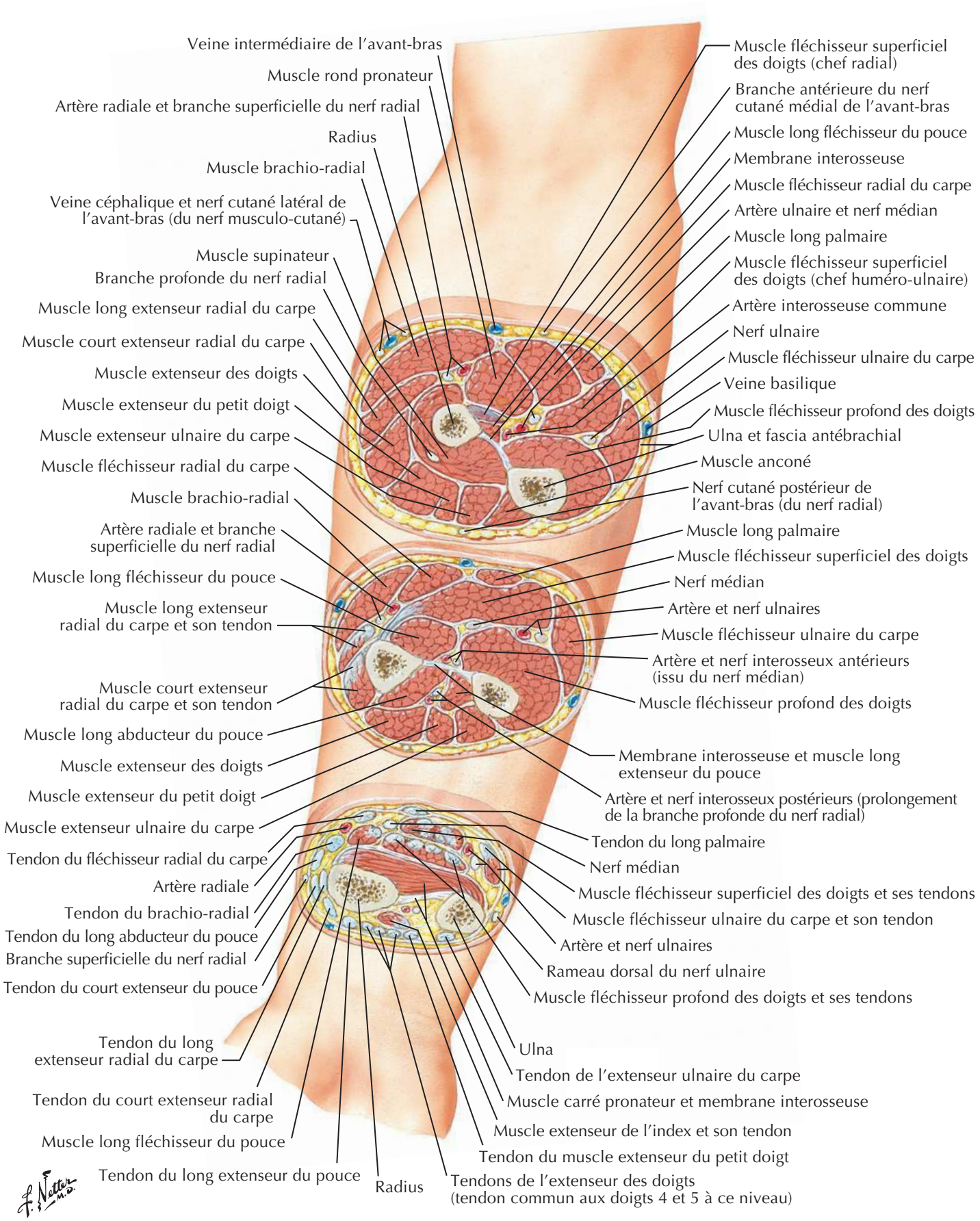

BIBLIOTHEQUE DE LA RECHERCHE BIBLIOGRAPHIQUE SCIENCE MEDICALE

BIBLIOTHEQUE DE LA RECHERCHE BIBLIOGRAPHIQUE SCIENCE MEDICALE

Insertions des muscles de l'avant-bras : vue antérieure

Voir aussi **Planche 422**

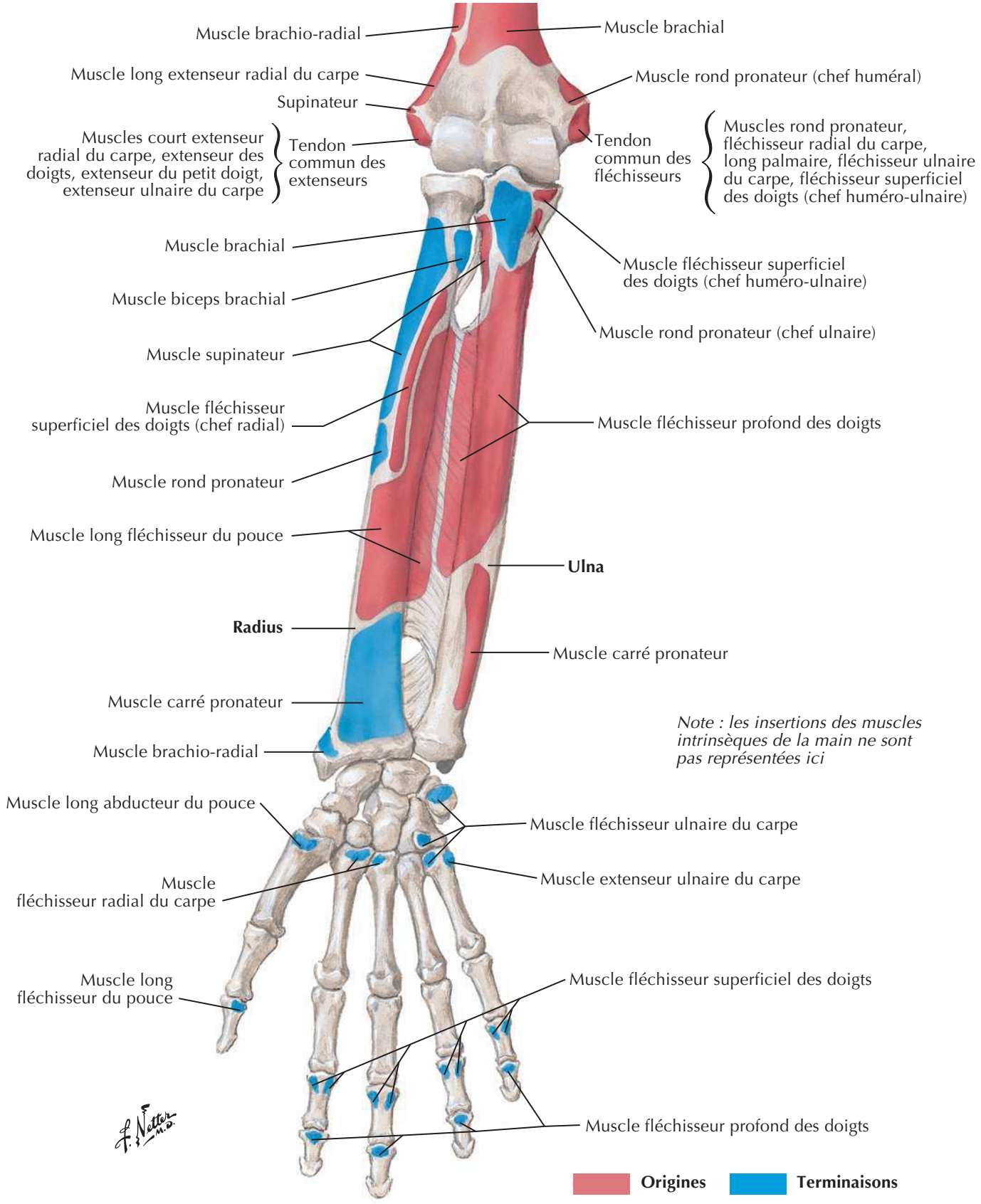

BIBLIOTHEQUE DE LA RECHERCHE BIBLIOGRAPHIQUE SCIENCE MEDICALE

BIBLIOTHEQUE DE LA RECHERCHE BIBLIOGRAPHIQUE SCIENCE MEDICALE

Insertions des muscles de l'avant-bras : vue postérieure

Voir aussi **Planche 427**

Note : les insertions des muscles intrinsèques de la main ne sont pas représentées ici

Muscle triceps brachial (chef médial)
Muscle triceps brachial
Supinateur
Muscle anconé
Muscle fléchisseur ulnaire du carpe (origine humérale *via* le tendon commun des fléchisseurs)
Muscle fléchisseur ulnaire du carpe (origine ulnaire)
Muscle biceps brachial
Muscle supinateur
Muscle fléchisseur profond des doigts
Muscle long abducteur du pouce
Muscle extenseur ulnaire du carpe (origine ulnaire)
Muscle rond pronateur
Muscle long extenseur du pouce
Muscle court extenseur du pouce
Muscle extenseur de l'index
Ulna
Radius
Muscle long extenseur radial du carpe
Muscle brachio-radial
Muscle court extenseur radial du carpe
Muscle long abducteur du pouce
Muscle extenseur ulnaire du carpe
Muscle court extenseur du pouce
Muscle extenseur des doigts (languettes centrales)
Muscle extenseur du petit doigt
Muscle long extenseur du pouce
Muscle extenseur de l'index
Muscle extenseur commun des doigts (languettes latérales)

Origines **Terminaisons**

F. Netter M.D.

BIBLIOTHEQUE DE LA RECHERCHE BIBLIOGRAPHIQUE SCIENCE MEDICALE

BIBLIOTHEQUE DE LA RECHERCHE BIBLIOGRAPHIQUE SCIENCE MEDICALE

Os du carpe

Voir aussi **Planche 425**

Vue antérieure (palmaire)

Os métacarpiens

1 2 3 4 5

Capitatum
Hamulus du hamatum
Hamatum
Pisiforme
Triquétrum
Lunatum
Processus styloïde de l'ulna
Ulna

Trapézoïde
Tubercule du trapèze
Trapèze
Tubercule du scaphoïde
Scaphoïde
Processus styloïde du radius
Radius

Vue postérieure (dorsale)

Os métacarpiens

1 2 3 4 5

Trapézoïde
Trapèze
Processus styloïde du radius
Scaphoïde
Tubercule dorsal du radius (de Lister)
Radius

Capitatum
Hamatum
Triquétrum
Lunatum
Processus styloïde de l'ulna
Ulna

F. Netter M.D.

BIBLIOTHEQUE DE LA RECHERCHE BIBLIOGRAPHIQUE SCIENCE MEDICALE

Mouvements du poignet

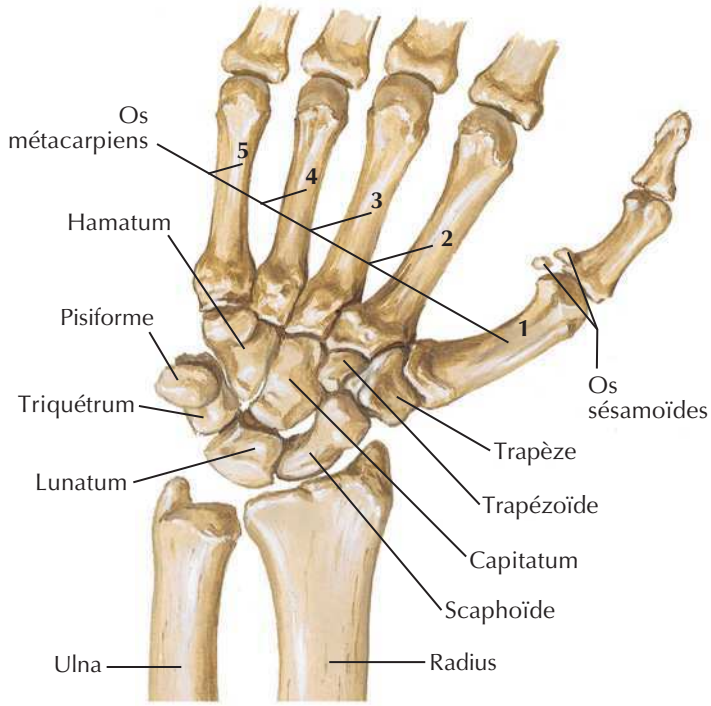

Position des os du carpe avec la main en abduction : vue antérieure (palmaire)

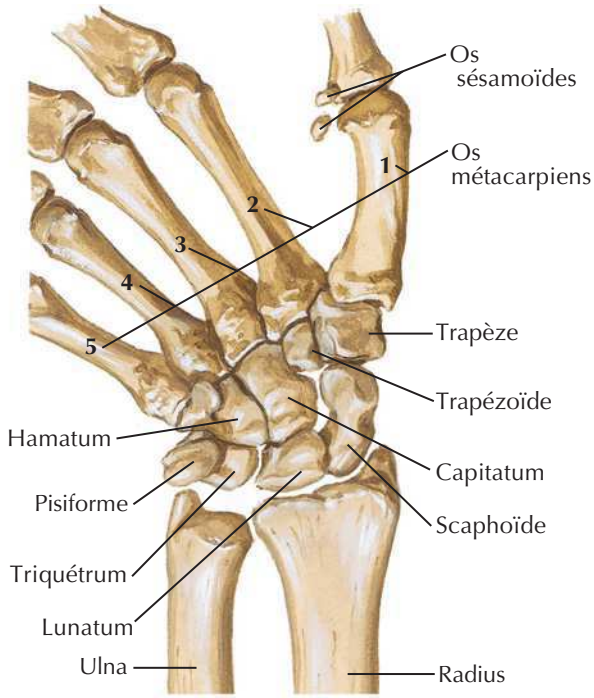

Position des os du carpe avec la main en adduction : vue antérieure (palmaire)

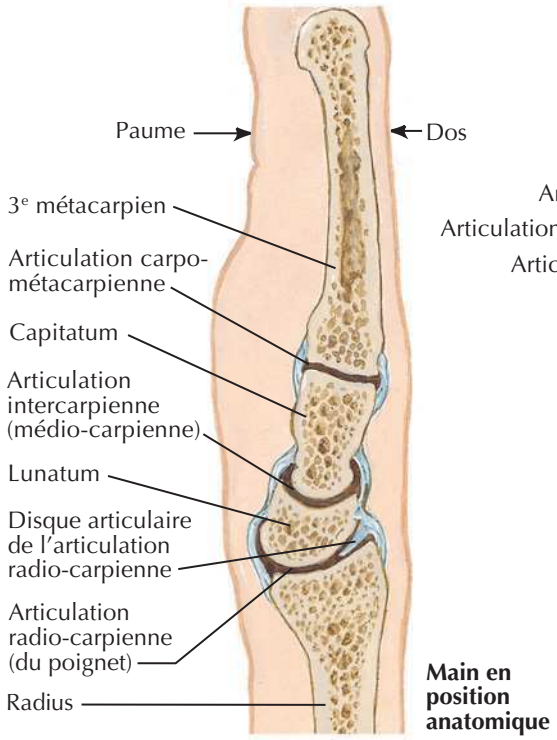

Coupes sagittales à travers le poignet et le milieu du doigt

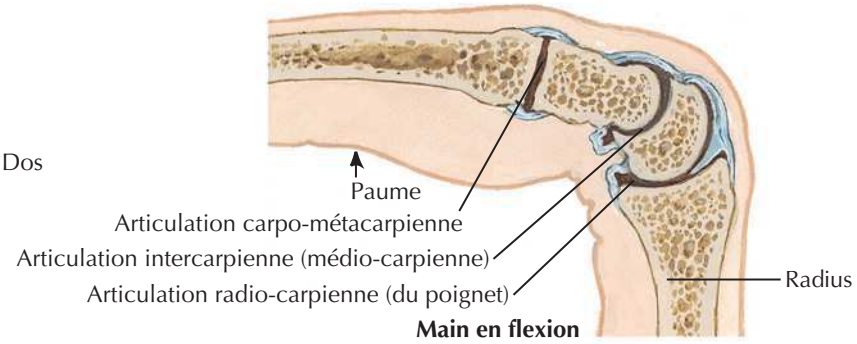

Main en flexion

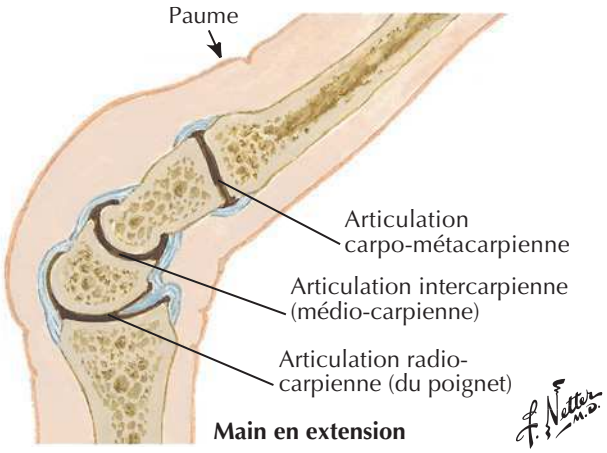

Main en extension

BIBLIOTHEQUE DE LA RECHERCHE BIBLIOGRAPHIQUE SCIENCE MEDICALE

Ligaments du poignet

Canal carpien : vue palmaire

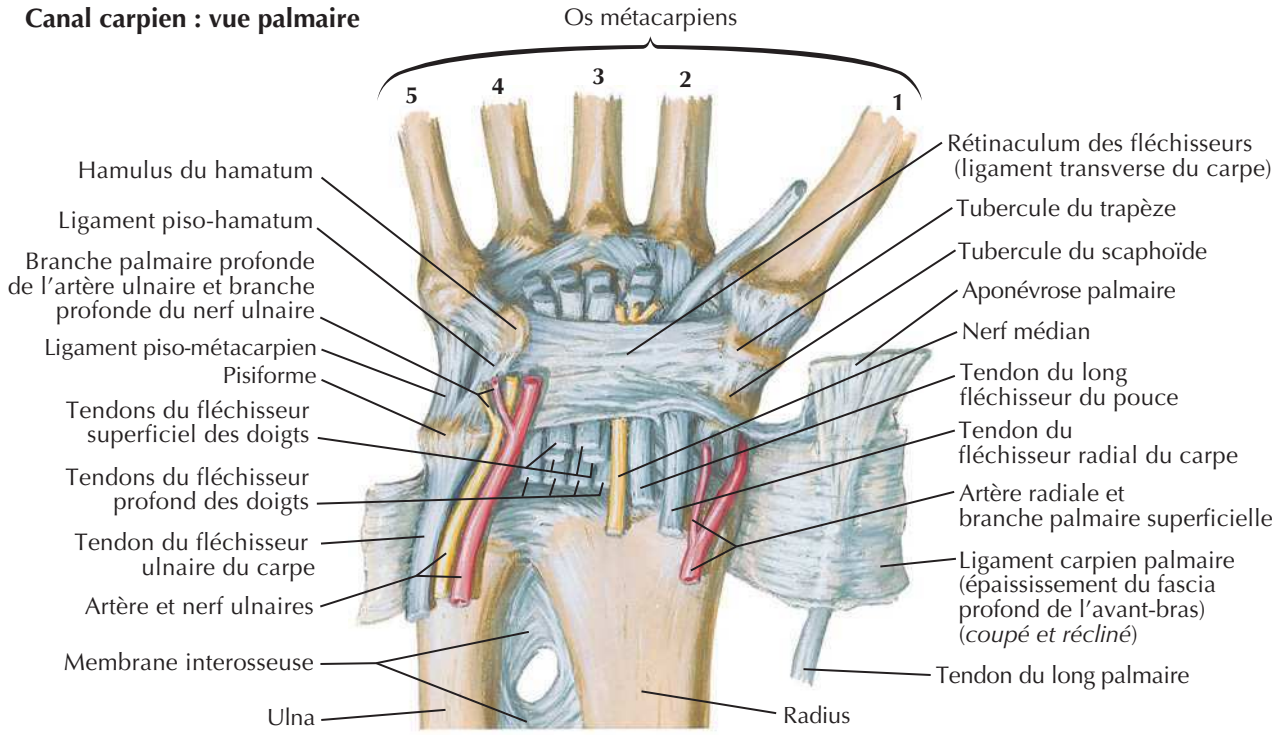

Rétinaculum des fléchisseurs réséqué : vue palmaire

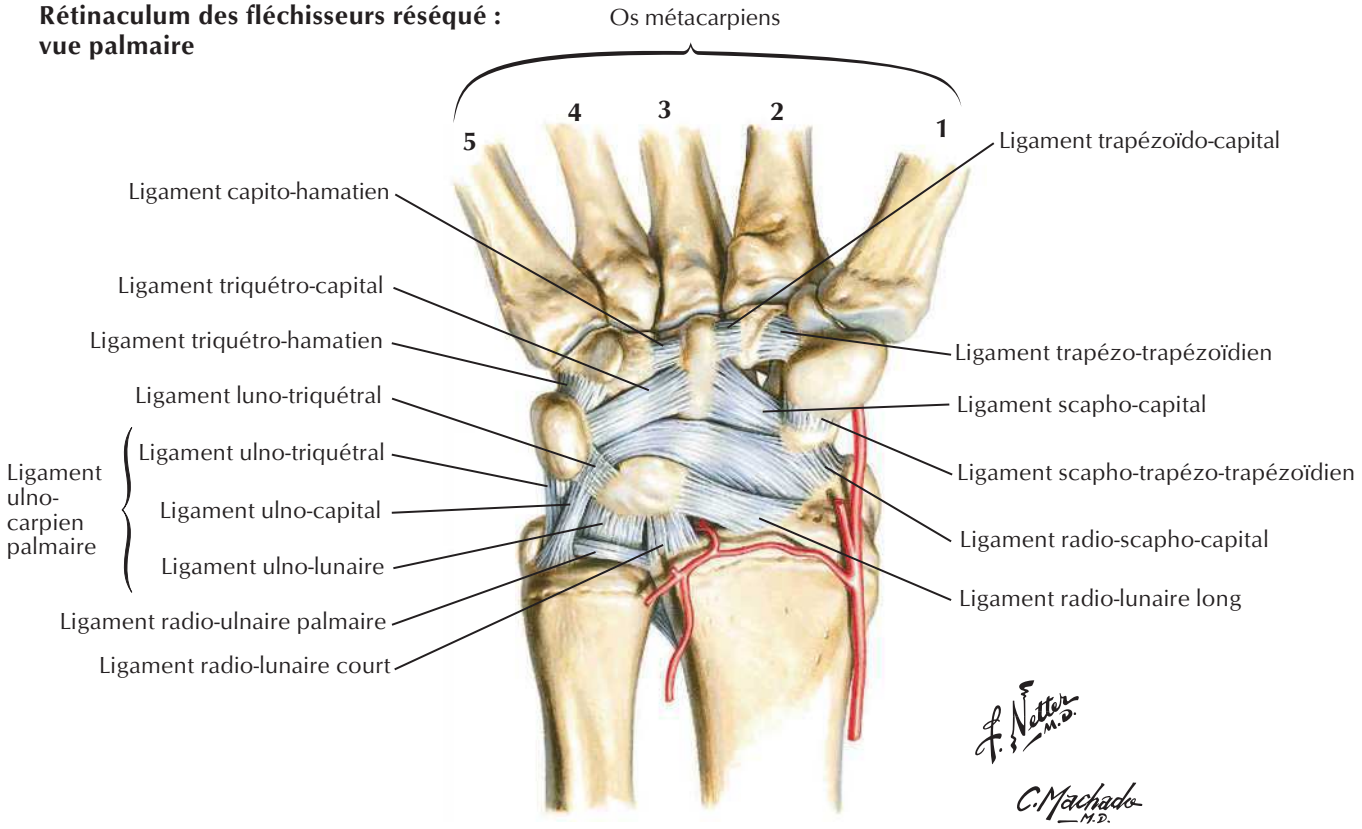

BIBLIOTHEQUE DE LA RECHERCHE BIBLIOGRAPHIQUE SCIENCE MEDICALE

Ligaments du poignet (suite)

Voir aussi **Planche 425**

Vue postérieure (dorsale)

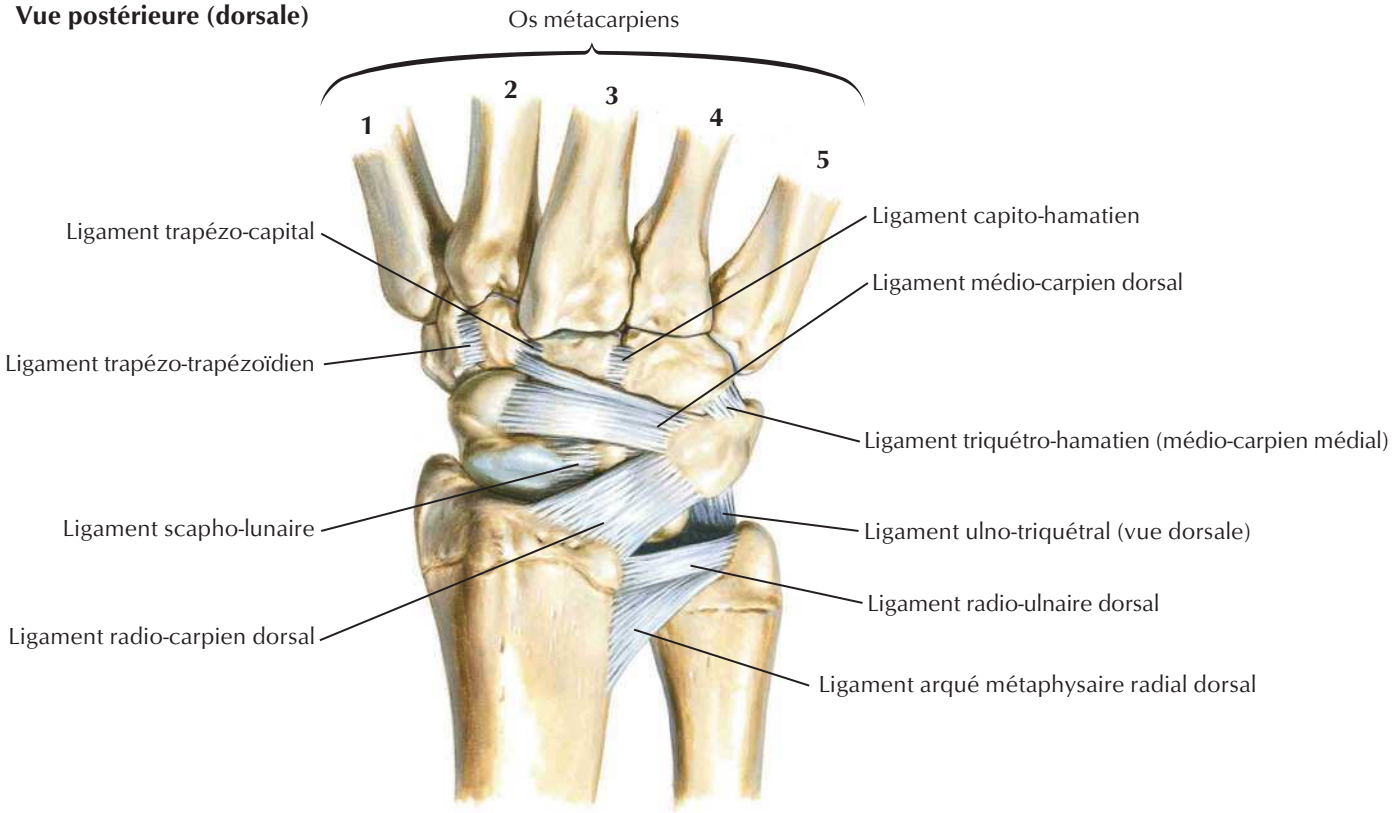

Coupe coronale : vue dorsale

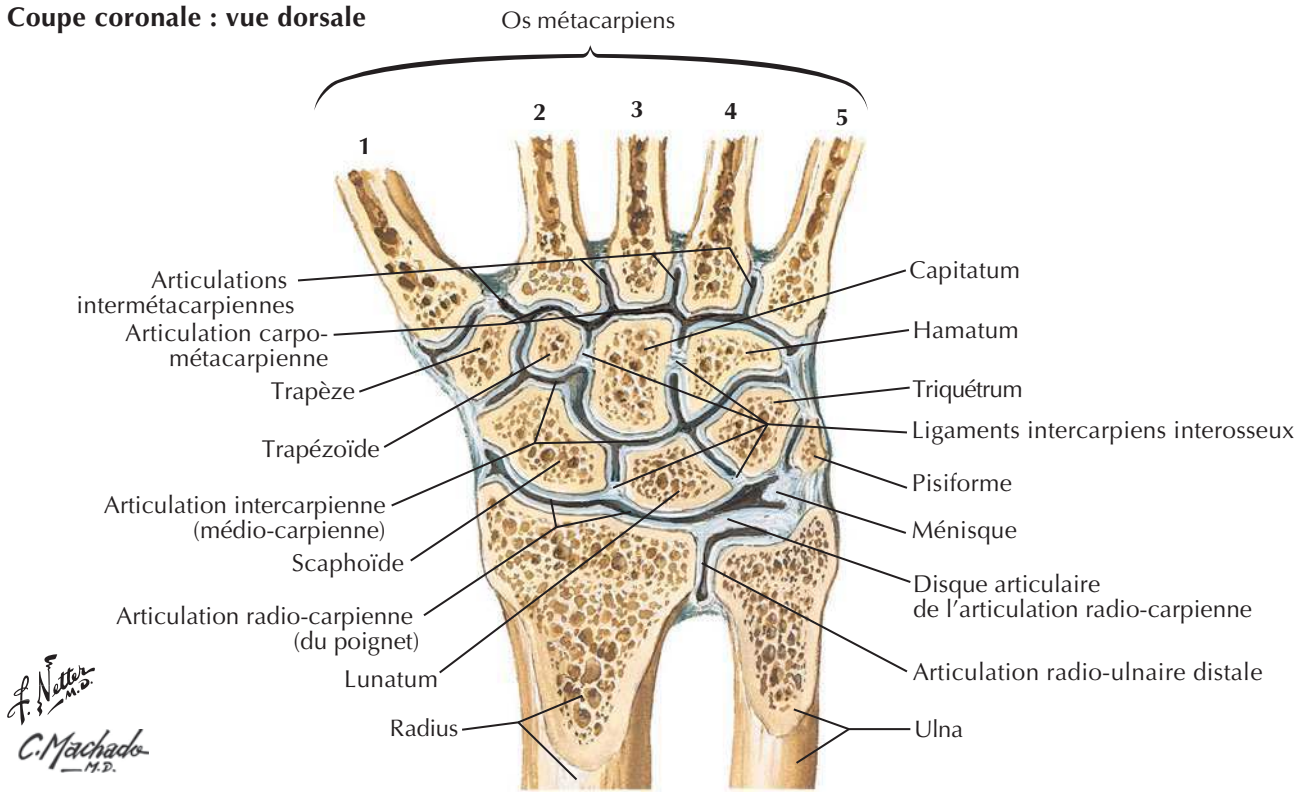

BIBLIOTHEQUE DE LA RECHERCHE BIBLIOGRAPHIQUE SCIENCE MEDICALE

Os du poignet et de la main

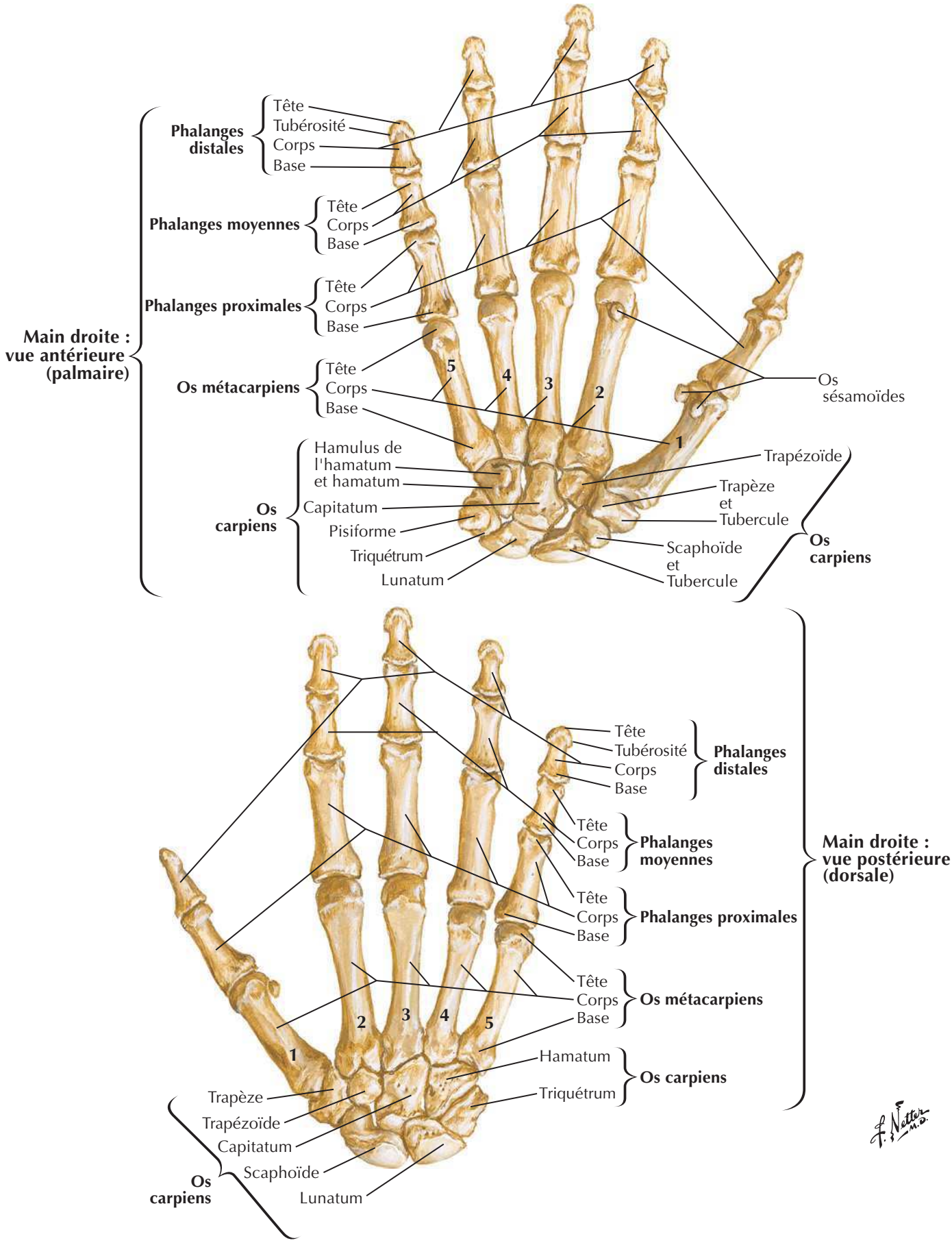

BIBLIOTHEQUE DE LA RECHERCHE BIBLIOGRAPHIQUE SCIENCE MEDICALE

Poignet et main : radiographies

Voir aussi **Planche 456**

Vue de face

Vue latérale

BIBLIOTHEQUE DE LA RECHERCHE BIBLIOGRAPHIQUE SCIENCE MEDICALE

BIBLIOTHEQUE DE LA RECHERCHE BIBLIOGRAPHIQUE SCIENCE MEDICALE

Ligaments métacarpo-phalangiens et interphalangiens

Voir aussi **Planches 448, 451**

Vue antérieure (palmaire)

Tendons du fléchisseur profond des doigts

Tendons du fléchisseur superficiel des doigts (*coupés*)

Bords coupés des gaines fibreuses des doigts

Ligaments palmaires (plaques palmaires)

Ligaments métacarpiens transverses profonds

Ligaments collatéraux (faces radiale et ulnaire)

Capsule articulaire

Ligaments métacarpiens palmaires

Ligaments carpo-métacarpiens palmaires

Trapèze

Hamulus du hamatum

Pisiforme

En extension : vue médiale

Os métacarpien

Face dorsale

Face palmaire

Articulation métacarpo-phalangienne (MP)

Ligament collatéral accessoire

Ligament collatéral

Articulation interphalangienne proximale (IPP)

Articulation interphalangienne distale (IPD)

Proximale

Moyenne

Distale

Phalanges

Ligament palmaire (lame alaire)

En flexion : vue médiale

Ligament collatéral accessoire

Ligament collatéral

Ligament palmaire (lame alaire)

Note : les ligaments des articulations métacarpo-phalangiennes et interphalangiennes sont similaires

BIBLIOTHEQUE DE LA RECHERCHE BIBLIOGRAPHIQUE SCIENCE MEDICALE

BIBLIOTHEQUE DE LA RECHERCHE BIBLIOGRAPHIQUE SCIENCE MEDICALE

Poignet et main : dissections palmaires superficielles

Voir aussi **Planche 459**

Vues antérieures (palmaires)

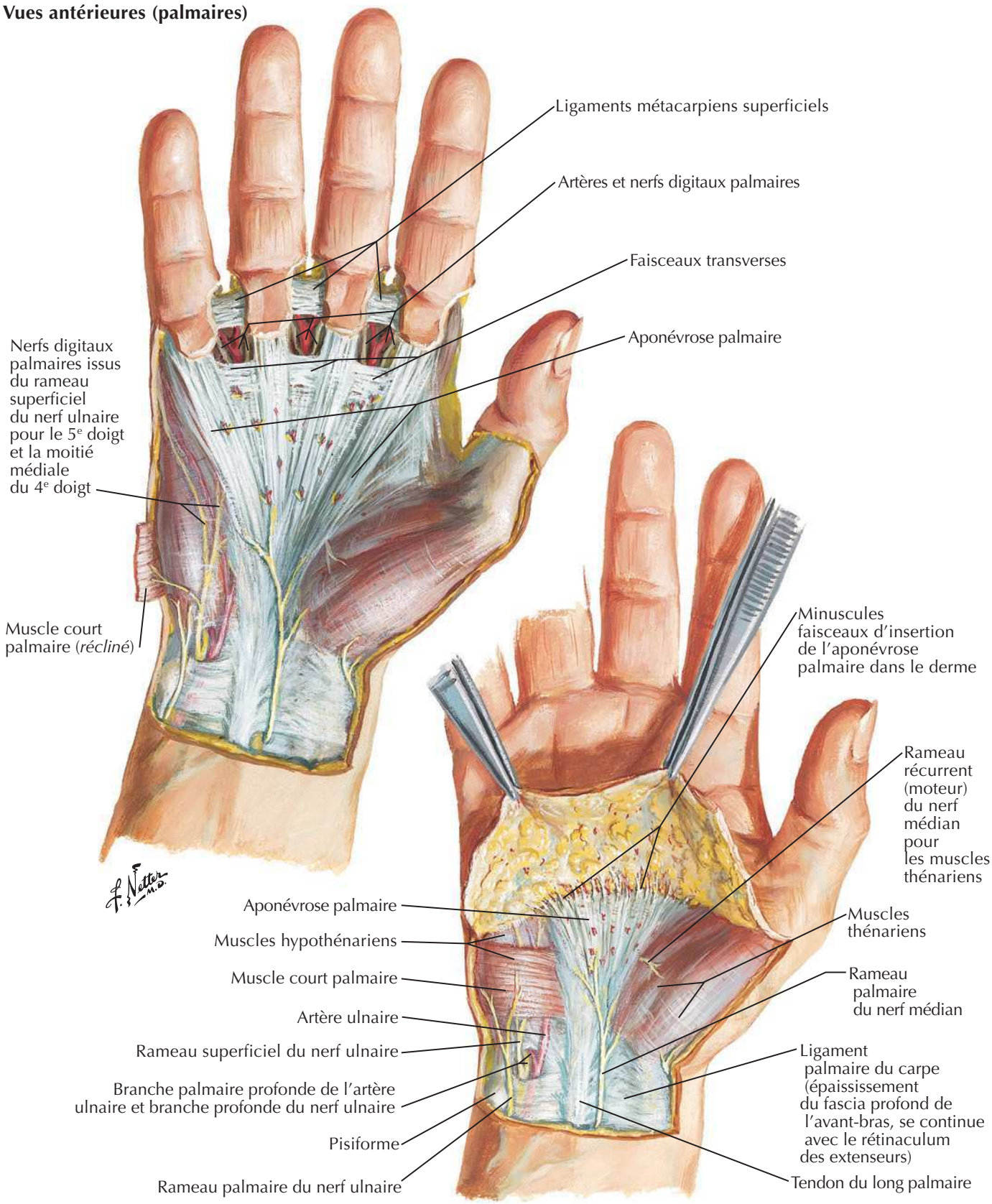

BIBLIOTHEQUE DE LA RECHERCHE BIBLIOGRAPHIQUE SCIENCE MEDICALE

BIBLIOTHEQUE DE LA RECHERCHE BIBLIOGRAPHIQUE SCIENCE MEDICALE

Poignet et main : dissections palmaires profondes

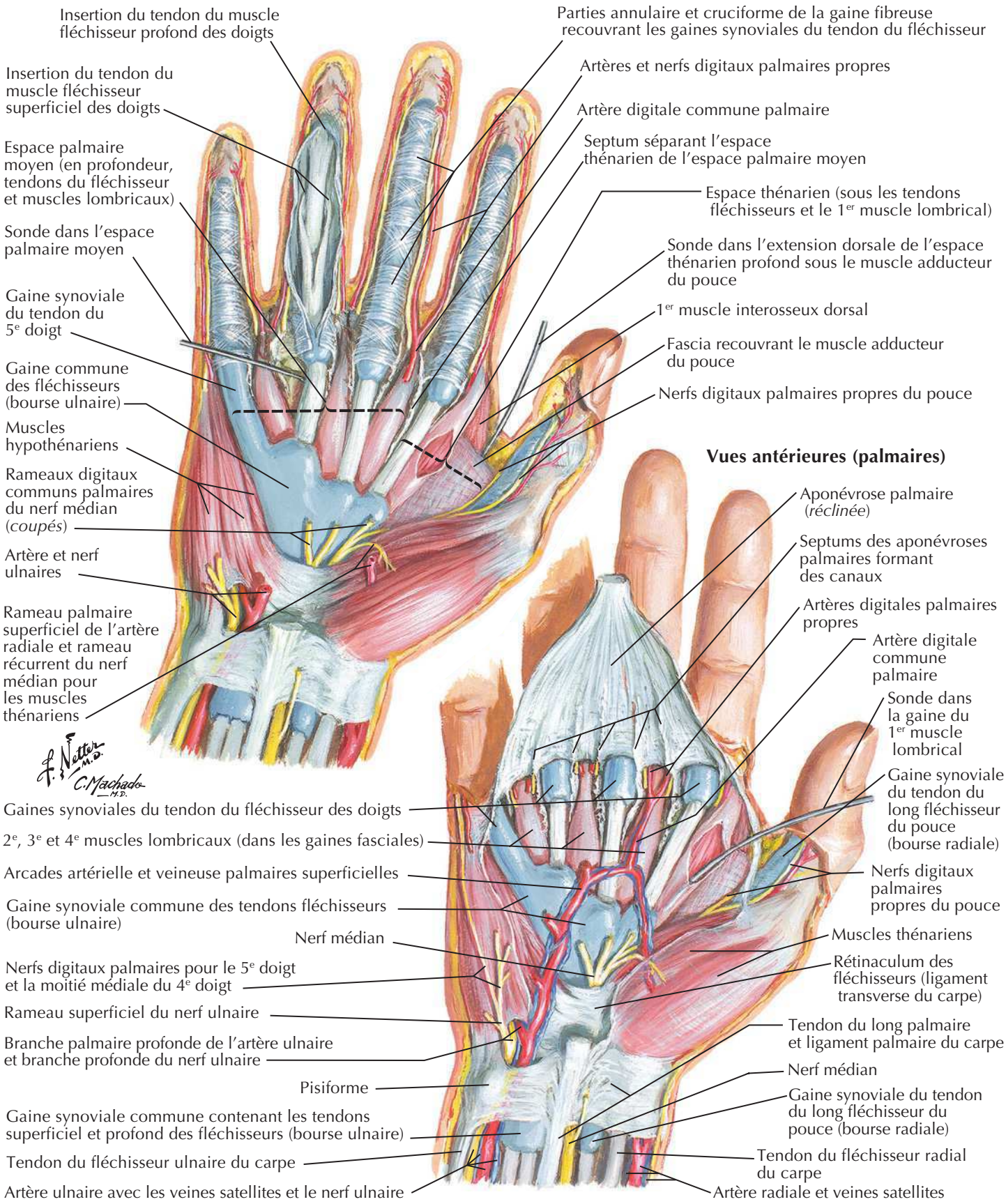

BIBLIOTHEQUE DE LA RECHERCHE BIBLIOGRAPHIQUE SCIENCE MEDICALE

BIBLIOTHEQUE DE LA RECHERCHE BIBLIOGRAPHIQUE SCIENCE MEDICALE

Muscles lombricaux, bourses, gaines et espaces : schéma

Voir aussi **Planche 445**

Variation fréquente

Disposition habituelle

Gaines synoviales des tendons des doigts

Muscles lombricaux (dans leur gaine fasciale)

Gaine intermédiaire (communication entre la gaine synoviale commune des fléchisseurs [bourse ulnaire] et la gaine synoviale du tendon du long fléchisseur du pouce [bourse radiale])

Espace moyen palmaire

Espace thénarien

Gaine synoviale commune des fléchisseurs (bourse ulnaire)

Gaine synoviale du tendon du fléchisseur du pouce (bourse radiale)

Muscles lombricaux : schéma

Tendons du fléchisseur superficiel des doigts (*coupés*)

Chiasma de Camper

Les tendons lombricaux distaux s'insèrent sur l'aponévrose dorsale des doigts (système extenseur).

3e et 4e muscles lombricaux (bipennés)

1er et 2e muscles lombricaux (unipennés)

Les tendons lombricaux proximaux naissent des tendons du fléchisseur profond des doigts.

Note : les tendons fléchisseurs superficiel et profond des doigts enveloppés de leur gaine synoviale sont liés à la phalange par les gaines fibreuses des doigts qui alternent les parties (poulies) annulaires solides (A) et cruciformes plus faibles (C).

Tendons du fléchisseur profond des doigts

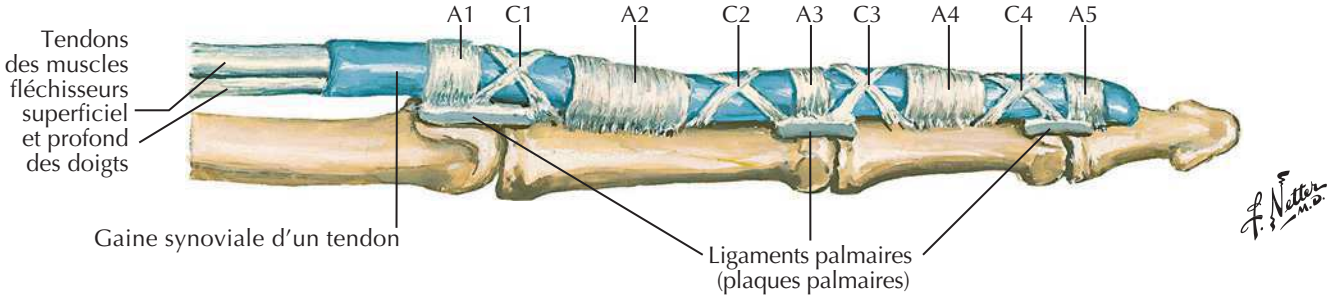

BIBLIOTHEQUE DE LA RECHERCHE BIBLIOGRAPHIQUE SCIENCE MEDICALE

BIBLIOTHEQUE DE LA RECHERCHE BIBLIOGRAPHIQUE SCIENCE MEDICALE

Tendons fléchisseurs, artères et nerfs du poignet

Voir aussi **Planches 459, 460**

Vue palmaire

Muscle adducteur du pouce
Muscle court fléchisseur du pouce (*récliné*)
Muscles lombricaux
Arcade (artérielle) palmaire superficielle
Muscle opposant du petit doigt
Muscle court fléchisseur du petit doigt
Muscle abducteur du petit doigt
Pisiforme
Tendon du fléchisseur ulnaire du carpe
Nerf ulnaire
Artère ulnaire
Gaine synoviale commune des fléchisseurs (bourse ulnaire)
Tendons du fléchisseur superficiel des doigts
Muscle court abducteur du pouce (*récliné*)
Muscle opposant du pouce (*coupé*)
1er os métacarpien
Trapèze
Rétinaculum des fléchisseurs (ligament transverse du carpe)
Gaine synoviale du tendon
Ligament carpien palmaire (*récliné*)
Tendon du long fléchisseur du pouce dans sa gaine synoviale (bourse radiale)
Tendon du fléchisseur radial du carpe
Artère radiale
Nerf médian
Tendon du long palmaire

Coupe transversale du poignet montrant le canal carpien

Rétinaculum des fléchisseurs (ligament transverse du carpe)
Artère et nerf ulnaires
Tendon du fléchisseur ulnaire du carpe
Tendons fléchisseurs superficiels des doigts* (superficiels 3, 4 ; profonds 2, 5)
Tendons fléchisseurs profonds des doigts* (2, 3, 4, 5)
Tendon du long palmaire
Nerf médian*
Tendon du fléchisseur radial du carpe
Tendon du long fléchisseur du pouce dans sa gaine synoviale*
Artère radiale
Trapèze
Trapézoïde
Capitatum
Hamatum

3 4 2 5

Méthode simple pour montrer la disposition des quatre tendons du fléchisseur superficiel des doigts dans le canal carpien

* Contenu du canal carpien

BIBLIOTHEQUE DE LA RECHERCHE BIBLIOGRAPHIQUE SCIENCE MEDICALE

BIBLIOTHEQUE DE LA RECHERCHE BIBLIOGRAPHIQUE SCIENCE MEDICALE

Bourses, espaces et gaines des tendons de la main

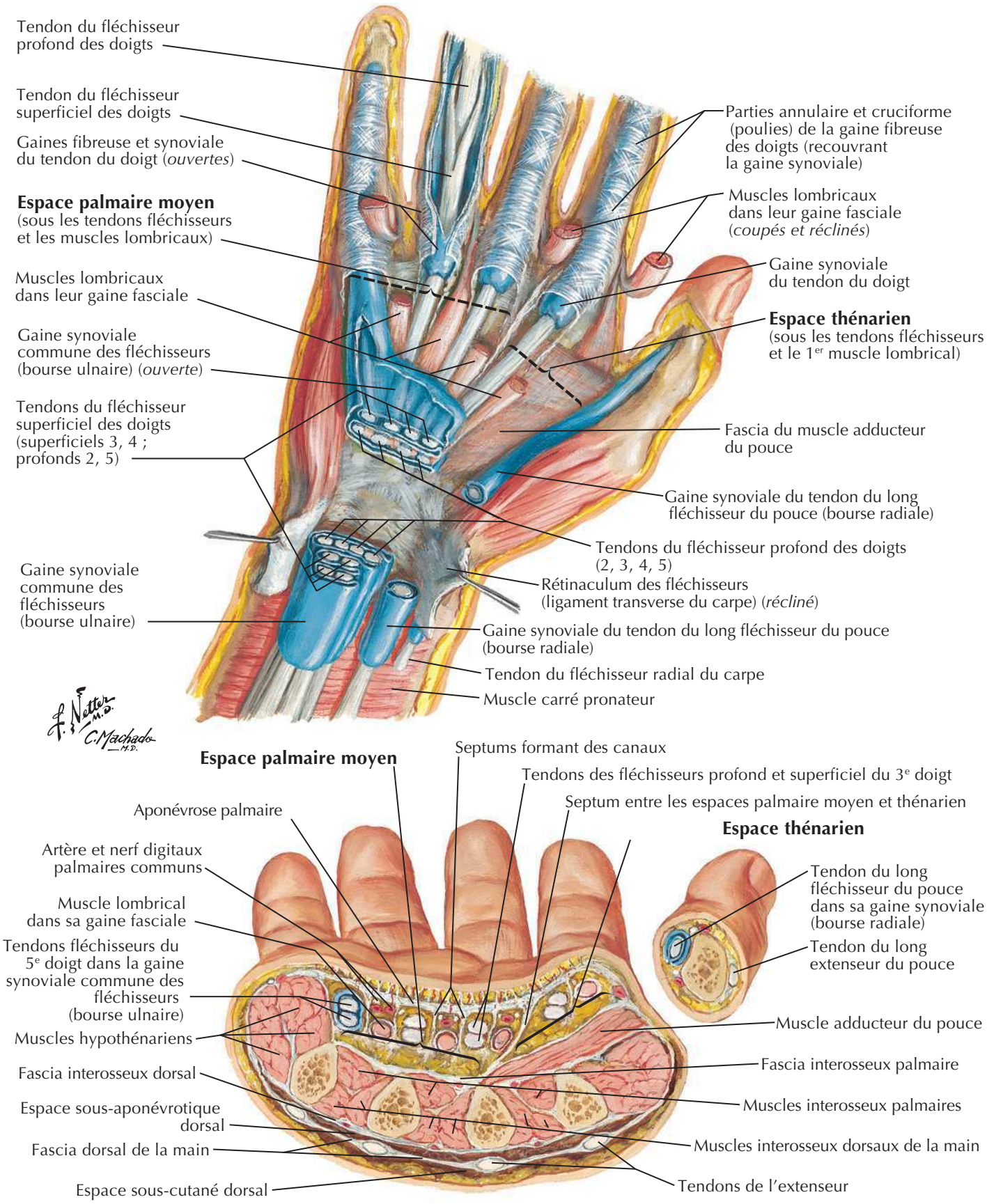

BIBLIOTHEQUE DE LA RECHERCHE BIBLIOGRAPHIQUE SCIENCE MEDICALE

BIBLIOTHEQUE DE LA RECHERCHE BIBLIOGRAPHIQUE SCIENCE MEDICALE

Tendons fléchisseurs et extenseurs des doigts

Voir aussi **Planche 445**

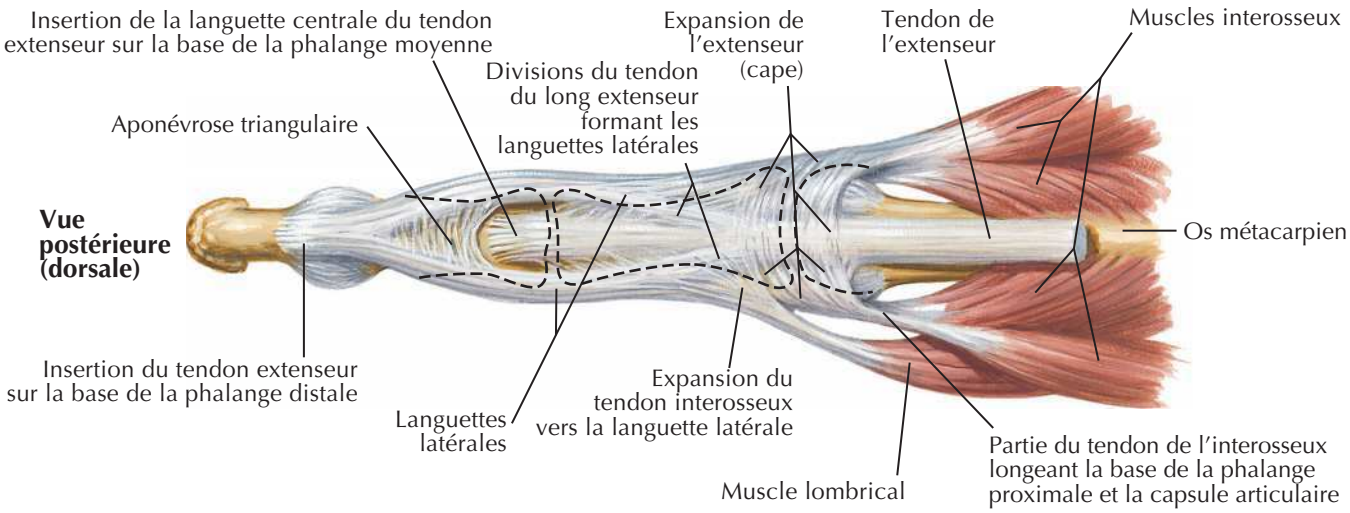

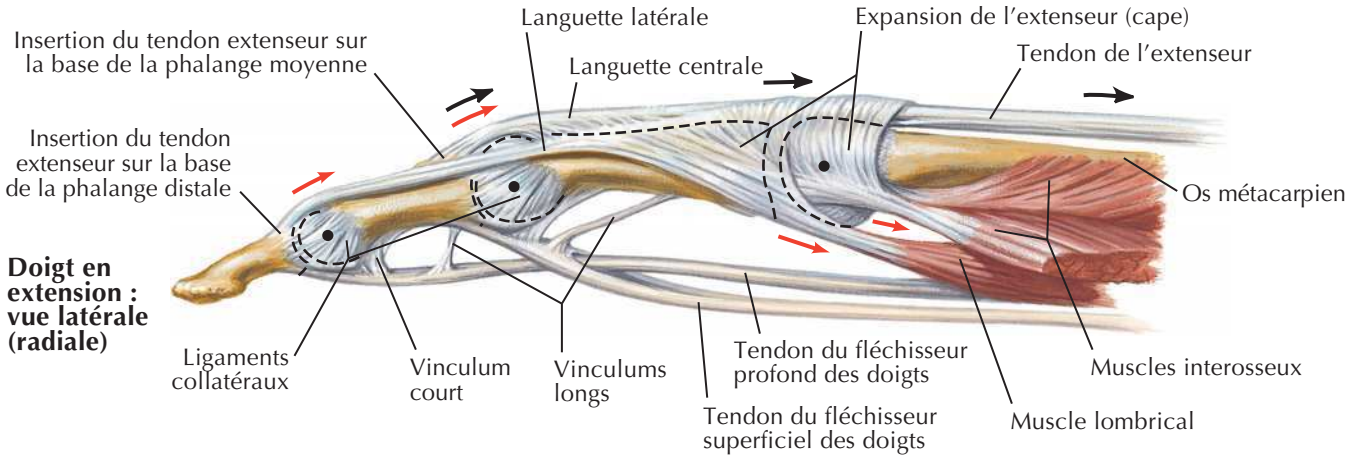

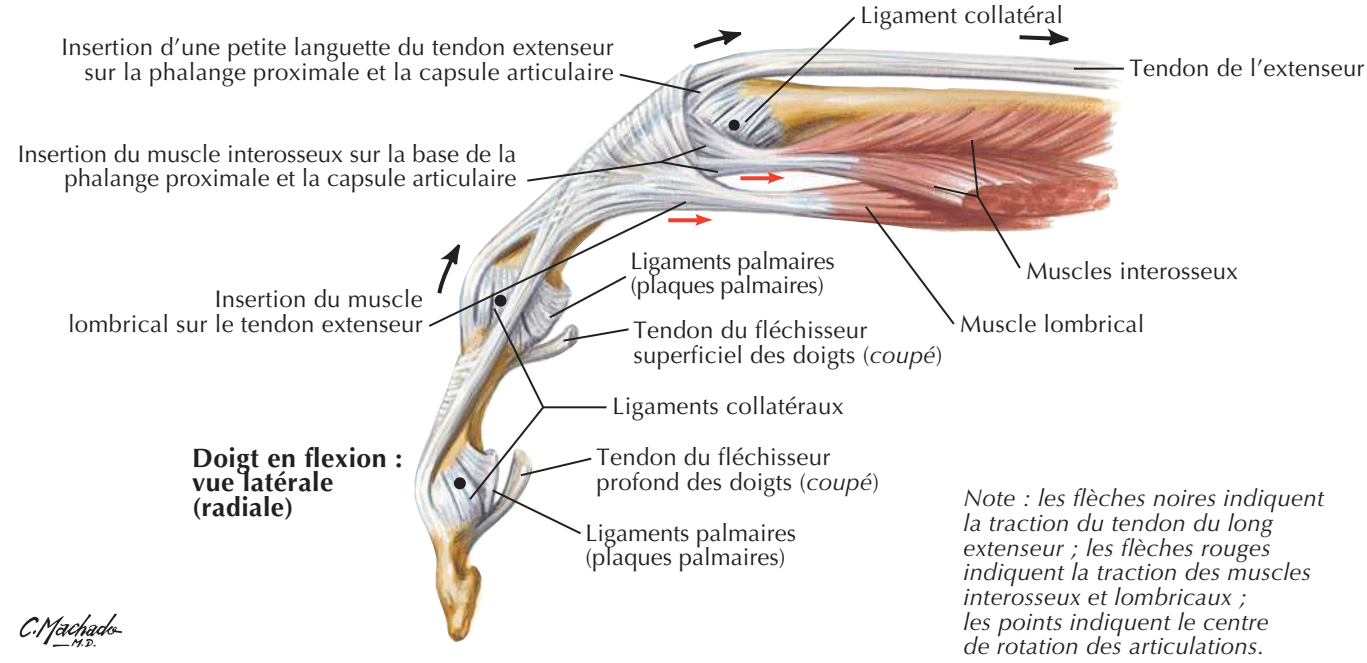

Note : les flèches noires indiquent la traction du tendon du long extenseur ; les flèches rouges indiquent la traction des muscles interosseux et lombricaux ; les points indiquent le centre de rotation des articulations.

BIBLIOTHEQUE DE LA RECHERCHE BIBLIOGRAPHIQUE SCIENCE MEDICALE

BIBLIOTHEQUE DE LA RECHERCHE BIBLIOGRAPHIQUE SCIENCE MEDICALE

Muscles intrinsèques de la main

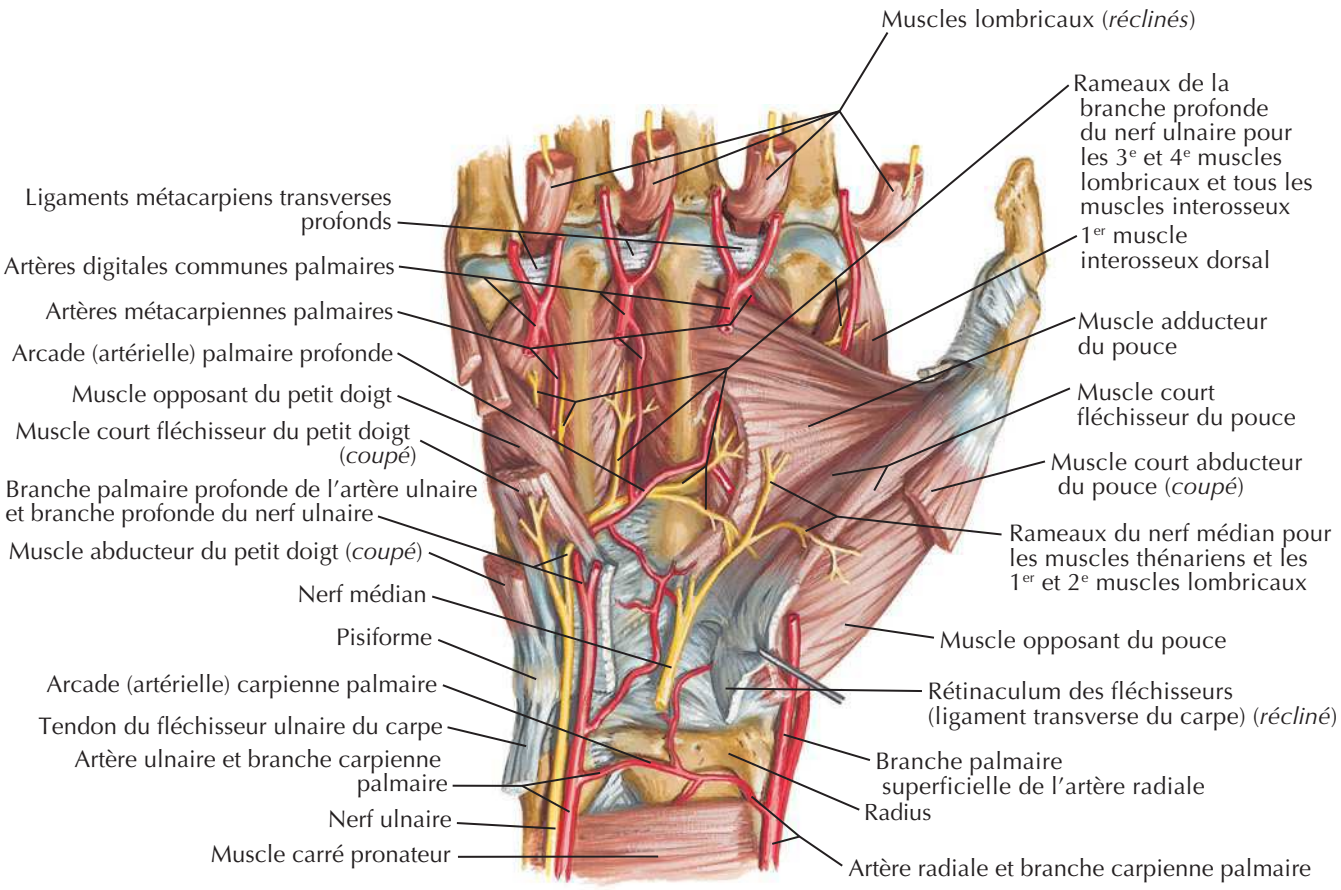

Vue antérieure (palmaire)

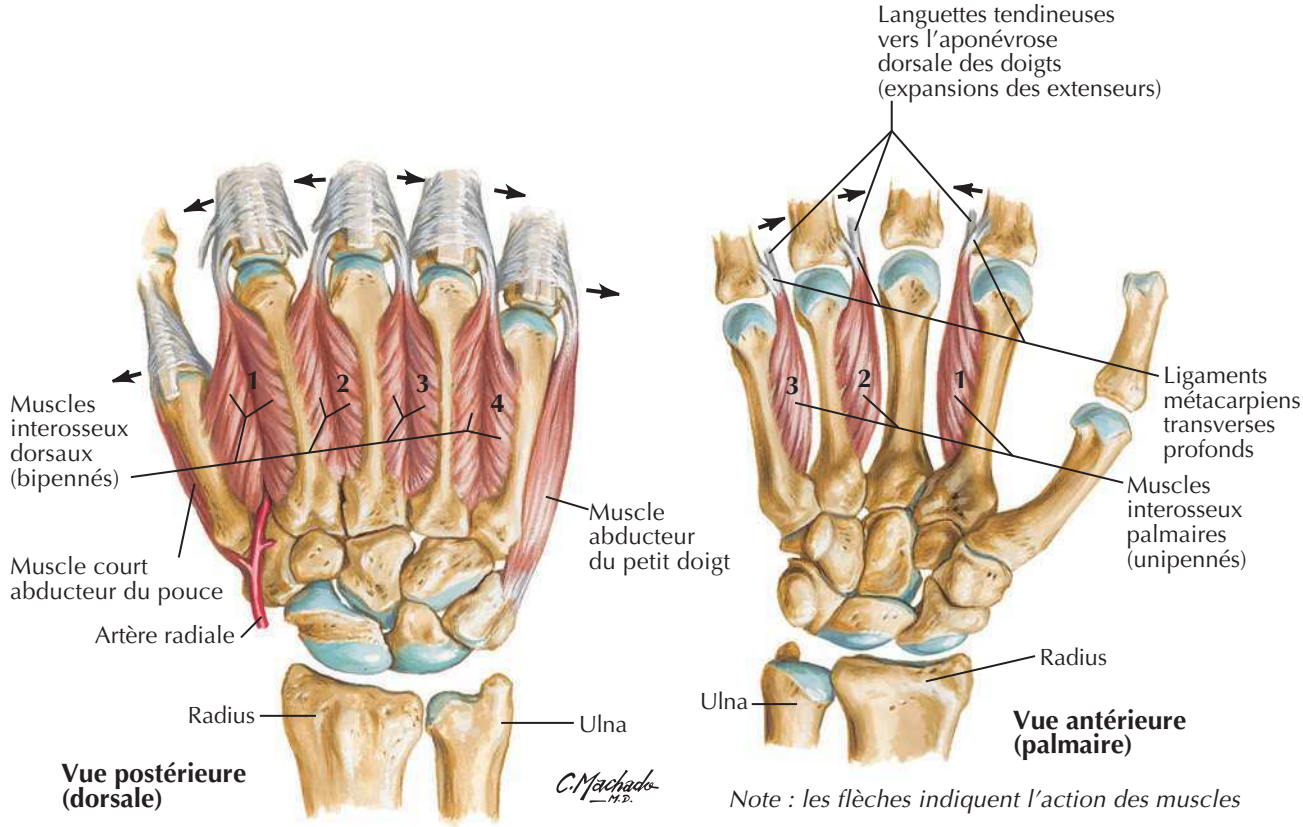

Vue postérieure (dorsale)

Vue antérieure (palmaire)

Note : les flèches indiquent l'action des muscles

BIBLIOTHEQUE DE LA RECHERCHE BIBLIOGRAPHIQUE SCIENCE MEDICALE

BIBLIOTHEQUE DE LA RECHERCHE BIBLIOGRAPHIQUE SCIENCE MEDICALE

Artères et nerfs de la main : vues palmaires

Voir aussi **Planche 420**

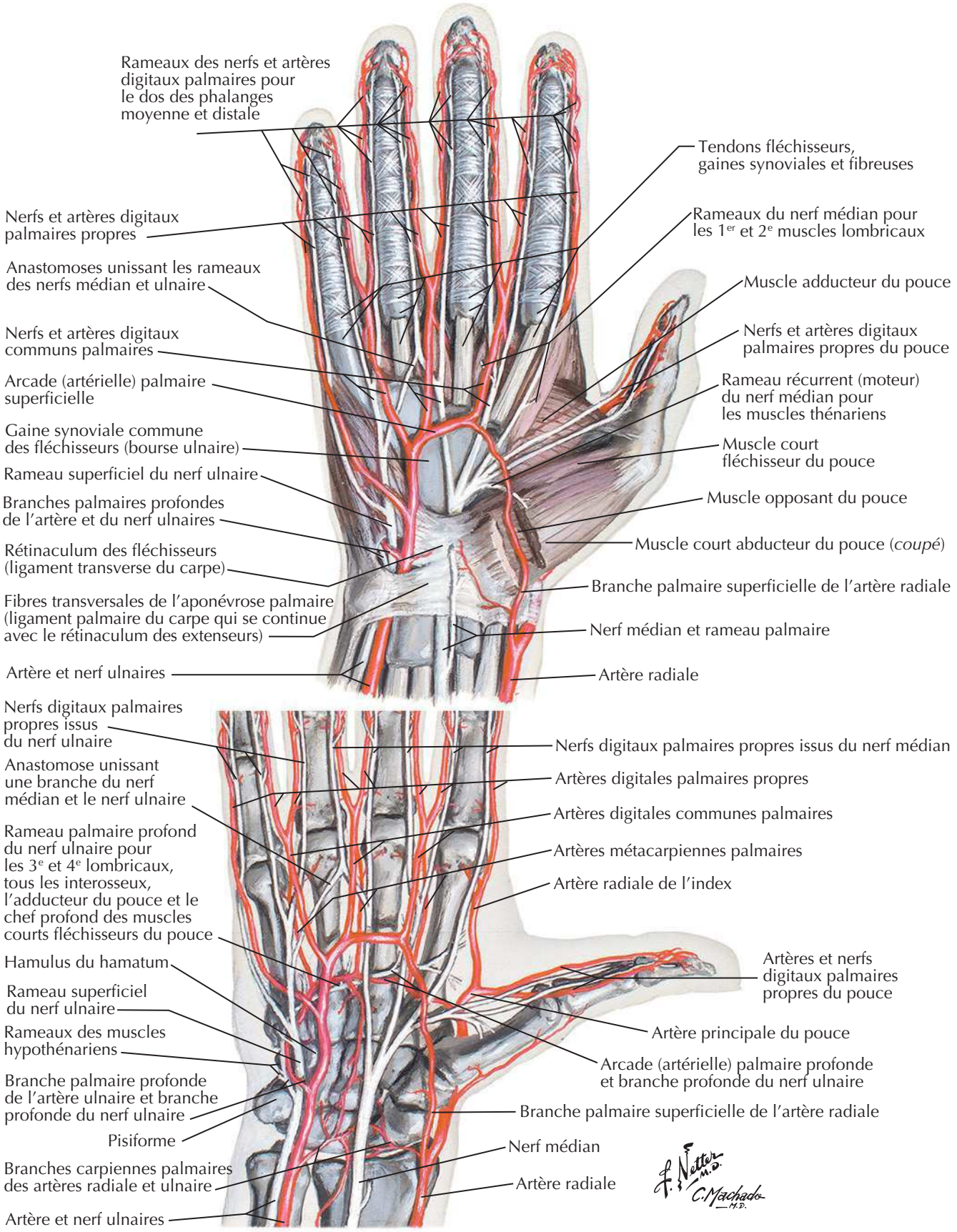

BIBLIOTHEQUE DE LA RECHERCHE BIBLIOGRAPHIQUE SCIENCE MEDICALE

BIBLIOTHEQUE DE LA RECHERCHE BIBLIOGRAPHIQUE SCIENCE MEDICALE

Poignet et main : dissection radiale superficielle

Voir aussi **Planche 466**

Vue latérale (radiale)

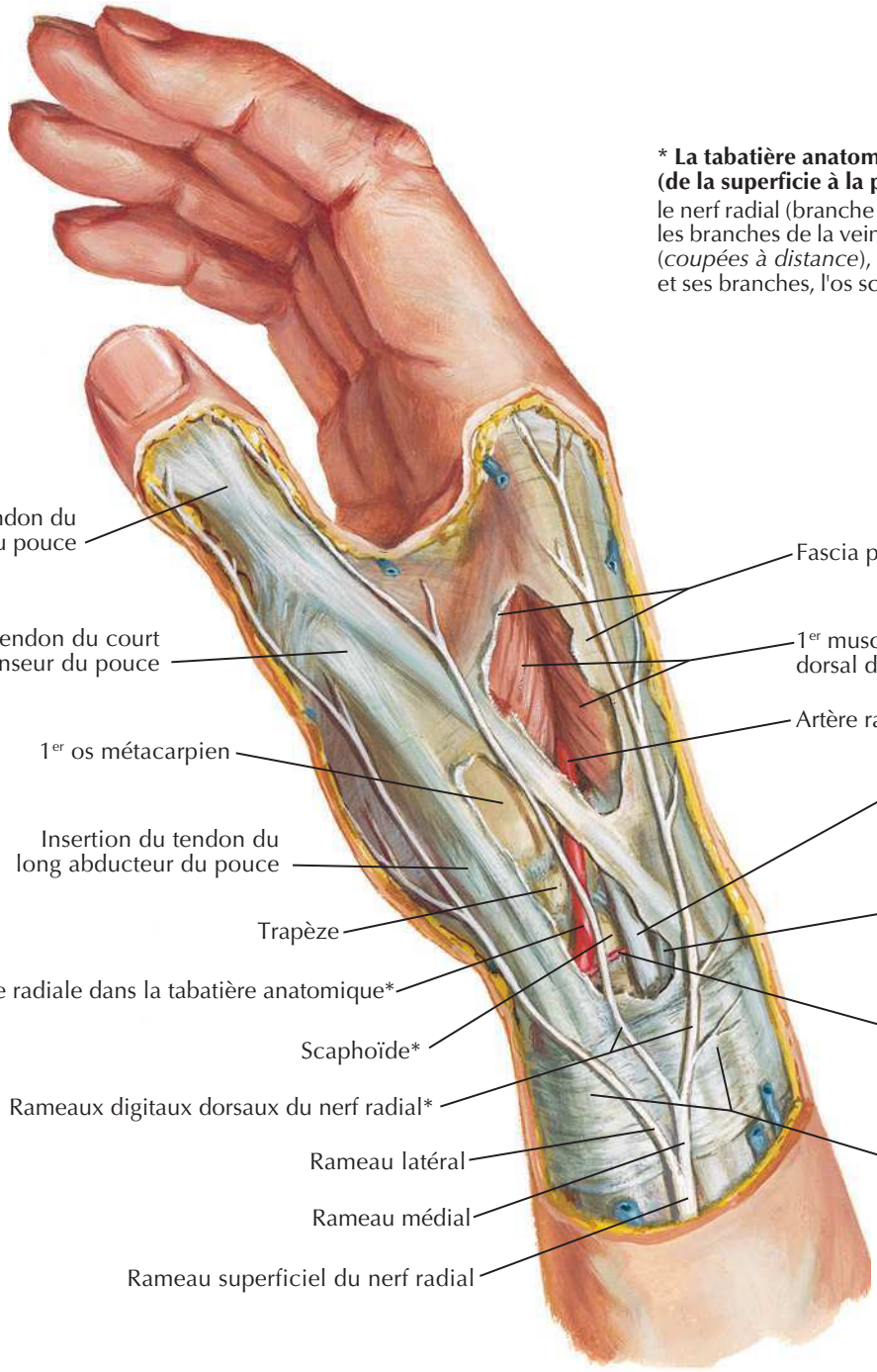

*** La tabatière anatomique contient (de la superficie à la profondeur) :**
le nerf radial (branche digitale dorsale), les branches de la veine céphalique (*coupées à distance*), l'artère radiale et ses branches, l'os scaphoïde.

BIBLIOTHEQUE DE LA RECHERCHE BIBLIOGRAPHIQUE SCIENCE MEDICALE

BIBLIOTHEQUE DE LA RECHERCHE BIBLIOGRAPHIQUE SCIENCE MEDICALE

Poignet et main : dissection dorsale superficielle

Voir aussi **Planches 402, 403**

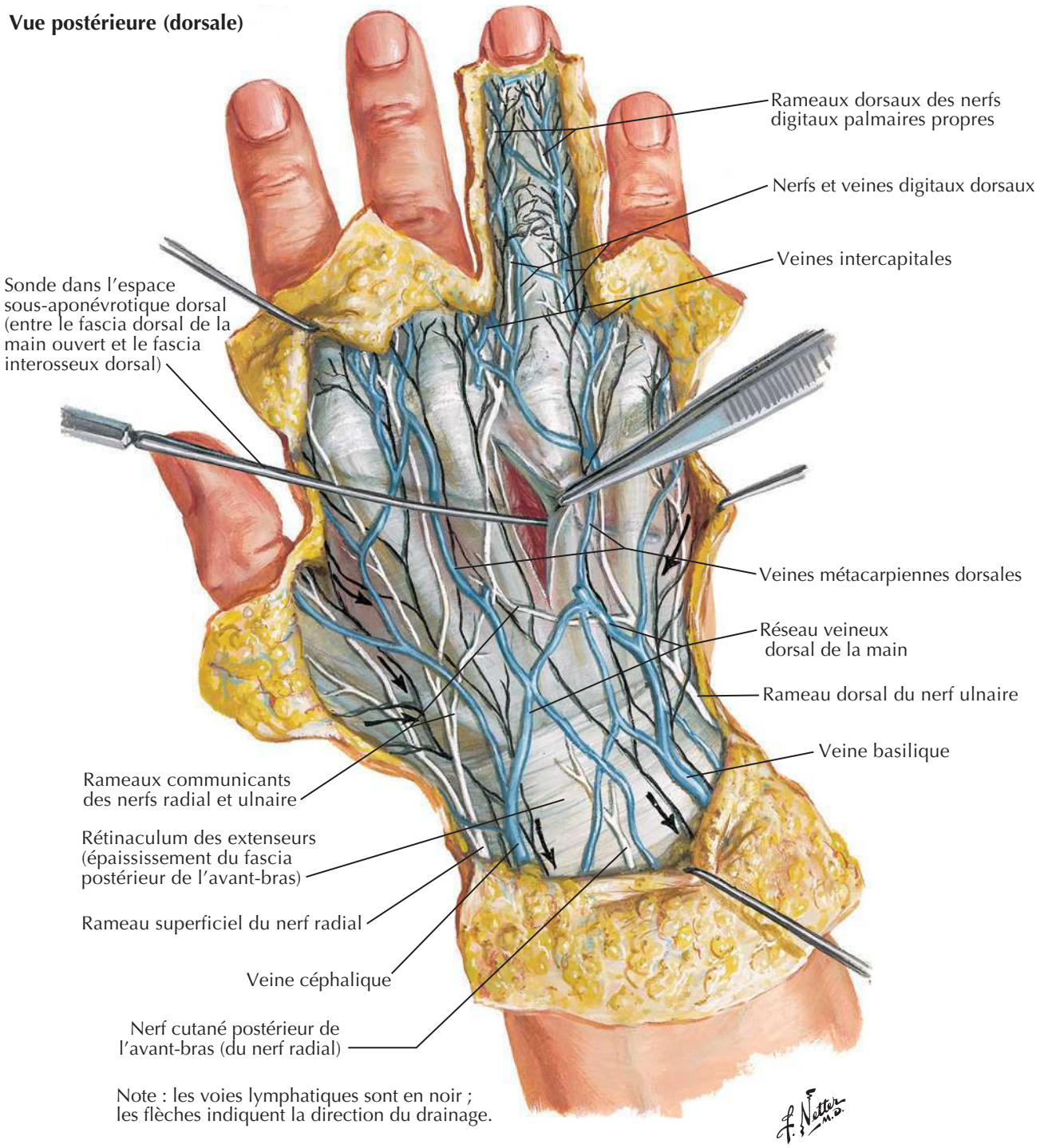

BIBLIOTHEQUE DE LA RECHERCHE BIBLIOGRAPHIQUE SCIENCE MEDICALE

BIBLIOTHEQUE DE LA RECHERCHE BIBLIOGRAPHIQUE SCIENCE MEDICALE

Poignet et main : dissection dorsale profonde

Voir aussi **Planche 445**

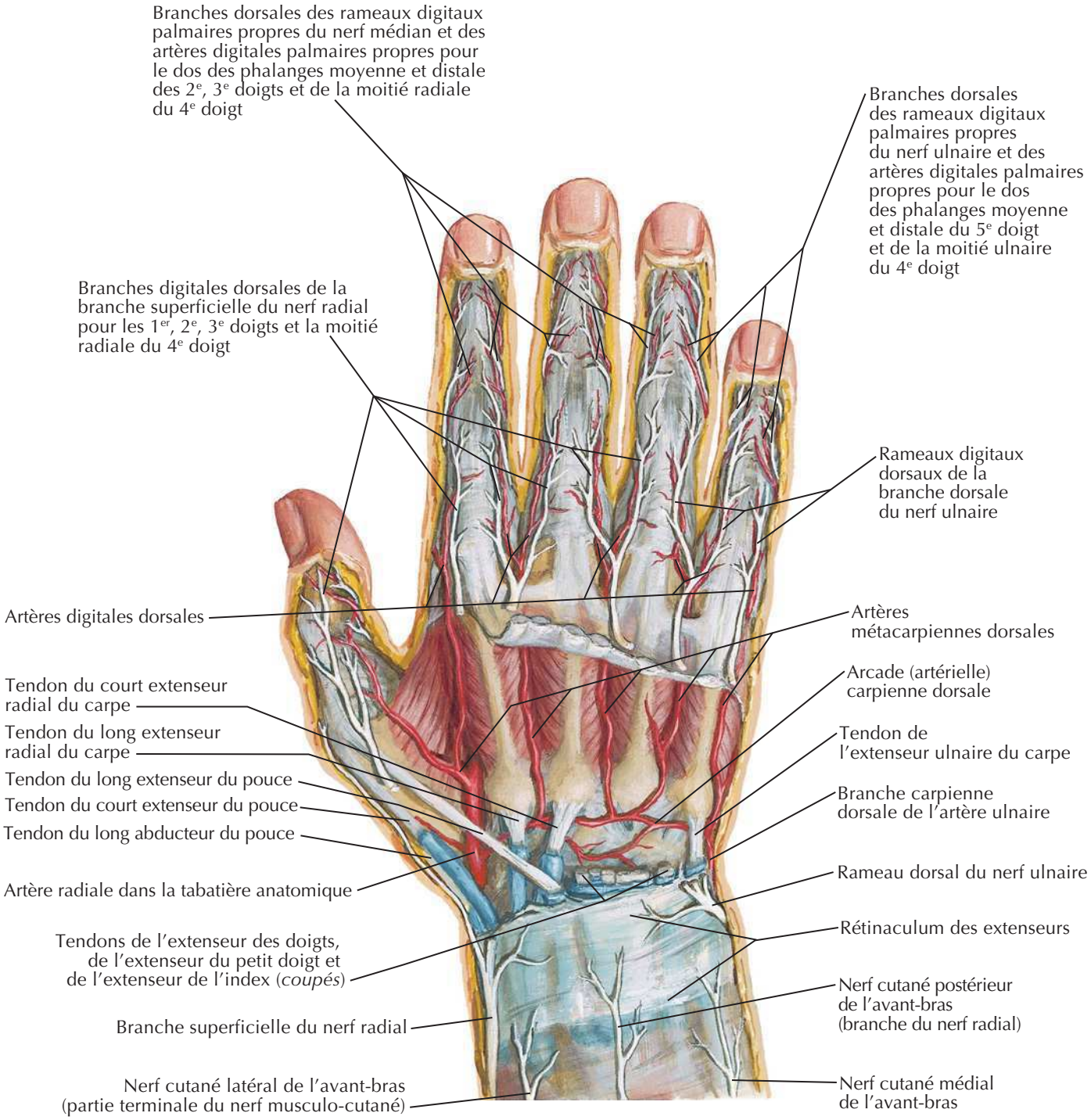

Vue postérieure (dorsale)

Note : La division entre innervation ulnaire et innervation radiale sur le dos de la main est variable ; elle s'aligne le plus souvent sur le doigt III (planches 400 et 459), parfois sur le doigt IV (planche 456).

BIBLIOTHEQUE DE LA RECHERCHE BIBLIOGRAPHIQUE SCIENCE MEDICALE

BIBLIOTHEQUE DE LA RECHERCHE BIBLIOGRAPHIQUE SCIENCE MEDICALE

Tendons extenseurs au poignet

Voir aussi **Planches 430, 431**

Vue postérieure (dorsale)

Fibres transverses des aponévroses dorsales des doigts (expansions des extenseurs)

Connexions intertendineuses

Muscles interosseux dorsaux

Muscle abducteur du petit doigt

Artère radiale dans la tabatière anatomique

Rétinaculum des extenseurs

Plan de la coupe ci-dessous

Loge 1 { Court extenseur du pouce / Long abducteur du pouce

Loge 2 { Long extenseur radial du carpe / Court extenseur radial du carpe

Loge 3 – Long extenseur du pouce

Loge 4 { Extenseur de l'index / Extenseur des doigts

Loge 5 – Extenseur du petit doigt

Loge 6 – Extenseur ulnaire du carpe

F. Netter M.D.

Coupe transversale de la partie la plus distale de l'avant-bras

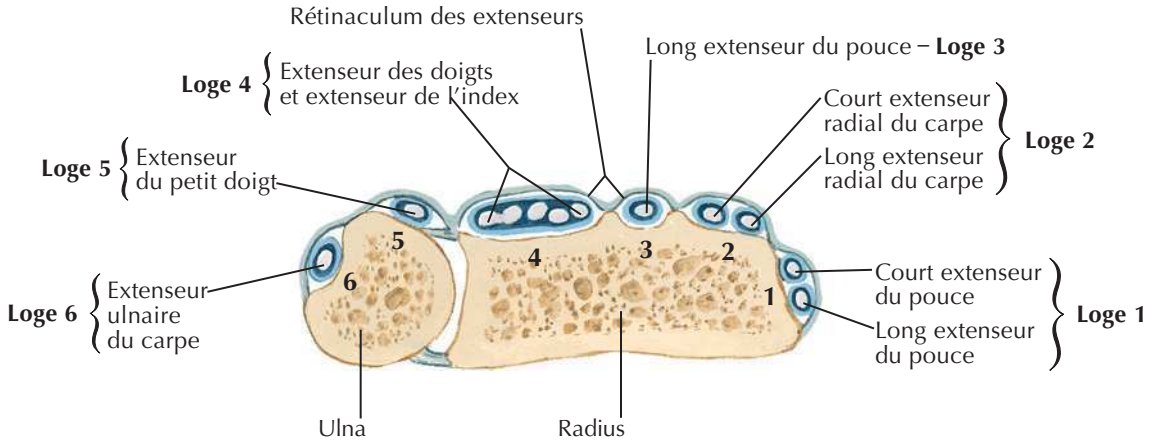

BIBLIOTHEQUE DE LA RECHERCHE BIBLIOGRAPHIQUE SCIENCE MEDICALE

Doigts

Coupe sagittale

Épiphyse
Membrane synoviale
Bandelette latérale
Tendon central
Appareil extenseur
Matrice de l'ongle
Cartilage articulaire
Racine de l'ongle
Phalange moyenne
Éponychium (cuticule)
Lunule
Lit de l'ongle
Corps de l'ongle
Tendon du fléchisseur superficiel des doigts
Phalange distale
Gaine fibreuse du tendon du doigt
Gaine synoviale du doigt (tendon fléchisseur)
Tendon du fléchisseur profond des doigts
Nerfs
Artères
Septums
Ligaments palmaires (plaques palmaires)
Cavité articulaire
Espace antérieur distal clos (pulpe)

Coupe transversale à travers la phalange distale

Corps de l'ongle
Espace sous-ungual
Lit de l'ongle
Artérioles
Phalange distale
Nerfs fins
Septums fibreux et tissu aréolaire dans l'espace clos antérieur (pulpe)

Artères et nerfs

Artère et nerf digitaux dorsaux
Branches dorsales des artères et nerfs digitaux palmaires propres pour le dos des phalanges moyenne et distale
Rameau nourricier de l'épiphyse
Artère digitale palmaire propre pour le doigt adjacent
Rameaux nourriciers pour le corps de la phalange distale
Artère et nerf digitaux palmaires propres

F. Netter M.D.

BIBLIOTHEQUE DE LA RECHERCHE BIBLIOGRAPHIQUE SCIENCE MEDICALE

BIBLIOTHEQUE DE LA RECHERCHE BIBLIOGRAPHIQUE SCIENCE MEDICALE

Innervation cutanée du poignet et de la main

Voir aussi **Planches 400, 449**

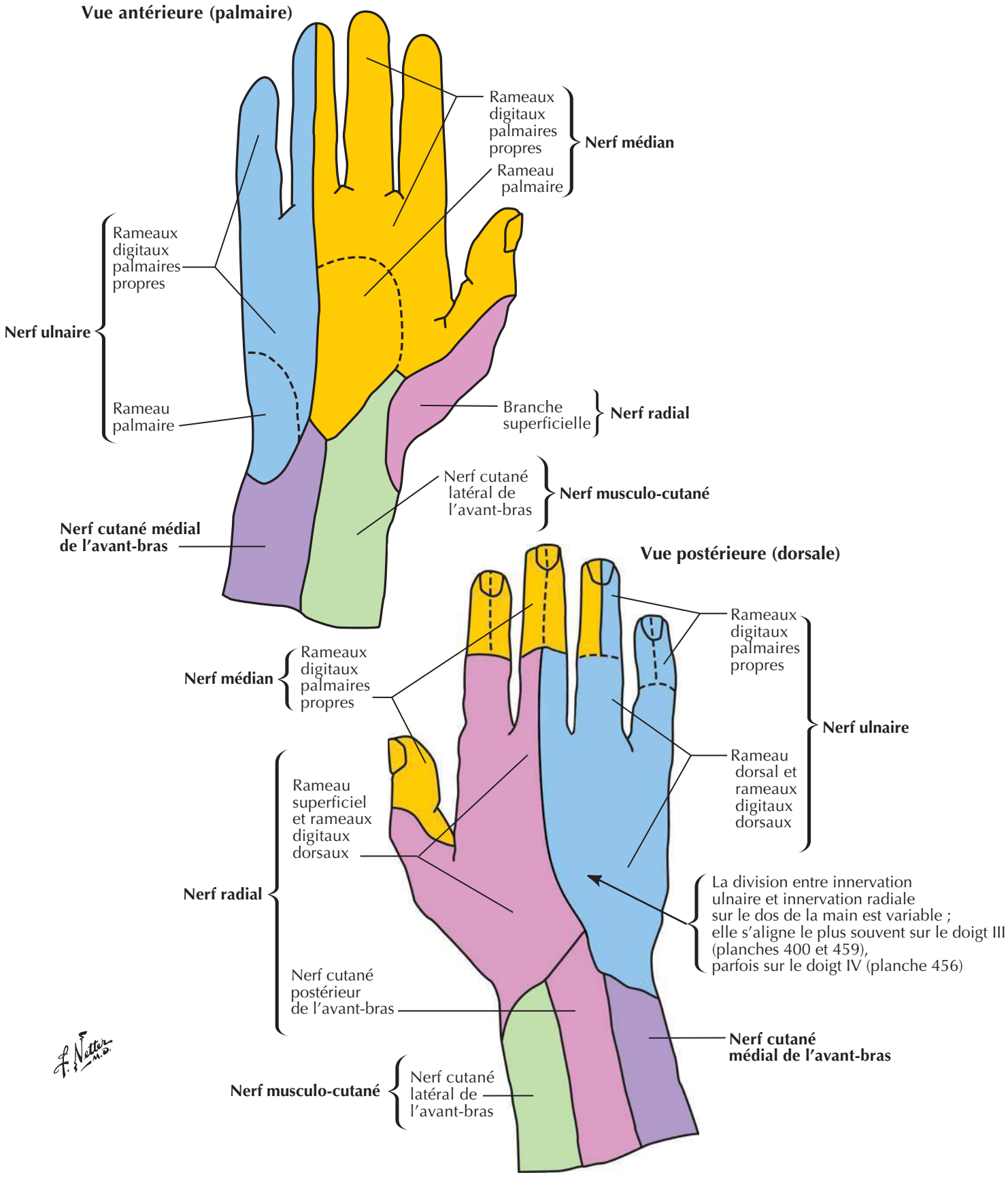

BIBLIOTHEQUE DE LA RECHERCHE BIBLIOGRAPHIQUE SCIENCE MEDICALE

BIBLIOTHEQUE DE LA RECHERCHE BIBLIOGRAPHIQUE SCIENCE MEDICALE

Artères et nerfs du membre supérieur

Voir aussi **Planche 416**

Vue antérieure

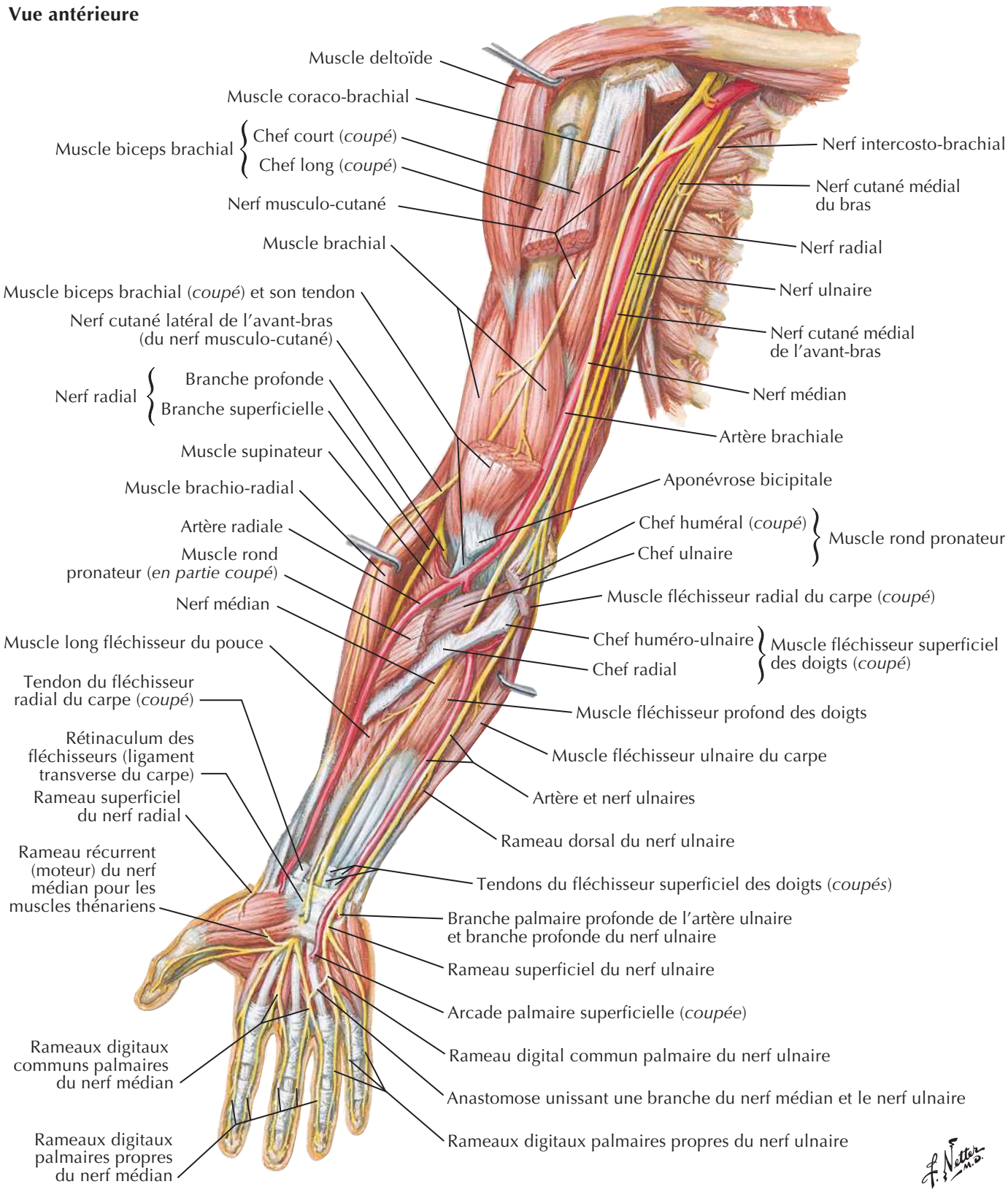

BIBLIOTHEQUE DE LA RECHERCHE BIBLIOGRAPHIQUE SCIENCE MEDICALE

BIBLIOTHEQUE DE LA RECHERCHE BIBLIOGRAPHIQUE SCIENCE MEDICALE

Nerfs du membre supérieur

Voir aussi **Planches 400, 410, 416**

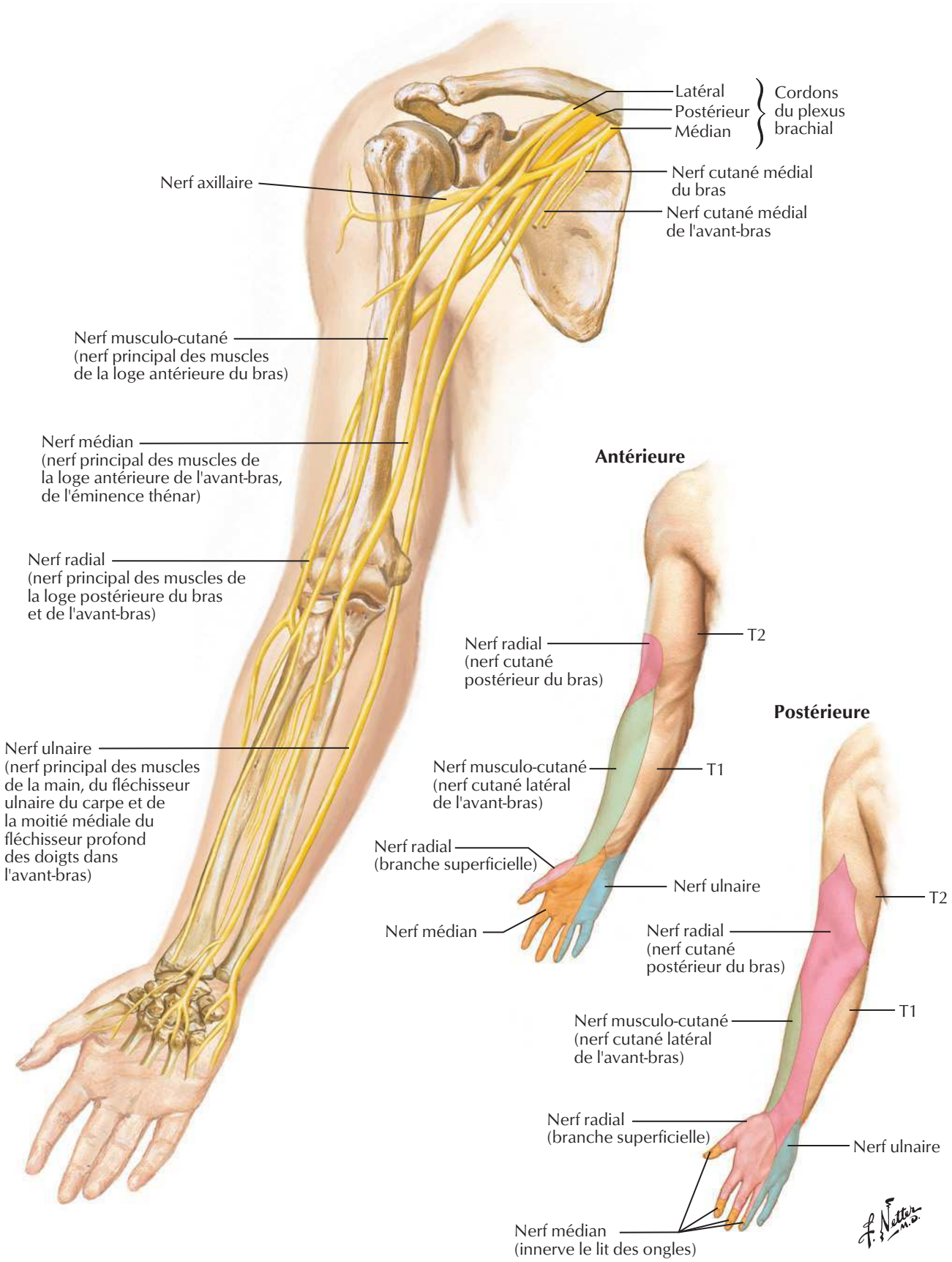

BIBLIOTHEQUE DE LA RECHERCHE BIBLIOGRAPHIQUE SCIENCE MEDICALE

BIBLIOTHEQUE DE LA RECHERCHE BIBLIOGRAPHIQUE SCIENCE MEDICALE

Nerf musculo-cutané

Voir aussi **Planche 417**

Vue antérieure

Note : seuls les muscles innervés par le nerf musculo-cutané sont représentés ici

Nerf musculo-cutané (C5, C6, C7)

Muscle coraco-brachial

Muscle biceps brachial (*récliné*)

Muscle brachial

Rameau articulaire

Nerf cutané latéral de l'avant-bras

Branche antérieure

Branche postérieure

Médial
Postérieur
Latéral
} Faisceaux du plexus brachial

Nerf cutané médial du bras

Nerf cutané médial de l'avant-bras

Nerf ulnaire

Nerf médian

Nerf radial

Nerf axillaire

Innervation cutanée (par le nerf cutané latéral de l'avant-bras)

Vue antérieure (palmaire) **Vue postérieure (dorsale)**

BIBLIOTHEQUE DE LA RECHERCHE BIBLIOGRAPHIQUE SCIENCE MEDICALE

BIBLIOTHEQUE DE LA RECHERCHE BIBLIOGRAPHIQUE SCIENCE MEDICALE

Nerf médian

Voir aussi **Planches 400, 432, 433**

Vue antérieure

Note : seuls les muscles innervés par le nerf médian sont représentés ici.

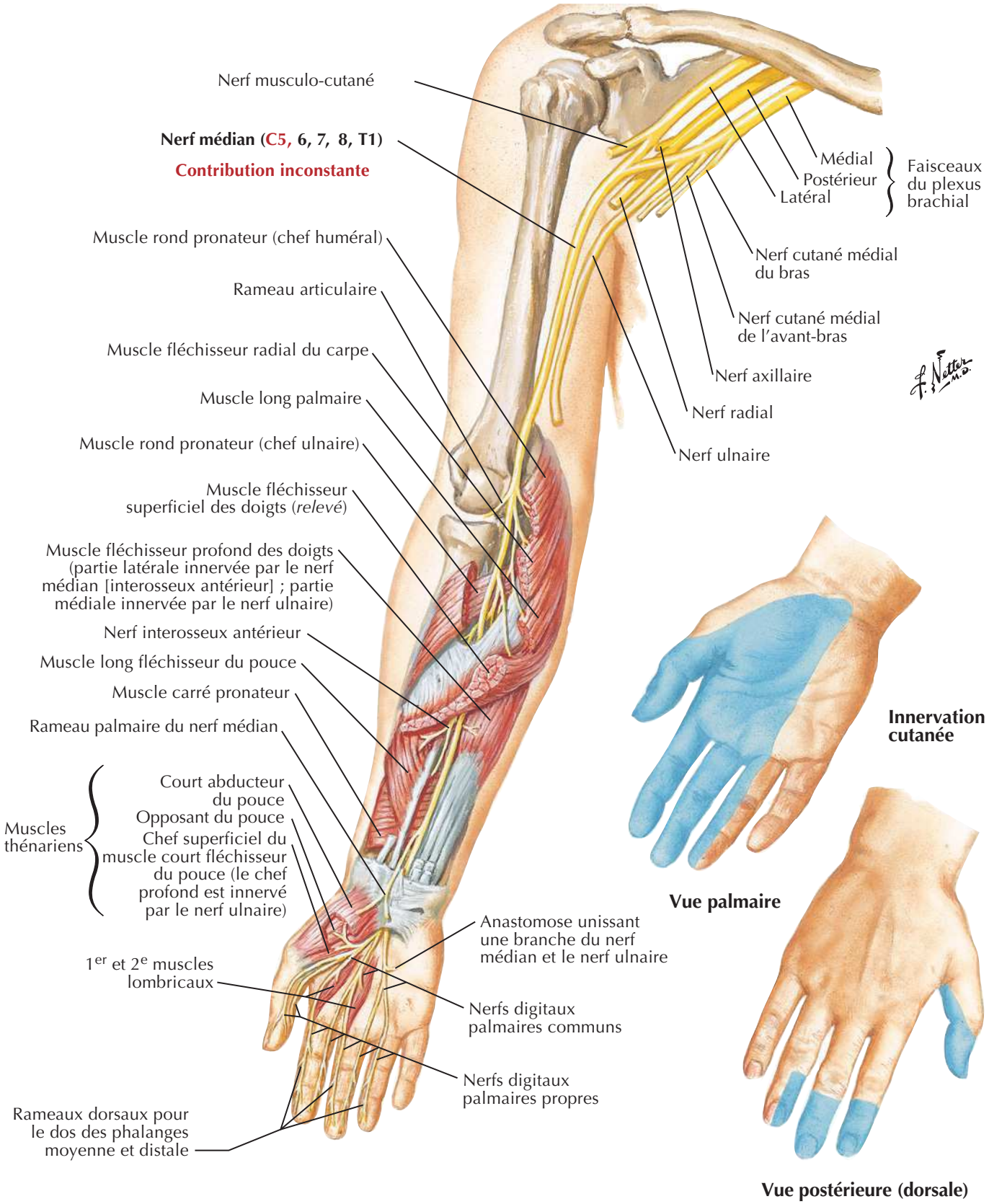

BIBLIOTHEQUE DE LA RECHERCHE BIBLIOGRAPHIQUE SCIENCE MEDICALE

BIBLIOTHEQUE DE LA RECHERCHE BIBLIOGRAPHIQUE SCIENCE MEDICALE

Nerf ulnaire

Voir aussi **Planches 432, 434**

Vue antérieure

Note : seuls les muscles innervés par le nerf ulnaire sont représentés ici.

Innervation cutanée

Vue palmaire

Vue postérieure (dorsale)

Nerf ulnaire (C7, 8, T1) (pas de rameau au-dessus du coude)

Contribution inconstante

Épicondyle médial

Rameau articulaire (derrière le condyle)

Muscle fléchisseur profond des doigts (seulement la partie médiale ; la partie latérale est innervée par le rameau interosseux antérieur du nerf médian)

Muscle fléchisseur ulnaire du carpe (*écarté*)

Rameau dorsal du nerf ulnaire

Rameau palmaire

Ligament palmaire du carpe

Branche superficielle

Branche profonde

Muscle court fléchisseur du pouce (chef profond seulement ; le chef superficiel et les autres muscles thénariens sont vascularisés par le nerf médian)

Muscle adducteur du pouce

Court palmaire
Abducteur du petit doigt
Court fléchisseur du petit doigt
Opposant du petit doigt
} Muscles hypothénariens

Nerf digital palmaire commun

Anastomose unissant une branche du nerf médian et le nerf ulnaire

1er muscle interosseux dorsal

Muscles interosseux palmaires

3e et 4e muscles lombricaux (*réclinés en bas*)

Nerfs digitaux palmaires (les nerfs digitaux dorsaux proviennent de la branche dorsale)

Rameaux dorsaux pour le dos des phalanges moyenne et distale

F. Netter M.D.

Innervation et vascularisation **Planche 464**

BIBLIOTHEQUE DE LA RECHERCHE BIBLIOGRAPHIQUE SCIENCE MEDICALE

BIBLIOTHEQUE DE LA RECHERCHE BIBLIOGRAPHIQUE SCIENCE MEDICALE

Nerf radial au bras et nerfs de la région postérieure de l'épaule

Voir aussi **Planches 413, 418**

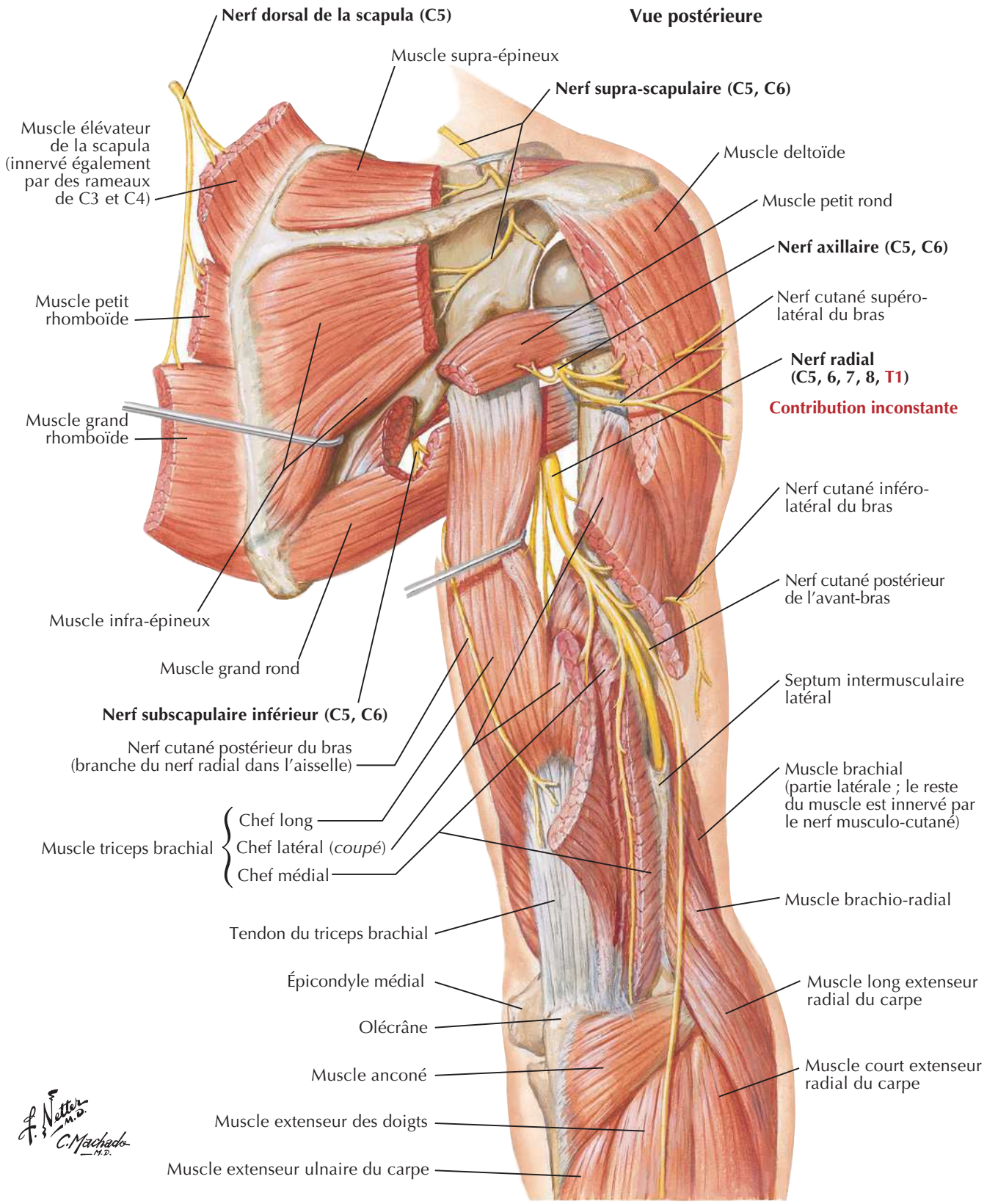

BIBLIOTHEQUE DE LA RECHERCHE BIBLIOGRAPHIQUE SCIENCE MEDICALE

BIBLIOTHEQUE DE LA RECHERCHE BIBLIOGRAPHIQUE SCIENCE MEDICALE

Nerf radial à l'avant-bras

Voir aussi **Planches 430, 454**

Nerf radial (C5, 6, 7, 8, T1) — **Contribution inconstante**

Branche superficielle (terminale)

Branche profonde (terminale)

Épicondyle latéral de l'humérus

Muscle anconé

Muscle brachio-radial

Muscle long extenseur radial du carpe

Muscle supinateur

Muscle court extenseur radial du carpe

Muscle extenseur ulnaire du carpe

Muscle extenseur des doigts et muscle extenseur du petit doigt

Muscle extenseur de l'index

Muscle long extenseur du pouce

Muscle long abducteur du pouce

Muscle court extenseur du pouce

Groupe des muscles extenseurs et supinateurs

Nerf interosseux postérieur (prolongement de la branche profonde du nerf radial au-delà du bord inférieur du muscle supinateur)

Branche superficielle du nerf radial

Vue postérieure

Issu du nerf axillaire: Nerf cutané supéro-latéral du bras

Issus du nerf radial:
- Nerf cutané inféro-latéral du bras
- Nerf cutané postérieur du bras
- Nerf cutané postérieur de l'avant-bras
- Rameau superficiel du nerf radial et rameaux digitaux dorsaux

Nerfs digitaux dorsaux

Innervation cutanée des nerfs axillaire et radial

BIBLIOTHEQUE DE LA RECHERCHE BIBLIOGRAPHIQUE SCIENCE MEDICALE

BIBLIOTHEQUE DE LA RECHERCHE BIBLIOGRAPHIQUE SCIENCE MEDICALE

Épaule : IRM, TDM et arthrographie

Voir aussi **Planche 408**

IRM

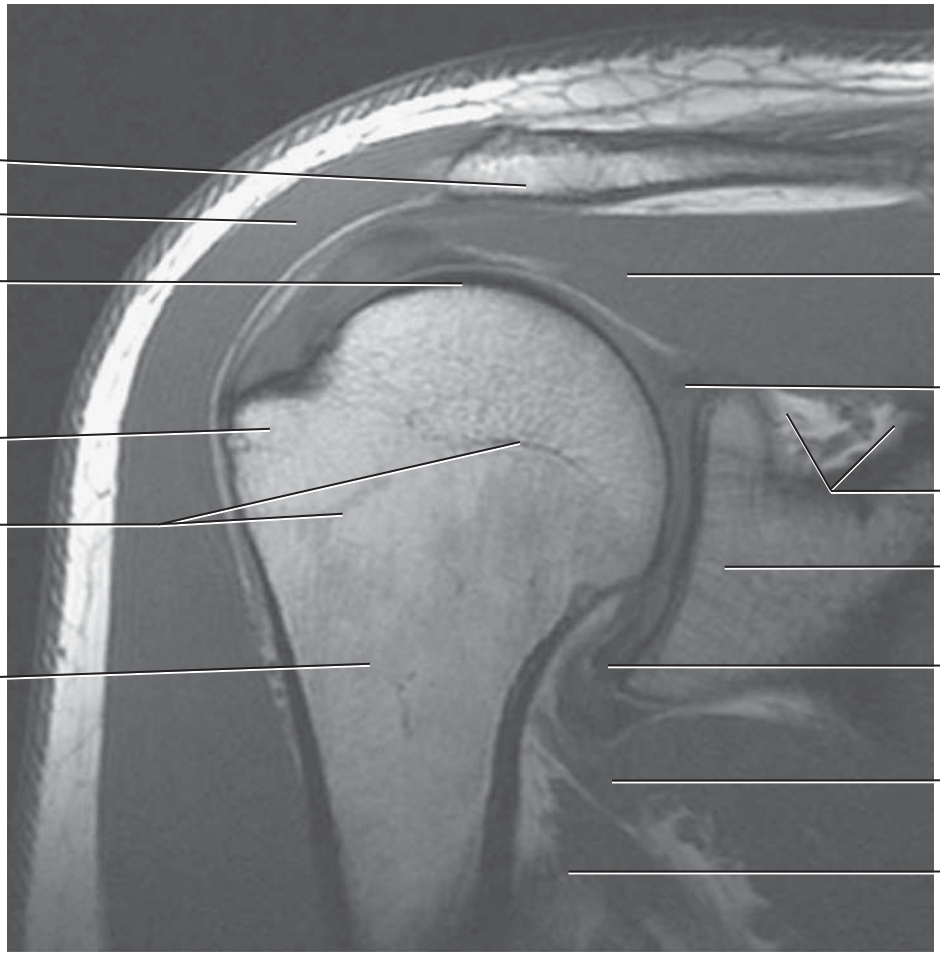

TDM

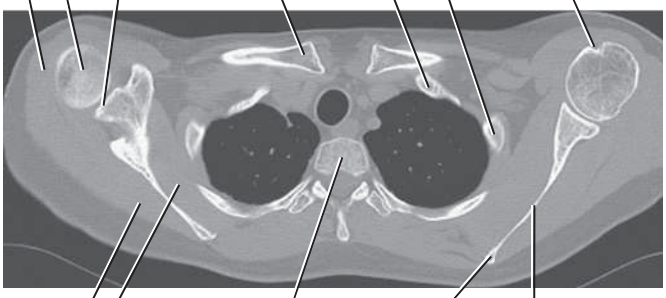

Arthrographie : articulation gléno-humérale

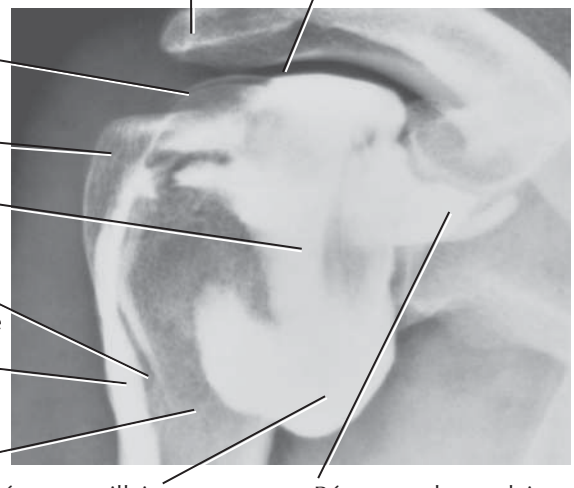

BIBLIOTHEQUE DE LA RECHERCHE BIBLIOGRAPHIQUE SCIENCE MEDICALE

MUSCLE	INSERTION PROXIMALE (ORIGINE)	INSERTION DISTALE (TERMINAISON)	INNERVATION	ACTIONS PRINCIPALES	VASCULARISATION ARTÉRIELLE	GROUPE MUSCULAIRE
Abducteur du petit doigt	Os pisiforme et tendon du muscle fléchisseur ulnaire du carpe	Côté médial de la base de la phalange proximale du petit doigt (5e doigt)	Nerf ulnaire (branche profonde)	Abducteur du petit doigt (auriculaire)	Branche palmaire profonde de l'artère ulnaire	Muscle de la main
Adducteur du pouce	Chef oblique : bases du 2e et du 3e métacarpiens, capitatum et os adjacents Chef transverse : face antérieure du 3e métacarpien	Côté médial de la base de la phalange proximale du pouce	Nerf ulnaire (branche profonde)	Adducteur du pouce	Arcade palmaire profonde	Muscle de la main
Anconé	Face postérieure de l'épicondyle latéral de l'humérus	Face latérale de l'olécrâne et bord postérieur de l'extrémité proximale de l'ulna	Nerf radial (C5-T1)	Assiste le triceps brachial dans l'extension de l'avant-bras, abducteur de l'ulna en pronation	Artère brachiale profonde	Muscle du bras
Biceps brachial	Chef long : tubercule supra-glénoïdal de l'humérus Chef court : sommet du processus coracoïde de la scapula	Tubérosité radiale, fascia de l'avant-bras via l'aponévrose bicipitale	Nerf musculo-cutané (C5, C6)	Fléchisseur et supinateur de l'avant-bras au niveau du coude	Branches musculaires de l'artère brachiale	Muscle du bras
Brachial	Moitié distale de la face antérieure de l'humérus (antéro-médiale et antéro-latérale)	Processus coronoïde et tubérosité de l'ulna	Nerf musculo-cutané et nerf radial (C7)	Fléchisseur de l'avant-bras au niveau du coude	Artère récurrente radiale, branches musculaires de l'artère brachiale	Muscle du bras
Brachio-radial	Deux tiers proximaux de la crête supracondylaire latérale de l'humérus	Côté latéral de la partie distal du radius (processus styloïde)	Nerf radial	Contribue à la flexion de l'avant-bras lorsque l'avant-bras est en pronation intermédiaire	Artère récurrente radiale	Muscle postérieur de l'avant-bras
Coraco-brachial	Sommet du processus coracoïde de la scapula	Tiers moyen de la face médiale (antéro-médiale) de l'humérus	Nerf musculo-cutané	Fléchisseur et adducteur du bras au niveau de l'épaule	Branches musculaires de l'artère brachiale	Muscle du bras
Carré pronateur	Quart distal de la face antérieure de l'ulna	Quart distal de la face antérieure du radius	Nerf médian (branche interosseuse antérieure)	Pronateur de l'avant-bras	Artère interosseuse antérieure	Muscle antérieur de l'avant-bras
Court abducteur du pouce	Rétinaculum des fléchisseurs, tubercules du scaphoïde et du trapèze	Côté latéral de la base de la phalange proximale du pouce	Nerf médian (branche récurrente)	Abducteur du pouce	Branche palmaire superficielle de l'artère radiale	Muscle de la main
Court extenseur du pouce	Face postérieure du radius et de la membrane interosseuse	Face dorsale de la base de la phalange proximale du pouce	Nerf radial (branche interosseuse postérieure)	Extenseur de la phalange proximale du pouce au niveau de l'articulation carpo- métacarpienne	Artère interosseuse postérieure	Muscle postérieur de l'avant-bras
Court extenseur radial du carpe	Épicondyle latéral de l'humérus	Face dorsale de la base du 3e métacarpien avec une extension vers le 2e métacarpien	Nerf radial (branche profonde)	Extenseur et abducteur de la main au niveau du poignet	Artère radiale, artère récurrente radiale	Muscle postérieur de l'avant-bras
Court fléchisseur du petit doigt	Rétinaculum des fléchisseurs et hamulus de l'os hamatum	Côté médial de la base de la phalange proximale du petit doigt	Nerf ulnaire (branche profonde)	Fléchisseur de la phalange proximale du petit doigt	Branche palmaire profonde de l'artère ulnaire	Muscle de la main
Court fléchisseur du pouce	Rétinaculum des fléchisseurs et tubercule du trapèze	Côté latéral de la base de la phalange proximale du pouce	Nerf médian (branche récurrente)	Fléchisseur de la phalange proximale du pouce	Branche palmaire superficielle de l'artère radiale	Muscle de la main
Court palmaire	Aponévrose palmaire et rétinaculum des fléchisseurs	Peau du bord médial de la main	Branche palmaire superficielle du nerf ulnaire	Majore le creux de la main, contribue à la préhension	Arcade palmaire superficielle	Muscle de la main
Deltoïde	Tiers latéral du bord antérieur de la clavicule, bord latéral de l'acromion, versant inférieur de l'épine de la scapula	Tubérosité deltoïdienne de l'humérus	Nerf axillaire	Partie claviculaire : fléchisseur et rotateur médial du bras Partie acromiale : abducteur du bras après les 15° initiaux induits par le muscle supra-épineux Partie spinale : extenseur et rotateur latéral du bras	Artère circonflexe postérieure de l'humérus, branche deltoïdienne de l'artère thoraco-acromiale	Muscle de l'épaule

Des variations dans les contributions des nerfs spinaux dans l'innervation des muscles, dans la vascularisation artérielle des muscles, dans leurs insertions et leurs actions sont des événements fréquents dans l'anatomie humaine. Ainsi, il peut exister des différences entre les textes de différents ouvrages : considérez que les variations anatomiques sont normales.

Muscles

MUSCLE	INSERTION PROXIMALE (ORIGINE)	INSERTION DISTALE (TERMINAISON)	INNERVATION	ACTIONS PRINCIPALES	VASCULARISATION ARTÉRIELLE	GROUPE MUSCULAIRE
Dentelé antérieur	Face latérale des 8 à 9 premières côtes	Face costale du bord médial de la scapula	Nerf thoracique long	Entraîne protraction et rotation de la scapula et fixe la scapula contre la paroi thoracique	Artère thoracique latérale	Muscle de l'épaule
Élévateur de la scapula	Tubercules postérieurs des processus transverses des vertèbres C1-C4	Bord médial de la scapula de son angle supérieur à l'épine	Rameaux ventraux des nerfs spinaux cervicaux C3-C4 et nerf dorsal de la scapula	Élévateur médial de la scapula et rotateur inférieur de la cavité glénoïdale	Artère scapulaire dorsale, artère cervicale transverse, artère cervicale ascendante	Muscle superficiel du dos
Extenseur des doigts	Épicondyle latéral de l'humérus	Expansions tendineuses pour les phalanges des quatre doigts médiaux	Nerf radial (branche interosseuse postérieure)	Extenseur des quatre doigts médiaux, contribue à l'extension du poignet	Artère interosseuse postérieure	Muscle postérieur de l'avant-bras
Extenseur de l'index	Face postérieure de l'ulna et de la membrane interosseuse	Tendon du muscle extenseur des doigts destiné au 2e doigt	Nerf radial (branche interosseuse postérieure)	Extenseur du 2e doigt et aide à l'extension de la main et du poignet	Artère interosseuse postérieure	Muscle postérieur de l'avant-bras
Extenseur du petit doigt	Épicondyle latéral de l'humérus	Expansion tendineuse destinée au 5e doigt du muscle extenseur des doigts	Nerf radial (branche interosseuse postérieure)	Extenseur du 5e doigt	Artère interosseuse postérieure	Muscle postérieur de l'avant-bras
Extenseur ulnaire du carpe	Épicondyle latéral de l'humérus et bord postérieur de l'ulna	Face dorsale de la base du 5e métacarpien	Nerf radial (branche interosseuse postérieure)	Extenseur et adducteur de la main au niveau du poignet	Artère interosseuse postérieure	Muscle postérieur de l'avant-bras
Fléchisseur profond des doigts	Faces médiale et antérieure des trois quarts proximaux de l'ulna et membrane interosseuse	Face palmaire de la base des phalanges distales des quatre doigts médiaux	Partie médiale : nerf ulnaire Partie latérale : nerf médian	Fléchisseur des phalanges distales des quatre doigts médiaux, contribue à la flexion de la main au niveau du poignet	Artère interosseuse antérieure, branches musculaires de l'artère ulnaire	Muscle antérieur de l'avant-bras
Fléchisseur superficiel des doigts	Chef huméro-ulnaire : épicondyle médial de l'humérus et processus coronoïde de l'ulna Chef radial : moitié supérieure du bord antérieur du radius	Corps des phalanges moyennes des quatre doigts médiaux	Nerf médian	Fléchisseurs des phalanges moyennes et proximales des quatre doigts médiaux, contribue à la flexion de la main au niveau du poignet	Artères ulnaire et radiale	Muscle antérieur de l'avant-bras
Fléchisseur radial du carpe	Épicondyle médial de l'humérus	Base du 2e métacarpien	Nerf médian	Fléchisseur et abducteur de la main au niveau du poignet	Artère radiale	Muscle antérieur de l'avant-bras
Fléchisseur ulnaire du carpe	Chef huméral : épicondyle médial de l'humérus Chef ulnaire : olécrâne et bord postérieur de l'ulna	Os pisiforme, crochet de l'os hamatum, base du 5e métacarpien	Nerf ulnaire	Fléchisseur et adducteur de la main au niveau du poignet	Artère récurrente ulnaire postérieure	Muscle antérieur de l'avant-bras
Grand dorsal	Processus épineux des vertèbres T7-L5, fascia thoraco-lombaire, crête iliaque, trois dernières côtes	Sillon intertuberculaire de l'humérus	Nerf thoraco-dorsal	Extenseur, adducteur et rotateur médial de l'humérus au niveau de l'épaule	Artère thoraco-dorsale, branches perforantes dorsales des 9e, 10e et 11e artères intercostales postérieures, de l'artère subcostale et des trois premières artères lombales	Muscle de l'épaule
Grand pectoral	Moitié sternale de la clavicule, sternum jusqu'à la 7e côte, cartilage des vraies côtes, aponévrose du muscle oblique externe	Lèvre latérale du sillon intertuberculaire de l'humérus	Nerfs pectoraux médial et latéral	Fléchisseur et adducteur du bras, rotateur médial du bras	Branche pectorale de l'artère thoraco-acromiale, branches perforantes de l'artère thoracique interne	Muscle de la région pectorale/fosse axillaire
Grand rhomboïde	Processus épineux des vertèbres T2-T5	Bord médial de la scapula en dessous la base de l'épine de la scapula	Nerf scapulaire dorsal	Fixe la scapula sur la paroi thoracique, rétracte et entraîne une rotation médiale de la scapula pour abaisser la cavité glénoïdale	Artère scapulaire dorsale ou branche profonde de l'artère cervicale transverse, branches perforantes dorsales des premières cinq à six artères intercostales postérieures	Muscle superficiel du dos
Grand rond	Face postérieure de l'angle inférieur de la scapula	Lèvre médiale du sillon intertuberculaire de l'humérus	Nerf subscapulaire inférieur	Adducteur et rotateur médial du bras	Artère circonflexe de la scapula	Muscle de l'épaule
Infra-épineux	Fosse infra-épineuse de la scapula et fascia profond	Facette moyenne du tubercule majeur de l'humérus	Nerf supra-scapulaire	Rotateur latéral du bras (avec le petit rond)	Artère supra-scapulaire	Muscle de l'épaule

Tableau 6-2 **Membre supérieur**

MUSCLE	INSERTION PROXIMALE (ORIGINE)	INSERTION DISTALE (TERMINAISON)	INNERVATION	ACTIONS PRINCIPALES	VASCULARISATION ARTÉRIELLE	GROUPE MUSCULAIRE
Interosseux dorsaux	Faces adjacentes des deux métacarpiens limitant chaque espace interosseux	Base des phalanges proximales, expansion vers les tendons extenseurs des doigts 2 à 4	Nerf ulnaire (branche profonde)	Abducteur des doigts par rapport à l'axe de la main (3e doigt) ; fléchisseur des doigts au niveau de l'articulation métacarpo-phalangienne et extenseur au niveau des articulations interphalangiennes	Arcade palmaire profonde	Muscle de la main
Interosseux palmaires	Côtés des métacarpiens 2, 4 et 5	Base de la phalange proximale avec une expansion vers le tendon extenseur des doigts 2, 4 et 5	Nerf ulnaire (branche profonde)	Adducteur des doigts par rapport à l'axe de la main (3e doigt) ; fléchisseur des doigts au niveau de l'articulation métacarpo-phalangienne et extenseur au niveau des articulations interphalangiennes	Arcade palmaire profonde	Muscle de la main
Long abducteur du pouce	Face postérieure de l'ulna et du radius, membrane interosseuse	Base du 1er métacarpien	Nerf radial (branche interosseuse postérieure)	Abducteur et extenseur du pouce au niveau de l'articulation carpo-métacarpienne	Artère interosseuse postérieure	Muscle postérieur de l'avant-bras
Long extenseur du pouce	Face postérieure du tiers moyen de l'ulna et de la membrane interosseuse	Face dorsale de la base de la phalange distale du pouce	Nerf radial (branche interosseuse postérieure)	Extenseur de la phalange distale du pouce au niveau des articulations interphalangienne et métacarpo-phalangienne	Artère interosseuse postérieure	Muscle postérieur de l'avant-bras
Long extenseur radial du carpe	Tiers distal de la crête supra-condylaire latérale de l'humérus	Face dorsale de la base du 2e métacarpien avec une extension vers le 3e métacarpien	Nerf radial	Extenseur et abducteur de la main au niveau du poignet	Artère radiale, artère récurrente radiale	Muscle postérieur de l'avant-bras
Long fléchisseur du pouce	Face antérieure du radius et membrane interosseuse	Face palmaire de la phalange distale du pouce	Nerf médian (branche interosseuse antérieure)	Fléchisseur des phalanges du pouce	Artère interosseuse antérieure	Muscle antérieur de l'avant-bras
Long palmaire	Épicondyle médial de l'humérus	Moitié distale du rétinaculum des fléchisseurs et aponévrose palmaire	Nerf médian	Fléchisseur de la main au niveau du poignet et tenseur du fascia palmaire	Artère récurrente ulnaire postérieure	Muscle antérieur de l'avant-bras
Opposant du petit doigt	Rétinaculum des fléchisseurs et hamulus de l'os hamatum	Face palmaire du 5e métacarpien	Nerf ulnaire (branche profonde)	Attire antérieurement et entraîne une rotation du 5e métacarpien pour faire face au pouce	Branche palmaire profonde de l'artère ulnaire	Muscle de la main
Opposant du pouce	Rétinaculum des fléchisseurs et tubercule du trapèze	Côté latéral du 1er métacarpien	Nerf médian (branche récurrente)	Attire antérieurement et entraîne une rotation médiale du 1er métacarpien	Branche palmaire superficielle de l'artère radiale	Muscle de la main
Petit pectoral	Versant externe du bord supérieur des côtes 3 à 5	Processus coracoïde de la scapula	Nerf pectoral médial	Abaisse l'angle latéral de la scapula et protracte la scapula	Branche pectorale de l'artère thoraco-acromiale et les branches intercostales de l'artère thoracique latérale	Muscle de la région pectorale/fosse axillaire
Petit rhomboïde	Ligament nucal, processus épineux des vertèbres C7 et T1	Bord médial de la scapula en regard de l'épine de la scapula	Nerf scapulaire dorsal	Fixe la scapula sur la paroi thoracique, rétracte et entraîne une rotation médiale de la scapula pour abaisser la cavité glénoïdale	Artère scapulaire dorsale ou branche profonde de l'artère cervicale transverse, branches perforantes dorsales des premières cinq à six artères intercostales postérieures	Muscle superficiel du dos
Petit rond	Deux tiers supérieurs du versant postérieur du bord latéral de la scapula	Facette inférieure du tubercule majeur de l'humérus	Nerf axillaire	Rotateur latéral du bras	Artère circonflexe de la scapula	Muscle de l'épaule

MUSCLE	INSERTION PROXIMALE (ORIGINE)	INSERTION DISTALE (TERMINAISON)	INNERVATION	ACTIONS PRINCIPALES	VASCULARISATION ARTÉRIELLE	GROUPE MUSCULAIRE
Premier et deuxième lombricaux	Deux tendons latéraux du muscle fléchisseur profond des doigts	Côtés latéraux des deux expansions tendineuses du muscle extenseur des doigts destinées aux doigts 2 et 3	Branches digitales du nerf médian	Extenseur des doigts au niveau des articulations interphalangiennes et fléchisseur au niveau de l'articulation métacarpo-phalangienne	Arcades palmaires superficielle et profonde	Muscles de la main
Rond pronateur	Deux chefs : épicondyle médial de l'humérus, processus coronoïde de l'ulna	Tiers moyen de la face latérale du radius	Nerf médian	Pronateur de l'avant-bras et contribue à la flexion du coude	Artère récurrente ulnaire antérieure	Muscle antérieur de l'avant-bras
Subclavier	Bord supérieur de la première côte et de son cartilage costal	Face inférieure du tiers moyen de la clavicule	Nerf subclavier	Maintient en place et abaisse la clavicule	Branche claviculaire de l'artère thoraco-acromiale	Muscle de l'épaule
Subscapulaire	Fosse subscapulaire	Tubercule mineur de l'humérus	Nerfs subscapulaires supérieur et inférieur	Rotateur médial et adducteur du bras au niveau de l'épaule, aide à maintenir la tête humérale dans la cavité glénoïdale	Artère subscapulaire, artère thoracique latérale	Muscle de l'épaule
Supinateur	Épicondyle latéral de l'humérus, crête du supinateur de l'ulna	Faces latérale, postérieure et antérieure du tiers proximal du radius	Nerf radial (branche profonde)	Supinateur de l'avant-bras	Artère récurrente radiale, artère interosseuse postérieure	Muscle postérieur de l'avant-bras
Supra-épineux	Fosse supra-épineuse de la scapula et fascia profond	Facette supérieure du tubercule majeur de l'humérus	Nerf supra-scapulaire	Initie l'abduction du bras, agit avec les autres muscles de la coiffe des rotateurs	Artère supra-scapulaire	Muscle de l'épaule
Trapèze	Ligne nucale supérieure, protubérance occipitale externe, ligament nucal, processus épineux des vertèbres C7-T12	Tiers latéral de la clavicule, acromion et épine de la scapula	Nerf accessoire (nerf crânien XI)	Élève (partie supérieure), rétracte et entraîne une rotation de la scapula, les fibres inférieures abaissent la scapula	Artère cervicale transverse, branches perforantes dorsales des artères intercostales postérieures	Muscle superficiel du dos
Triceps brachial	Chef long : tubercule infra-glénoïdal de la scapula Chef latéral : moitié supérieure de la face postérieure de l'humérus Chef médial : deux tiers distaux des faces médiale et postérieure de l'humérus	Face postérieure du processus olécranien de l'ulna	Nerf radial	Extenseur de l'avant-bras au niveau du coude, le chef long est stabilisateur de la tête de l'humérus en abduction et est adducteur au niveau de l'épaule	Branche de l'artère profonde du bras (brachiale profonde)	Muscle du bras
Troisième et quatrième lombricaux	Trois tendons médiaux du fléchisseur profond des doigts	Côté latéral des expansions tendineuses de l'extenseur des doigts destinées au 4e et 5e doigts	Nerf ulnaire (branche profonde)	Extenseur des doigts au niveau des articulations interphalangiennes, fléchisseur au niveau des articulations métacarpo-phalangiennes	Arcades palmaires superficielle et profonde	Muscle de la main

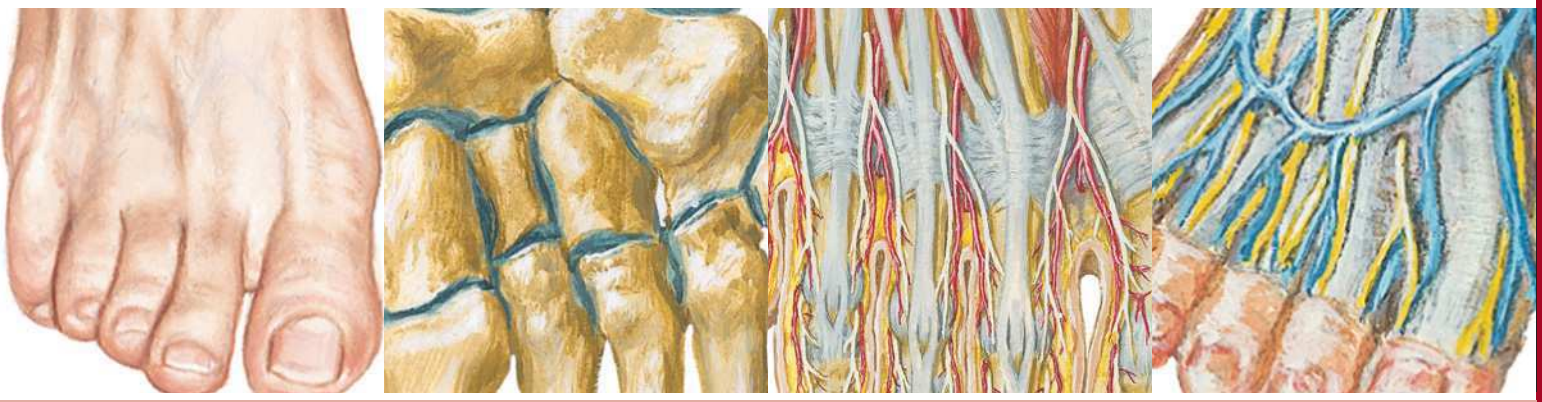

Section 7 MEMBRE INFÉRIEUR

Anatomie de surface

Planche 468

468 Membre inférieur : anatomie de surface

Anatomie cutanée

Planches 469-472

469 Dermatomes du membre inférieur

470 Nerfs et veines superficiels du membre inférieur : vue antérieure

471 Nerfs et veines superficiels du membre inférieur : vue postérieure

472 Vaisseaux et nœuds lymphatiques du membre inférieur

Hanche et cuisse

Planches 473-492

473 Os coxal (os de la hanche)

474 Articulation de la hanche

475 Articulation de la hanche : radiographie antério-postérieure

476 Fémur

477 Insertions des muscles de la hanche et de la cuisse : vue antérieure

478 Insertions des muscles de la hanche et de la cuisse : vue postérieure

479 Muscles de la cuisse : vues antérieures

480 Muscles de la cuisse : vues antérieures (suite)

481 Muscles de la hanche et de la cuisse : vue latérale

482 Muscles de la hanche et de la cuisse : vues postérieures

483 Muscles psoas et iliaque
484 Plexus lombo-sacral et coccygien
485 Plexus lombal
486 Plexus sacral et coccygien
487 Artères et nerfs de la cuisse : vues antérieures
488 Artères et nerfs de la cuisse : vues antérieures (suite)
489 Artères et nerfs de la cuisse : vue postérieure
490 Nerfs de la hanche et de la fesse
491 Artères de la tête et du col du fémur
492 Cuisse : coupes transversales sériées

Genou

Planches 493-499

493 Genou : vues latérale et médiale
494 Genou : vues antérieures
495 Genou : intérieur
496 Genou : ligaments croisés et collatéraux
497 Genou : radiographie de face et vue postérieure
498 Genou : vues postérieure et sagittale
499 Artères de la cuisse et du genou : schéma

Jambe

Planches 500-510

500 Tibia et fibula
501 Tibia et fibula (suite)
502 Insertions des muscles de la jambe
503 Muscles de la jambe (dissection superficielle) : vue postérieure
504 Muscles de la jambe (dissection intermédiaire) : vue postérieure
505 Muscles de la jambe (dissection profonde) : vue postérieure
506 Muscles de la jambe : vue latérale
507 Muscles de la jambe (dissection superficielle) : vue antérieure
508 Muscles de la jambe (dissection profonde) : vue antérieure
509 Artères du genou, de la jambe et du pied
510 Jambe : coupes transversales et loges fasciales

Cheville et pied

Planches 511-524

511 Os du pied
512 Os du pied (suite)
513 Calcanéus
514 Ligaments et tendons de la cheville
515 Ligaments et tendons du pied : vue plantaire
516 Gaines tendineuses de la cheville
517 Muscles du dos du pied : dissection superficielle
518 Dos du pied : dissection profonde
519 Plante du pied : dissection superficielle
520 Muscles de la plante du pied : première couche
521 Muscles de la plante du pied : deuxième couche
522 Muscles de la plante du pied : troisième couche
523 Muscles interosseux et artères profondes du pied
524 Muscles interosseux du pied

Innervation et vascularisation

Planches 525-529

525 Nerfs fémoral et cutané latéral de la cuisse
526 Nerf obturateur
527 Nerfs sciatique (ischiatique) et cutané postérieur de la cuisse
528 Nerf tibial
529 Nerf fibulaire commun (péronier)

Imagerie hanche et cheville

Planches 530-531

530 Hanches : radiographie, arthrographie et IRM
531 Cheville : radiographies

Muscles

Tableaux 7-1 à 7-4

BIBLIOTHEQUE DE LA RECHERCHE BIBLIOGRAPHIQUE SCIENCE MEDICALE

BIBLIOTHEQUE DE LA RECHERCHE BIBLIOGRAPHIQUE SCIENCE MEDICALE

Membre inférieur : anatomie de surface

Voir aussi **Planches 470, 471**

Vue antérieure

Crête iliaque
Épine iliaque antéro-supérieure
Muscle tenseur du fascia lata
Ligament inguinal
Muscle sartorius
Muscle droit fémoral
Grande veine saphène
Muscle vaste latéral
Muscle vaste médial
Tendon du droit fémoral
Tractus ilio-tibial
Tendon du quadriceps fémoral
Patella
Ligament patellaire
Muscle long fibulaire (péronier)
Tubérosité tibiale
Muscle tibial antérieur
Bord antérieur du tibia
Grande veine saphène
Malléole médiale
Malléole latérale
Tendons du long extenseur des orteils
Tendon du long extenseur de l'hallux

Vue postérieure

Crête iliaque
Muscle moyen glutéal
Muscle grand glutéal
Grand trochanter
Sillon glutéal
Muscle semi-tendineux
Tractus ilio-tibial
Muscle grand adducteur
Tendon du muscle gracile
Muscle biceps fémoral
Chef long
Chef court
Grande veine saphène
Fosse poplitée
Muscle gastrocnémien
Chef médial
Chef latéral
Veine petite saphène
Tendon calcanéen (d'Achille)
Tendons du long et du court fibulaires (péroniers)
Malléole médiale
Malléole latérale
Tuberosité calcanéenne
Face plantaire du pied

C. Machado M.D.

BIBLIOTHEQUE DE LA RECHERCHE BIBLIOGRAPHIQUE SCIENCE MEDICALE

BIBLIOTHEQUE DE LA RECHERCHE BIBLIOGRAPHIQUE SCIENCE MEDICALE

Dermatomes du membre inférieur

Voir aussi **Planche 162**

Note : Démarcation schématique des dermatomes en segments distincts (d'après Keegan et Garrett). Il y a en fait un chevauchement considérable entre deux dermatomes adjacents.

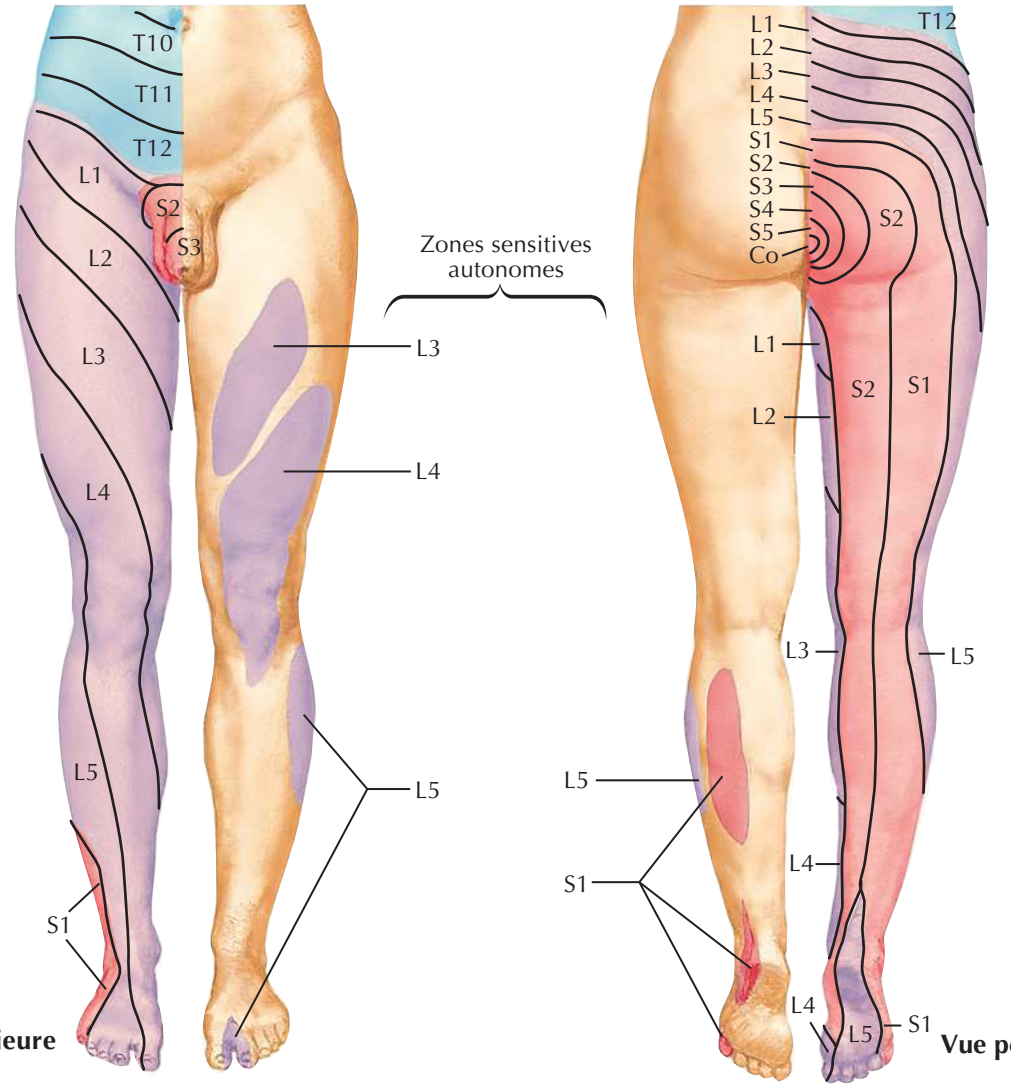

Vue antérieure

Vue postérieure

Innervation segmentaire des mouvements du membre inférieur

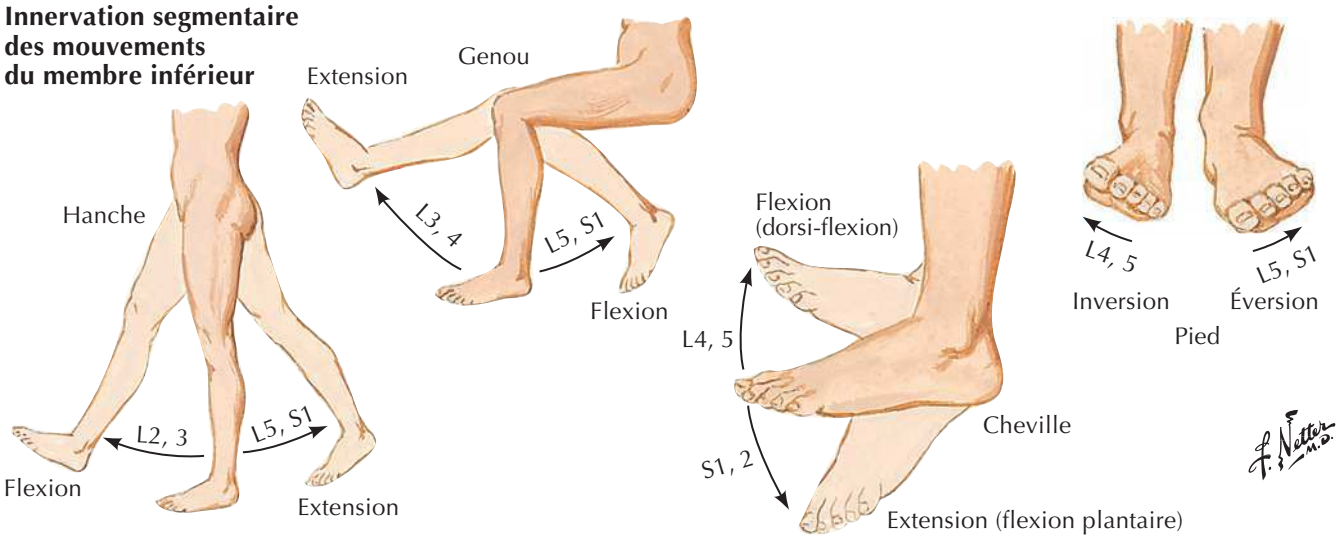

BIBLIOTHEQUE DE LA RECHERCHE BIBLIOGRAPHIQUE SCIENCE MEDICALE

BIBLIOTHEQUE DE LA RECHERCHE BIBLIOGRAPHIQUE SCIENCE MEDICALE

Nerfs et veines superficiels du membre inférieur : vue antérieure

Voir aussi **Planches 525, 526, 529**

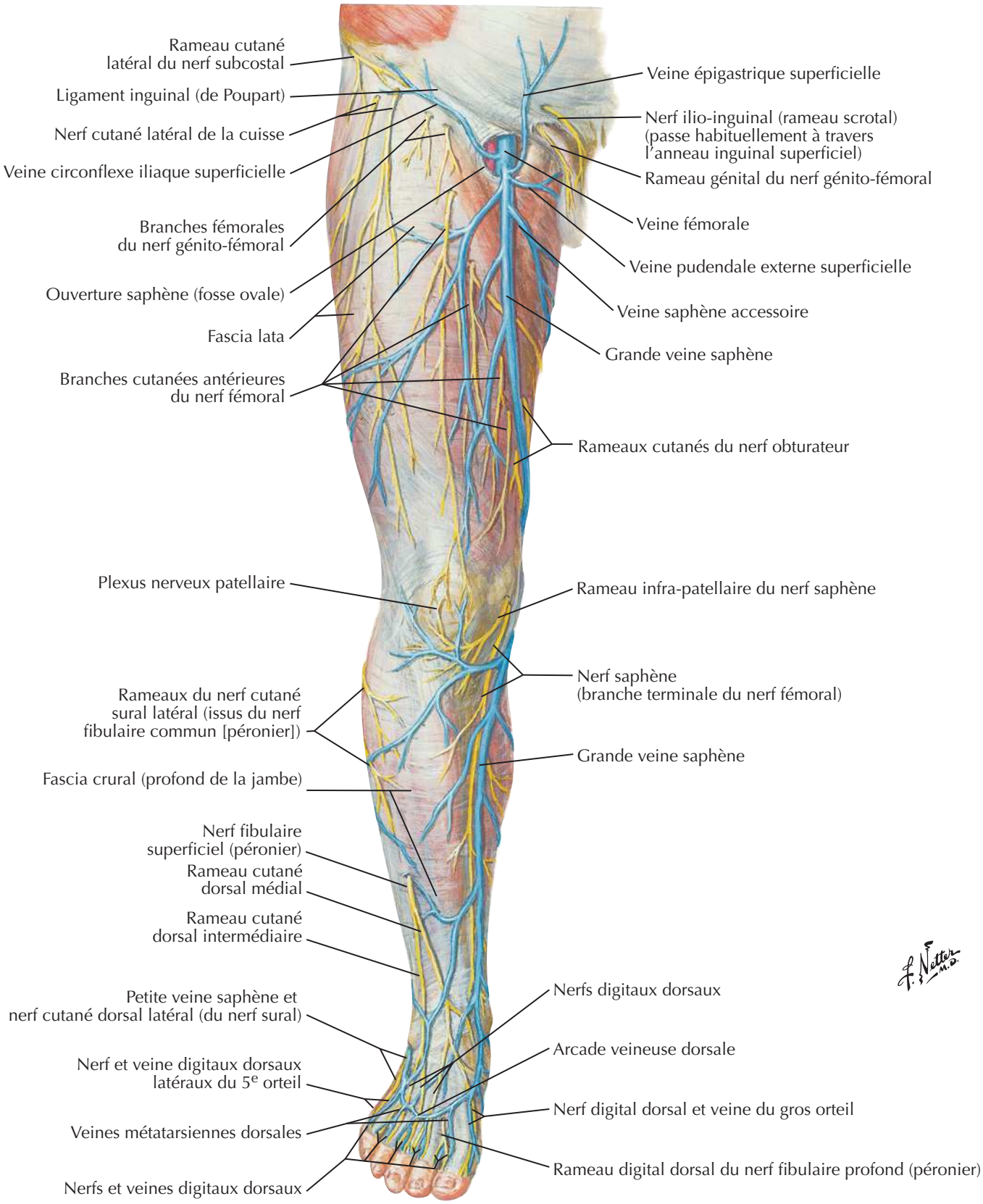

BIBLIOTHEQUE DE LA RECHERCHE BIBLIOGRAPHIQUE SCIENCE MEDICALE

BIBLIOTHEQUE DE LA RECHERCHE BIBLIOGRAPHIQUE SCIENCE MEDICALE

Nerfs et veines superficiels du membre inférieur : vue postérieure

Voir aussi **Planches 527, 528**

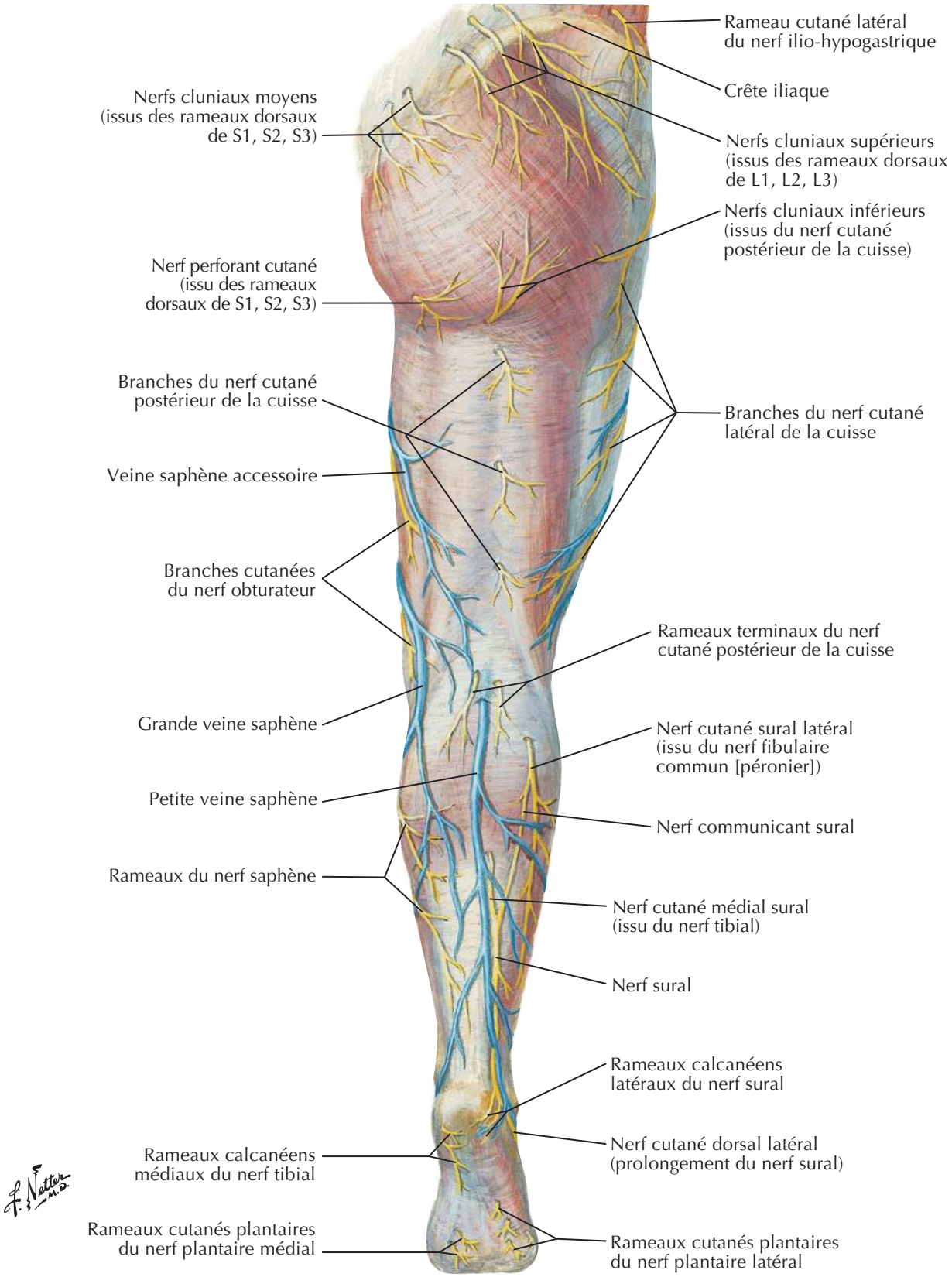

BIBLIOTHEQUE DE LA RECHERCHE BIBLIOGRAPHIQUE SCIENCE MEDICALE

BIBLIOTHEQUE DE LA RECHERCHE BIBLIOGRAPHIQUE SCIENCE MEDICALE

Vaisseaux et nœuds lymphatiques du membre inférieur

Voir aussi **Planches 385, 386**

Fascia criblé dans le hiatus saphène

Groupe horizontal :
Nœuds supéro-latéraux
Nœuds supéro-médiaux
Groupe vertical :
Nœuds inférieurs

Nœuds inguinaux superficiels

Fascia lata

Grande veine saphène

Vaisseaux lymphatiques superficiels

Fascia crural (profond de la jambe)

Grande veine saphène

Veine poplitée

Nœuds lymphatiques poplités

Petite veine saphène

Nœuds lymphatiques iliaques externes

Nerf cutané latéral de la cuisse

Nerf fémoral

Ligament inguinal (de Poupart)

Conduit déférent

Gaine fémorale

Canal fémoral (*ouvert*)

Artère et veine fémorales

Anneau fémoral

Ligament lacunaire (de Gimbernat)

Grande veine saphène

Nœuds lymphatiques inguinaux profonds

F. Netter M.D.

BIBLIOTHEQUE DE LA RECHERCHE BIBLIOGRAPHIQUE SCIENCE MEDICALE

BIBLIOTHEQUE DE LA RECHERCHE BIBLIOGRAPHIQUE SCIENCE MEDICALE

Os coxal (os de la hanche)

Voir aussi **Planches 243, 333, 334**

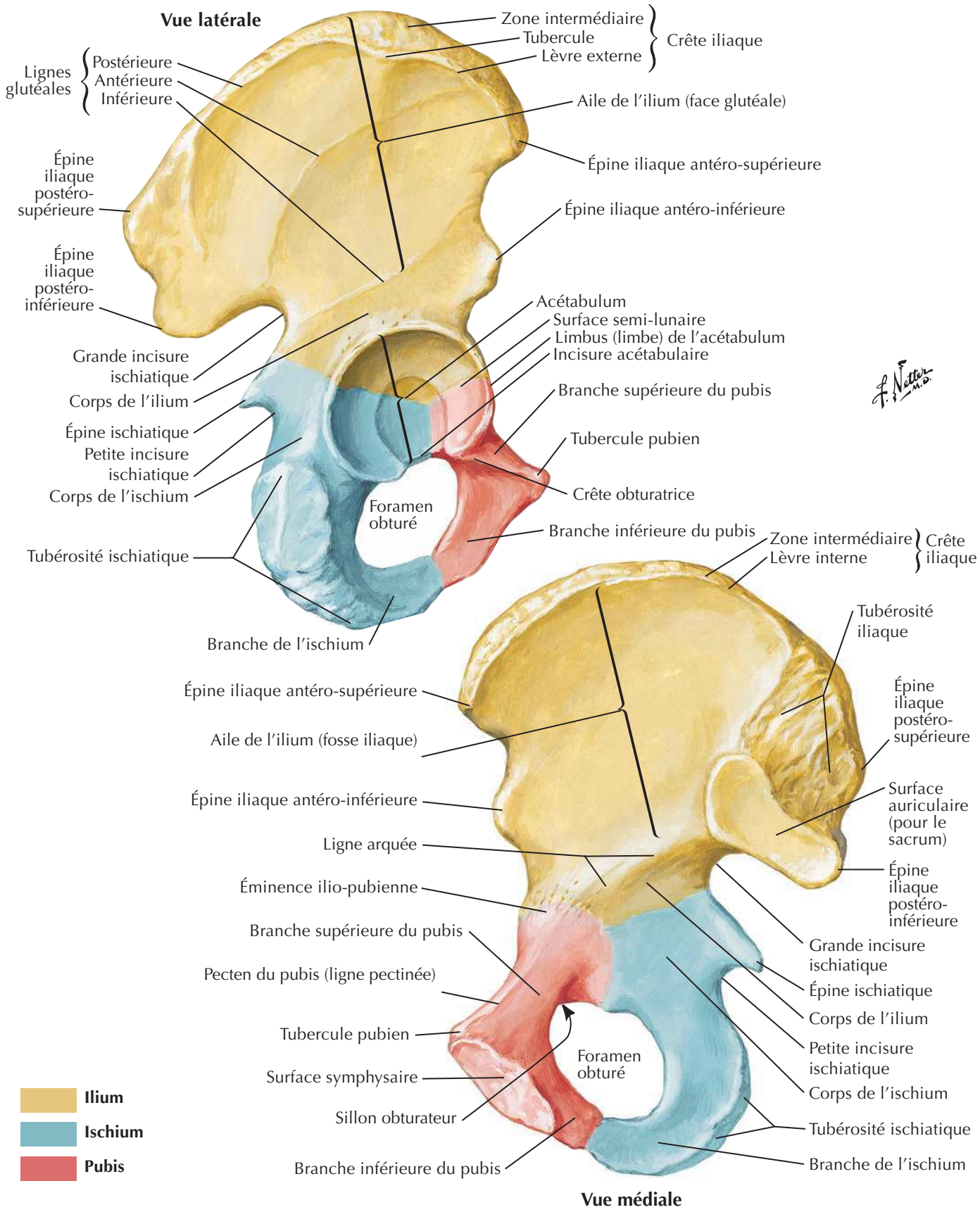

BIBLIOTHEQUE DE LA RECHERCHE BIBLIOGRAPHIQUE SCIENCE MEDICALE

BIBLIOTHEQUE DE LA RECHERCHE BIBLIOGRAPHIQUE SCIENCE MEDICALE

Articulation de la hanche

Voir aussi **Planches 330, 334**

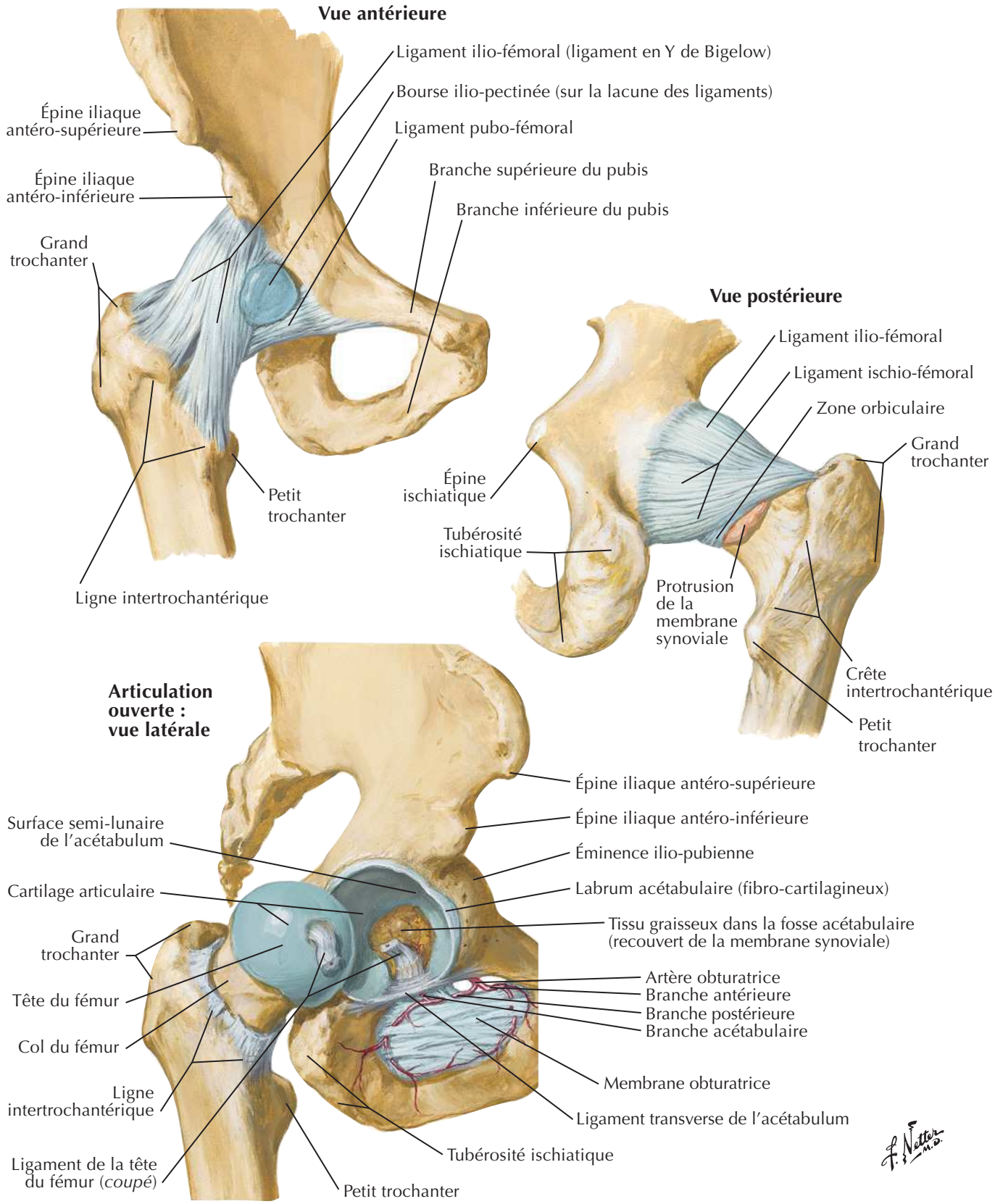

BIBLIOTHEQUE DE LA RECHERCHE BIBLIOGRAPHIQUE SCIENCE MEDICALE

BIBLIOTHEQUE DE LA RECHERCHE BIBLIOGRAPHIQUE SCIENCE MEDICALE

Articulation de la hanche : radiographie antério-postérieure

Voir aussi **Planches 331, 474, 478**

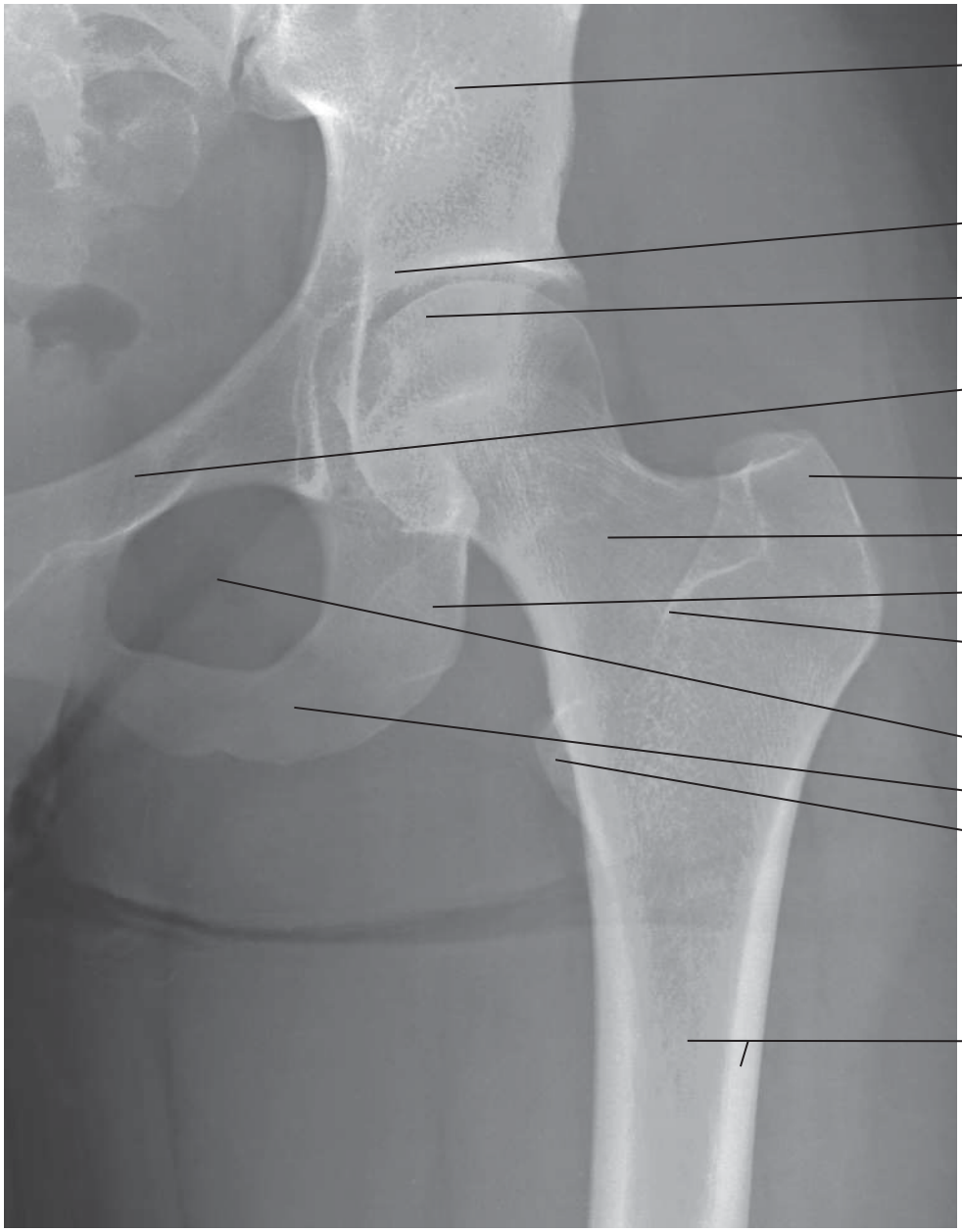

BIBLIOTHEQUE DE LA RECHERCHE BIBLIOGRAPHIQUE SCIENCE MEDICALE

BIBLIOTHEQUE DE LA RECHERCHE BIBLIOGRAPHIQUE SCIENCE MEDICALE

Fémur

Voir aussi **Planche 491**

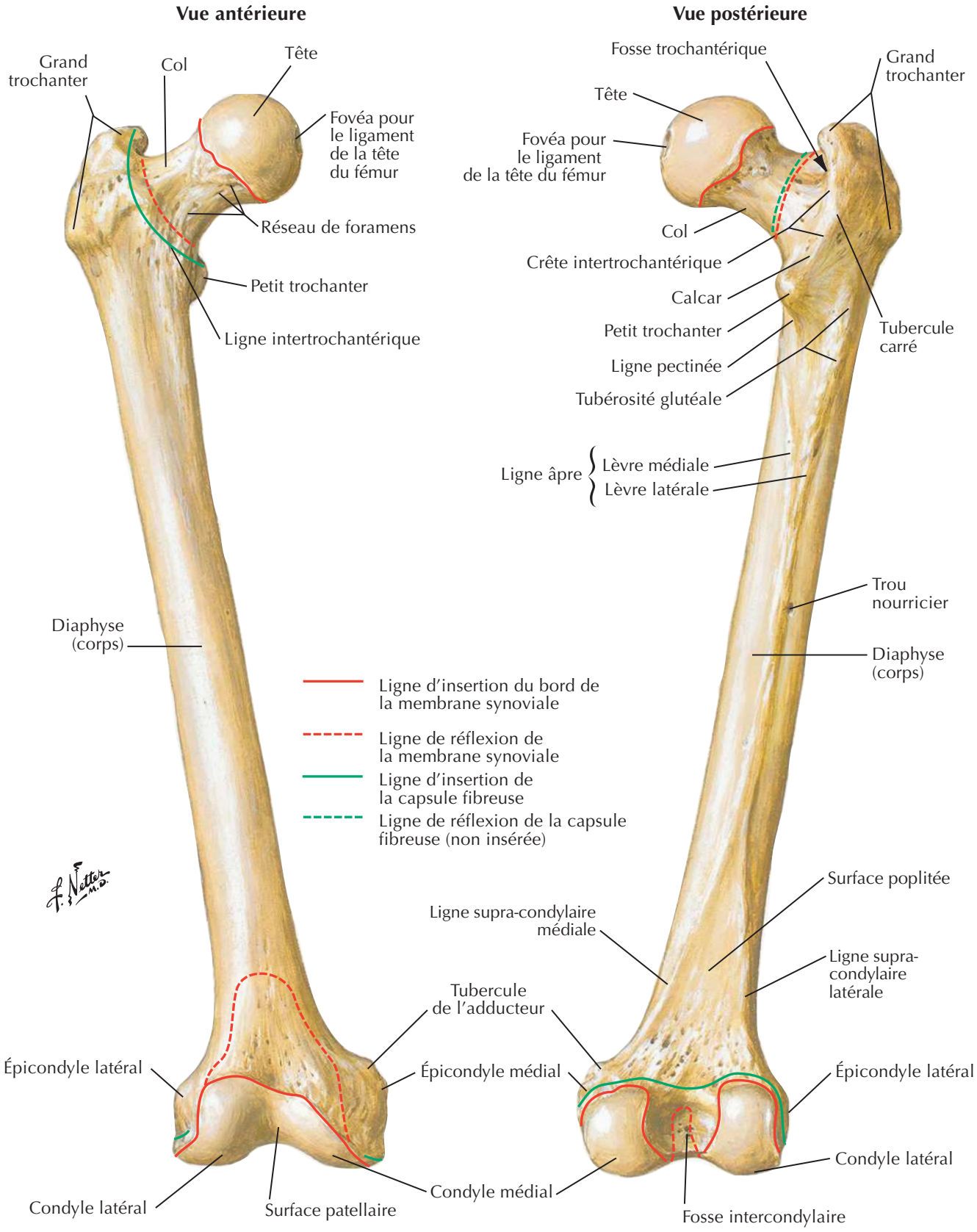

BIBLIOTHEQUE DE LA RECHERCHE BIBLIOGRAPHIQUE SCIENCE MEDICALE

BIBLIOTHEQUE DE LA RECHERCHE BIBLIOGRAPHIQUE SCIENCE MEDICALE

Insertions des muscles de la hanche et de la cuisse : vue antérieure

Voir aussi **Planche 530**

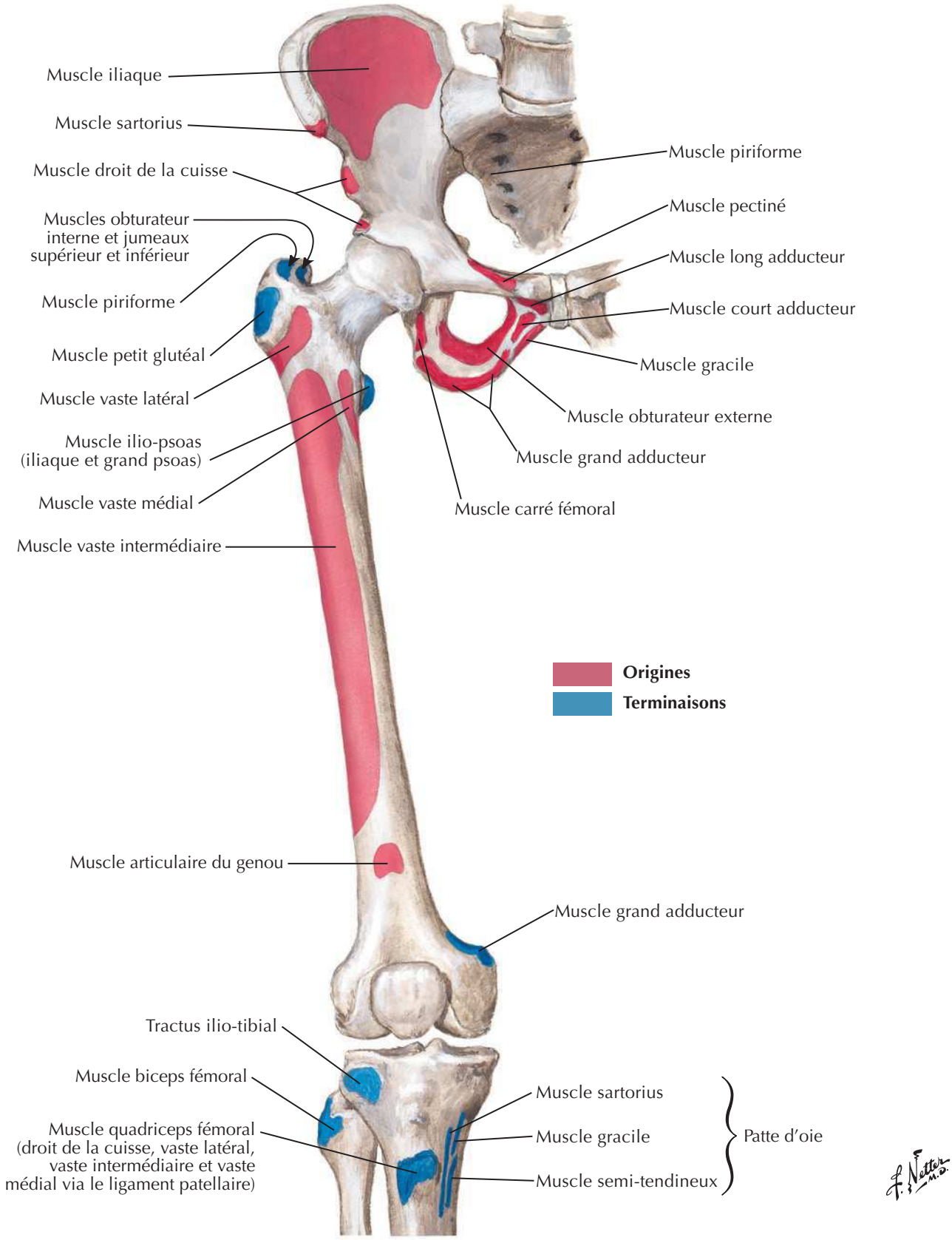

BIBLIOTHEQUE DE LA RECHERCHE BIBLIOGRAPHIQUE SCIENCE MEDICALE

BIBLIOTHEQUE DE LA RECHERCHE BIBLIOGRAPHIQUE SCIENCE MEDICALE

Insertions des muscles de la hanche et de la cuisse : vue postérieure

Voir aussi **Planche 475**

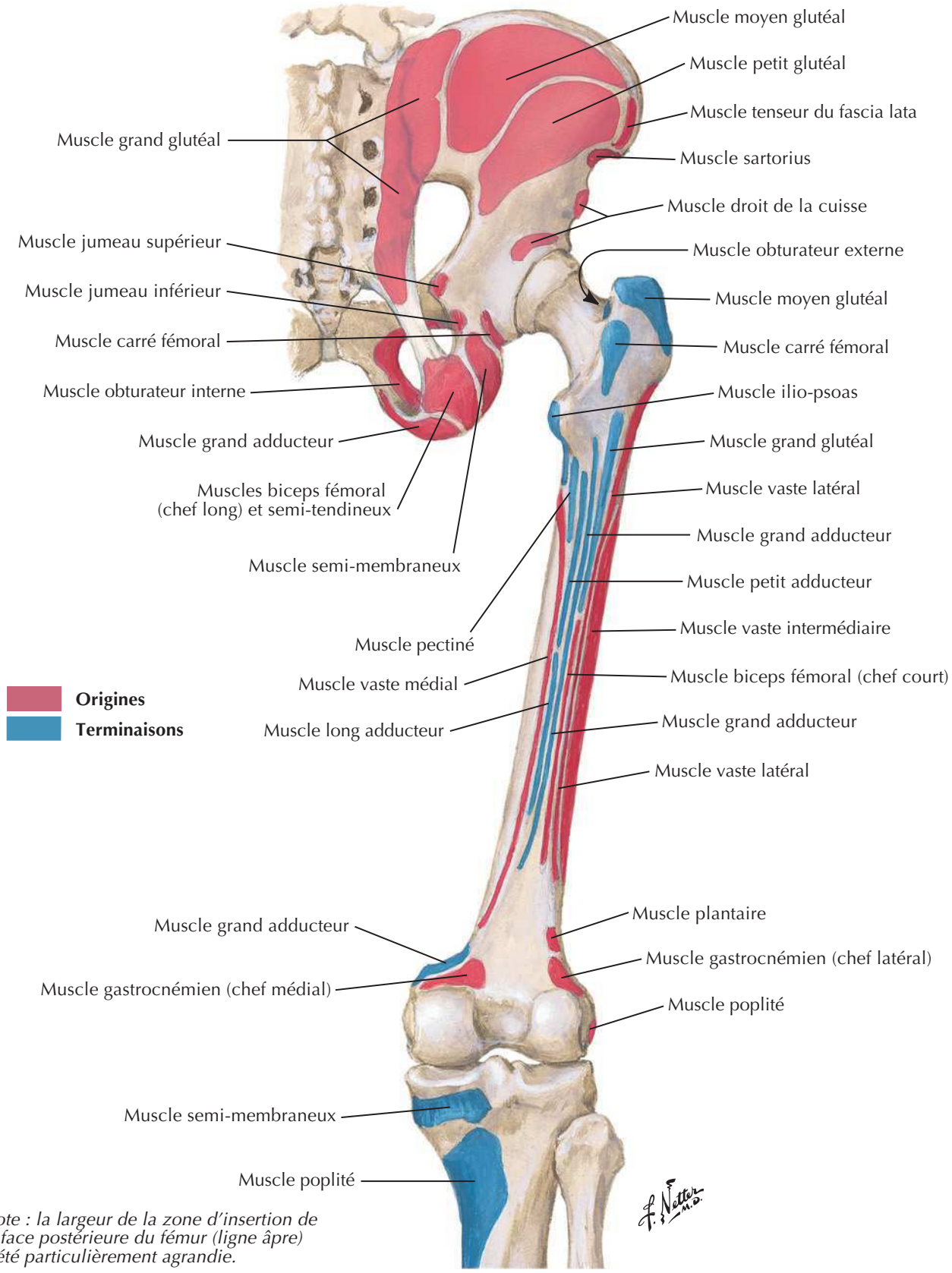

Note : la largeur de la zone d'insertion de la face postérieure du fémur (ligne âpre) a été particulièrement agrandie.

BIBLIOTHEQUE DE LA RECHERCHE BIBLIOGRAPHIQUE SCIENCE MEDICALE

BIBLIOTHEQUE DE LA RECHERCHE BIBLIOGRAPHIQUE SCIENCE MEDICALE

Muscles de la cuisse : vues antérieures

Voir aussi **Planche 258**

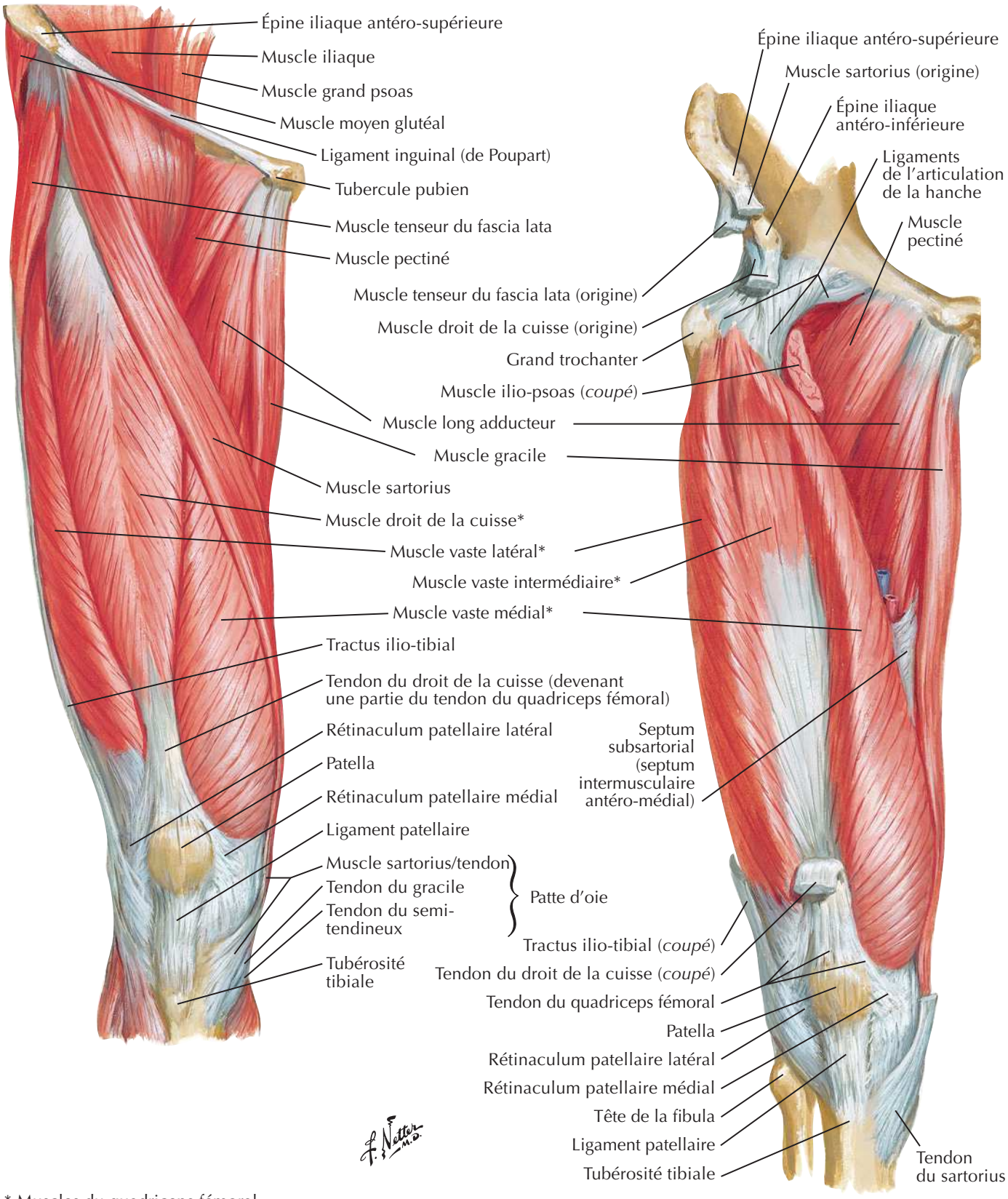

* Muscles du quadriceps fémoral

BIBLIOTHEQUE DE LA RECHERCHE BIBLIOGRAPHIQUE SCIENCE MEDICALE

BIBLIOTHEQUE DE LA RECHERCHE BIBLIOGRAPHIQUE SCIENCE MEDICALE

Muscles de la cuisse : vues antérieures (suite)

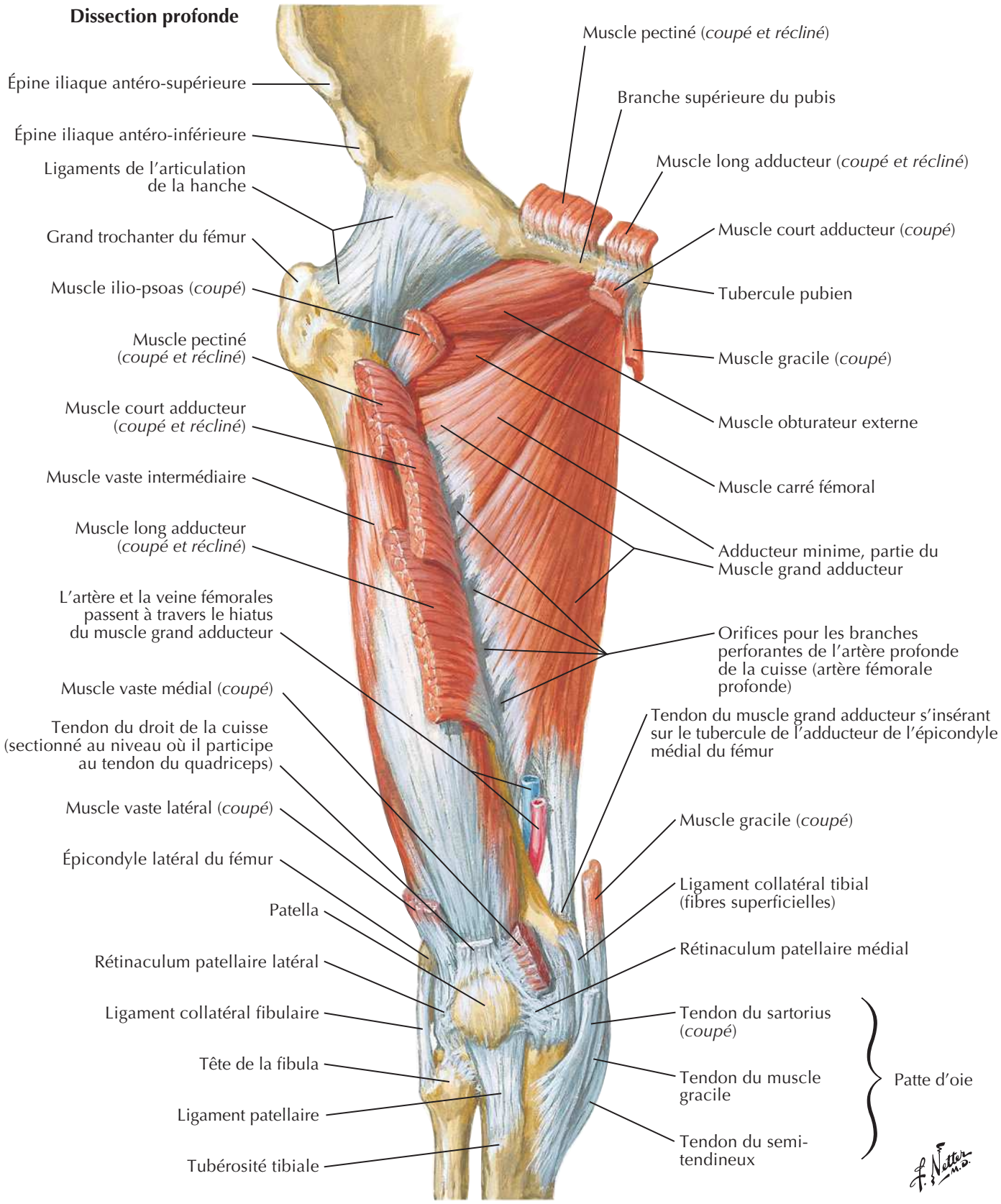

BIBLIOTHEQUE DE LA RECHERCHE BIBLIOGRAPHIQUE SCIENCE MEDICALE

BIBLIOTHEQUE DE LA RECHERCHE BIBLIOGRAPHIQUE SCIENCE MEDICALE

Muscles de la hanche et de la cuisse : vue latérale

Voir aussi **Planche 468**

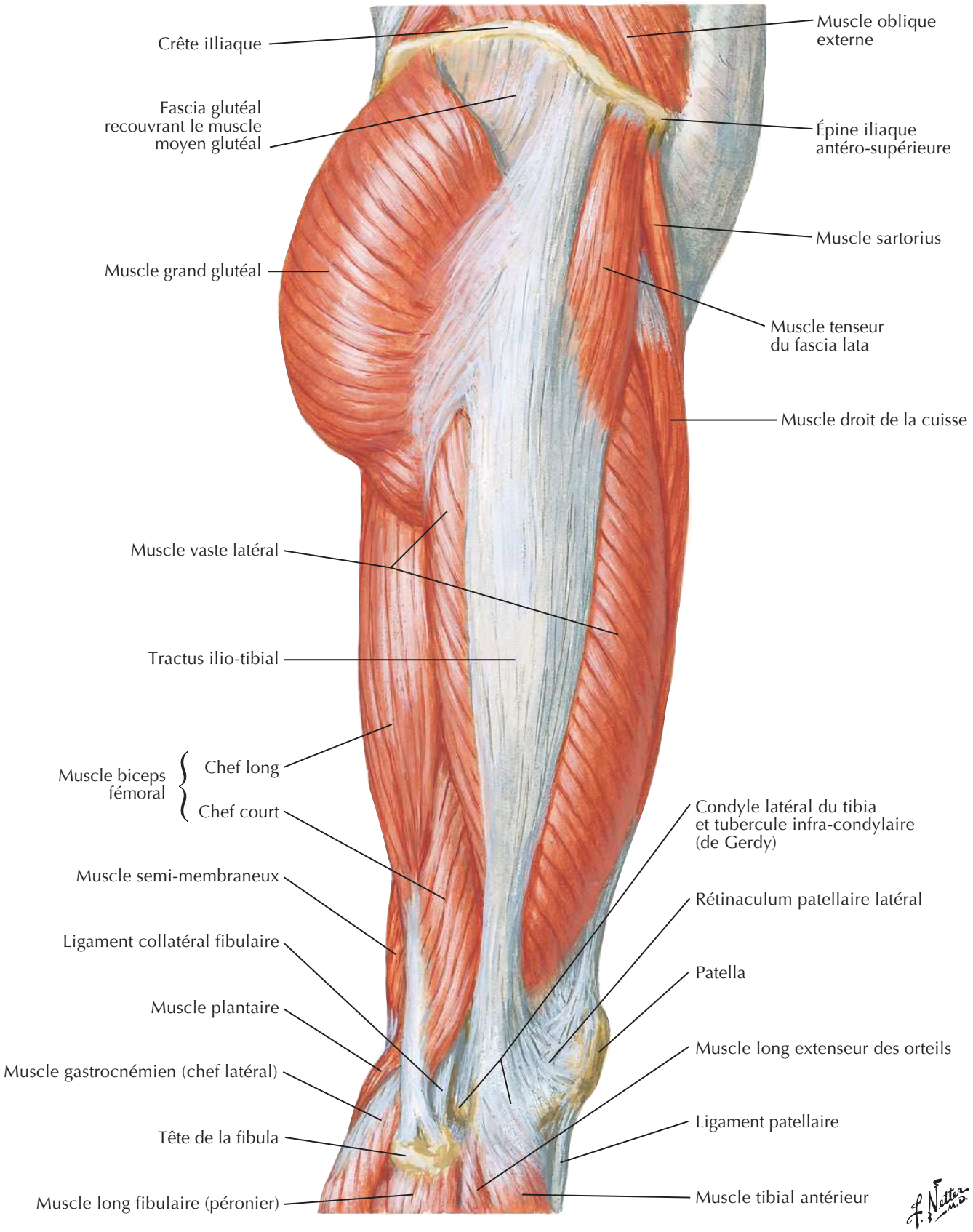

BIBLIOTHEQUE DE LA RECHERCHE BIBLIOGRAPHIQUE SCIENCE MEDICALE

BIBLIOTHEQUE DE LA RECHERCHE BIBLIOGRAPHIQUE SCIENCE MEDICALE

Muscles de la hanche et de la cuisse : vues postérieures

Voir aussi **Planches 338, 339, 488**

Dissection superficielle | **Dissection profonde**

Crête iliaque
Fascia glutéal recouvrant le muscle moyen glutéal
Muscle petit glutéal
Muscle grand glutéal
Muscle piriforme
Nerf sciatique (ischiatique)
Ligament sacro-épineux
Muscle jumeau supérieur
Muscle obturateur interne
Muscle jumeau inférieur
Ligament sacro-tubéral
Muscle carré fémoral
Tubérosité ischiatique
Muscle semi-tendineux
Grand trochanter
Muscle biceps fémoral (chef long)
Adducteur minime, partie du Muscle grand adducteur
Muscle semi-membraneux
Tractus ilio-tibial
Muscle gracile
Muscle biceps fémoral
Chef court
Chef long
Muscle semi-membraneux
Muscle semi-tendineux
Vaisseaux poplités et nerf tibial
Nerf fibulaire commun (péronier)
Muscle plantaire
Muscle gastrocnémien
Chef médial
Chef latéral
Muscle sartorius
Muscle poplité
Arcade tendineuse du Muscle soléaire
Tendon du plantaire (*coupé*)

F. Netter M.D.

BIBLIOTHEQUE DE LA RECHERCHE BIBLIOGRAPHIQUE SCIENCE MEDICALE

BIBLIOTHEQUE DE LA RECHERCHE BIBLIOGRAPHIQUE SCIENCE MEDICALE

Muscles psoas et iliaque

Voir aussi **Planches 253, 258, 262**

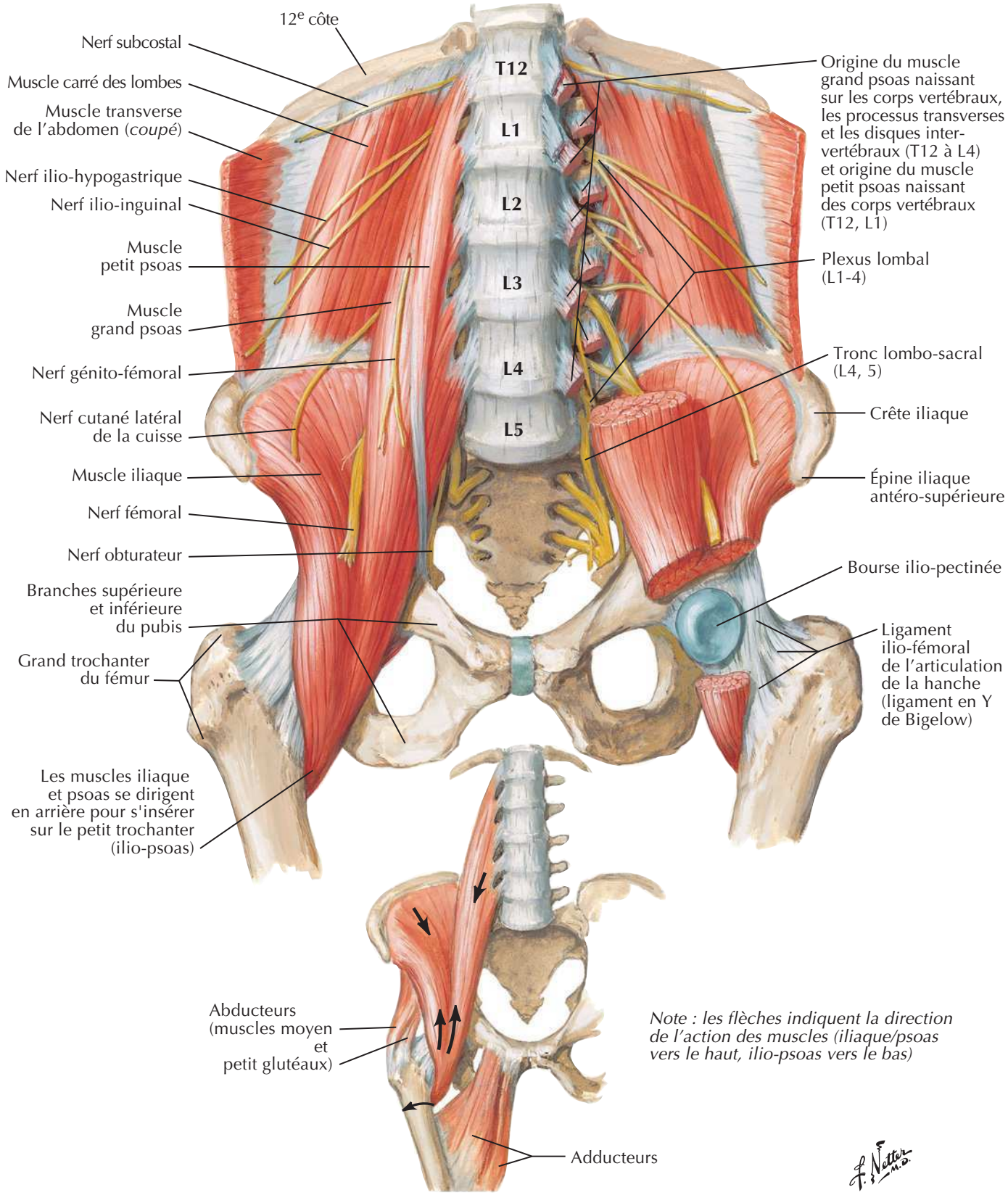

BIBLIOTHEQUE DE LA RECHERCHE BIBLIOGRAPHIQUE SCIENCE MEDICALE

BIBLIOTHEQUE DE LA RECHERCHE BIBLIOGRAPHIQUE SCIENCE MEDICALE

Plexus lombo-sacral et coccygien

Voir aussi **Planche 262**

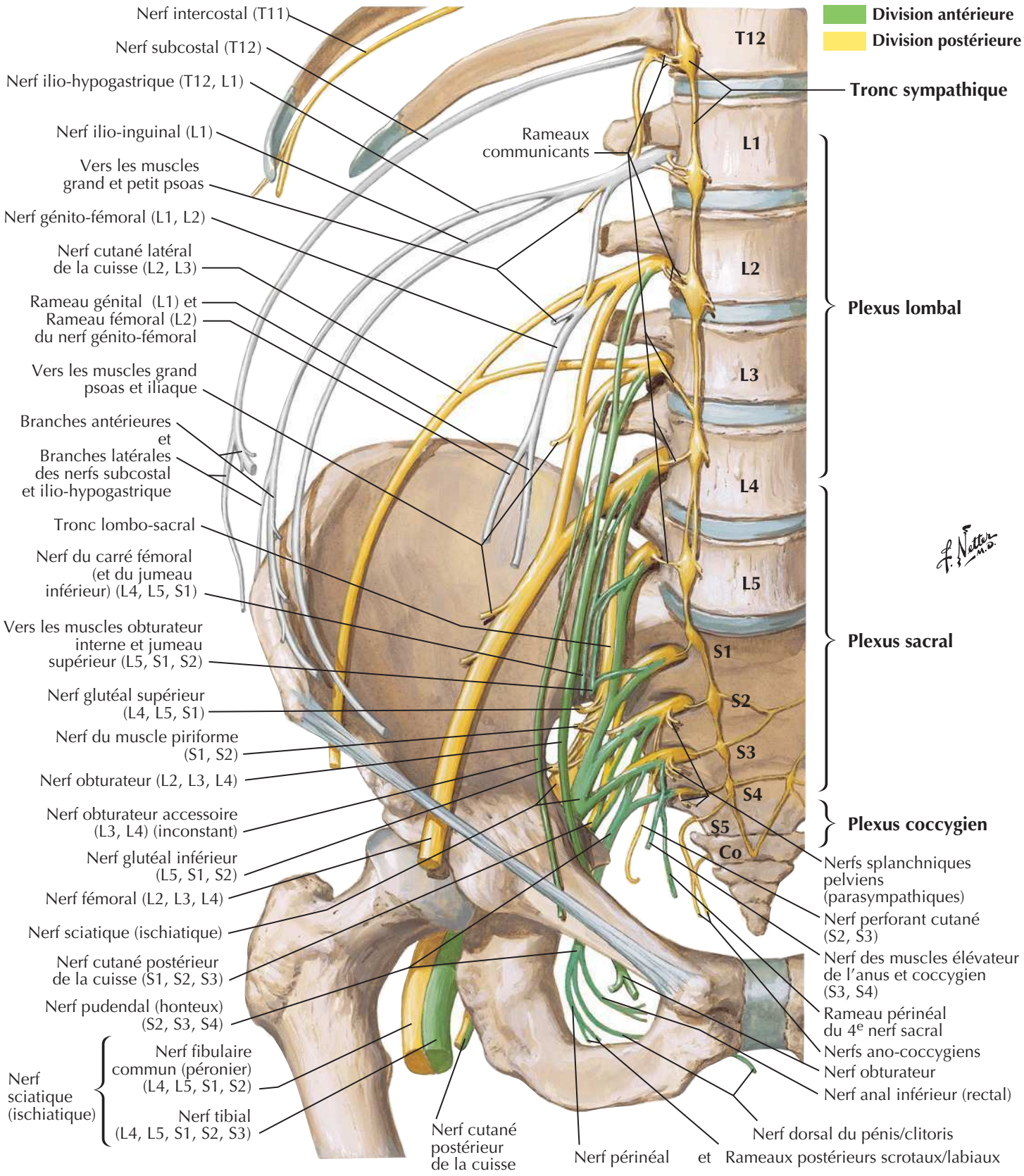

BIBLIOTHEQUE DE LA RECHERCHE BIBLIOGRAPHIQUE SCIENCE MEDICALE

BIBLIOTHEQUE DE LA RECHERCHE BIBLIOGRAPHIQUE SCIENCE MEDICALE

Plexus lombal

Voir aussi **Planche 262**

Schéma

Nerf subcostal (T12)
Rameaux communicants blancs et gris
Nerf ilio-hypogastrique
Nerf ilio-inguinal
Nerf génito-fémoral
Nerf cutané latéral de la cuisse
Rameaux communicants gris
Rameaux musculaires pour le psoas et l'iliaque
Nerf fémoral
Nerf obturateur accessoire (souvent absent)
Nerf obturateur
Tronc lombo-sacral

T12
L1
L2
L3
L4
L5

Rameaux ventraux du plexus lombal des nerfs spinaux

Division antérieure
Division postérieure

Diaphragme (*coupé*)
Nerf subcostal (T12)
Tronc sympathique
Nerf ilio-hypogastrique
Nerf ilio-inguinal
Nerf génito-fémoral (*coupé*)
Nerf cutané latéral de la cuisse
Nerf fémoral
Nerf obturateur
Muscle grand psoas (*coupé*)
Troncs lombo-sacraux
Ligament inguinal (de Poupart)

L1
L2
L3
L4

Rameaux communicants blancs et gris
Nerf subcostal (T12)
Nerf ilio-hypogastrique (T12, L1)
Nerf ilio-inguinal (L1)
Muscle transverse de l'abdomen
Muscle carré des lombes
Muscle grand psoas
Rameaux communicants gris
Nerf génito-fémoral (L1, 2)
Muscle iliaque
Nerf cutané latéral de la cuisse (L2, 3)
Nerf fémoral (L2, 4)
Rameau génital (L1) et Rameau fémoral (L2) du nerf génito-fémoral
Nerf obturateur (L2, 4)

F. Netter M.D.

BIBLIOTHEQUE DE LA RECHERCHE BIBLIOGRAPHIQUE SCIENCE MEDICALE

BIBLIOTHEQUE DE LA RECHERCHE BIBLIOGRAPHIQUE SCIENCE MEDICALE

Plexus sacral et coccygien

Voir aussi **Planche 262**

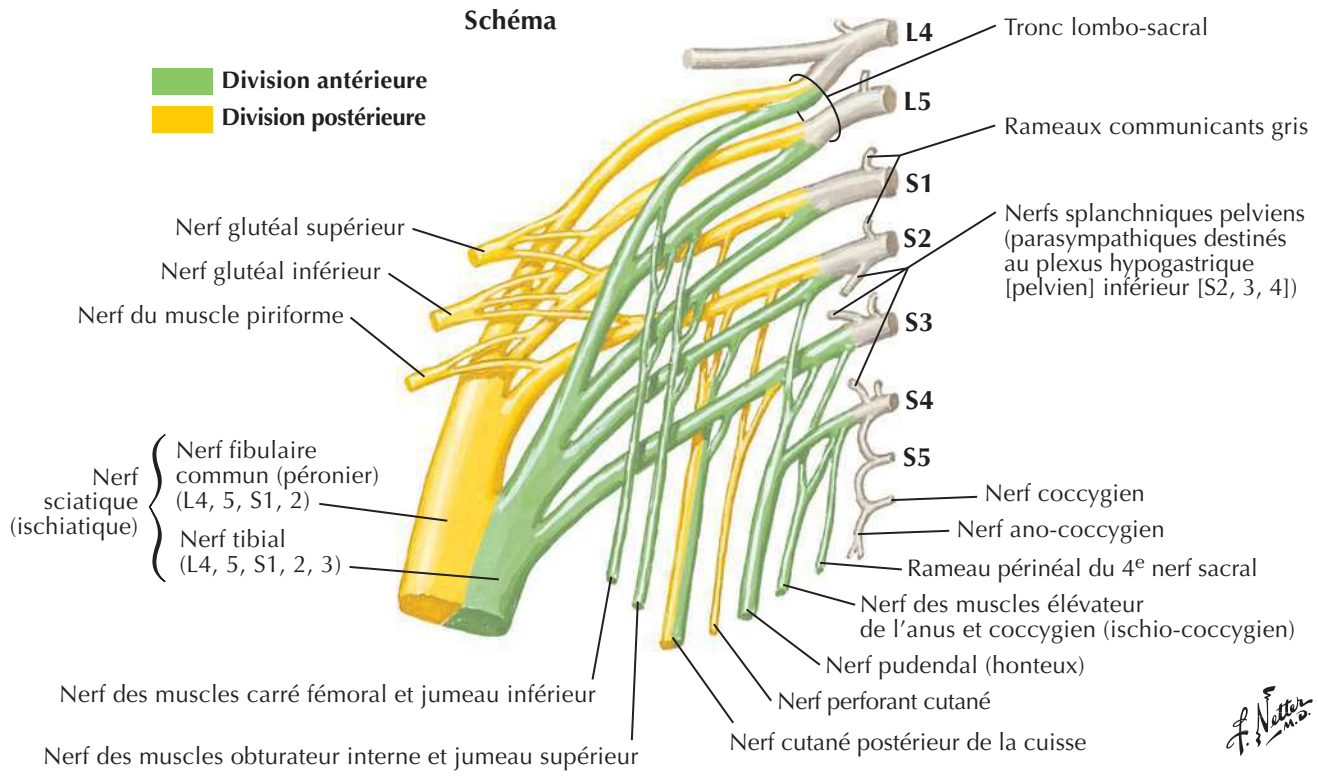

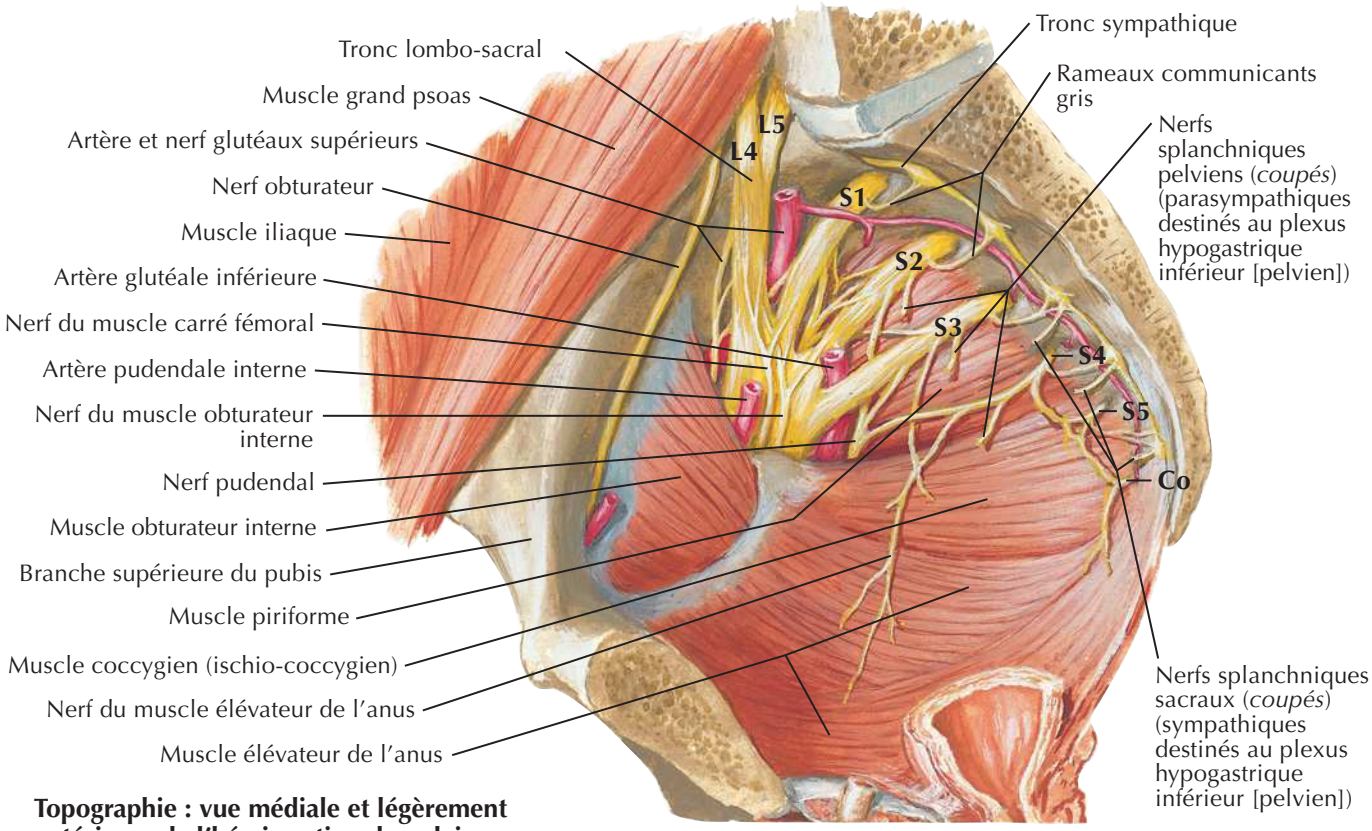

Topographie : vue médiale et légèrement antérieure de l'hémi-section du pelvis

BIBLIOTHEQUE DE LA RECHERCHE BIBLIOGRAPHIQUE SCIENCE MEDICALE

BIBLIOTHEQUE DE LA RECHERCHE BIBLIOGRAPHIQUE SCIENCE MEDICALE

Artères et nerfs de la cuisse : vues antérieures

Voir aussi **Planche 525**

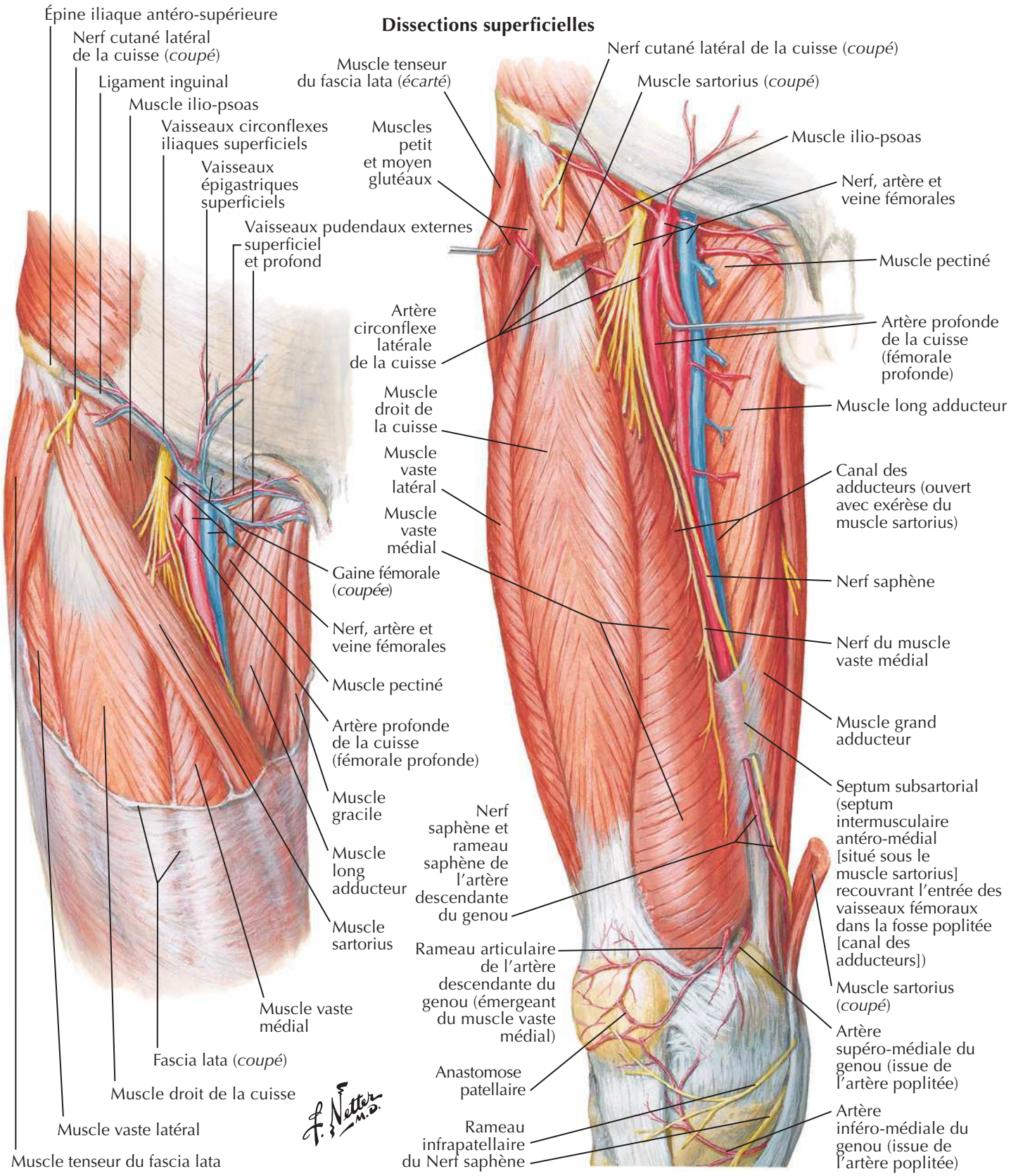

BIBLIOTHEQUE DE LA RECHERCHE BIBLIOGRAPHIQUE SCIENCE MEDICALE

BIBLIOTHEQUE DE LA RECHERCHE BIBLIOGRAPHIQUE SCIENCE MEDICALE

Artères et nerfs de la cuisse : vues antérieures (suite)

Voir aussi **Planches 525, 526**

Dissection profonde

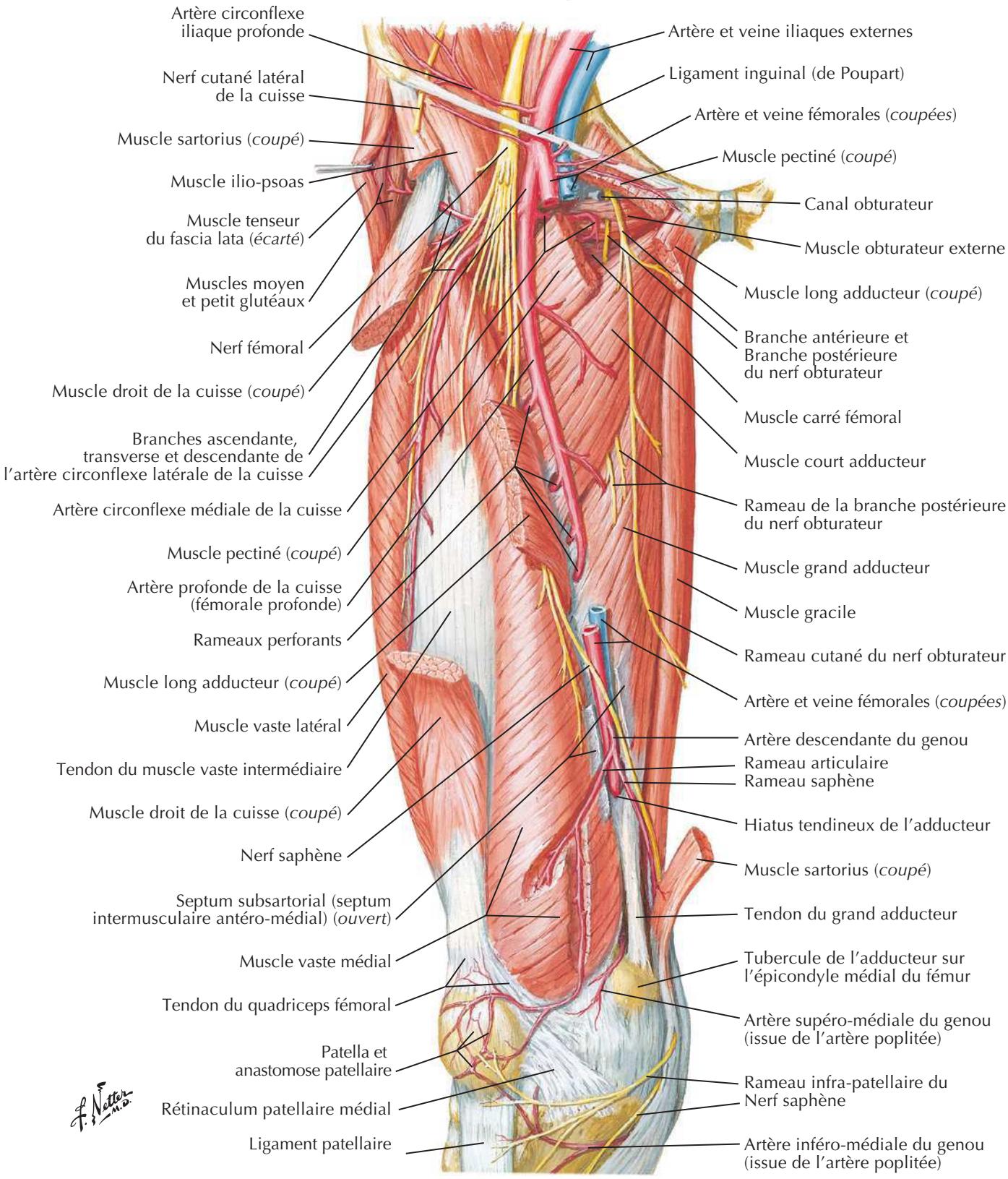

BIBLIOTHEQUE DE LA RECHERCHE BIBLIOGRAPHIQUE SCIENCE MEDICALE

BIBLIOTHEQUE DE LA RECHERCHE BIBLIOGRAPHIQUE SCIENCE MEDICALE

Artères et nerfs de la cuisse : vue postérieure

Voir aussi **Planche 527**

Dissection profonde

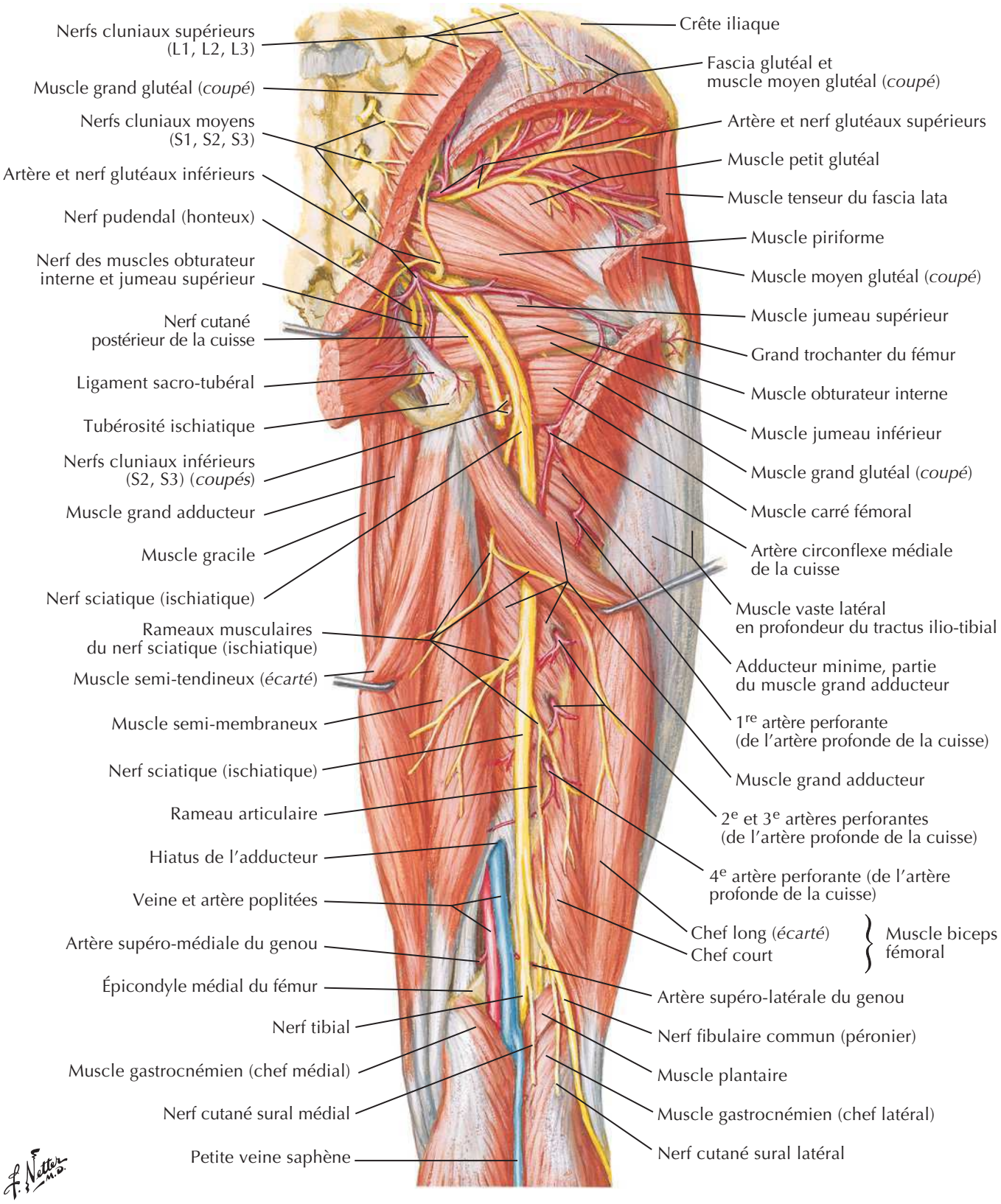

BIBLIOTHEQUE DE LA RECHERCHE BIBLIOGRAPHIQUE SCIENCE MEDICALE

BIBLIOTHEQUE DE LA RECHERCHE BIBLIOGRAPHIQUE SCIENCE MEDICALE

Nerfs de la hanche et de la fesse

Voir aussi **Planche 333**

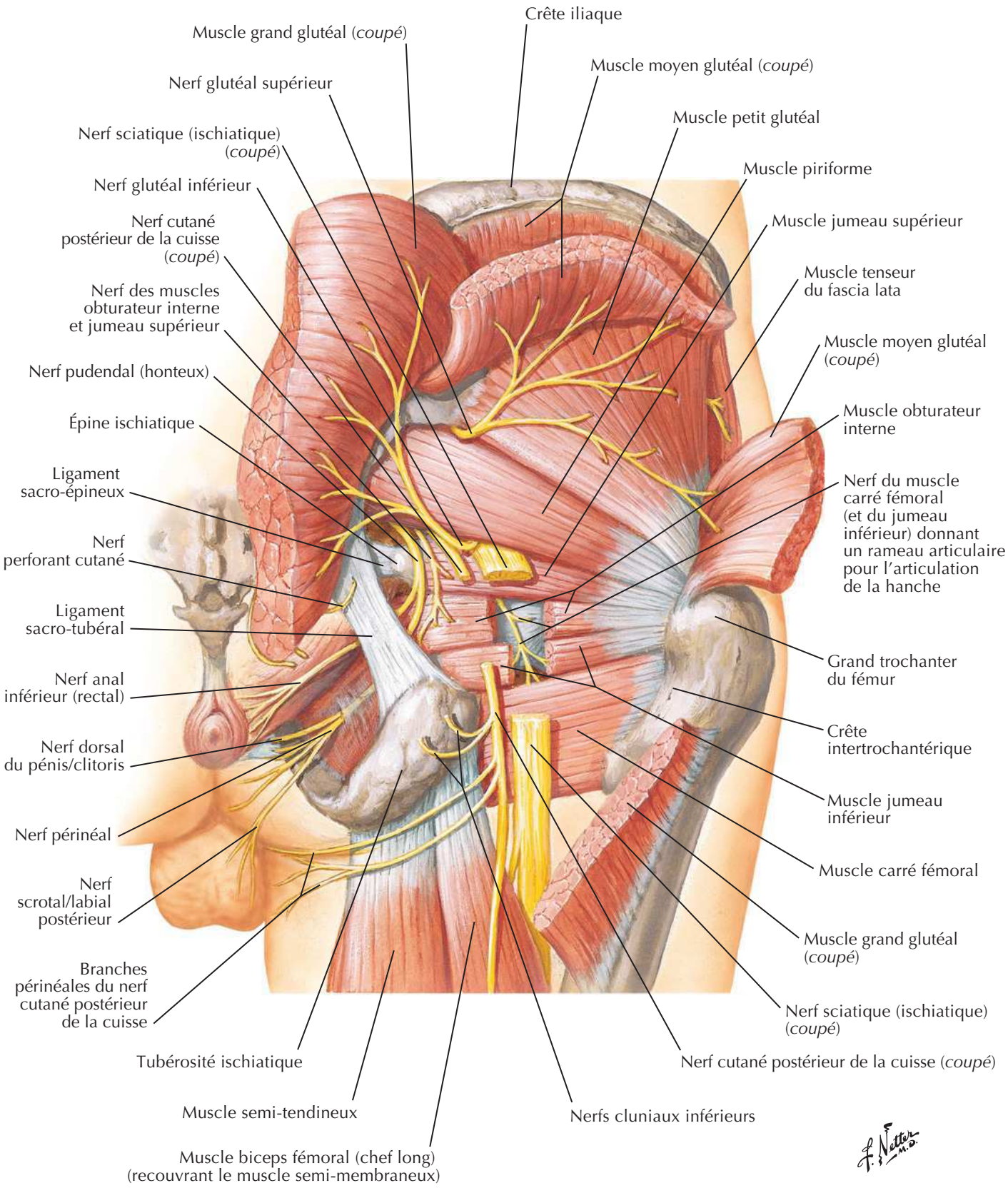

BIBLIOTHEQUE DE LA RECHERCHE BIBLIOGRAPHIQUE SCIENCE MEDICALE

BIBLIOTHEQUE DE LA RECHERCHE BIBLIOGRAPHIQUE SCIENCE MEDICALE

Artères de la tête et du col du fémur

Voir aussi **Planches 499, 530**

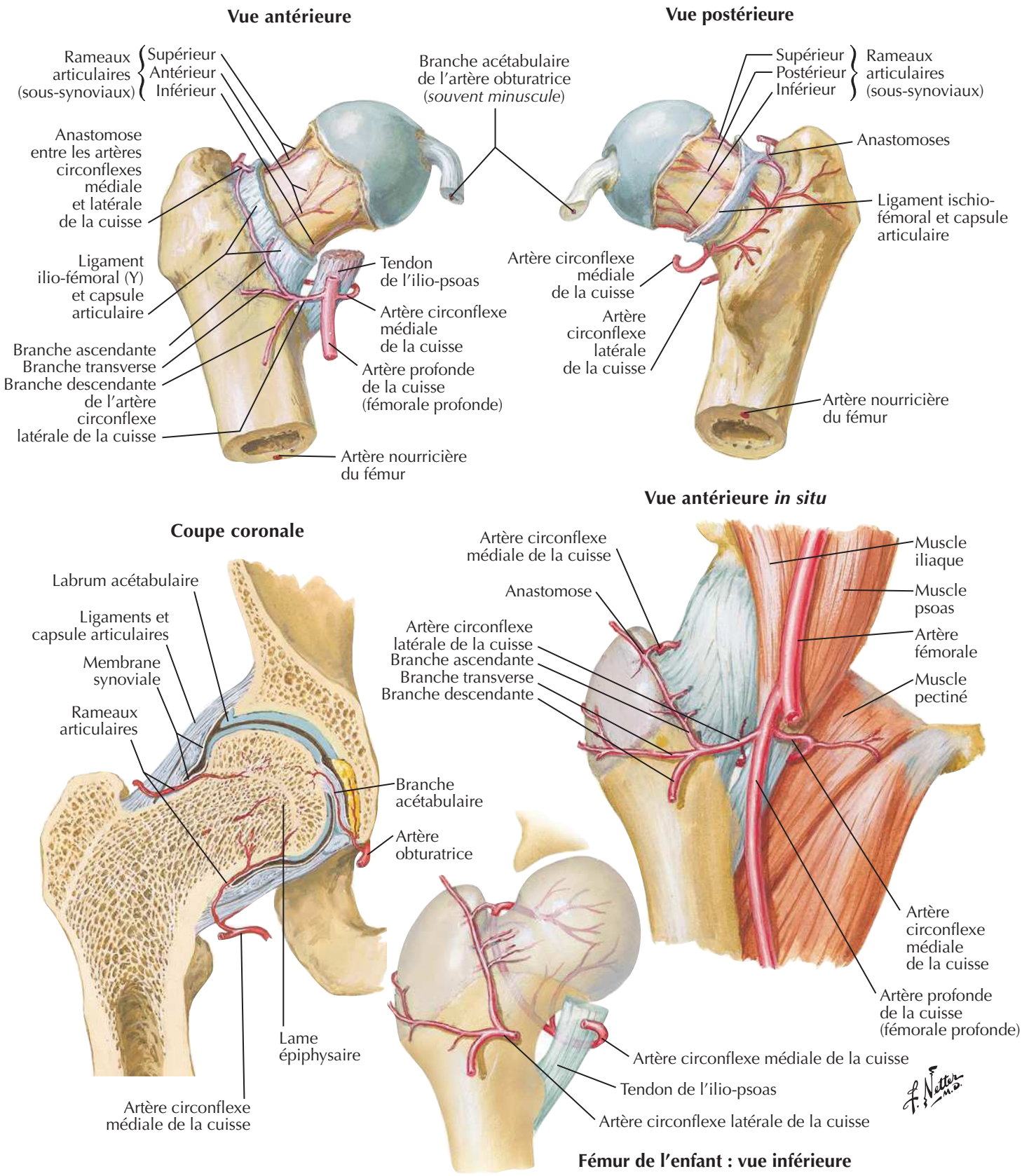

BIBLIOTHEQUE DE LA RECHERCHE BIBLIOGRAPHIQUE SCIENCE MEDICALE

BIBLIOTHEQUE DE LA RECHERCHE BIBLIOGRAPHIQUE SCIENCE MEDICALE

Cuisse : coupes transversales sériées

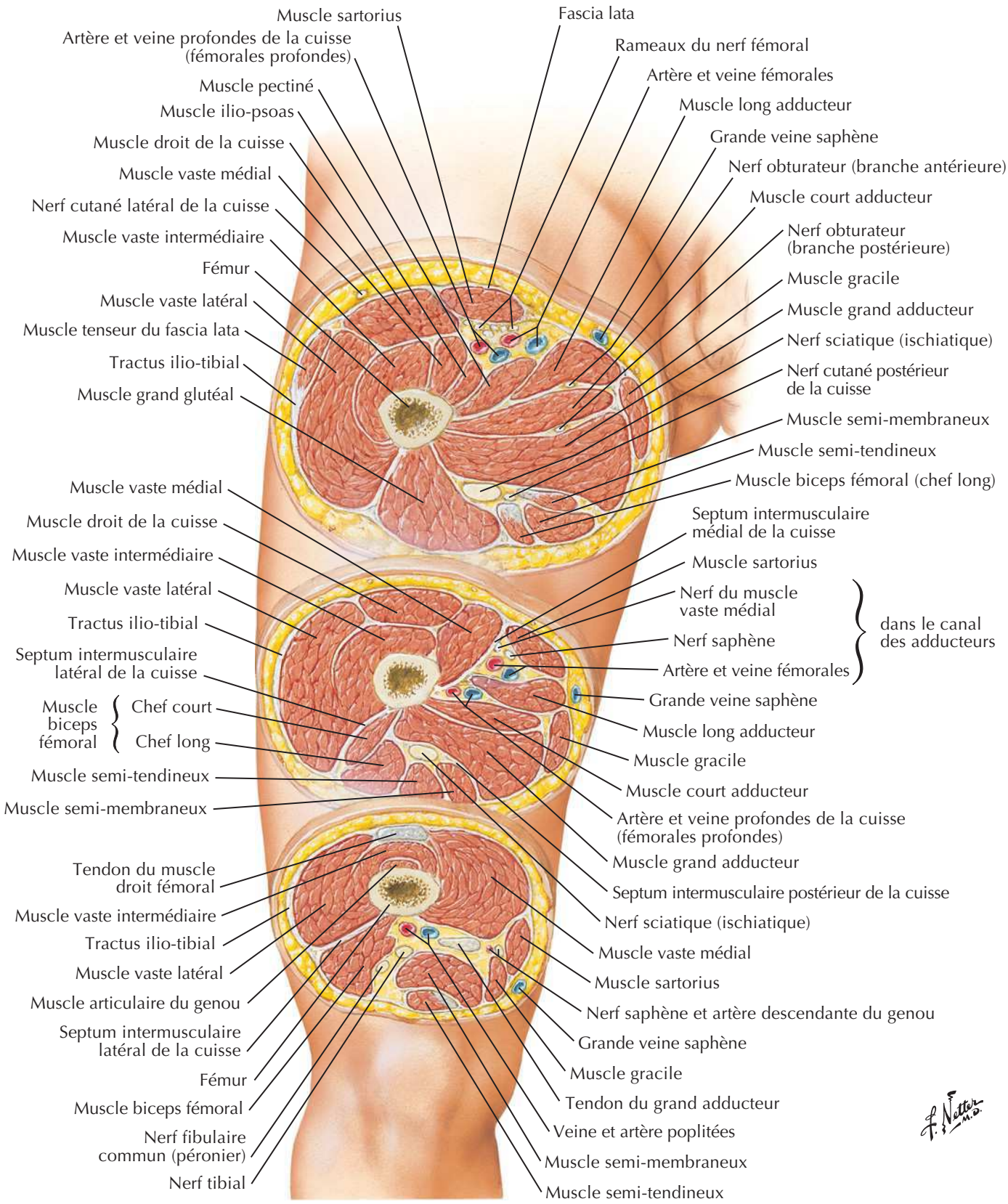

BIBLIOTHEQUE DE LA RECHERCHE BIBLIOGRAPHIQUE SCIENCE MEDICALE

BIBLIOTHEQUE DE LA RECHERCHE BIBLIOGRAPHIQUE SCIENCE MEDICALE

Genou : vues latérale et médiale

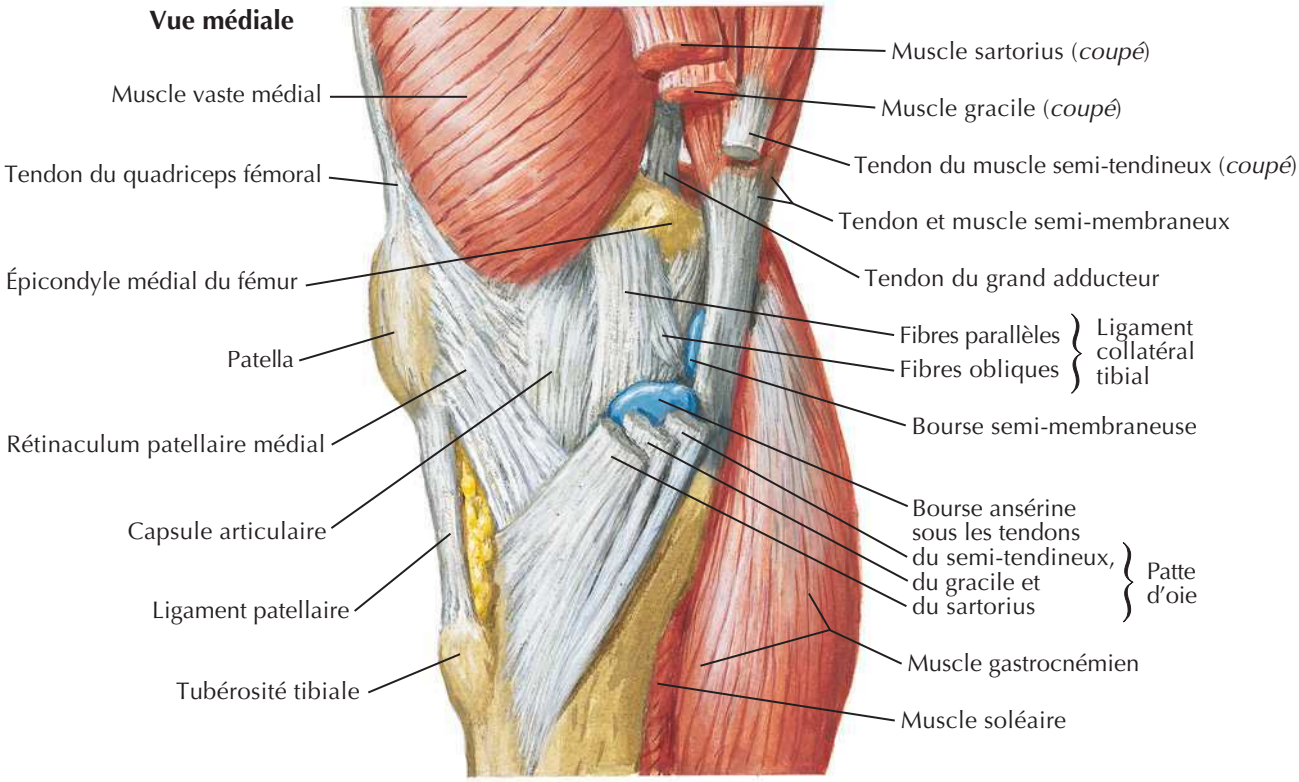

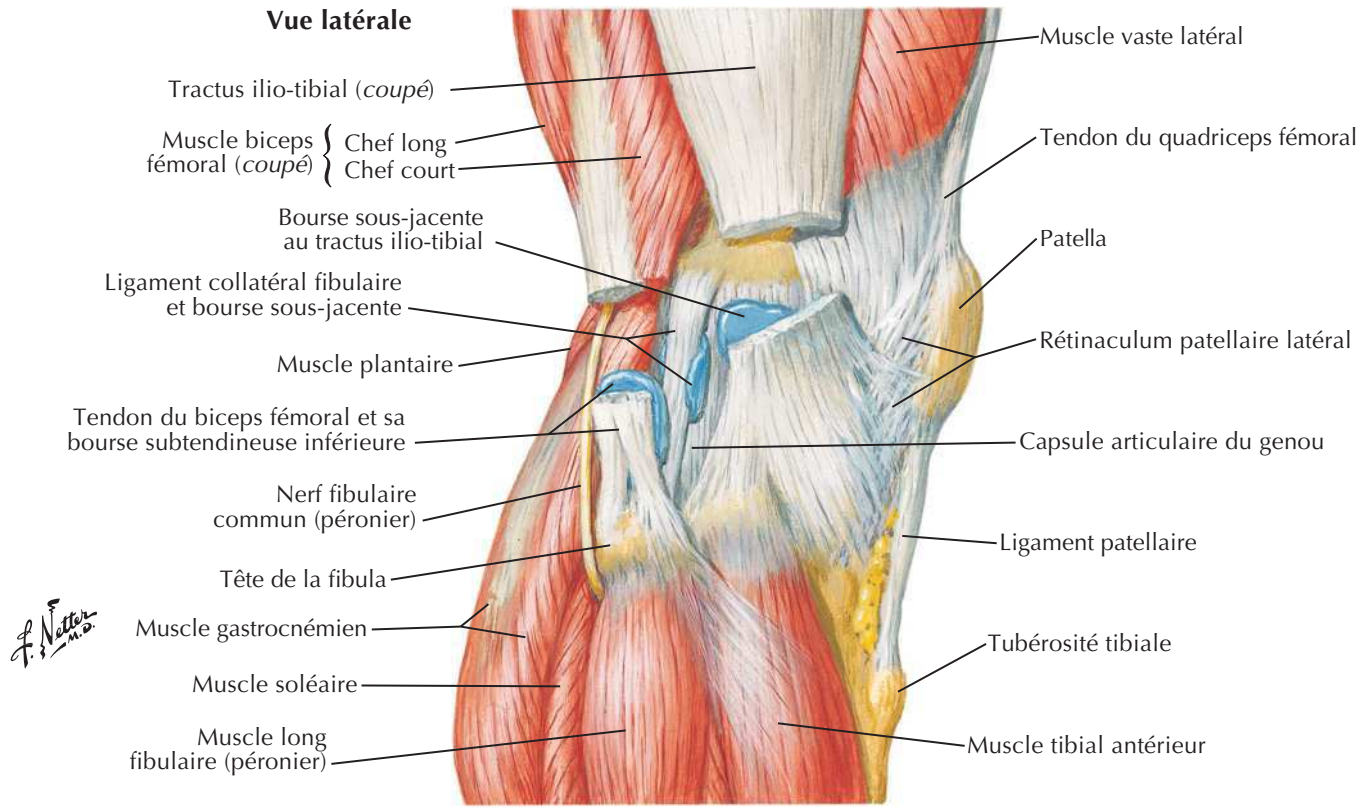

BIBLIOTHEQUE DE LA RECHERCHE BIBLIOGRAPHIQUE SCIENCE MEDICALE

BIBLIOTHEQUE DE LA RECHERCHE BIBLIOGRAPHIQUE SCIENCE MEDICALE

Genou : vues antérieures

Voir aussi **Planche 497**

Genou droit en extension

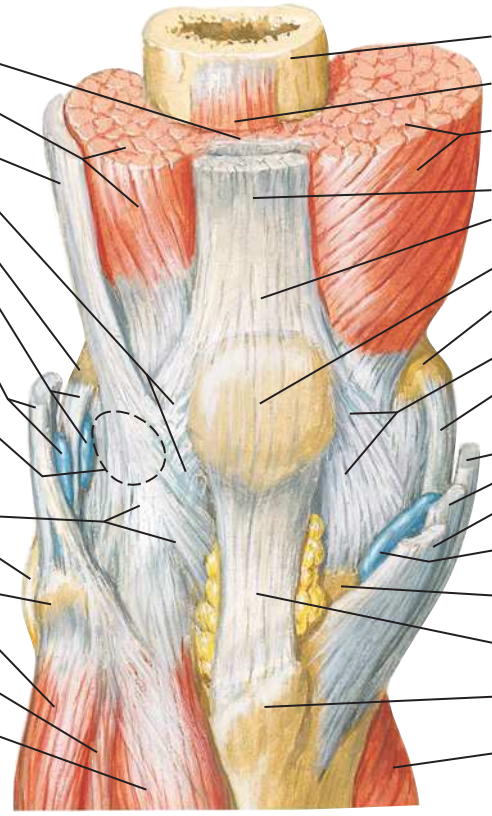

Articulation ouverte, genou légèrement fléchi

BIBLIOTHEQUE DE LA RECHERCHE BIBLIOGRAPHIQUE SCIENCE MEDICALE

BIBLIOTHEQUE DE LA RECHERCHE BIBLIOGRAPHIQUE SCIENCE MEDICALE

Genou : intérieur

Voir aussi **Planche 501**

Vue inférieure

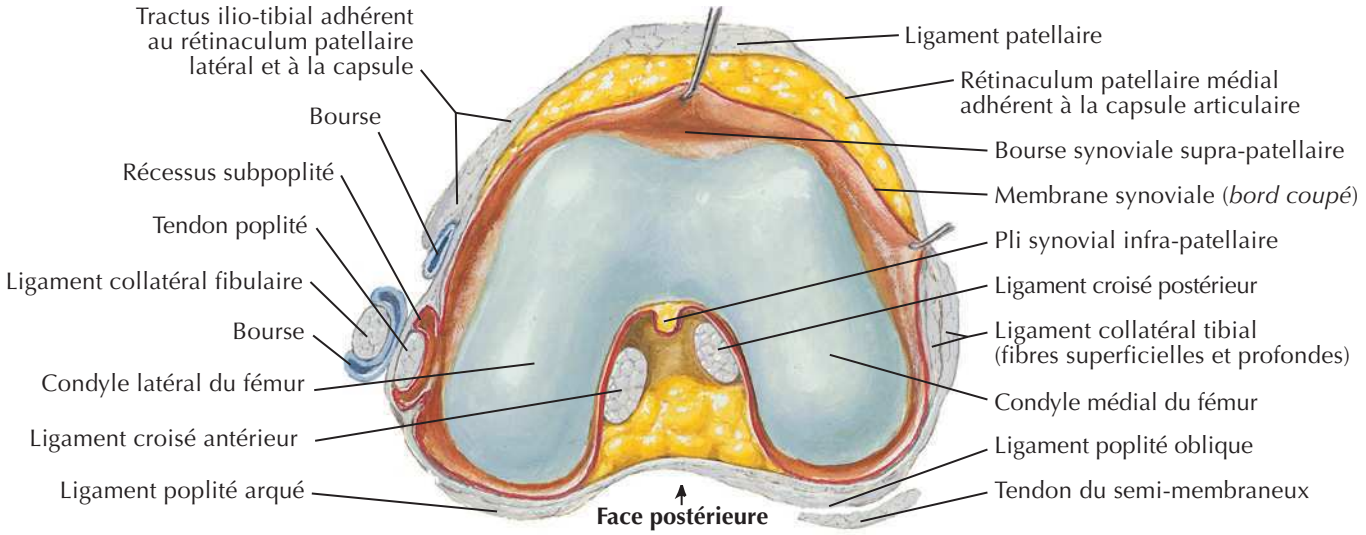

Vue supérieure

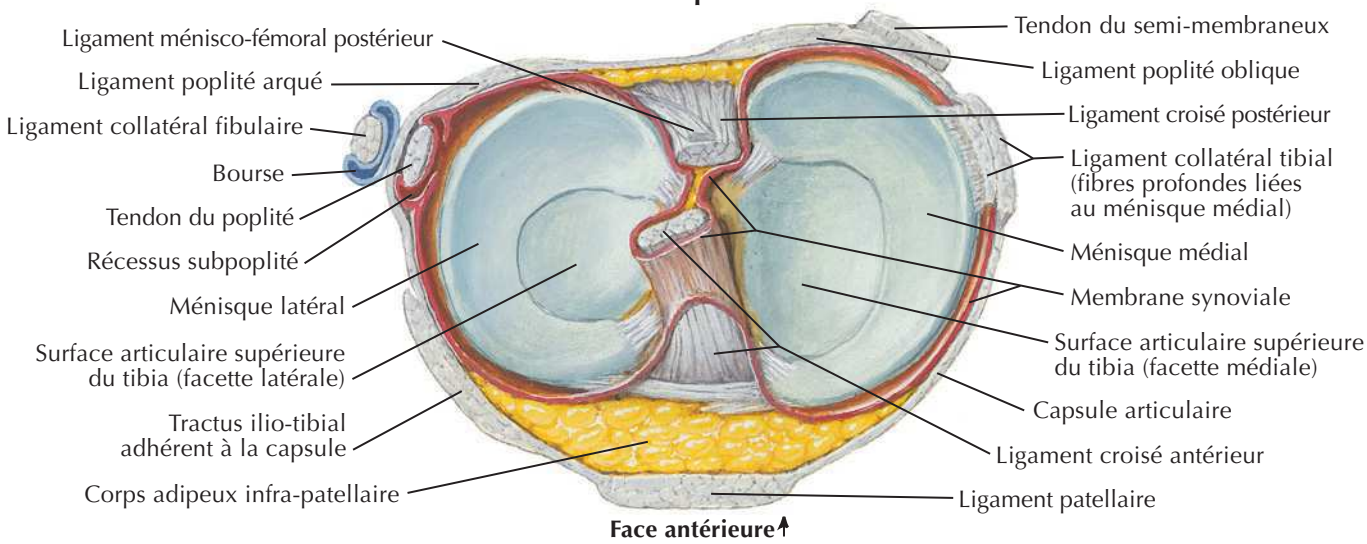

Vue supérieure : après ablation des ligaments et du cartilage

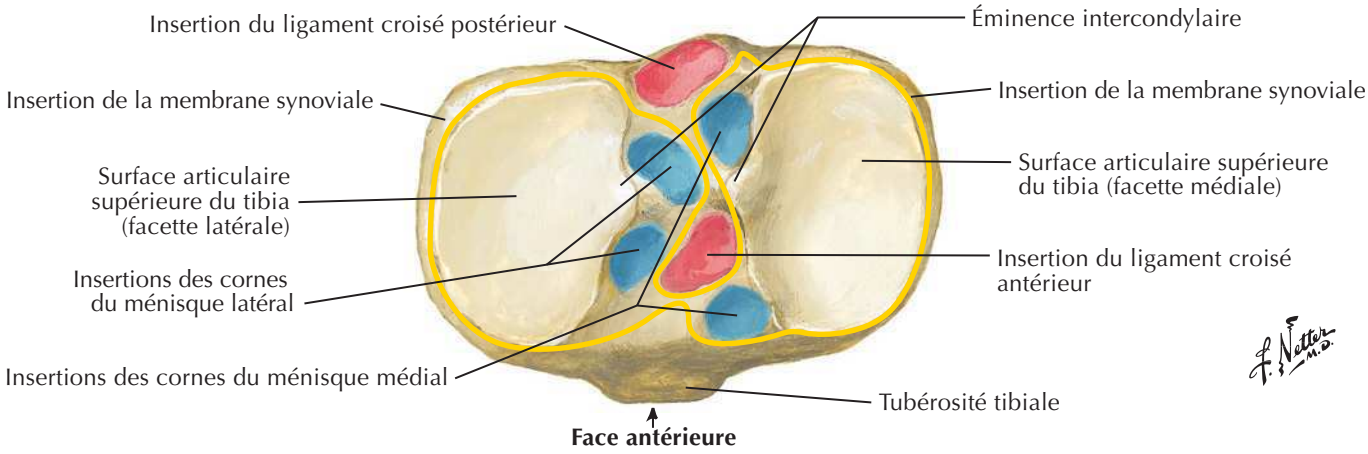

BIBLIOTHEQUE DE LA RECHERCHE BIBLIOGRAPHIQUE SCIENCE MEDICALE

Genou : ligaments croisés et collatéraux

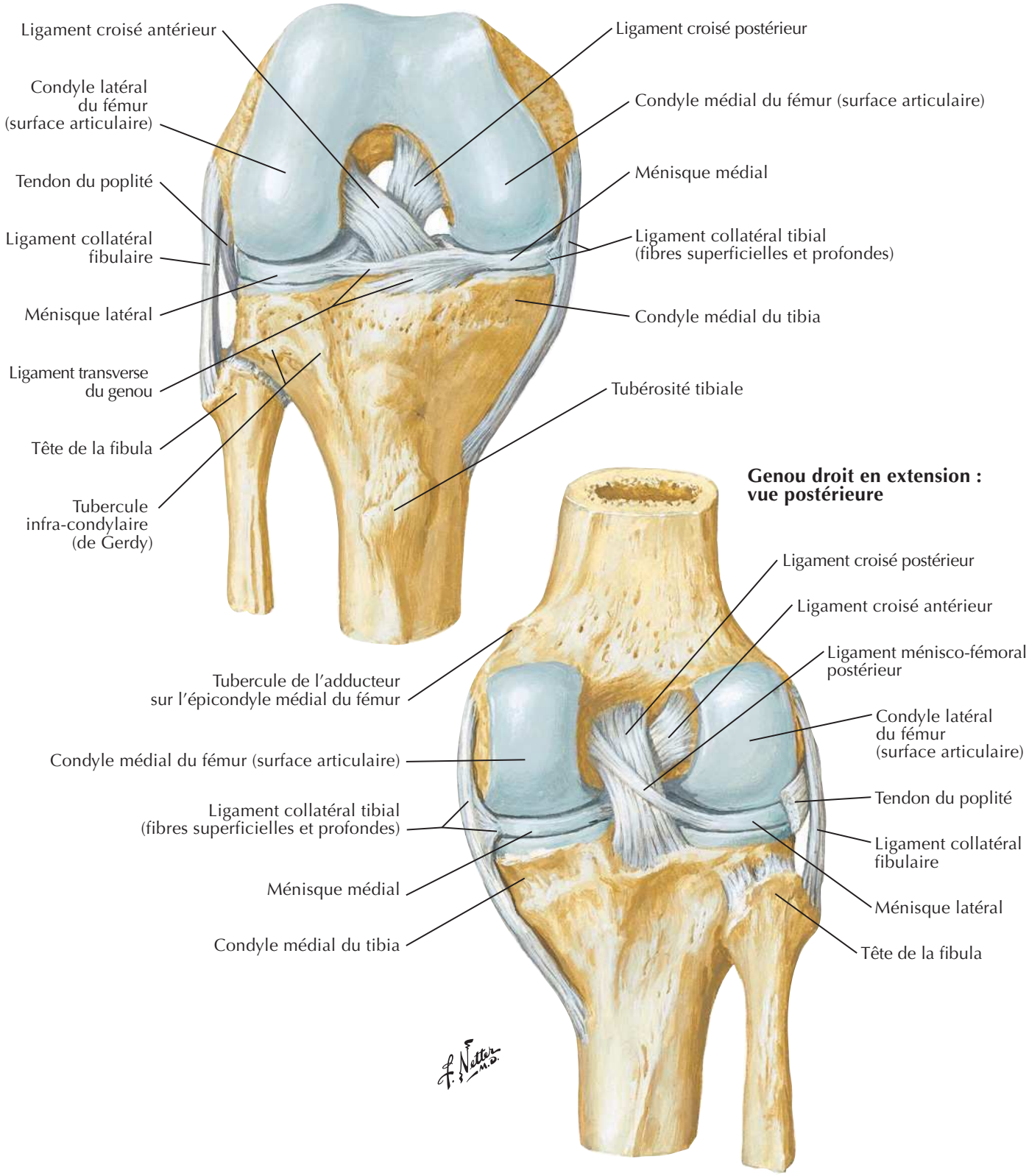

BIBLIOTHEQUE DE LA RECHERCHE BIBLIOGRAPHIQUE SCIENCE MEDICALE

BIBLIOTHEQUE DE LA RECHERCHE BIBLIOGRAPHIQUE SCIENCE MEDICALE

Genou : radiographie de face et vue postérieure

Voir aussi **Planche 494**

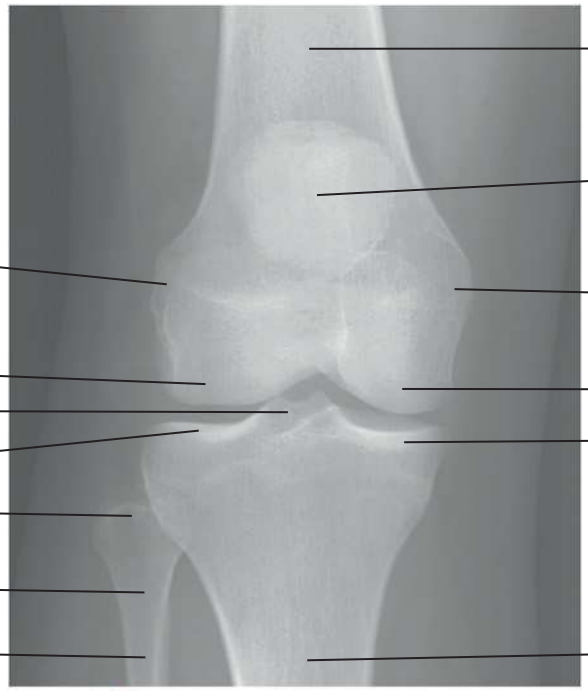

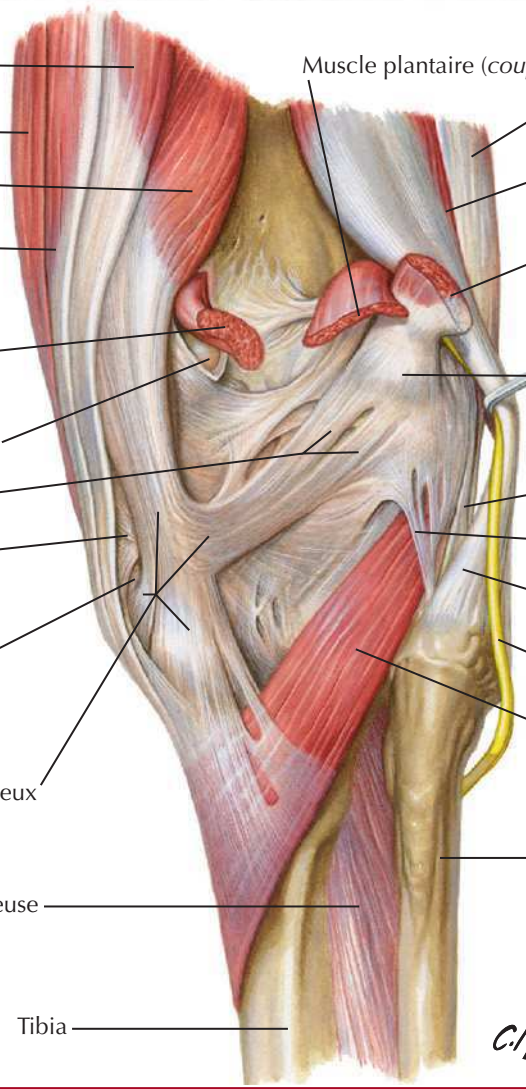

BIBLIOTHEQUE DE LA RECHERCHE BIBLIOGRAPHIQUE SCIENCE MEDICALE

BIBLIOTHEQUE DE LA RECHERCHE BIBLIOGRAPHIQUE SCIENCE MEDICALE

Genou : vues postérieure et sagittale

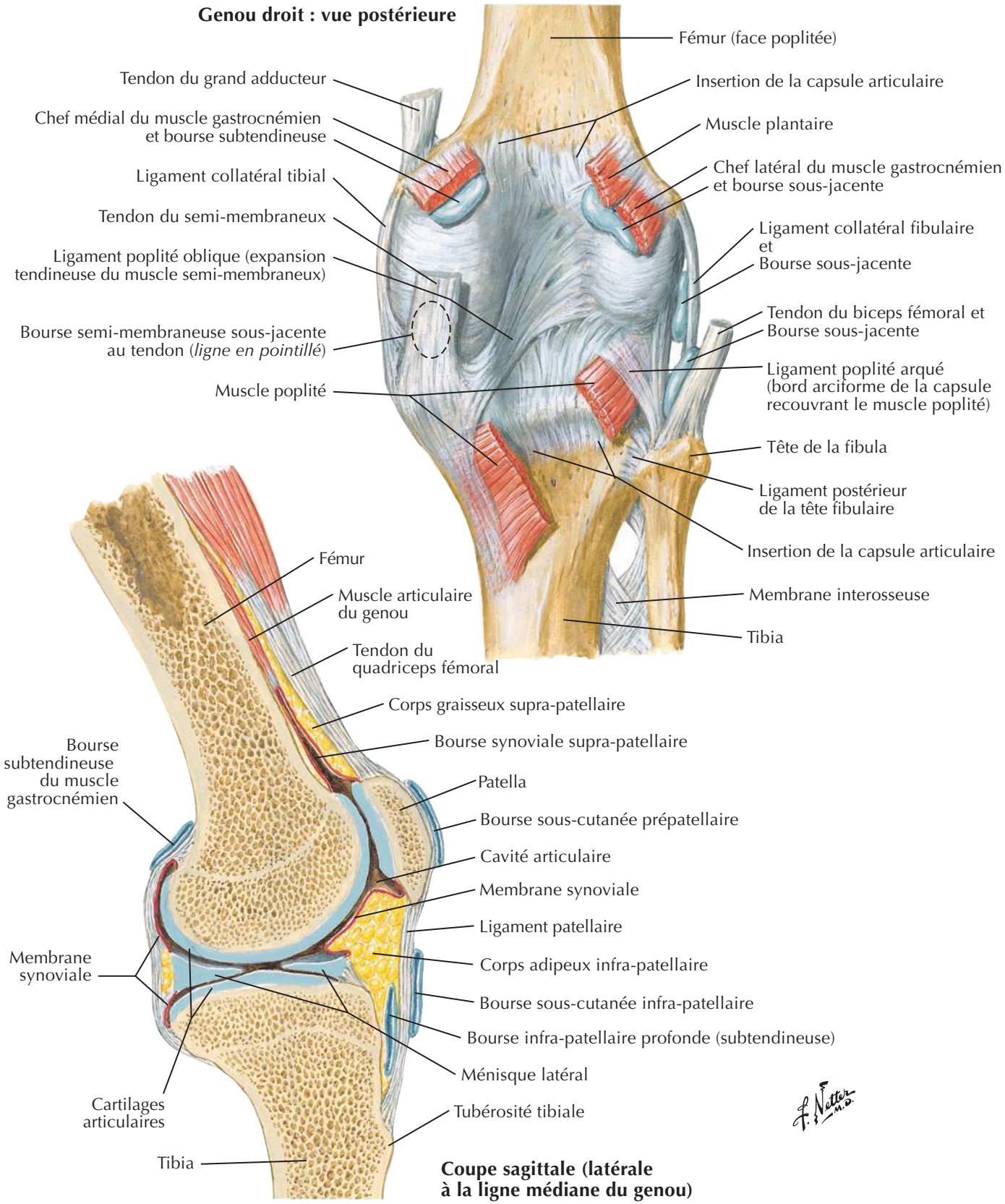

BIBLIOTHEQUE DE LA RECHERCHE BIBLIOGRAPHIQUE SCIENCE MEDICALE

BIBLIOTHEQUE DE LA RECHERCHE BIBLIOGRAPHIQUE SCIENCE MEDICALE

Artères de la cuisse et du genou : schéma

Voir aussi **Planches 491, 508, 509, 518**

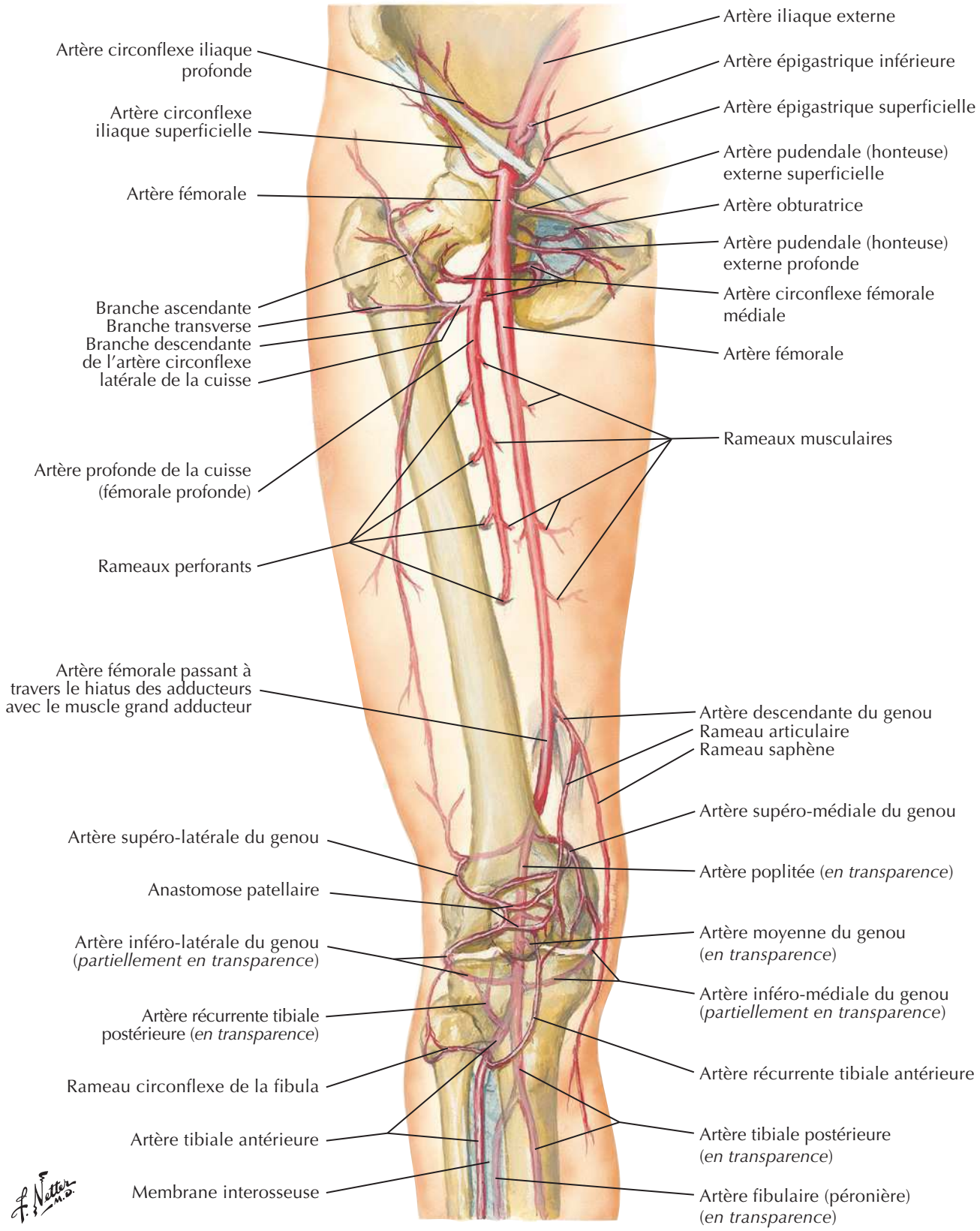

BIBLIOTHEQUE DE LA RECHERCHE BIBLIOGRAPHIQUE SCIENCE MEDICALE

BIBLIOTHEQUE DE LA RECHERCHE BIBLIOGRAPHIQUE SCIENCE MEDICALE

Tibia et fibula

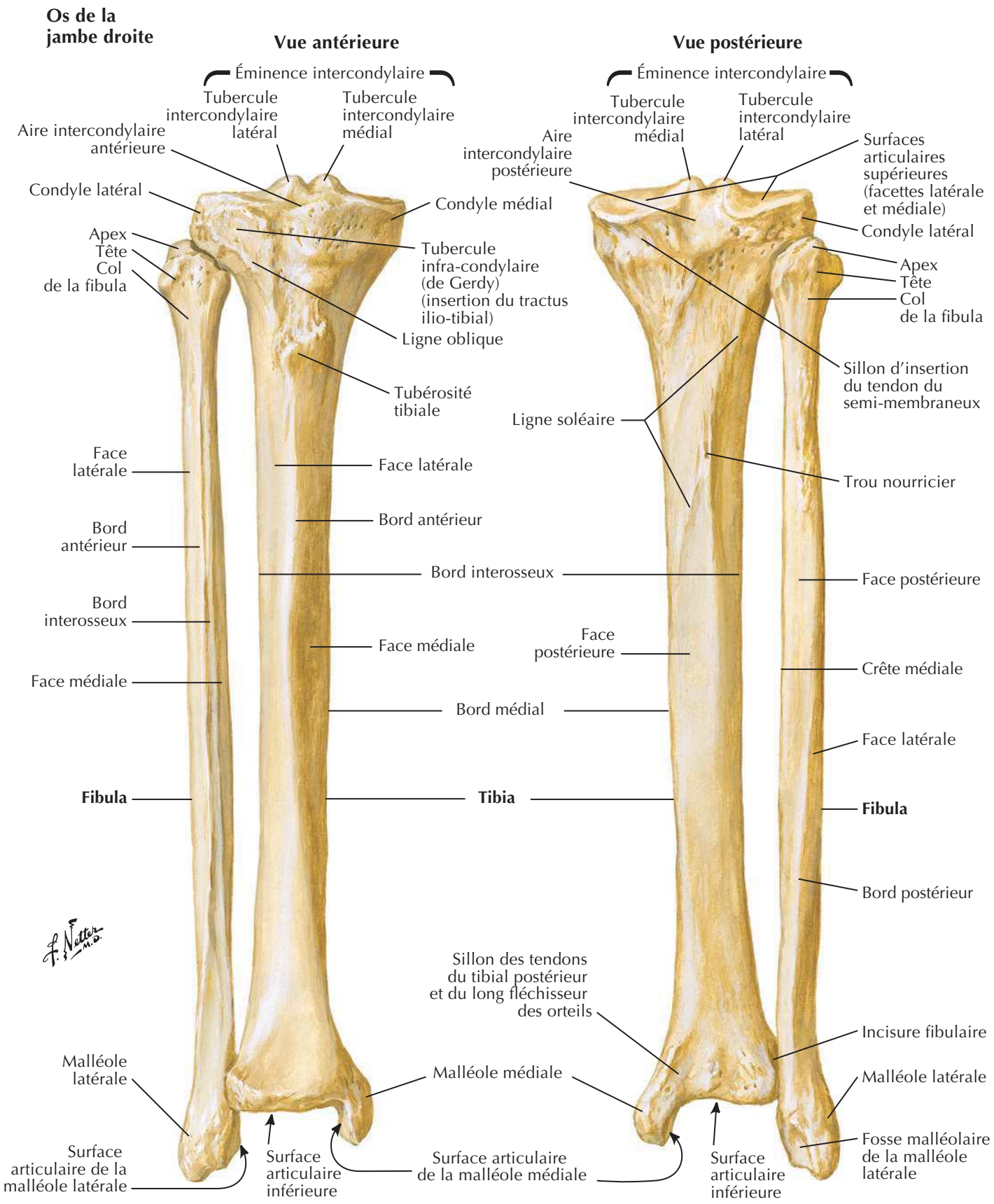

BIBLIOTHEQUE DE LA RECHERCHE BIBLIOGRAPHIQUE SCIENCE MEDICALE

BIBLIOTHEQUE DE LA RECHERCHE BIBLIOGRAPHIQUE SCIENCE MEDICALE

Tibia et fibula (suite)

Voir aussi **Planche 495**

Vue antérieure avec les insertions ligamentaires

Tractus ilio-tibial
Postérieur } Ligaments croisés
Antérieur
Ligament collatéral fibulaire
Ligament collatéral tibial
Tendon du biceps fémoral
Tête de la fibula
Ligament antérieur de la tête fibulaire
Ligament patellaire
Tubérosité tibiale
Tubercule de Gerdy
Bord antérieur
Bord antérieur
Bord interosseux
Bord interosseux
Face latérale
Membrane interosseuse
Face latérale
Fibula
Tibia
Ligament tibio-fibulaire antérieur
Ligament talo-fibulaire postérieur
Malléole latérale
Malléole médiale
Ligament talo-fibulaire antérieur
Ligament médial de la cheville (deltoïdien)
Ligament calcanéo-fibulaire

Vue supérieure

Ligament postérieur de la tête fibulaire
Aire intercondylaire postérieure (origine du ligament croisé postérieur)
Apex
Tête
Fibula
Postérieure
Éminence intercondylaire
Ligament antérieur de la tête fibulaire
Tibia
Condyle médial
Condyle latéral
Surface articulaire supérieure (facette médiale)
Surface articulaire supérieure (facette latérale)
Antérieure
Médial } Tubercules intercondylaires
Latéral
Aire intercondylaire antérieure (origine du ligament croisé antérieur)
Tubérosité tibiale

Coupe transversale

Bord interosseux
Face latérale
Bord antérieur
Membrane interosseuse
Face médiale
Bord interosseux
Tibia
Bord antérieur
Bord médial
Face latérale
Face postérieure
Fibula
Face médiale
Bord postérieur
Crête médiale
Face postérieure

Vue inférieure

Ligament tibio-fibulaire antérieur
Antérieure
Surface articulaire de la malléole médiale
Surface articulaire de la malléole latérale
Fibula
Malléole médiale
Fosse malléolaire de la malléole latérale
Tibia
Postérieure
Ligament tibio-fibulaire postérieur
Surface articulaire inférieure du tibia

BIBLIOTHEQUE DE LA RECHERCHE BIBLIOGRAPHIQUE SCIENCE MEDICALE

BIBLIOTHEQUE DE LA RECHERCHE BIBLIOGRAPHIQUE SCIENCE MEDICALE

Insertions des muscles de la jambe

Voir aussi **Planches 505, 508**

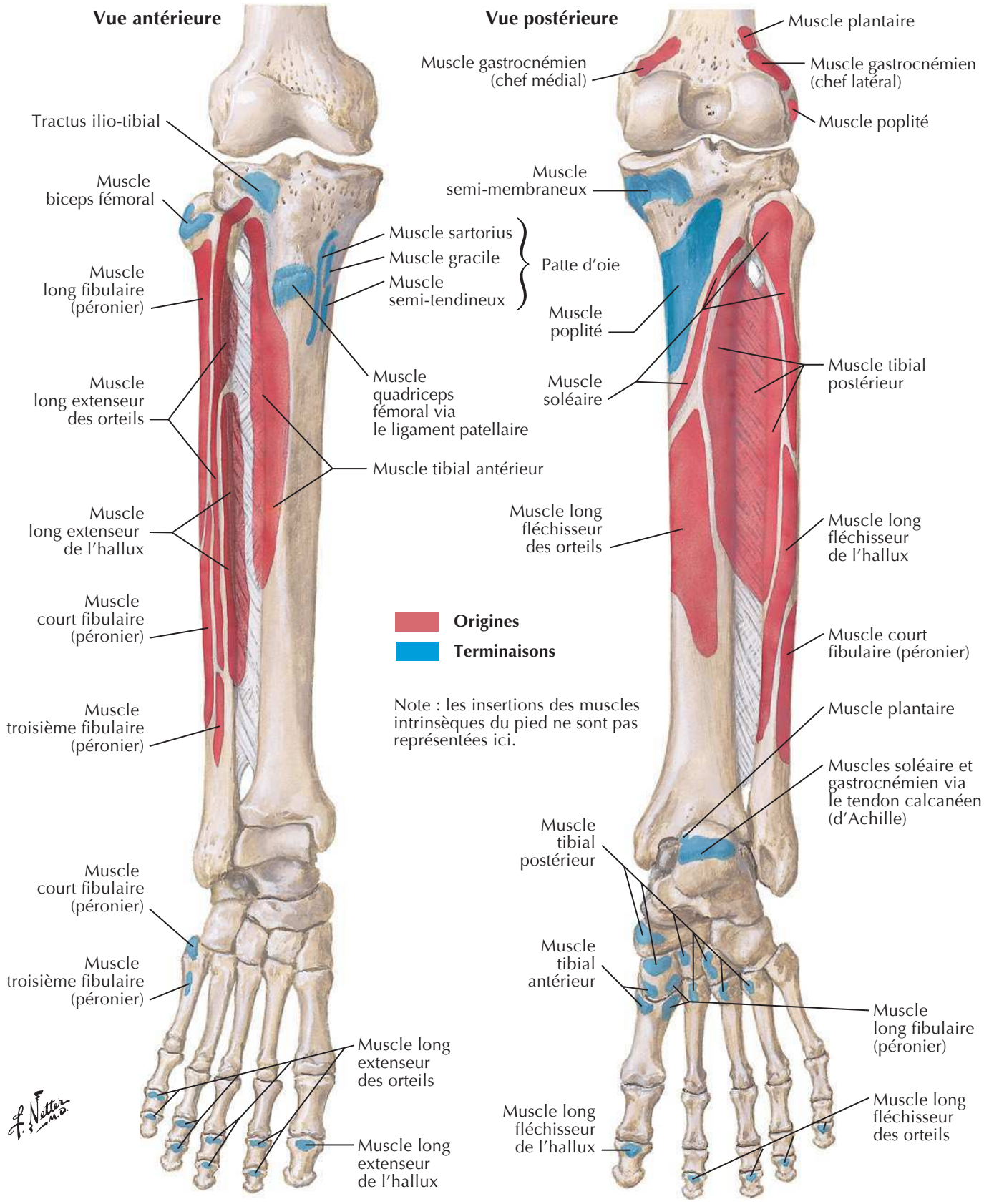

BIBLIOTHEQUE DE LA RECHERCHE BIBLIOGRAPHIQUE SCIENCE MEDICALE

BIBLIOTHEQUE DE LA RECHERCHE BIBLIOGRAPHIQUE SCIENCE MEDICALE

Muscles de la jambe (dissection superficielle) : vue postérieure

Voir aussi **Planche 528**

Jambe droite

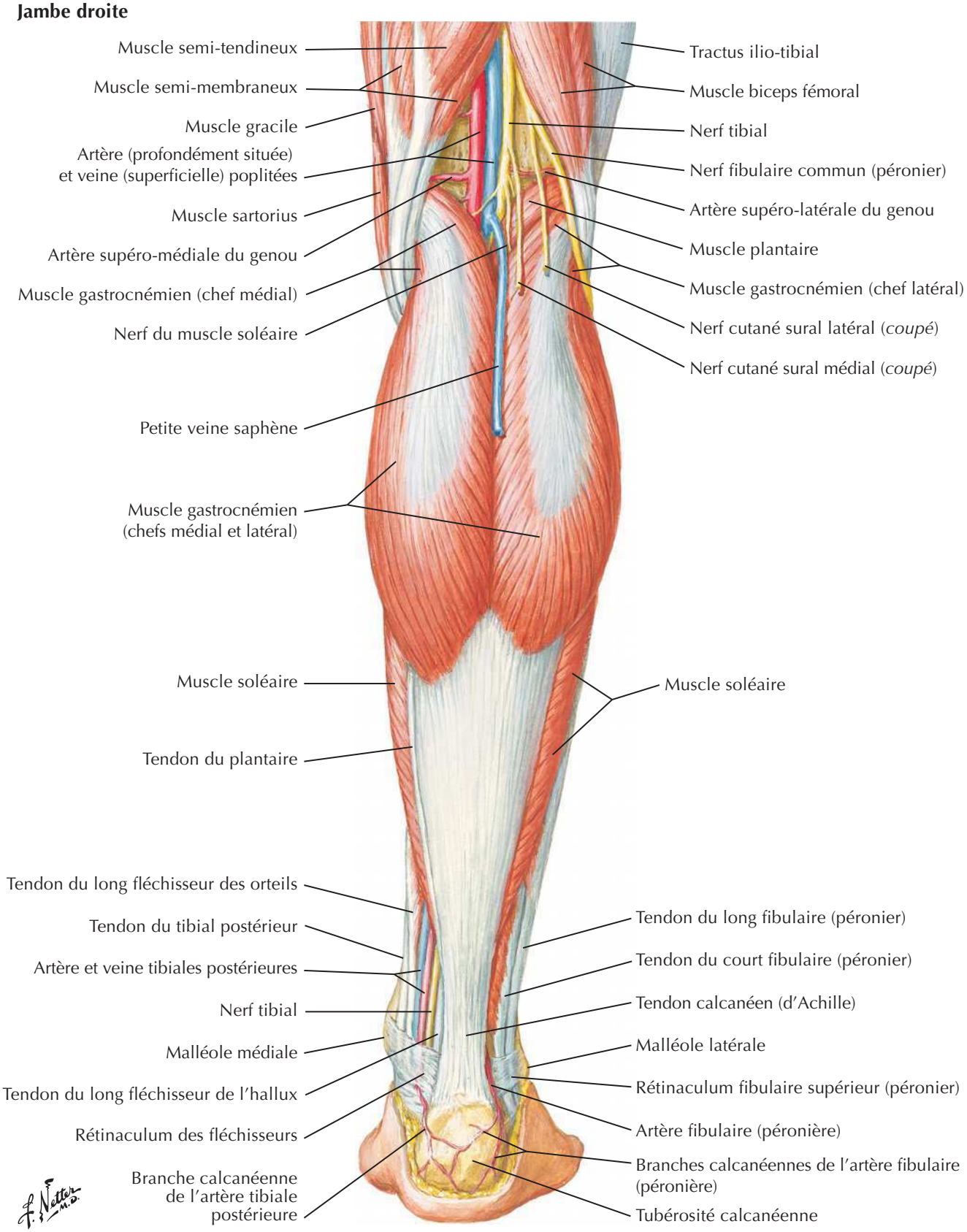

BIBLIOTHEQUE DE LA RECHERCHE BIBLIOGRAPHIQUE SCIENCE MEDICALE

BIBLIOTHEQUE DE LA RECHERCHE BIBLIOGRAPHIQUE SCIENCE MEDICALE

Muscles de la jambe (dissection intermédiaire) : vue postérieure

Voir aussi **Planche 528**

Jambe droite

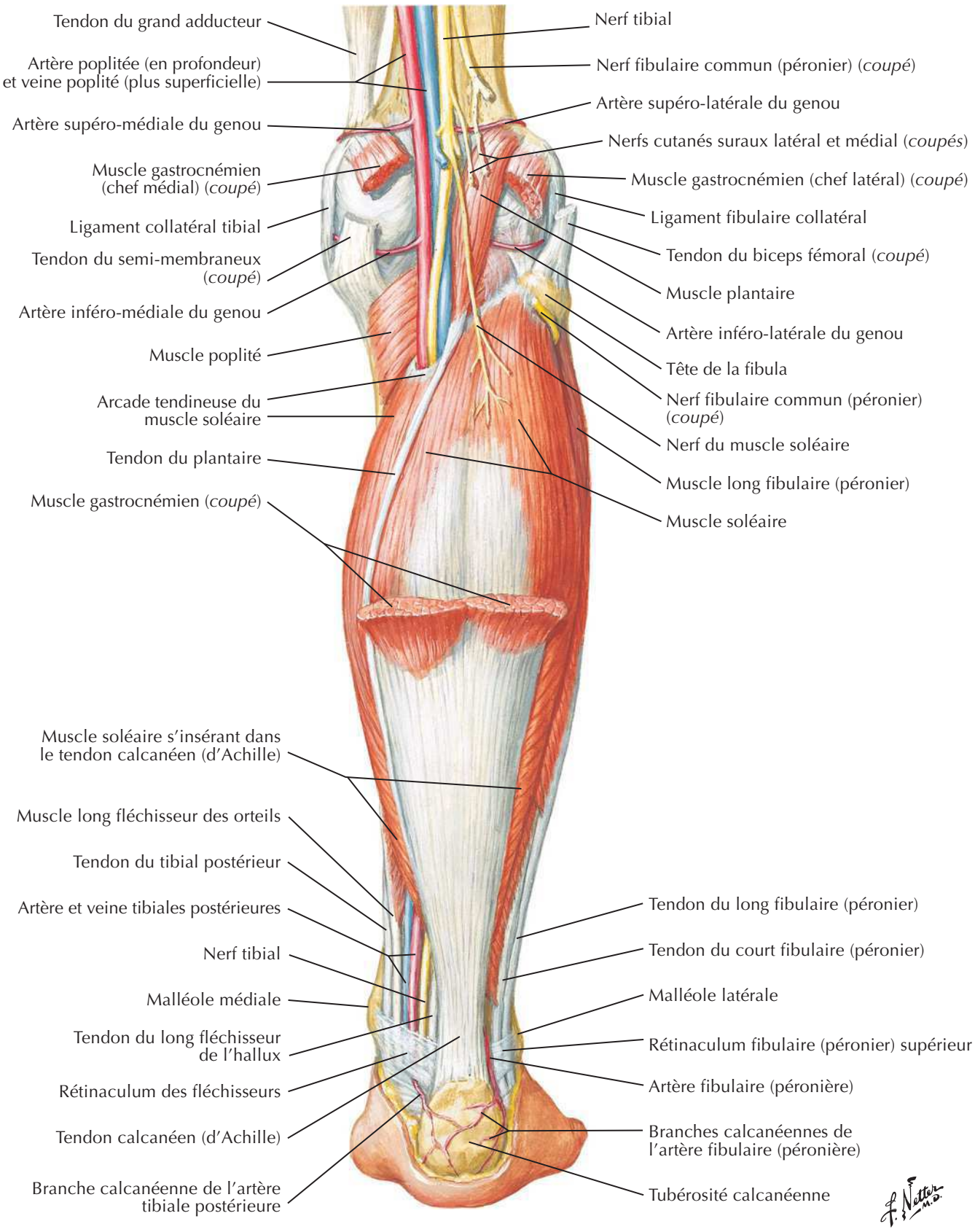

BIBLIOTHEQUE DE LA RECHERCHE BIBLIOGRAPHIQUE SCIENCE MEDICALE

BIBLIOTHEQUE DE LA RECHERCHE BIBLIOGRAPHIQUE SCIENCE MEDICALE

Muscles de la jambe (dissection profonde) : vue postérieure

Voir aussi **Planche 528**

Jambe droite

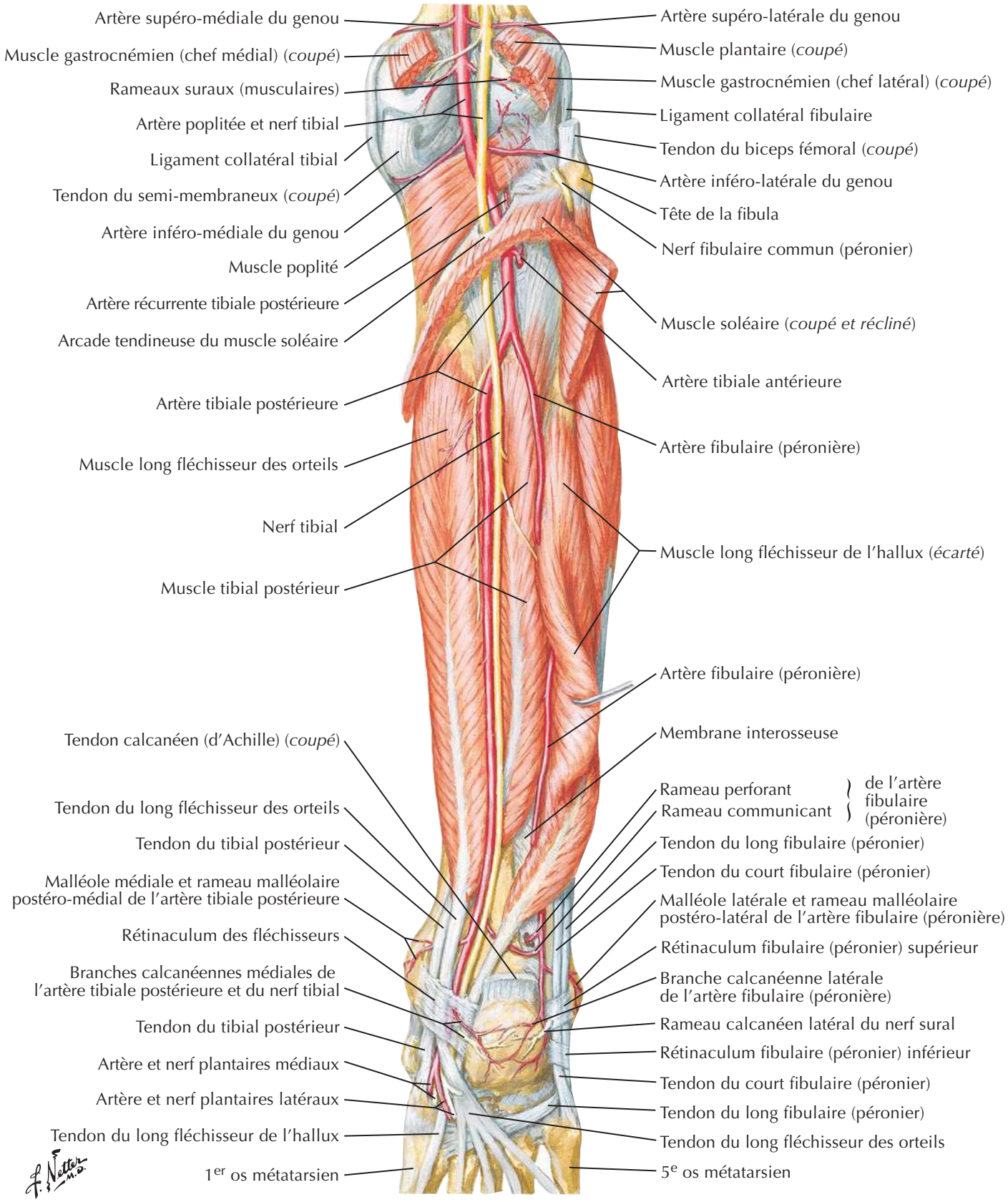

BIBLIOTHEQUE DE LA RECHERCHE BIBLIOGRAPHIQUE SCIENCE MEDICALE

BIBLIOTHEQUE DE LA RECHERCHE BIBLIOGRAPHIQUE SCIENCE MEDICALE

Muscles de la jambe : vue latérale

Voir aussi **Planches 516, 529**

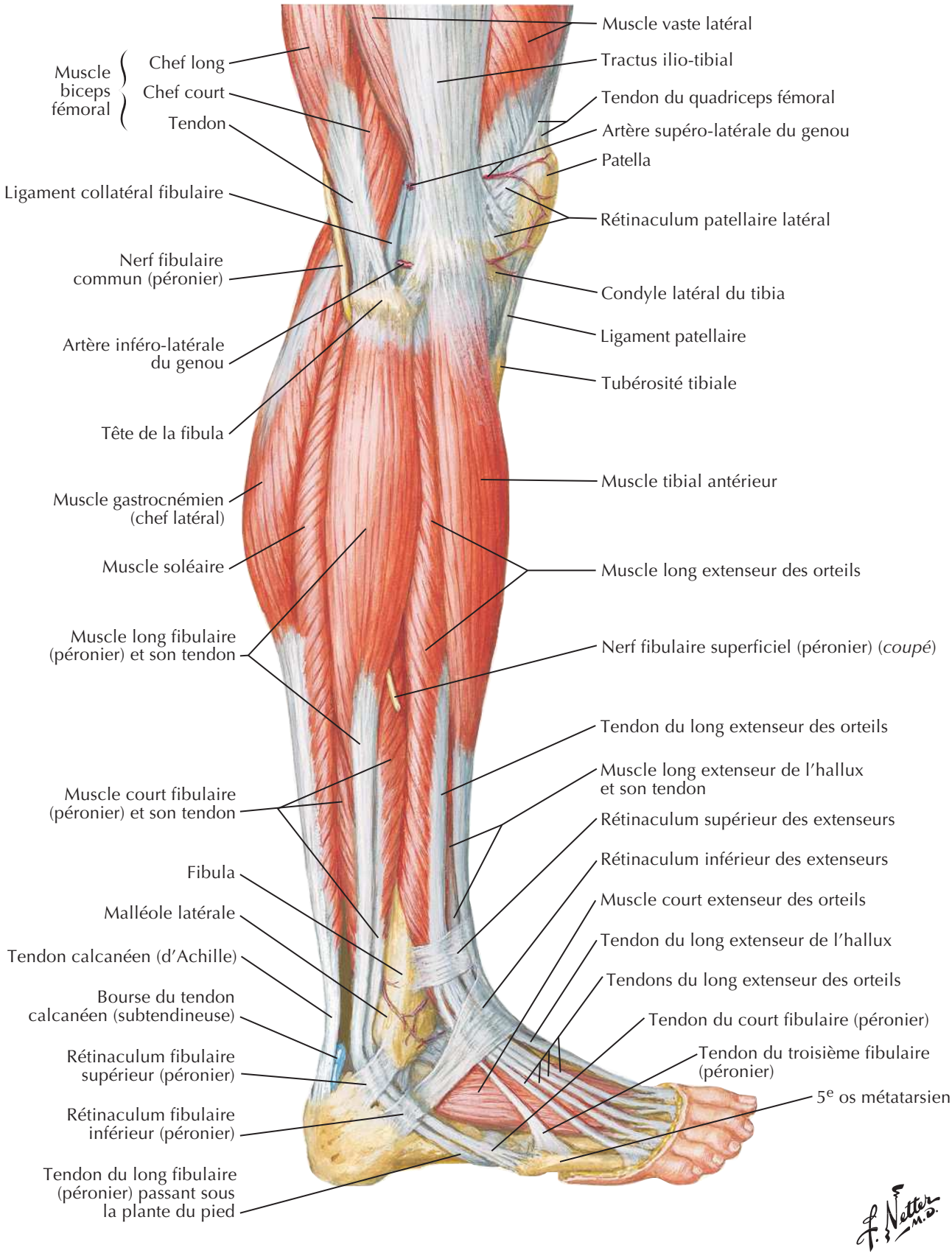

BIBLIOTHEQUE DE LA RECHERCHE BIBLIOGRAPHIQUE SCIENCE MEDICALE

BIBLIOTHEQUE DE LA RECHERCHE BIBLIOGRAPHIQUE SCIENCE MEDICALE

Muscles de la jambe (dissection superficielle) : vue antérieure

Voir aussi **Planche 529**

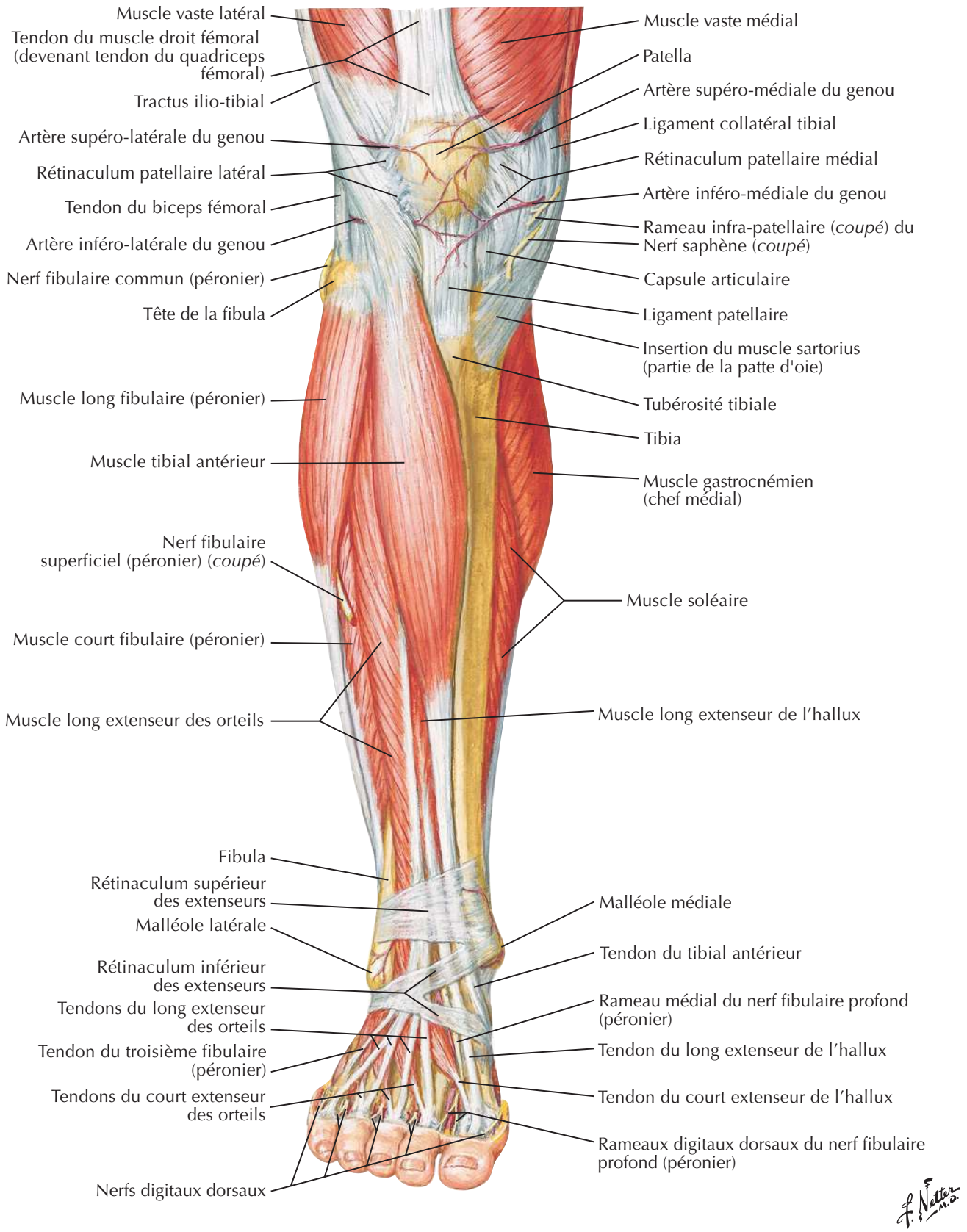

BIBLIOTHEQUE DE LA RECHERCHE BIBLIOGRAPHIQUE SCIENCE MEDICALE

BIBLIOTHEQUE DE LA RECHERCHE BIBLIOGRAPHIQUE SCIENCE MEDICALE

Muscles de la jambe (dissection profonde) : vue antérieure

Voir aussi **Planches 499, 523, 529**

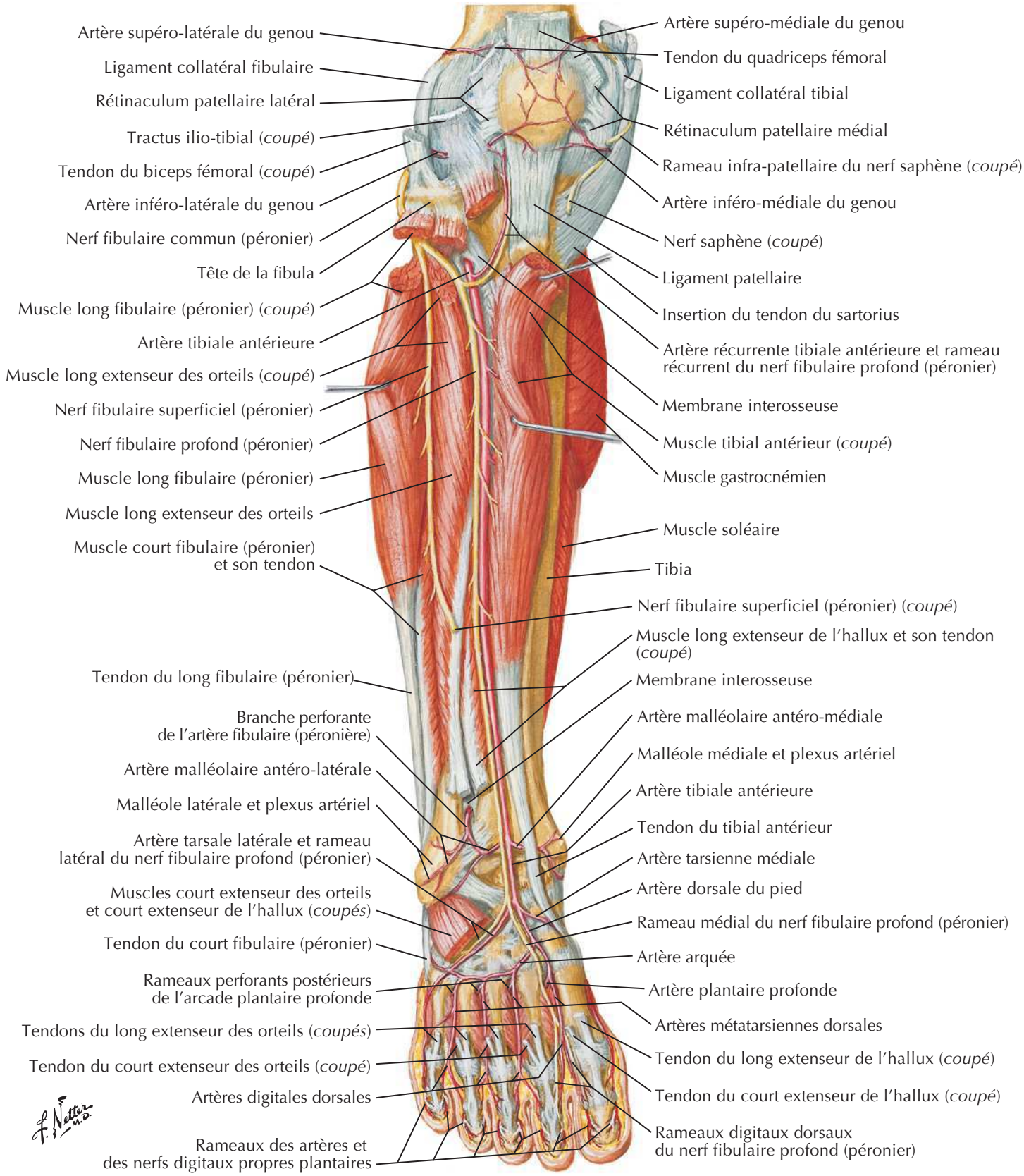

BIBLIOTHEQUE DE LA RECHERCHE BIBLIOGRAPHIQUE SCIENCE MEDICALE

BIBLIOTHEQUE DE LA RECHERCHE BIBLIOGRAPHIQUE SCIENCE MEDICALE

Artères du genou, de la jambe et du pied

Voir aussi **Planche 531**

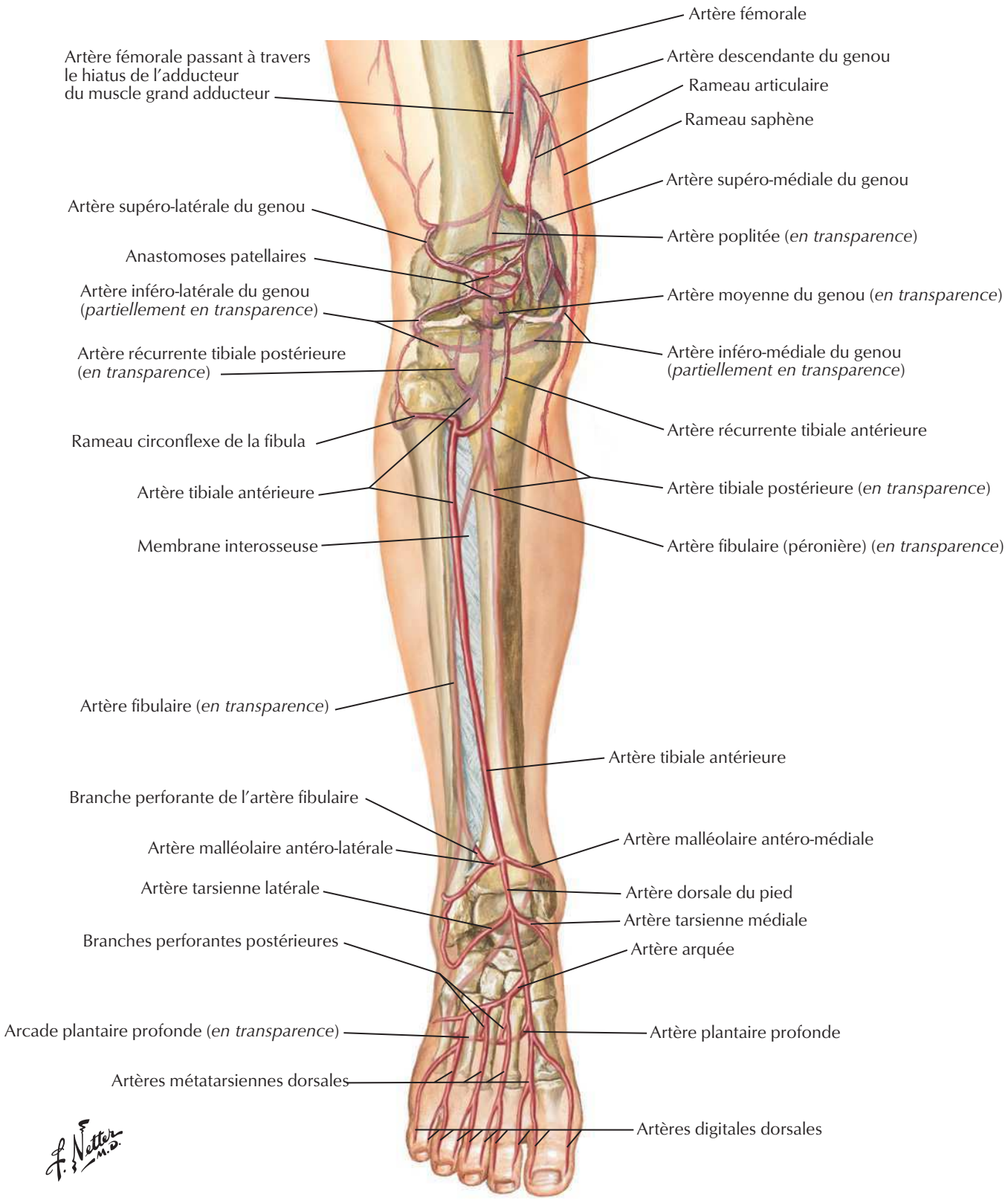

BIBLIOTHEQUE DE LA RECHERCHE BIBLIOGRAPHIQUE SCIENCE MEDICALE

BIBLIOTHEQUE DE LA RECHERCHE BIBLIOGRAPHIQUE SCIENCE MEDICALE

Jambe : coupes transversales et loges fasciales

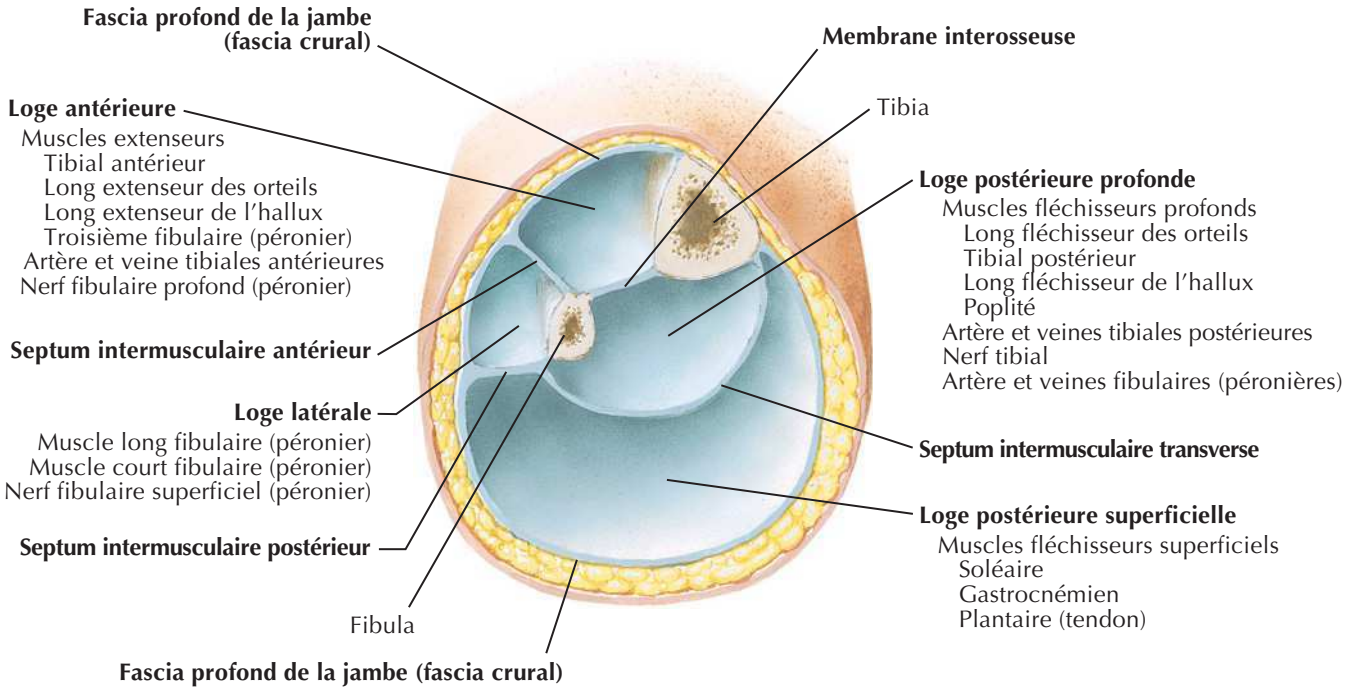

Coupe transversale juste au-dessus du milieu de la jambe gauche

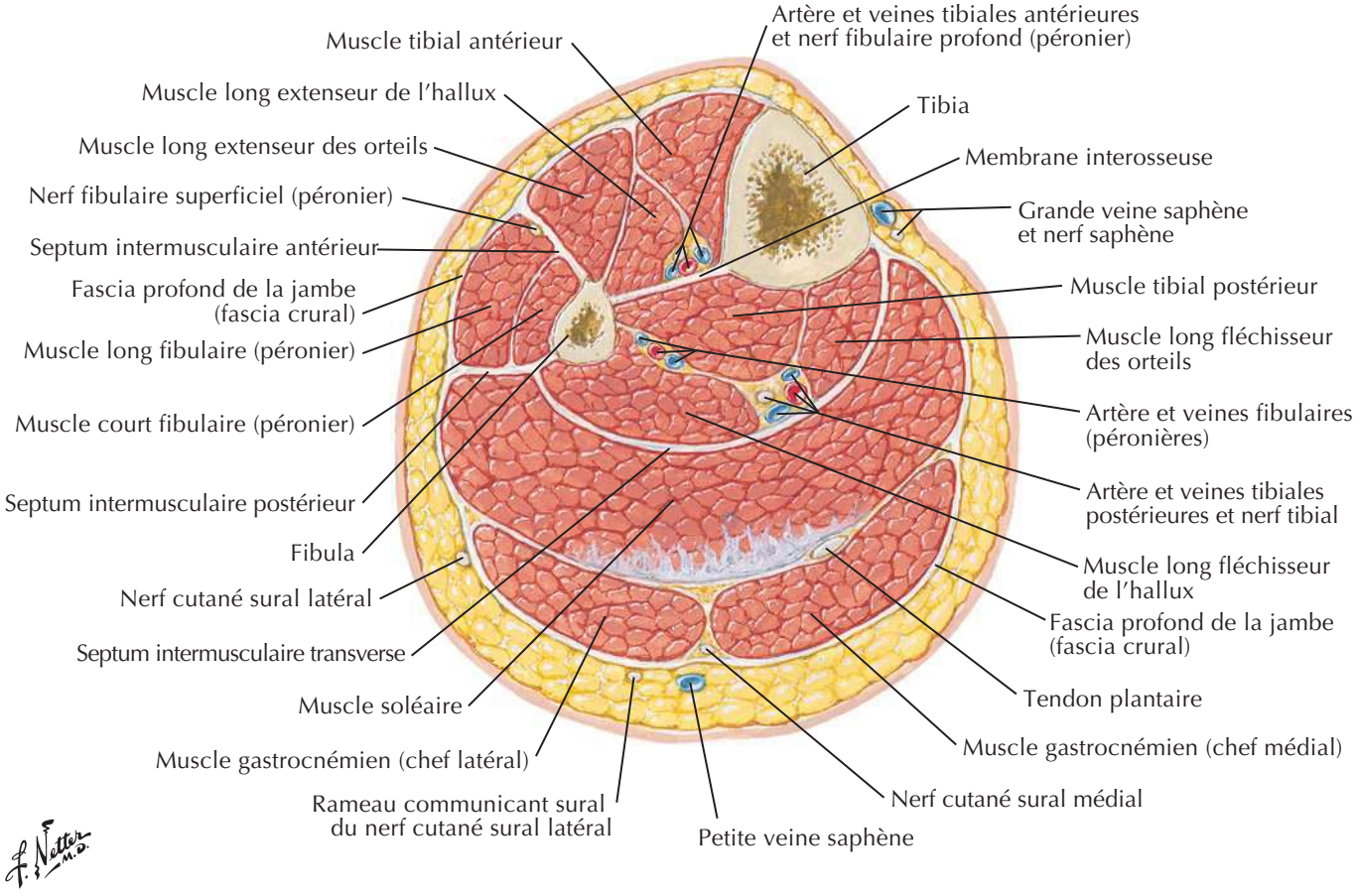

BIBLIOTHEQUE DE LA RECHERCHE BIBLIOGRAPHIQUE SCIENCE MEDICALE

BIBLIOTHEQUE DE LA RECHERCHE BIBLIOGRAPHIQUE SCIENCE MEDICALE

Os du pied

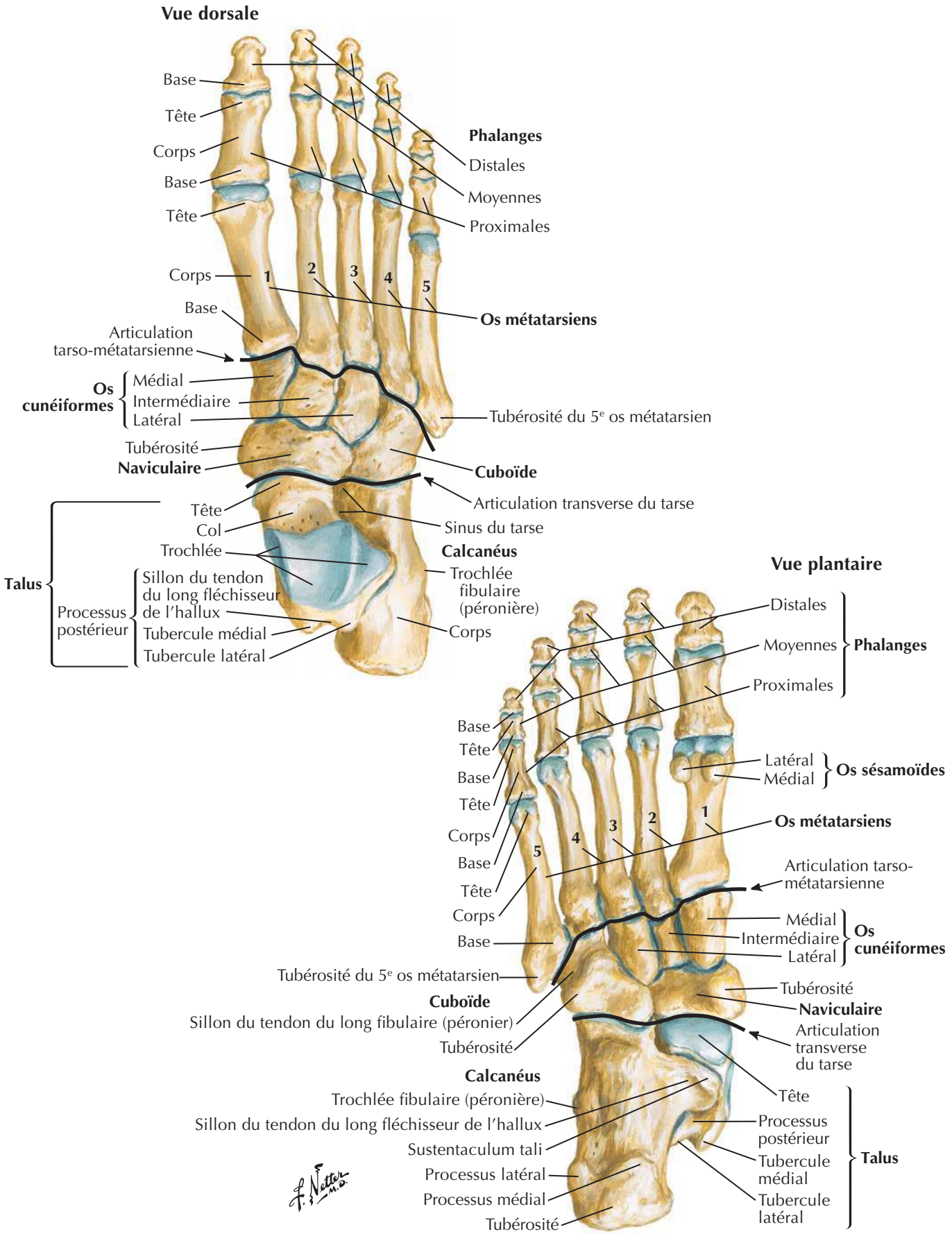

BIBLIOTHEQUE DE LA RECHERCHE BIBLIOGRAPHIQUE SCIENCE MEDICALE

Os du pied (suite)

Vue latérale

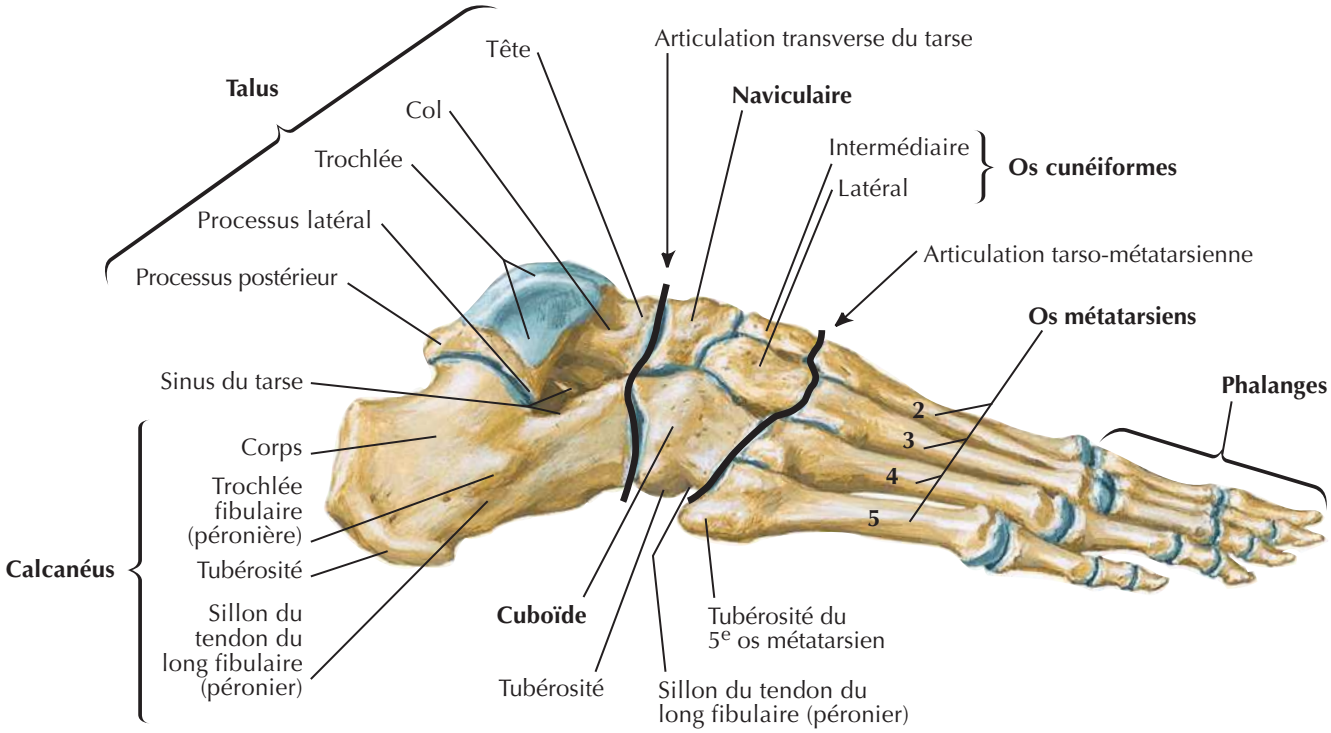

Vue médiale

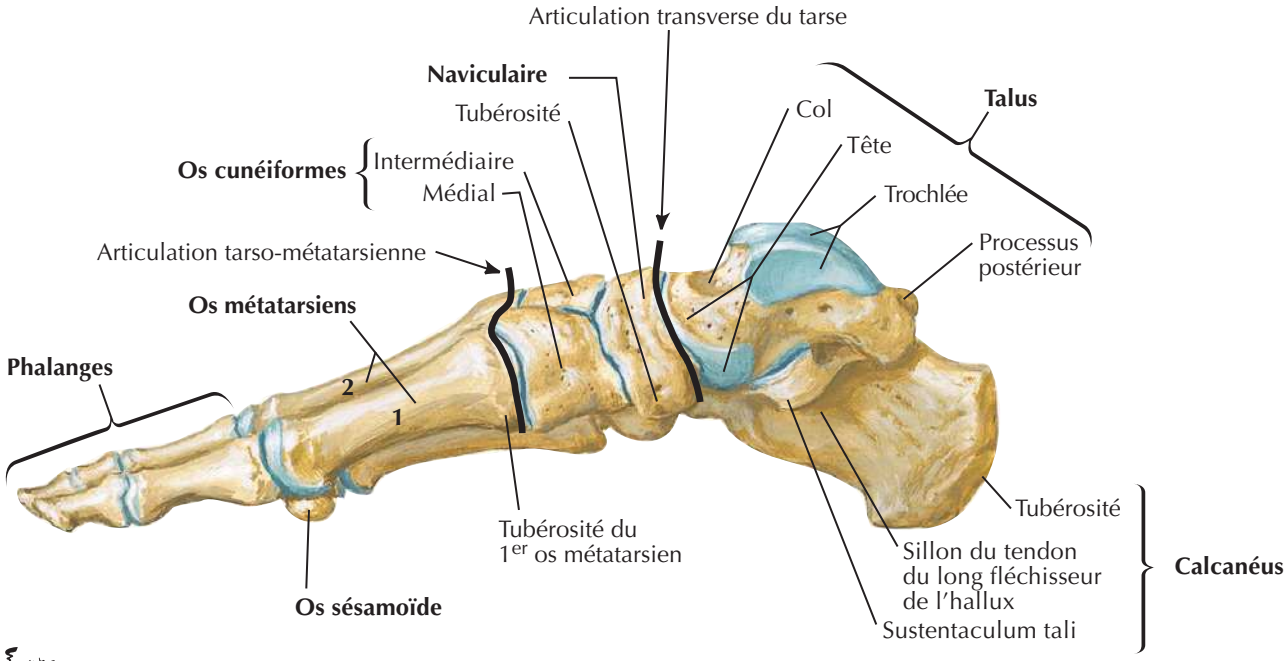

BIBLIOTHEQUE DE LA RECHERCHE BIBLIOGRAPHIQUE SCIENCE MEDICALE

Calcanéus

Voir aussi **Planche 531**

Pied droit

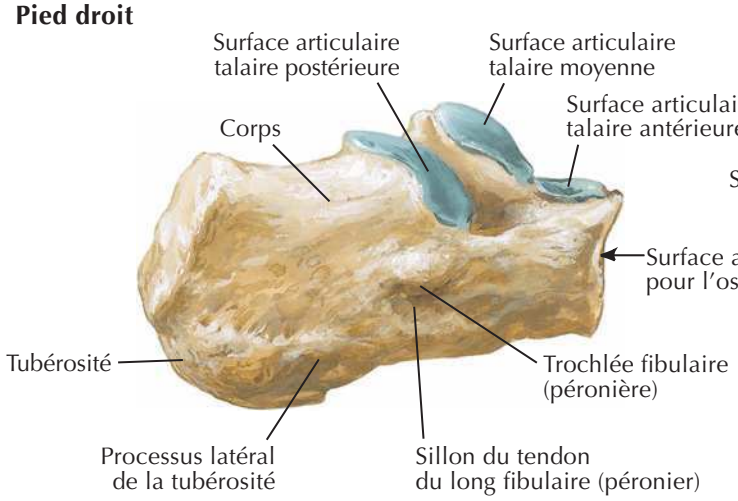

Vue latérale

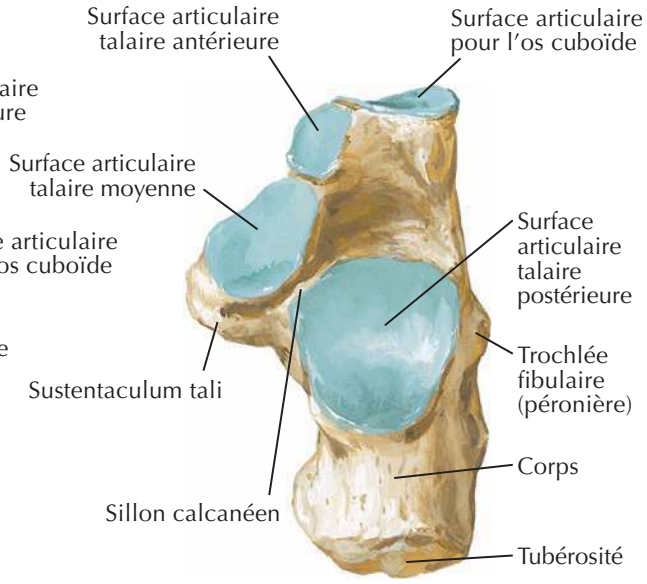

Vue supérieure

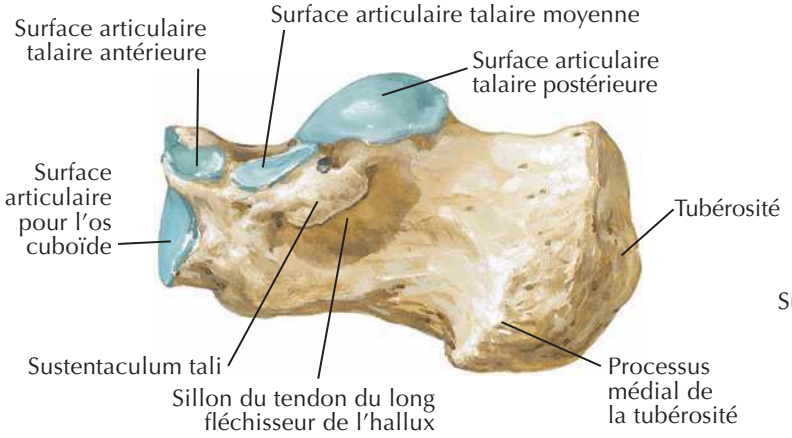

Vue médiale

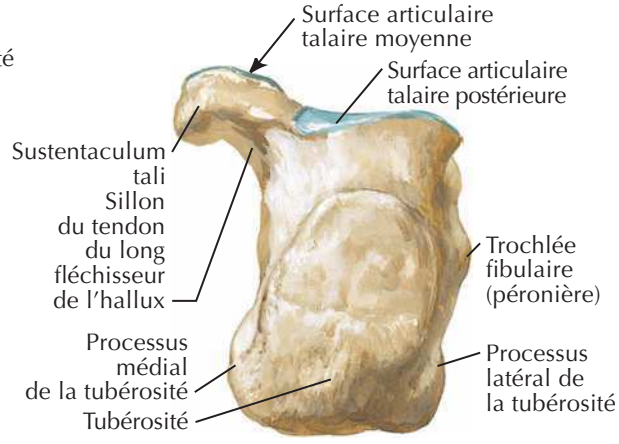

Vue postérieure

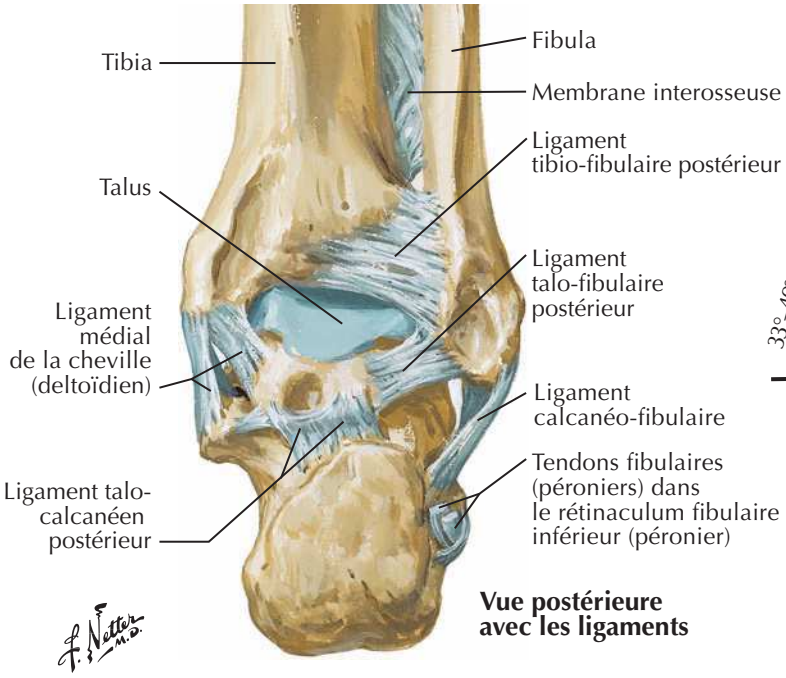

Vue postérieure avec les ligaments

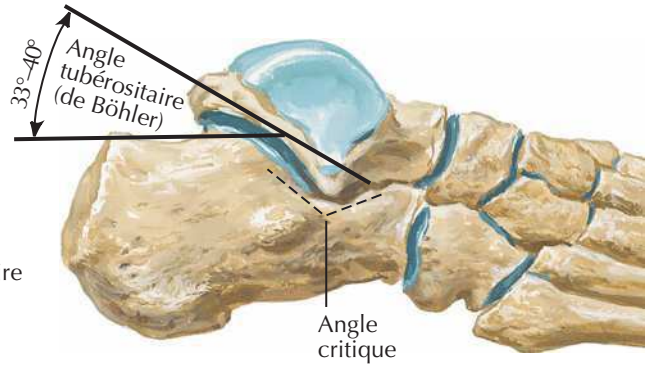

Rapports fonctionnels du calcanéus

BIBLIOTHEQUE DE LA RECHERCHE BIBLIOGRAPHIQUE SCIENCE MEDICALE

Ligaments et tendons de la cheville

Voir aussi **Planche 531**

Pied droit : vue latérale

Tibia
Fibula
Ligaments tibio-fibulaires antérieur et postérieur
Rétinaculum fibulaire supérieur (péronier)
Tendon calcanéen (d'Achille) (*coupé*)
Rétinaculum fibulaire inférieur (péronier)
Ligament talo-calcanéen latéral
Ligament plantaire long
Tendon du long fibulaire (péronier)
Tendon du court fibulaire (péronier)
Ligament talo-fibulaire postérieur
Ligament calcanéo-fibulaire
Ligament talo-fibulaire antérieur
Parties du ligament latéral (collatéral) de la cheville
Ligament talo-calcanéen interosseux
Ligament talo-naviculaire dorsal
Partie calcanéo-naviculaire
Partie calcanéo-cuboïdienne
Ligament bifurqué
Ligament cuboïdéo-naviculaire dorsal
Ligament cunéo-naviculaire dorsal
Ligaments intercunéiformes dorsaux
Ligaments tarso-métatarsiens dorsaux
Ligaments métatarsiens dorsaux
Ligament cunéo-cuboïdien dorsal
Os cuboïde
Ligament calcanéo-cuboïdien dorsal

Pied droit : vue médiale

Tibia
Ligament médial de la cheville (deltoïdien)
Partie tibio-talaire postérieure
Partie tibio-calcanéenne
Partie tibio-naviculaire
Partie antérieure tibio-talaire
Ligament talo-calcanéen médial
Processus postérieur du talus
Ligament talo-calcanéen postérieur
Tendon calcanéen (d'Achille) (*coupé*)
Ligament talo-naviculaire dorsal
Os naviculaire
Ligaments cunéo-naviculaires dorsaux
Os cunéiforme médial
Ligament intercunéiforme dorsal
Ligaments tarso-métatarsiens dorsaux
1er os métatarsien
Tubérosité
Sustentaculum tali
Tendon du tibial antérieur
Tendon du tibial postérieur
Ligament calcanéo-naviculaire plantaire (ressort)
Ligament plantaire court
Ligament plantaire long

F. Netter M.D.

BIBLIOTHEQUE DE LA RECHERCHE BIBLIOGRAPHIQUE SCIENCE MEDICALE

BIBLIOTHEQUE DE LA RECHERCHE BIBLIOGRAPHIQUE SCIENCE MEDICALE

Ligaments et tendons du pied : vue plantaire

Tendon du long fléchisseur des orteils pour le 2e orteil (*coupé*)
Tendon du court fléchisseur des orteils pour le 2e orteil (*coupé*)
4e phalange distale
4e phalange moyenne
Ligaments métatarsiens transverses profonds
5e phalange proximale
4e tendon lombrical (*coupé*)
Tendons de l'abducteur du petit orteil et du court fléchisseur du petit orteil (*coupés*)
Ligaments plantaires (plaques)
Muscles interosseux (*coupés*)
5e os métatarsien
Ligaments métatarsiens plantaires
Tubérosité du 5e os métatarsien
Tendon du court fibulaire (péronier)
Os cuboïde
Tendon du long fibulaire (péronier)
Tubérosité de l'os cuboïde
Ligament plantaire long
Ligament calcanéo-cuboïdien plantaire (plantaire court)
Calcanéus
Processus médial et Processus latéral de la Tubérosité du calcanéus

Phalange distale du gros orteil
Articulation interphalangienne (IP)
Tendon du long fléchisseur de l'hallux (*coupé*)
Phalange proximale du gros orteil
Tendon du court fléchisseur de l'hallux (chefs médial et latéral)
Articulation métatarso-phalangienne (MP)
Os sésamoïdes
Abducteur de l'hallux
Adducteur de l'hallux
1er os métatarsien
Ligaments tarso-métatarsiens plantaires
Os cunéiforme médial
Tendon du tibial antérieur (*coupé*)
Ligament cunéo-naviculaire plantaire
Ligament cuboïdo-naviculaire plantaire
Tubérosité de l'os naviculaire
Ligament calcanéo-naviculaire plantaire (ressort)
Tendon du tibial postérieur
Tendon du long fléchisseur des doigts
Sustentaculum tali
Tendon du long fléchisseur de l'hallux (*coupé*)
Processus postérieur du talus (tubercules médial et latéral)

F. Netter M.D.

Capsules et ligaments des articulations métatarso-phalangienne et interphalangienne : vue latérale

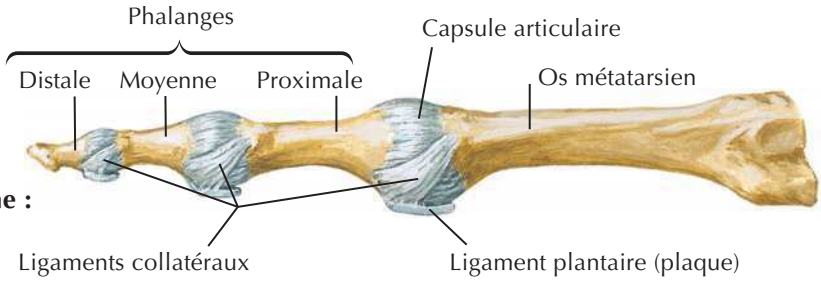

BIBLIOTHEQUE DE LA RECHERCHE BIBLIOGRAPHIQUE SCIENCE MEDICALE

BIBLIOTHEQUE DE LA RECHERCHE BIBLIOGRAPHIQUE SCIENCE MEDICALE

Gaines tendineuses de la cheville

Voir aussi **Planche 506**

Vue latérale

Muscle soléaire
Muscle long fibulaire (péronier)
Muscle court fibulaire (péronier)
Tendon calcanéen (d'Achille)
Gaine synoviale commune des tendons du long et du court fibulaires (péroniers)
Bourse sous-cutanée calcanéenne
Bourse du tendon calcanéen (subtendineuse)
Rétinaculums fibulaires (péroniers) supérieur et inférieur
Calcanéus
Muscle court extenseur des orteils
Muscle abducteur du petit orteil
Tendon du long fibulaire (péronier)
Tendon du court fibulaire (péronier)
Tubérosité du 5e os métatarsien
Tendon du troisième fibulaire (péronier)
Gaine synoviale des tendons du long extenseur des orteils et du troisième fibulaire (péronier)
Gaine synoviale du tendon du long extenseur de l'hallux
Rétinaculum inférieur des extenseurs
Malléole latérale de la fibula et bourse sous-cutanée
Gaine synoviale du tendon du tibial antérieur
Rétinaculum supérieur des extenseurs
Muscle long extenseur des orteils

Vue médiale

Tendon du tibial antérieur et sa gaine
Tibia
Gaine du tendon du tibial postérieur
Rétinaculum supérieur des extenseurs
Malléole médiale et bourse sous-cutanée
Rétinaculum inférieur des extenseurs
Tendon du tibial postérieur et sa gaine
Tendon du tibial antérieur et sa gaine
Gaine synoviale du tendon du long extenseur de l'hallux
1er os métatarsien
Gaine synoviale du tendon du long fléchisseur de l'hallux
Artère et nerf plantaires médiaux
Gaine synoviale du tendon du long fléchisseur des orteils
Muscle court fléchisseur des orteils (*coupé*)
Aponévrose plantaire (*coupée*)
Muscle abducteur de l'hallux (*coupé*)
Artère et nerf plantaires latéraux
Calcanéus
Rétinaculum des fléchisseurs
Bourse du tendon calcanéen (subtendineuse)
Bourse calcanéenne sous-cutanée
Gaine synoviale du tendon du long fléchisseur de l'hallux
Artère tibiale postérieure et nerf tibial
Gaine synoviale du tendon du long fléchisseur des orteils
Tendon calcanéen (d'Achille)

BIBLIOTHEQUE DE LA RECHERCHE BIBLIOGRAPHIQUE SCIENCE MEDICALE

BIBLIOTHEQUE DE LA RECHERCHE BIBLIOGRAPHIQUE SCIENCE MEDICALE

Muscles du dos du pied : dissection superficielle

Voir aussi **Planche 529**

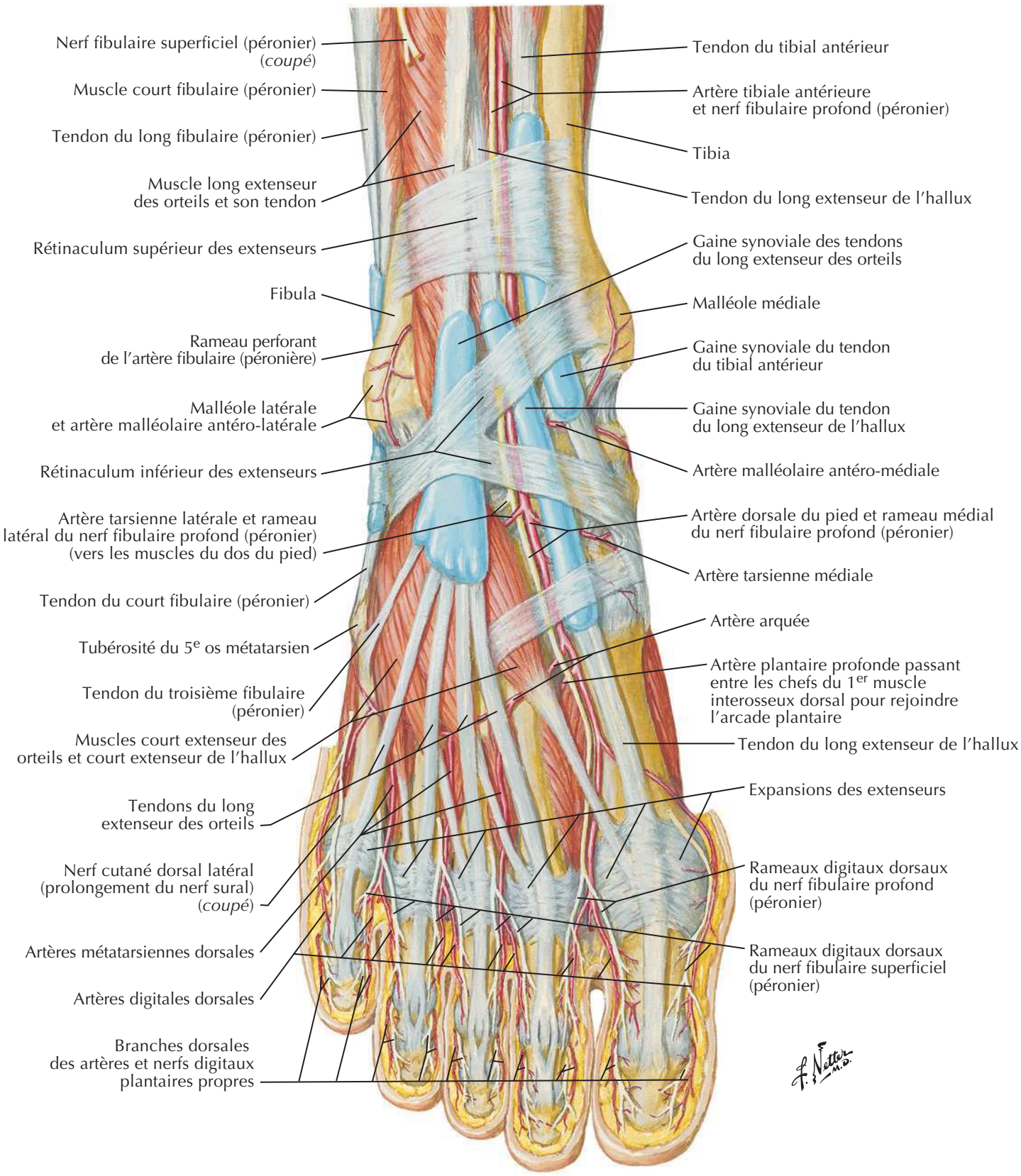

BIBLIOTHEQUE DE LA RECHERCHE BIBLIOGRAPHIQUE SCIENCE MEDICALE

BIBLIOTHEQUE DE LA RECHERCHE BIBLIOGRAPHIQUE SCIENCE MEDICALE

Dos du pied : dissection profonde

Voir aussi **Planches 509, 523**

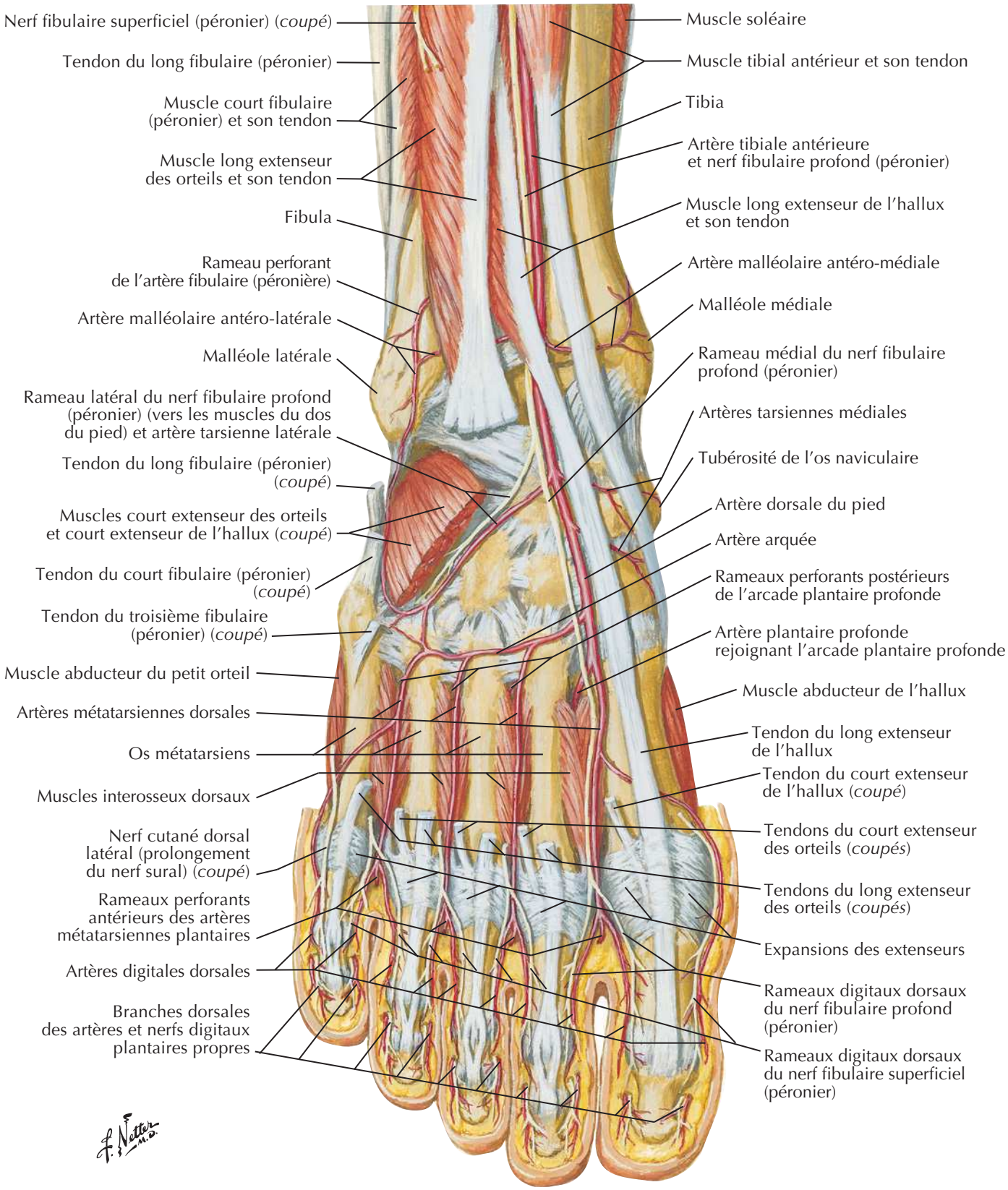

BIBLIOTHEQUE DE LA RECHERCHE BIBLIOGRAPHIQUE SCIENCE MEDICALE

BIBLIOTHEQUE DE LA RECHERCHE BIBLIOGRAPHIQUE SCIENCE MEDICALE

Plante du pied : dissection superficielle

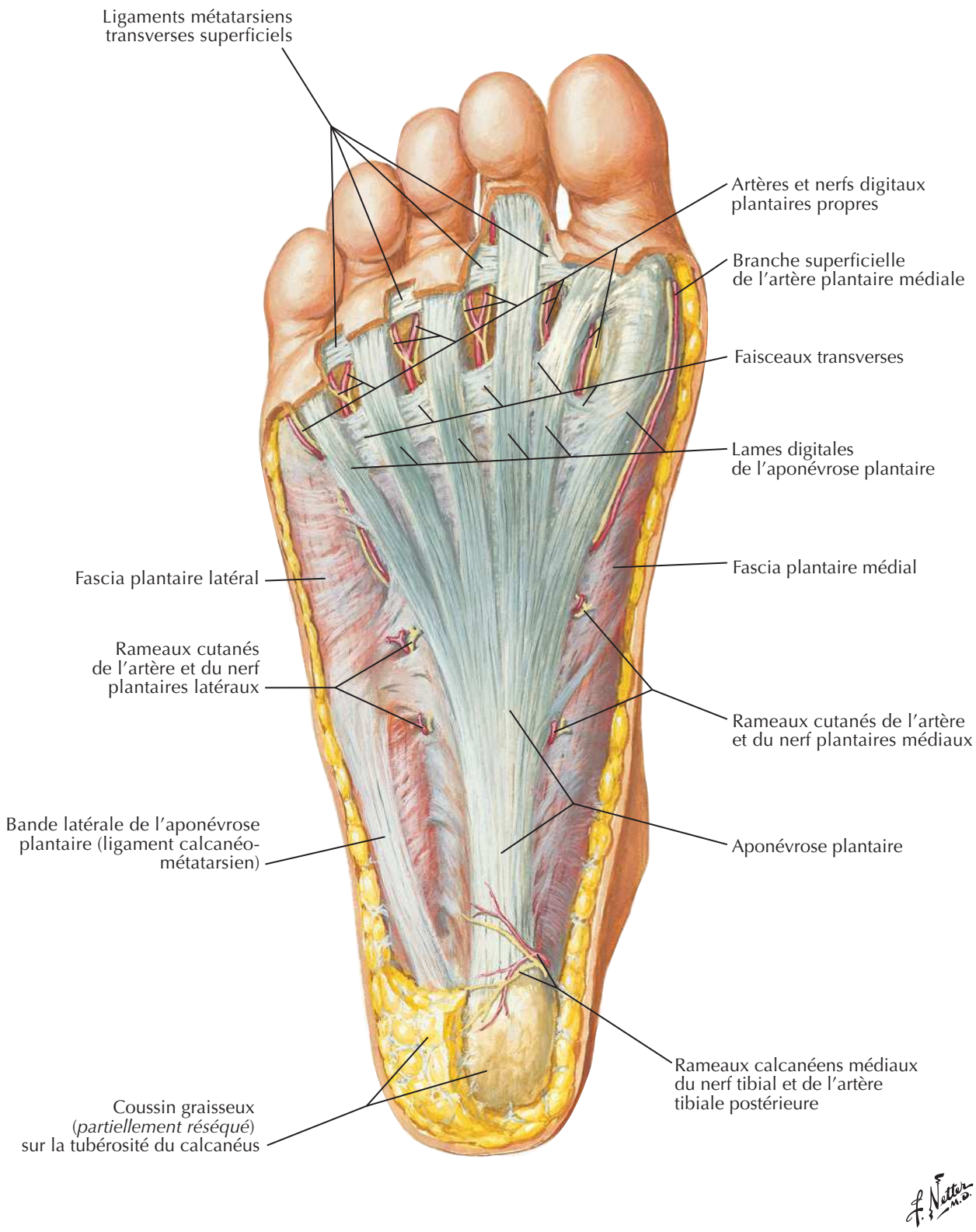

BIBLIOTHEQUE DE LA RECHERCHE BIBLIOGRAPHIQUE SCIENCE MEDICALE

BIBLIOTHEQUE DE LA RECHERCHE BIBLIOGRAPHIQUE SCIENCE MEDICALE

Muscles de la plante du pied : première couche

Voir aussi **Planche 528**

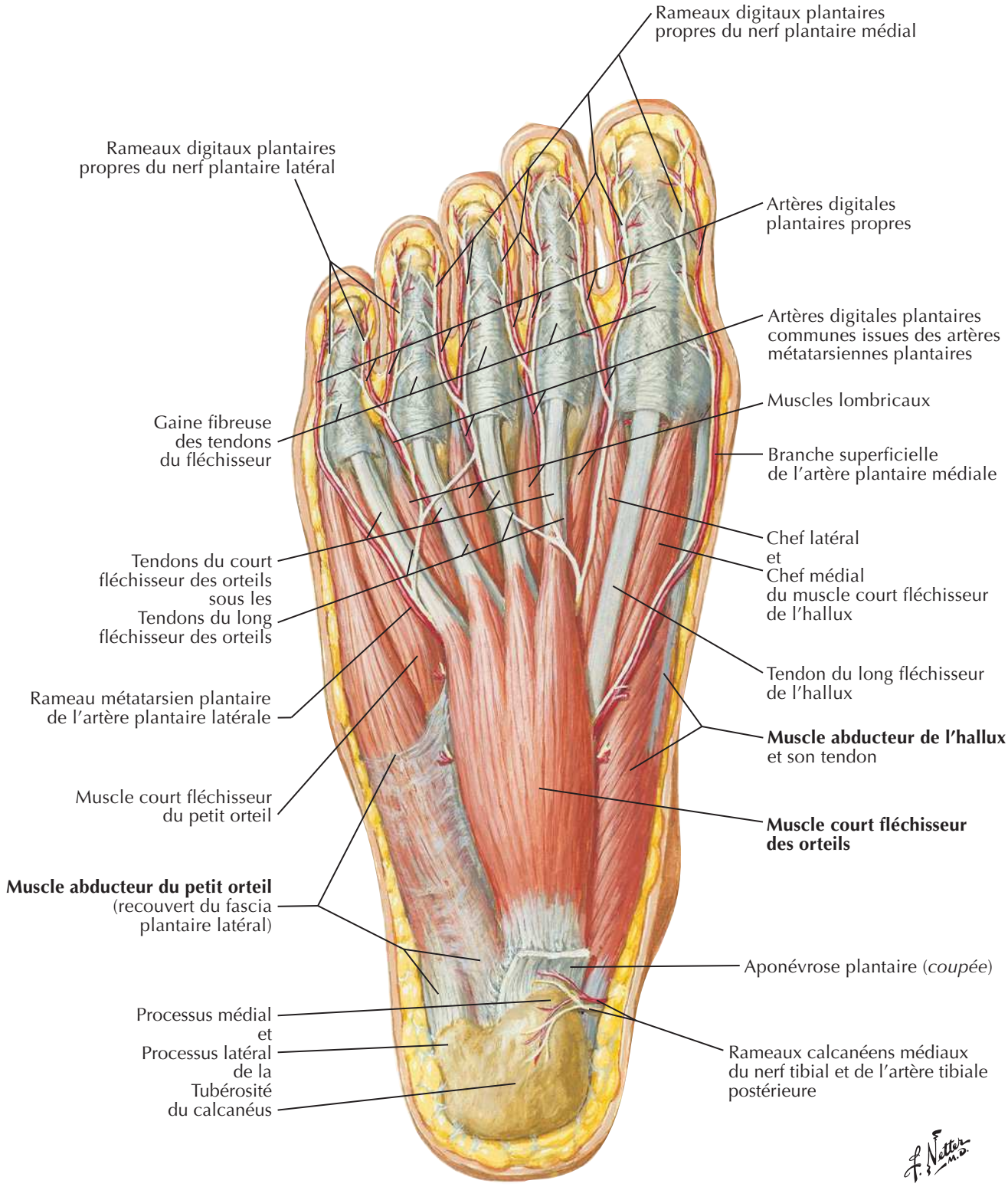

BIBLIOTHEQUE DE LA RECHERCHE BIBLIOGRAPHIQUE SCIENCE MEDICALE

BIBLIOTHEQUE DE LA RECHERCHE BIBLIOGRAPHIQUE SCIENCE MEDICALE

Muscles de la plante du pied : deuxième couche

Voir aussi **Planche 528**

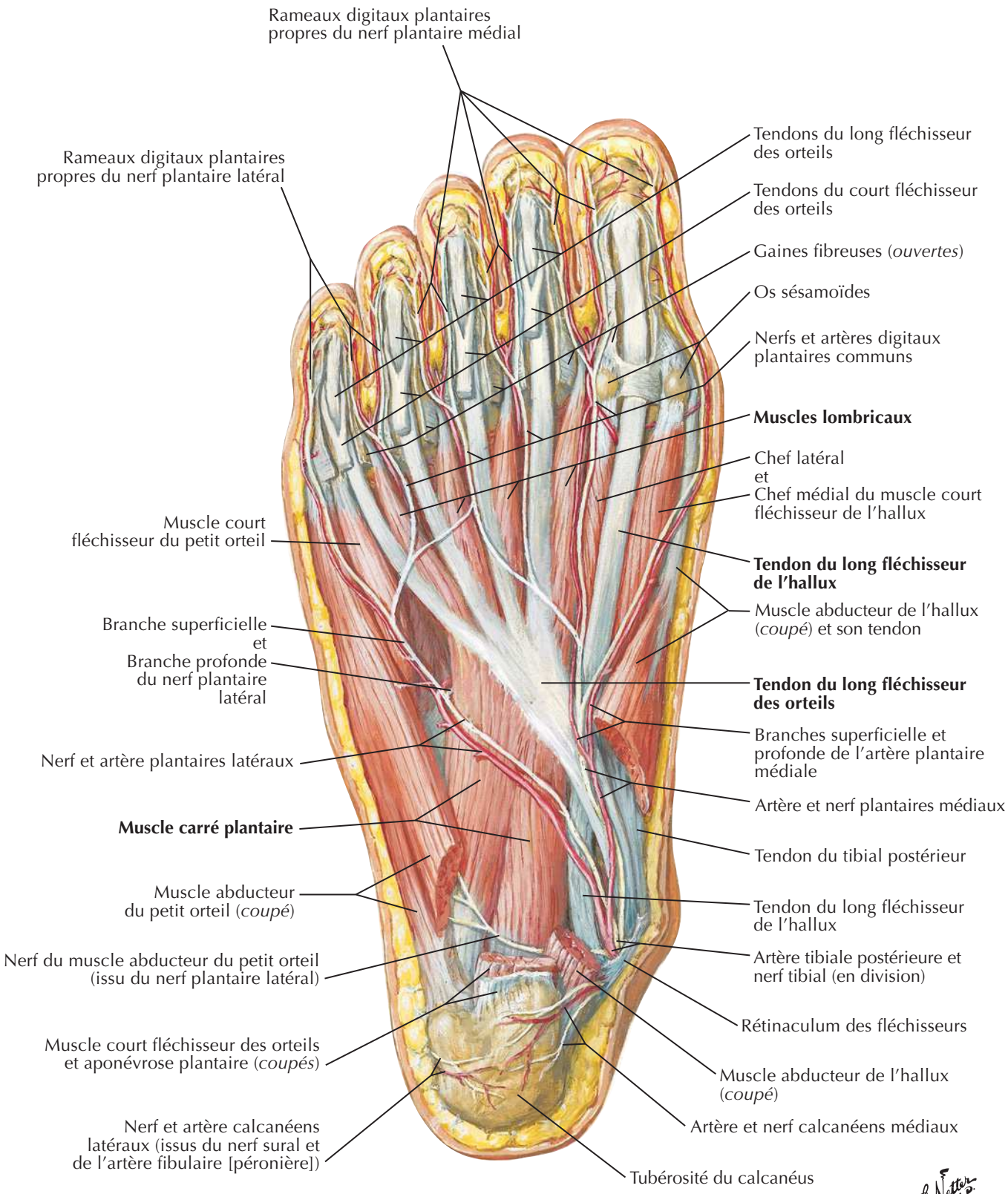

Second plan des tendons et muscles en caractères gras

BIBLIOTHEQUE DE LA RECHERCHE BIBLIOGRAPHIQUE SCIENCE MEDICALE

BIBLIOTHEQUE DE LA RECHERCHE BIBLIOGRAPHIQUE SCIENCE MEDICALE

Muscles de la plante du pied : troisième couche

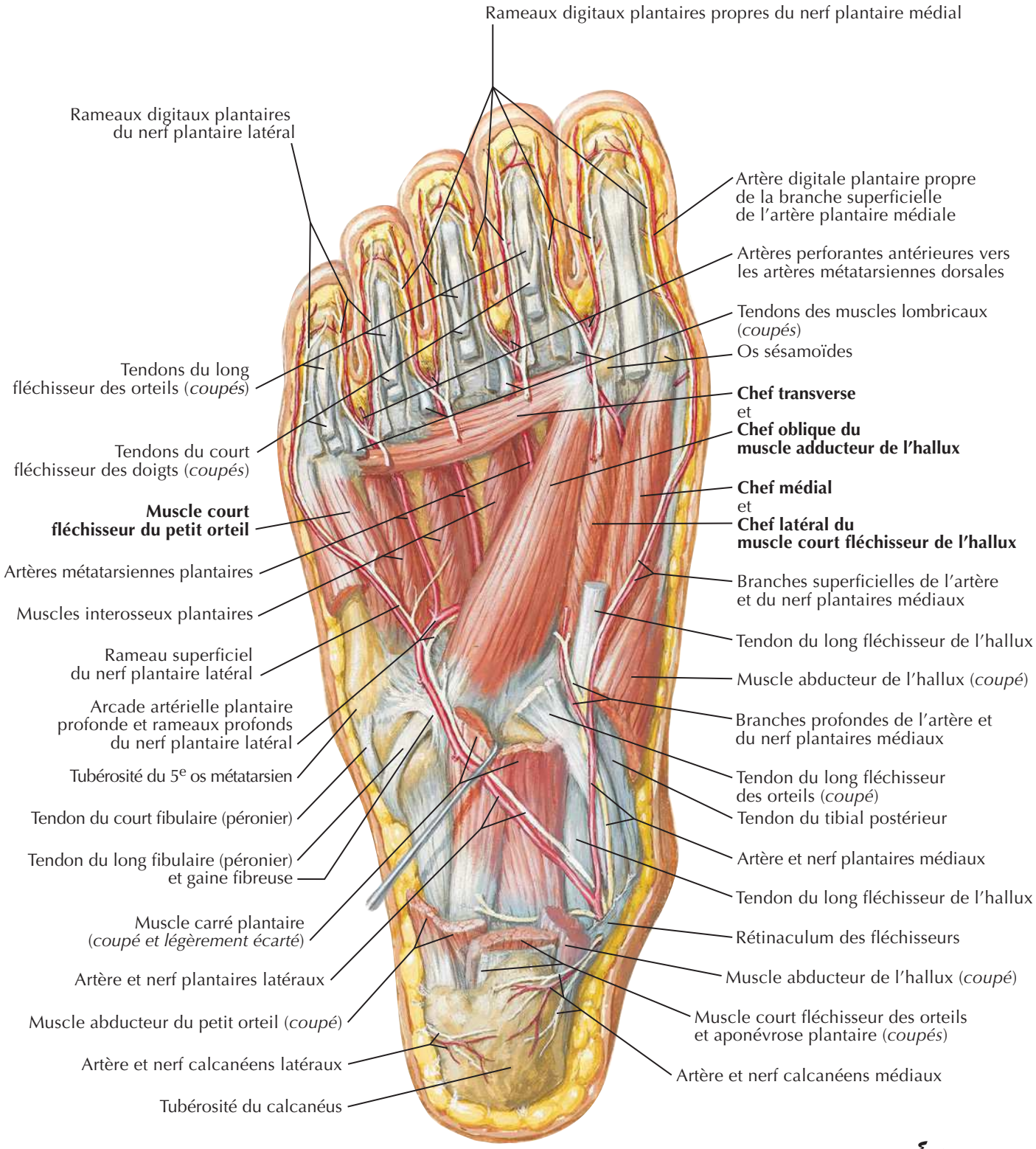

Troisième plan des muscles en caractères gras

BIBLIOTHEQUE DE LA RECHERCHE BIBLIOGRAPHIQUE SCIENCE MEDICALE

BIBLIOTHEQUE DE LA RECHERCHE BIBLIOGRAPHIQUE SCIENCE MEDICALE

Muscles interosseux et artères profondes du pied

Voir aussi **Planches 508, 518**

Vue dorsale

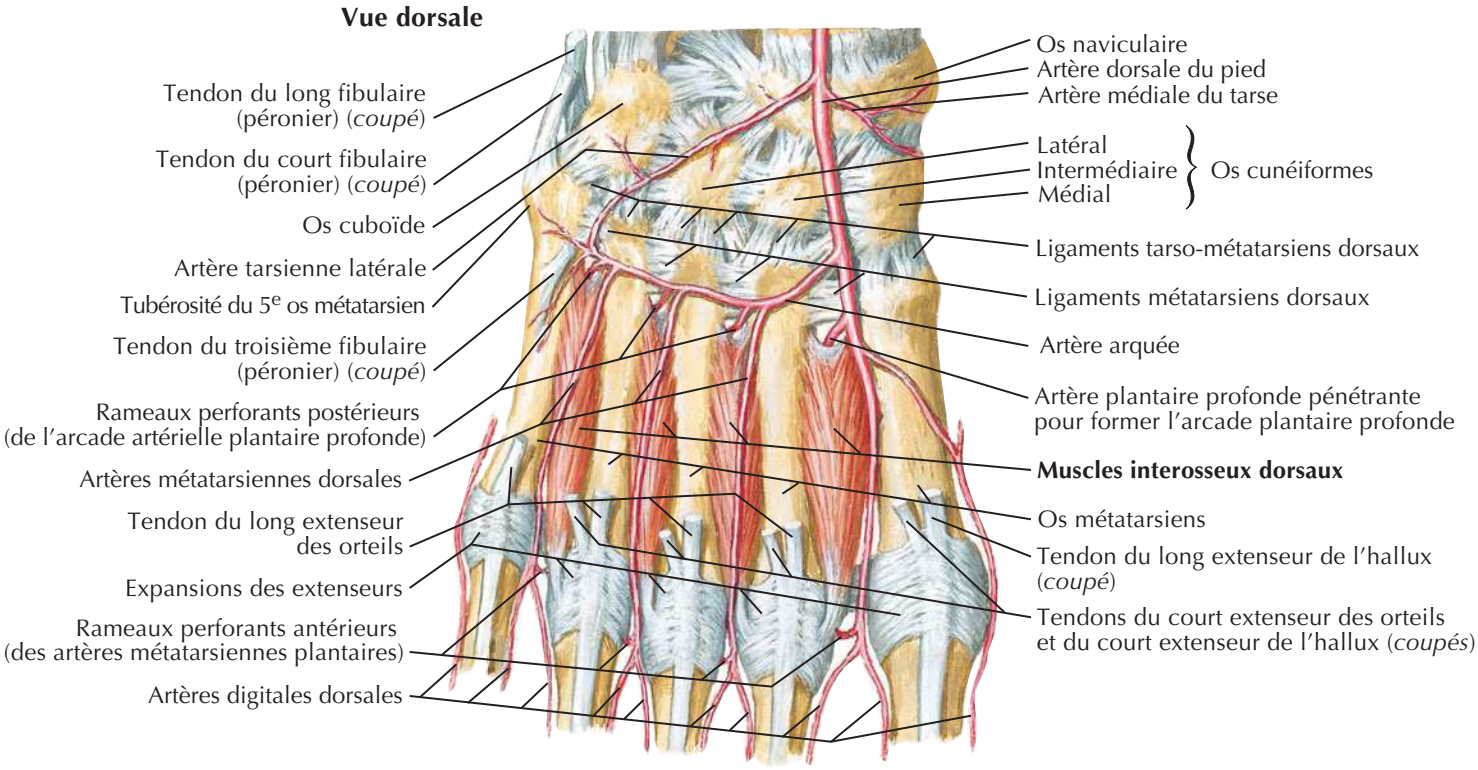

Vue plantaire

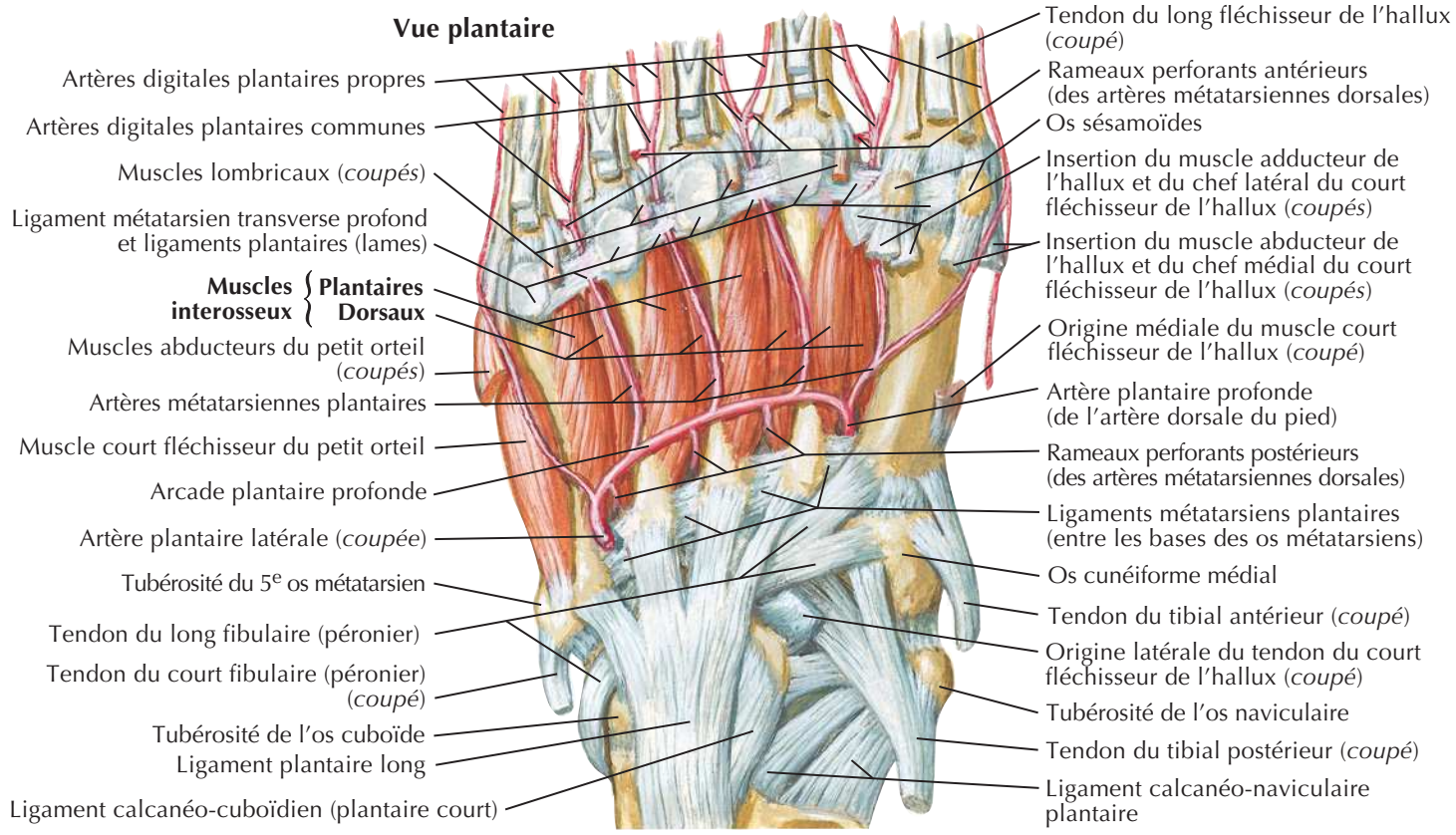

Quatrième plan des muscles en caractères gras

BIBLIOTHEQUE DE LA RECHERCHE BIBLIOGRAPHIQUE SCIENCE MEDICALE

BIBLIOTHEQUE DE LA RECHERCHE BIBLIOGRAPHIQUE SCIENCE MEDICALE

Muscles interosseux du pied

Voir aussi **Planche 452**

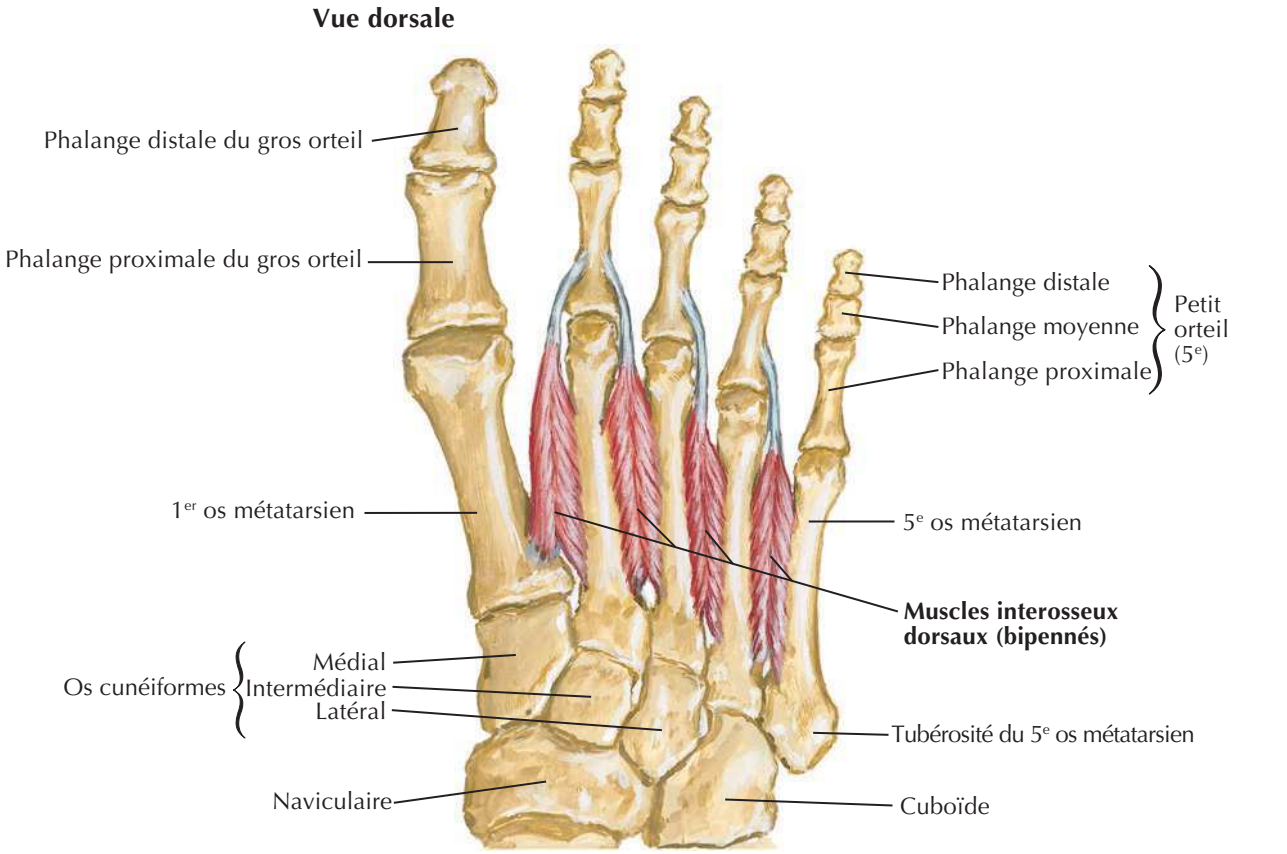

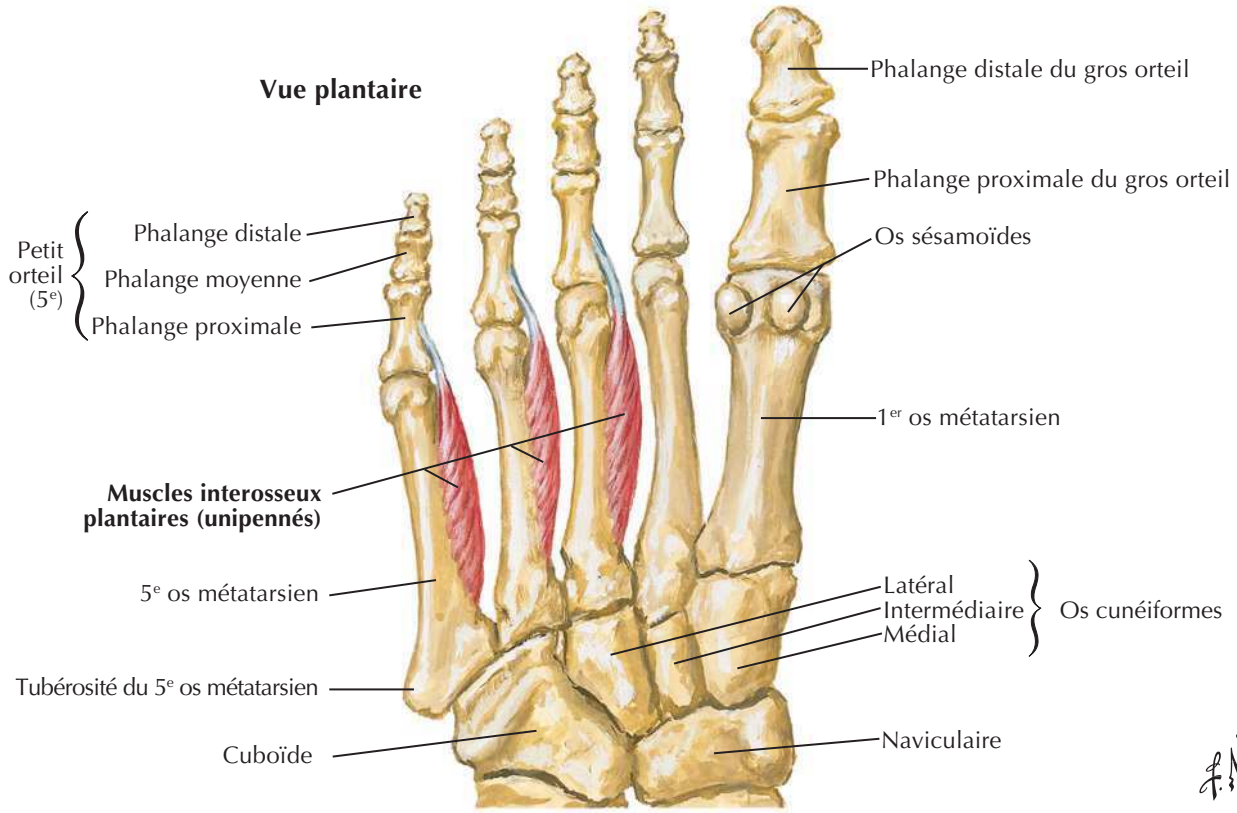

BIBLIOTHEQUE DE LA RECHERCHE BIBLIOGRAPHIQUE SCIENCE MEDICALE

BIBLIOTHEQUE DE LA RECHERCHE BIBLIOGRAPHIQUE SCIENCE MEDICALE

Nerfs fémoral et cutané latéral de la cuisse

Voir aussi **Planches 262, 487, 488**

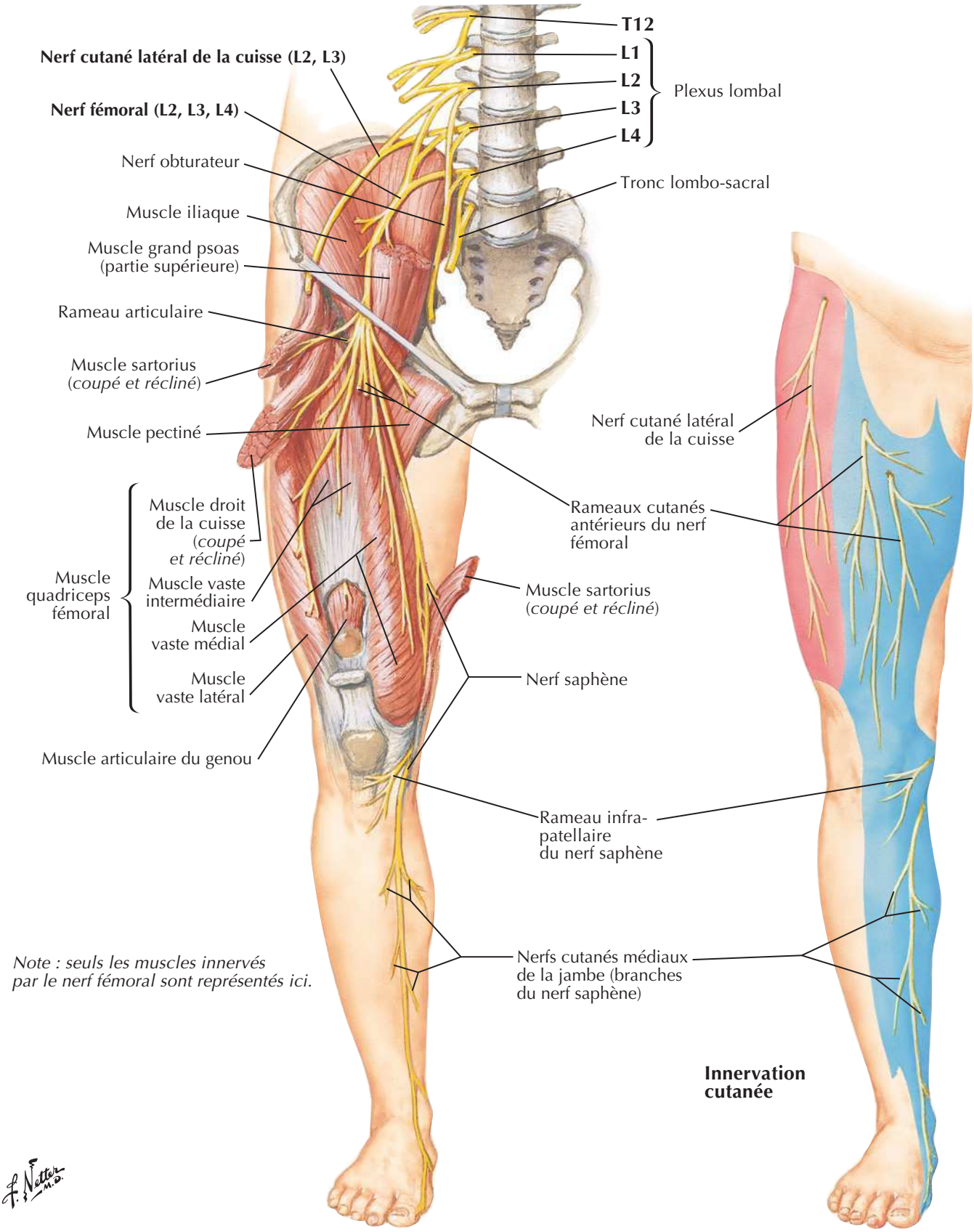

BIBLIOTHEQUE DE LA RECHERCHE BIBLIOGRAPHIQUE SCIENCE MEDICALE

BIBLIOTHEQUE DE LA RECHERCHE BIBLIOGRAPHIQUE SCIENCE MEDICALE

Nerf obturateur

Voir aussi **Planche 488**

Nerf ilio-hypogastrique

Nerf ilio-inguinal

Nerf génito-fémoral

Nerf cutané latéral de la cuisse

Nerf fémoral

Nerf obturateur (L2, L3, L4)

Branche postérieure

Rameau articulaire

Branche antérieure

Rameau postérieur

Rameau cutané

Rameau articulaire de l'articulation du genou

Hiatus tendineux de l'adducteur

L1

L2

L3

L4

Plexus lombal

Tronc lombo-sacral

Muscle obturateur externe

Note : seuls les muscles innervés par le nerf obturateur sont représentés ici.

Muscle court adducteur

Muscle long adducteur (*coupé*)

Muscle grand adducteur (partie ischio-condylaire ou « jarret », innervée par le nerf sciatique [ischiatique])

Muscle gracile

Innervation cutanée

F. Netter M.D.

BIBLIOTHEQUE DE LA RECHERCHE BIBLIOGRAPHIQUE SCIENCE MEDICALE

BIBLIOTHEQUE DE LA RECHERCHE BIBLIOGRAPHIQUE SCIENCE MEDICALE

Nerfs sciatique (ischiatique) et cutané postérieur de la cuisse

Voir aussi **Planche 489**

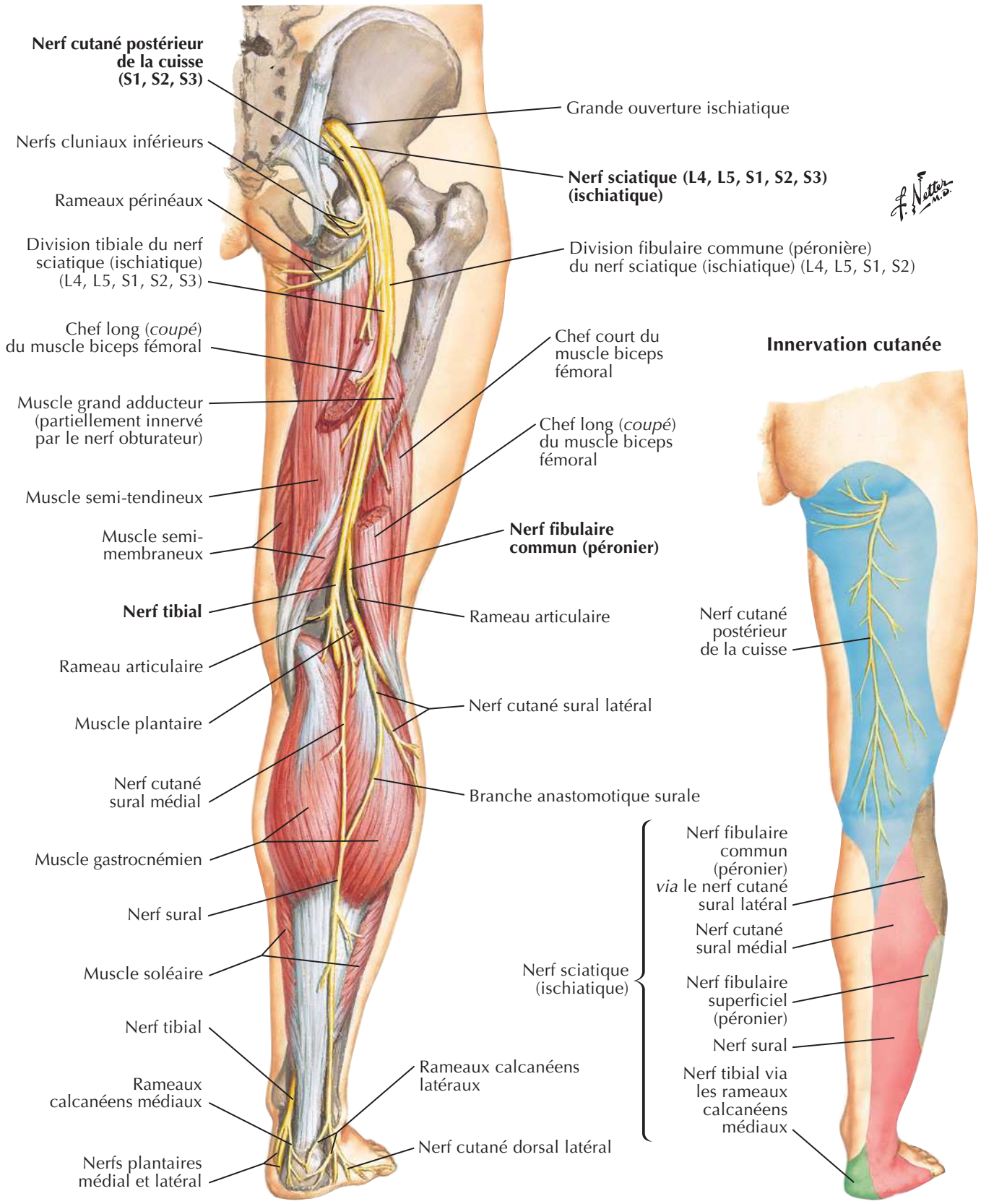

BIBLIOTHEQUE DE LA RECHERCHE BIBLIOGRAPHIQUE SCIENCE MEDICALE

BIBLIOTHEQUE DE LA RECHERCHE BIBLIOGRAPHIQUE SCIENCE MEDICALE

Nerf tibial

Voir aussi **Planches 503, 520, 521**

Nerf tibial (L4, L5, S1, S2, S3)
Nerf cutané sural médial (*coupé*)
Rameaux articulaires
Muscle plantaire
Muscle gastrocnémien (*coupé*)
Nerf du muscle poplité
Muscle poplité
Nerf interosseux de la jambe
Muscle soléaire (*coupé et partiellement récliné en haut*)
Muscle long fléchisseur des orteils
Muscle tibial postérieur
Muscle long fléchisseur de l'hallux
Nerf sural (*coupé*)
Rameau calcanéen latéral
Rameau calcanéen médial
Rétinaculum des fléchisseurs (*coupé*)
Nerf cutané dorsal latéral

Nerf fibulaire commun (péronier)
Rameau articulaire
Nerf cutané sural latéral (*coupé*)

F. Netter M.D.

Nerf sural (S1, S2) via les rameaux calcanéen latéral et cutané dorsal latéral
Nerf saphène (L3, L4)
Nerf plantaire latéral (S1, S2)
Nerf plantaire médial (L4, L5)
Rameaux calcanéens médiaux (S1, S2)
} Nerf tibial

Innervation cutanée de la plante du pied

Nerf digital plantaire commun
Rameau profond pour le muscle adducteur de l'hallux, les 2e, 3e et 4e muscles lombricaux et les muscles interosseux
Rameau superficiel pour le muscle court fléchisseur du petit orteil et nerf digital plantaire commun du 4e espace interosseux
Muscle abducteur du petit orteil
Muscle carré plantaire et son nerf
Nerf du muscle abducteur du petit orteil
Nerf plantaire latéral
Rameau calcanéen latéral du nerf sural

Nerfs digitaux plantaires propres
Nerfs digitaux plantaires communs
1er muscle lombrical et son nerf
Muscle court fléchisseur de l'hallux et son nerf
Muscle abducteur de l'hallux et son nerf
Muscle court fléchisseur des orteils (*coupé*) et son nerf
Nerf plantaire médial
Rameau calcanéen médial
Nerf tibial
Rétinaculum des fléchisseurs (*coupé*)

Note : Les branches articulaires ne sont pas montrées.

BIBLIOTHEQUE DE LA RECHERCHE BIBLIOGRAPHIQUE SCIENCE MEDICALE

BIBLIOTHEQUE DE LA RECHERCHE BIBLIOGRAPHIQUE SCIENCE MEDICALE

Nerf fibulaire commun (péronier)

Voir aussi **Planches 506, 508, 516**

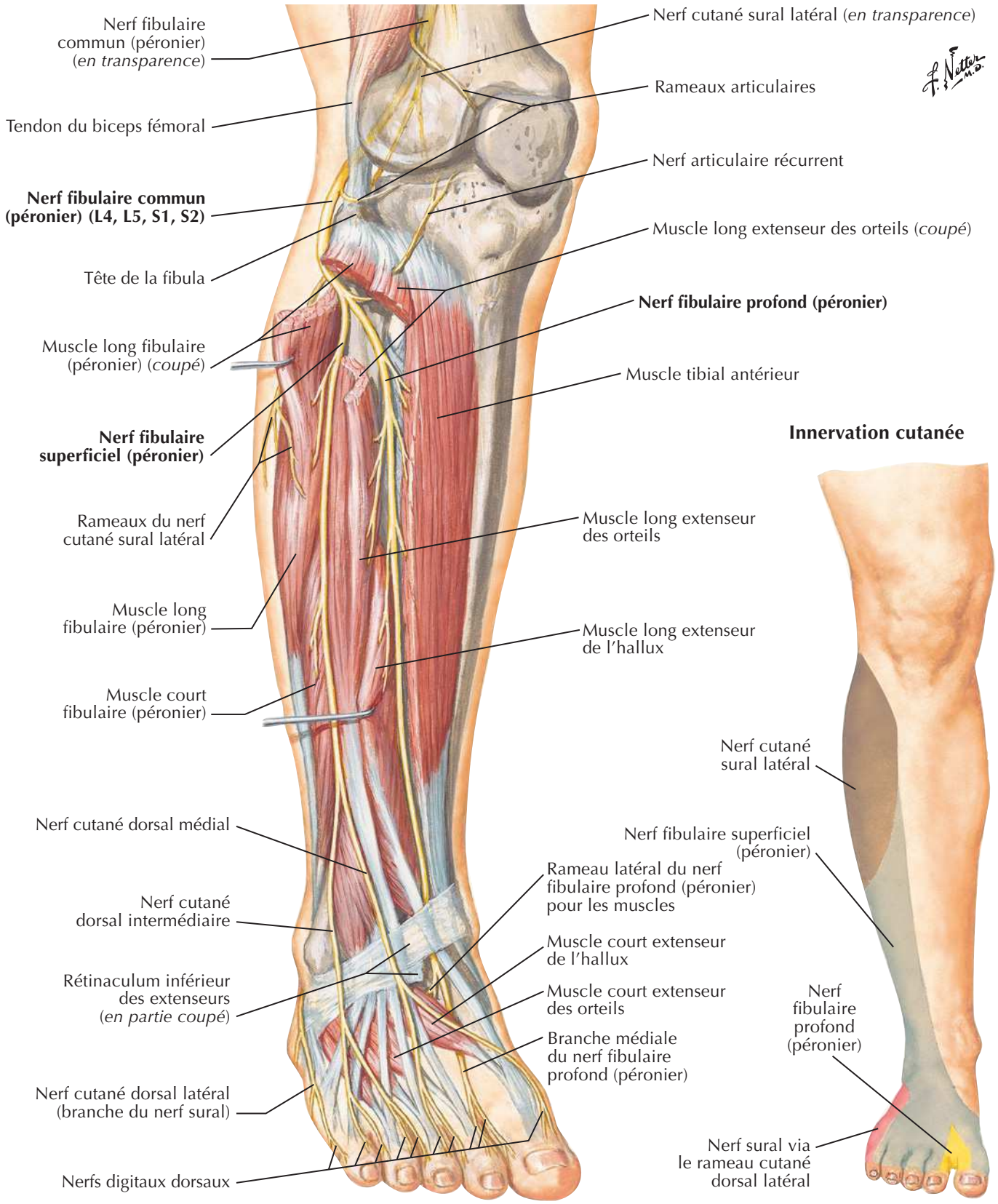

BIBLIOTHEQUE DE LA RECHERCHE BIBLIOGRAPHIQUE SCIENCE MEDICALE

BIBLIOTHEQUE DE LA RECHERCHE BIBLIOGRAPHIQUE SCIENCE MEDICALE

Hanches : radiographie, arthrographie et IRM

Voir aussi **Planches 330, 477, 491**

Radiographie

Arthrographie de la hanche

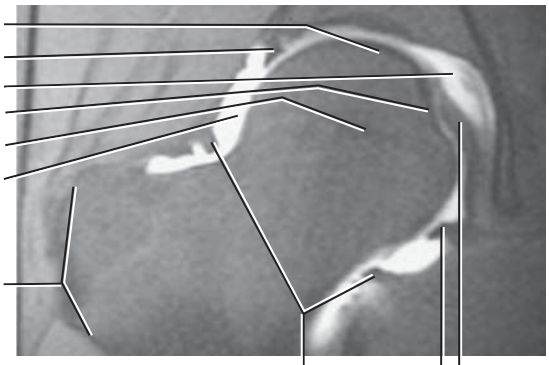

IRM

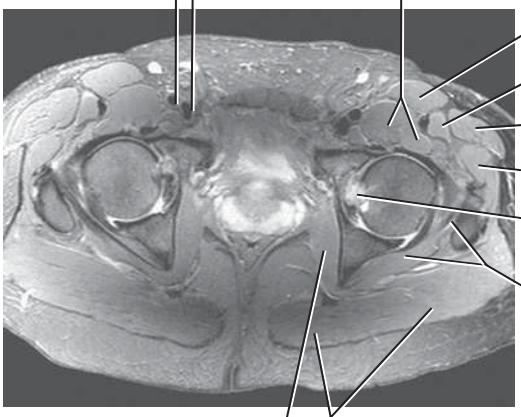

BIBLIOTHEQUE DE LA RECHERCHE BIBLIOGRAPHIQUE SCIENCE MEDICALE

BIBLIOTHEQUE DE LA RECHERCHE BIBLIOGRAPHIQUE SCIENCE MEDICALE

Cheville : radiographies

Voir aussi **Planches 506, 513, 514**

Vue latérale

Tibia
Fibula
Trochlée du talus
Tête du talus
Processus postérieur du talus
Os naviculaire
Sustentaculum tali du calcanéus
Cunéiforme latéral
Calcanéus
Cuboïde
Tubérosité du calcanéus
Tubérosité du 5e métatarsien
Processus médial de la tubérosité calcanéenne

Vue antérieure d'une cheville gauche

Tibia
Fibula
Malléole médiale
Talus
Malléole latérale

BIBLIOTHEQUE DE LA RECHERCHE BIBLIOGRAPHIQUE SCIENCE MEDICALE

MUSCLE	INSERTION PROXIMALE (ORIGINE)	INSERTION DISTALE (TERMINAISON)	INNERVATION	ACTIONS PRINCIPALES	VASCULARISATION ARTÉRIELLE	GROUPE MUSCULAIRE
Abducteur du petit orteil	Tubercules médial et latéral de la tubérosité calcanéenne, aponévrose plantaire et septum intermusculaire	Côté latéral de la base de la phalange proximale du 5e (petit) orteil	Nerf plantaire latéral	Abducteur et fléchisseur du 5e orteil	Artère plantaire latérale, artères métatarsienne plantaire et digitale plantaire du 5e orteil	Muscle du pied
Abducteur de l'hallux	Tubercule médial de la tubérosité calcanéenne, rétinaculum des fléchisseurs et aponévrose plantaire	Côté médial de la base de la phalange proximale du 1er (gros) orteil	Nerf plantaire médial	Abducteur et fléchisseur du 1er orteil	Artères plantaire médiale et 1re métatarsienne plantaire	Muscle du pied
Adducteur de l'hallux	Chef oblique : base des métatarsiens du 2e au 4e Chef transverse : ligaments des articulations métatarso-phalangiennes des orteils 3-5	Tendons des deux chefs s'insérant sur le côté latéral de la base de la phalange proximale du 1er (gros) orteil	Branche profonde du nerf plantaire latéral	Adducteur du 1er orteil, contribue à maintenir l'arche transverse du pied	Artères plantaires médiale et latérale et arcade plantaire, artères métatarsiennes plantaires	Muscle du pied
Articulaire du genou	Partie distale de la face antérieure du fémur	Bourse supra-patellaire	Nerf fémoral	Attire vers le haut la bourse supra-patellaire lors de l'extension du genou	Artère fémorale	Muscle antérieur de la cuisse
Biceps fémoral	Chef long : tubérosité ischiatique Chef court : ligne âpre et ligne supra-condylaire latérale du fémur	Côté latéral de la tête de la fibula	Chef long : nerf sciatique (division tibiale) Chef court : nerf sciatique (division fibulaire commune)	Fléchisseur et rotateur latéral de la jambe, extenseur de la cuisse au niveau de la hanche	Branches perforantes de l'artère profonde de la cuisse, artères glutéale inférieure et circonflexe médiale de la cuisse	Muscle postérieur de la cuisse
Carré fémoral	Bord latéral de la tubérosité ischiatique	Tubercule carré de la crête intertrochantérique du fémur	Nerf du carré fémoral	Rotateur latéral de la cuisse au niveau de la hanche	Artère circonflexe médiale de la cuisse	Muscle de la région glutéale
Carré plantaire	Bords médial et latéral de la face plantaire du calcanéus	Bord postéro-latéral du tendon du muscle long fléchisseur des orteils	Nerf plantaire latéral	Corrige la traction oblique du tendon du muscle long fléchisseur des orteils et ainsi autorise la flexion des orteils	Artères plantaires médiale et latérale et arcade plantaire profonde	Muscle du pied
Court adducteur (de la cuisse)	Corps et branche inférieure du pubis	Ligne pectinée et partie proximale de la ligne âpre du fémur	Nerf obturateur	Adducteur de la cuisse au niveau de la hanche, fléchisseur accessoire de la cuisse	Artères profonde de la cuisse, circonflexe médiale de la cuisse et obturatrice	Muscle médial de la cuisse
Court extenseur des orteils et court extenseur de l'hallux	Face supéro-latérale du calcanéus, ligament talo-calcanéen latéral, rétinaculum inférieur des extenseurs	Premier tendon sur la face dorsale de la base de la phalange proximale de l'hallux, trois autres tendons sur le côté latéral des tendons du muscle long extenseur des orteils destinés aux orteils 2 à 4	Nerf fibulaire profond	Aide le muscle long extenseur des orteils dans l'extension des quatre orteils médiaux au niveau des articulations métatarso-phalangiennes et interphalangiennes	Artères dorsale du pied, tarsienne latérale, arquée et fibulaire	Muscles du pied
Court fibulaire	Deux tiers distaux de la face latérale de la fibula	Face dorsale de la tubérosité du côté latéral de la base du 5e métatarsien	Nerf fibulaire superficiel	Éversion du pied et flexion plantaire accessoire du pied au niveau de la cheville	Artères tibiale antérieure et fibulaire	Muscle latéral de la jambe
Court fléchisseur de l'hallux	Face plantaire du cuboïde et du cunéiforme latéral	Deux côtés de la base de la phalange proximale du 1er orteil	Nerf plantaire médial	Fléchisseur de la phalange proximale du 1er orteil	Artère plantaire médiale, première artère métatarsienne plantaire	Muscle du pied
Court fléchisseur des orteils	Tubercule médial de la tubérosité calcanéenne, aponévrose plantaire et septum intermusculaire	Deux côtés des phalanges moyennes des quatre orteils latéraux	Nerf plantaire médial	Fléchisseurs du 2e au 5e orteils	Artères plantaire médiale et latérale et arcade plantaire, artères métatarsiennes plantaires et digitales plantaires	Muscle du pied
Court fléchisseur du petit orteil	Base du 5e métatarsien	Partie latérale de la base de la phalange proximale du 5e orteil	Branche superficielle du nerf plantaire latéral	Fléchisseur de la phalange proximale du 5e orteil	Artère plantaire latérale, artère digitale plantaire du 5e orteil, artère arquée	Muscle du pied
Droit fémoral (quadriceps)	Épine iliaque antéro-inférieure et l'ilium au-dessus de l'acétabulum	Base de la patella et tubérosité tibiale *via* le ligament patellaire	Nerf fémoral	Extenseur de la jambe au niveau du genou et fléchisseur de la cuisse au niveau de la hanche	Artère profonde de la cuisse (fémorale profonde) et artère circonflexe latérale de la cuisse	Muscle antérieur de la cuisse

Des variations dans les contributions des nerfs spinaux dans l'innervation des muscles, dans la vascularisation artérielle des muscles, dans leurs insertions et leurs actions sont des événements fréquents dans l'anatomie humaine. Ainsi, il peut exister des différences entre les textes de différents ouvrages : considérez que les variations

MUSCLE	INSERTION PROXIMALE (ORIGINE)	INSERTION DISTALE (TERMINAISON)	INNERVATION	ACTIONS PRINCIPALES	VASCULARISATION ARTÉRIELLE	GROUPE MUSCULAIRE
Grand adducteur (de la cuisse)	Faisceaux adducteurs : branche inférieure du pubis, branche de l'ischium Faisceau fléchisseur (apparenté aux ischio-jambiers) : tubérosité ischiatique	Faisceaux adducteurs : tubérosité glutéale, ligne âpre, ligne supra-condylaire médiale du fémur Faisceau fléchisseur (apparenté aux ischio-jambiers) : tubercule de l'adducteur du fémur	Faisceaux adducteurs : nerf obturateur Faisceau fléchisseur (apparenté aux ischio-jambiers) : nerf sciatique (division tibiale)	Faisceaux adducteurs : adducteur et fléchisseur de la cuisse Faisceau fléchisseur (apparenté aux ischio-jambiers) : extenseur de la cuisse	Artère fémorale, artère profonde de la cuisse et artère obturatrice	Muscle médial de la cuisse
Grand fessier	Ilium en arrière de la ligne glutéale postérieure, face dorsale du sacrum et du coccyx, ligament sacro-tubéreux	La plupart des fibres se terminent dans le tractus ilio-tibial qui s'insère sur le condyle latéral du tibia ; quelques fibres s'insèrent sur la tubérosité glutéale du fémur	Nerf glutéal inférieur	Extenseur de la cuisse fléchie, contribue à la rotation latérale et l'abduction de la cuisse	Artère glutéale inférieure principalement et artère glutéale supérieure occasionnellement	Muscle de la région glutéale
Gastrocnémien	Chef latéral : face latérale du condyle latéral du fémur Chef médial : surface poplitée au-dessus du condyle médial du fémur	Partie postérieure du calcanéus via le tendon calcanéen	Nerf tibial	Fléchisseur plantaire du pied au niveau de l'articulation de la cheville, contribue à la flexion de l'articulation du genou, soulève le talon pendant la marche	Artères poplitée et tibiale postérieure	Muscle postérieur de la jambe
Gracile	Corps et branche inférieure du pubis	Partie supérieure de la face médiale du tibia	Nerf obturateur	Adducteur de la cuisse, fléchisseur et rotateur médial de la jambe	Artère profonde de la cuisse (fémorale profonde), artère circonflexe médiale de la cuisse	Muscle médial de la cuisse
Grand psoas (ilio-psoas)	Processus transverses des vertèbres lombales, côtés des corps vertébraux de T12-L5, disques intervertébraux correspondants	Petit trochanter du fémur	Rameau ventral du premier nerf spinal lombal (L1)	Point fixe supérieur et en synergie avec le muscle iliaque fléchisseur de la hanche ; point fixe inférieur, incline latéralement la colonne vertébrale ; contribue à s'asseoir en fléchissant la colonne lombale sur le bassin ; point fixe inférieur et en synergie avec le muscle iliaque, fléchisseur du tronc	Branches lombales de l'artère ilio-lombale	Muscle antérieur de la cuisse
Iliaque (ilio-psoas)	Deux tiers supérieurs de la fosse iliaque, crête iliaque, aile du sacrum, ligaments sacro-iliaques antérieurs	Petit trochanter du fémur et la diaphyse sous-jacente, via le tendon du grand psoas	Nerf fémoral	Fléchisseur de la cuisse au niveau de la hanche, stabilisateur de l'articulation de la hanche, agit avec le muscle grand psoas	Branches iliaques de l'artère ilio-lombale	Muscle antérieur de la cuisse
Interosseux dorsaux (quatre muscles du pied)	Faces adjacentes du 1er au 5e métatarsien	1er : côté médial de la phalange proximale du 2e orteil 2e au 4e : côtés latéraux des phalanges proximales des orteils 2 à 4 Des expansions vers l'appareil extenseur des orteils 2 à 4	Nerf plantaire latéral	Abducteur du 2e au 4e orteil, fléchisseur au niveau des articulations métatarso-phalangiennes et contribue à l'extension au niveau des articulations interphalangiennes	Artère arquée, artères métatarsiennes dorsales et plantaires	Muscle du pied
Interosseux plantaires (trois muscles)	Base et côté médial du 3e au 5e métatarsiens	Partie médiale de la base de la phalange proximale du 3e au 5e orteils	Nerf plantaire latéral	Adducteur des orteils (3 à 5), fléchisseur des phalanges proximales au niveau des articulations métatarso-phalangiennes, extenseurs des phalanges moyennes et distales	Artère plantaire latérale et arcade plantaire, artères métatarsiennes plantaires et digitales plantaires	Muscle du pied
Jumeau inférieur	Tubérosité ischiatique	Face médiale du grand trochanter du fémur	Nerf du carré fémoral	Rotateur latéral de la cuisse en extension au niveau de la hanche	Artère circonflexe médiale de la cuisse	Muscle de la région glutéale

BIBLIOTHEQUE DE LA RECHERCHE BIBLIOGRAPHIQUE SCIENCE MEDICALE

MUSCLE	INSERTION PROXIMALE (ORIGINE)	INSERTION DISTALE (TERMINAISON)	INNERVATION	ACTIONS PRINCIPALES	VASCULARISATION ARTÉRIELLE	GROUPE MUSCULAIRE
Jumeau supérieur	Face externe de l'épine ischiatique	Face médiale du grand trochanter du fémur	Nerf de l'obturateur interne	Rotateur latéral de la cuisse en extension au niveau de la hanche	Artères glutéale inférieure et pudendale interne	Muscle de la région glutéale
Lombricaux	Tendons du muscle long fléchisseur des orteils	Bord médial des expansions tendineuses dorsales correspondantes du muscle long extenseur des orteils des quatre orteils latéraux	Lombrical médial : nerf plantaire médial Trois lombricaux latéraux : nerf plantaire latéral	Fléchisseur des phalanges proximales au niveau des articulations métatarso-phalangiennes, extenseurs des phalanges moyennes et distales au niveau des articulations interphalangiennes proximales et distales	Artère plantaire latérale et artères métatarsiennes plantaires	Muscle du pied
Long adducteur (de la cuisse)	Corps du pubis, en dessous de la crête pubienne	Tiers moyen de la ligne âpre du fémur	Nerf obturateur (division antérieure)	Adducteur de la cuisse au niveau de la hanche	Artères profonde de la cuisse et circonflexe médiale de la cuisse	Muscle médial de la cuisse
Long extenseur de l'hallux	Partie moyenne de la face antérieure de la fibula et de la membrane interosseuse	Face dorsale de la base de la phalange distale du gros orteil	Nerf fibulaire profond	Extension du gros orteil et flexion dorsale du pied au niveau de la cheville	Artère tibiale antérieure	Muscle antérieur de la jambe
Long extenseur des orteils	Condyle latéral du tibia, trois quarts proximaux de la face antérieure de la membrane interosseuse et de la fibula	Phalanges moyennes et distales des quatre orteils latéraux	Nerf fibulaire profond	Extension des quatre orteils latéraux et flexion dorsale du pied au niveau de la cheville	Artère tibiale antérieure	Muscle antérieur de la jambe
Long fibulaire	Tête et deux tiers proximaux de la face latérale de la fibula	Face plantaire de la base du 1er métatarsien et du cunéiforme médial	Nerf fibulaire superficiel	Éversion du pied et flexion plantaire accessoire du pied au niveau de la cheville	Artères tibiale antérieure et fibulaire	Muscle latéral de la jambe
Long fléchisseur de l'hallux	Deux tiers distaux de la face postérieure de la fibula et de la membrane interosseuse	Base de la phalange distale du gros orteil (hallux)	Nerf tibial	Fléchisseur de toutes les articulations du gros orteil et flexion plantaire accessoire du pied au niveau de la cheville	Artère fibulaire	Muscle postérieur de la jambe
Long fléchisseur des orteils	Partie médiale de la face postérieure du tibia sous la ligne soléaire	Face plantaire de la base des phalanges distales des quatre orteils latéraux	Nerf tibial	Fléchisseur des quatre orteils latéraux et fléchisseur plantaire du pied au niveau de la cheville, contribue au maintien des arches longitudinales du pied	Artère tibiale postérieure	Muscle postérieur de la jambe
Moyen fessier	Face latérale de l'ilium entre les lignes glutéales antérieure et postérieure	Face latérale du grand trochanter du fémur	Nerf glutéal supérieur	Abducteur et rotateur médial de la cuisse au niveau de la hanche ; stabilise le pelvis sur le membre inférieur en appui monopodal	Artère glutéale supérieure	Muscle de la région glutéale
Obturateur externe	Bords du foramen obturé, membrane obturatrice	Fosse trochantérique du fémur	Nerf obturateur	Rotateur latéral de la cuisse, stabilisateur de la tête du fémur dans l'acétabulum	Artère circonflexe médiale de la cuisse, artère obturatrice	Muscle médial de la cuisse
Obturateur interne	Face pelvienne de la membrane obturatrice et os avoisinant	Face médiale du grand trochanter du fémur	Nerf de l'obturateur interne	Rotateur latéral de la cuisse étendue, abducteur de la cuisse fléchie au niveau de la hanche	Artères pudendale interne et obturatrice	Muscle de la région glutéale
Pectiné	Branche supérieure du pubis	Ligne pectinée du fémur	Nerf fémoral et parfois nerf obturateur	Adducteur et fléchisseur de la cuisse au niveau de la hanche	Artère circonflexe médiale de la cuisse, artère obturatrice	Muscle médial de la cuisse
Petit fessier	Face latérale de l'ilium entre les lignes glutéales antérieure et inférieure	Face antérieure du grand trochanter du fémur	Nerf glutéal supérieur	Abducteur et rotateur médial de la cuisse au niveau de la hanche ; stabilise le pelvis sur le membre inférieur en appui monopodal	Tronc principal et branche profonde de l'artère glutéale supérieure	Muscle de la région glutéale
Piriforme	Face antérieure du sacrum segments 2-4, ligament sacro-tubéreux	Bord supérieur du grand trochanter du fémur	Rameaux ventraux des nerfs spinaux L5, S1 et S2	Rotateur latéral de la cuisse étendue, abducteur de la cuisse fléchie au niveau de la hanche	Artères glutéales supérieure et inférieure, artère pudendale interne	Muscle de la région glutéale

MUSCLE	INSERTION PROXIMALE (ORIGINE)	INSERTION DISTALE (TERMINAISON)	INNERVATION	ACTIONS PRINCIPALES	VASCULARISATION ARTÉRIELLE	GROUPE MUSCULAIRE
Plantaire	Partie inférieure de la ligne supracondylaire latérale du fémur et ligament poplité oblique	Partie postérieure du calcanéus *via* le tendon calcanéen	Nerf tibial	Assiste faiblement le muscle gastrocnémien	Artère poplitée	Muscle postérieur de la jambe
Poplité	Face latérale du condyle latéral du fémur et ménisque latéral	Face postérieure du tibia au-dessus de la ligne soléaire	Nerf tibial (L4-S1)	Fléchisseur accessoire du genou et le déverrouille par la rotation du fémur sur le tibia fixé	Artères géniculées inférieures médiale et latérale	Muscle postérieur de la jambe
Sartorius	Épine iliaque antéro-supérieure et partie supérieure de l'incisure sous-jacente	Partie supérieure de la face médiale du tibia	Nerf fémoral	Abducteur, rotateur latéral et fléchisseur de la cuisse ; fléchisseur de la jambe au niveau du genou	Artère fémorale	Muscle antérieur de la cuisse
Semi-membraneux	Tubérosité ischiatique	Partie postérieure du condyle médial du tibia	Nerf sciatique (division tibiale)	Fléchisseur de la jambe, extenseur de la cuisse	Branches perforantes de l'artère profonde de la cuisse et artère circonflexe médiale de la cuisse	Muscle postérieur de la cuisse
Semi-tendineux	Tubérosité ischiatique	Partie supérieure de la face médiale du tibia	Nerf sciatique (division tibiale)	Fléchisseur de la jambe, extenseur de la cuisse	Branches perforantes de l'artère profonde de la cuisse et artère circonflexe médiale de la cuisse	Muscle postérieur de la cuisse
Soléaire	Face postérieure de la tête de la fibula, quart proximal de la face postérieure de la fibula, ligne soléaire du tibia	Partie postérieure du calcanéus *via* le tendon calcanéen	Nerf tibial	Flexion plantaire du pied au niveau de la cheville, stabilisateur de la jambe sur le pied	Artères poplitée, tibiale postérieure et fibulaire	Muscle postérieur de la jambe
Tenseur du fascia lata	Épine iliaque antéro-supérieure et partie antérieure de la crête iliaque	Tractus ilio-tibial qui s'insère sur le condyle latéral du tibia	Nerf glutéal supérieur	Abducteur, rotateur médial et fléchisseur de la cuisse au niveau de la hanche ; contribue à maintenir le genou étendu	Branche ascendante de l'artère circonflexe latérale de la cuisse	Muscle de la région glutéale
Tibial antérieur	Condyle latéral et moitié proximale de la face latérale du tibia	Faces plantaire et médiale du cunéiforme médial et base du 1er métatarsien	Nerf fibulaire profond	Flexion dorsale du pied au niveau de la cheville et inversion du pied	Artère tibiale antérieure	Muscle antérieur de la jambe
Tibial postérieur	Face postérieure du tibia sous la ligne soléaire, membrane interosseuse, moitié proximale de la face postérieure de la fibula	Tubérosité de l'os naviculaire, tous les os cunéiformes, l'os cuboïde et la base du 2e au 4e métatarsien	Nerf tibial	Flexion plantaire du pied au niveau de la cheville et inversion du pied	Artère fibulaire	Muscle postérieur de la jambe
Troisième fibulaire	Tiers distal de la face antérieure de la fibula et de la membrane interosseuse	Dos de la base du 5e métatarsien	Nerf fibulaire profond	Flexion dorsale du pied au niveau de la cheville et contribution à l'éversion du pied	Artère tibiale antérieure	Muscle antérieur de la jambe
Vaste intermédiaire (quadriceps)	Faces antérieure et latérale de la diaphyse du fémur	Base de la patella et tubérosité tibiale *via* le ligament patellaire	Nerf fémoral	Extenseur de la jambe au niveau de l'articulation du genou	Artères circonflexe latérale de la cuisse et profonde de la cuisse (fémorale profonde)	Muscle antérieur de la cuisse
Vaste latéral (quadriceps)	Grand trochanter, lèvre latérale de la ligne âpre du fémur	Base de la patella et tubérosité tibiale *via* le ligament patellaire	Nerf fémoral	Extenseur de la jambe au niveau de l'articulation du genou	Artères circonflexe latérale de la cuisse et profonde de la cuisse (fémorale profonde)	Muscle antérieur de la cuisse
Vaste médial (quadriceps)	Ligne intertrochantérique, lèvre médiale de la ligne âpre du fémur	Base de la patella et tubérosité tibiale *via* le ligament patellaire	Nerf fémoral	Extenseur de la jambe au niveau de l'articulation du genou	Artère fémorale et artère profonde de la cuisse (fémorale profonde)	Muscle antérieur de la cuisse

BIBLIOTHEQUE DE LA RECHERCHE BIBLIOGRAPHIQUE SCIENCE MEDICALE

Index

Abdomen
- anatomie de surface, 242
- artères de, 251, 259 *(voir aussi les artères des différents organes associés)*
- muscles de, 245-250, 258
- nerfs de, 253, 254, 262 *(voir aussi les nerfs des différents organes associés)*
- - autonome, 297
- os de, 243
- paroi de, 245-247, 249-254
- plans de, 244
- quadrants de, 244
- régions de, 244
- squelette de, 243
- vaisseaux et nœuds lymphatiques de, 261, 293, 295, 296, 316 *(voir aussi les nœuds lymphatiques des différents organes associés)*
- veines de, 252, 260 *(voir aussi les veines des différents organes associés)*
- viscères de, 263, 269, 271, 273-276 *(voir aussi les différents organes associés)*

Acétabulum, 331, 334, 396, 473, 475, 530
Achille *(voir Tendon calcanéen, Tendon d')*
Acinus, 201
Acromion, 29, 183, 185, 398, **405**, 406-409, 411, 413-415, 417, 467
Action
- des mâchoires, 18
- des muscles
- - infra-hyoïdiens, 28
- - intrinsèques de l'œil, 86
- - intrinsèques du larynx, 81
- - supra-hyoïdiens, 28
- du poignet, 440

Adamkiewicz *(voir Artère d', Artère médullaire segmentaire)*
Adéno-hypophyse, 141, 148
Adhérence interthalamique, 107, 109, 112, 116, 147, 148
Aditus du larynx, 64, 66, 69
Agger nasi, 36, 37
Aile
- de l'ilium, 243, 330, 334, 338, 473
- du lobule central cérébelleux, 114
- du nez, 1
- du sacrum, 157, 331
- du sphénoïde
- - grande, 4, 6-8, 10, 11, 14
- - petite, 4, 5, 8, 11
- du vomer, 10

Aine, 244
Air
- dans le côlon, 156
- poche à air gastrique, 156, 210

Aire
- aortique, 210
- cardiaque d'auscultation, 210
- de Laimer, 69, 231
- de référence de la maladie
- - biliaire, 306
- - pancréatique, 307
- intercondylaire du tibia, 500, 501
- mitrale, 210
- nue
- - du diaphragme, 268, 277, 308
- - du foie (area nuda), 277, 308, 315, 321
- - du péricarde, 193
- parolfactive *(voir Aire subcalleuse)*
- pulmonaire, 210
- septale (pellucidum), 120
- subcalleuse, 107, 120
- tricuspidienne, 210
- vestibulaire du 4e ventricule, 116

Aisselle, 178, 417-420 *(voir aussi Fosse axillaire)*
- coupe transversale de, 238-240, 412

Albini *(voir Nodule d')*
Albuginée
- du pénis, 359, 363
- du testicule, 368

Alcock *(voir Canal pudendal)*
Alvéoles
- du pancréas, 281
- du poumon, 201, 202

Alvéus de l'hippocampe, 113
Ampoule
- de l'oreille interne, 94
- de la trompe utérine, 352, 353
- de Vater *(voir Ampoule du duodénum, Ampoule hépato-pancréatique)*
- du conduit
- - déférent, 362
- - lactifère, 179
- - semi-circulaire, 97, 125
- du rectum, 346
- hépato-pancréatique, 280
- labyrinthique, 97, 125
- vestibulaire, 98

Anastomose
- acromiale, 414
- artérielle gastro-omentale, 266
- autour
- - de l'œil, 87
- - de l'orbite, 87
- - de la scapula, 414
- - du coude, 420
- - du genou, 499
- cubitale, 420
- entre
- - la branche septale postérieure de l'artère sphéno-palatine et l'artère grande palatine, 40, 54
- - les artères angulaire et nasale dorsale, 51, 87
- - les artères carotide et vertébrale, 139
- - les artères carotides droite et gauche, 139
- les artères carotides externe et interne, 87, 138, 139
- - les artères cervicale et occipitale, 33
- - les artères circonflexes de la cuisse, 491
- - les artères intercostale et lombale, 251
- - les artères lacrymale et méningée moyenne, 102
- - les artères pancréatiques, 284, 286, 287
- - les artères subclavière et carotide, 139
- - les artères subclavière et vertébrale, 139
- - les branches pubiennes des artères obturatrice et épigastrique, 255, 343, 345
- - les nerfs grand palatin et naso-palatin, 54
- - les nerfs médian et ulnaire, 460, 463, 464
- épigastrique-obturatrice, 255
- paravertébrale, 168
- patellaire, 487, 488, 499, 509
- porto-cave, 292
- prévertébrale, 168
- scapulaire, 414

Anatomie de surface
- abdomen, 242
- cou, 1
- dos, 152
- membre
- - inférieur, 468
- - supérieur, 398
- pelvis, 329
- périnée, 329
- tête, 1
- thorax, 178

Anesthésie du périnée, 391
Angiographie
- des artères coronaires *(voir Artériographie des artères coronaires)*
- du tronc cœliaque *(voir Artériographie du tronc cœliaque)*

Angioscanner, 285
Angle
- colique
- - droit (hépatique), 263, 265, 266, 269, 271, 276, 278, 281, 315, 325, 326
- - gauche (splénique), 263-266, 269, 271, 276, 278, 281, 320, 322, 325
- - hépatique *(voir Angle colique droit)*
- - splénique *(voir Angle colique gauche)*
- de la côte, 183, 184
- de la mandibule, 1, 15, 17, 66
- de la scapula, 241, 405, 406
- de Louis *(voir Angle du sternum)*
- du sternum, 183
- duodéno-jéjunal, 264, 271, 281, 315, 320
- irido-cornéen, 89, 90, 92
- mastoïdien, 11
- périnéal, 396
- sternal *(voir Angle du sternum)*
- sub-pubien, 331, 332
- tubéral, 513

Anneau
- fémoral, 255, 257, 341-343, 345, 364
- fibreux
- - du cœur, 219, 222
- - du disque intervertébral, 21, 155, 159
- graisseux sous-diaphragmatique (espace celluleux hiatal), 232
- inguinal
- - profond, 247, 249, 255, 256, 355, 359, 364, 365
- - superficiel, 245, 255, 256, 355, 359, 364, 365
- tendineux commun (de Zinn), 85, 86, 88, 122
- trigonal, 347

Annexes
- de l'orbite *(voir Paupières)*
- de l'utérus, 352

Anse
- anastomotique, 287
- cervicale, 31, **32**, 34, 71, 76, 129, 130
- de Galien, 82
- de Heiss, 67
- pectorale, 415
- postérieure, 347
- subclavière, 131, 206, 223, 224, 236

Anthélix de l'oreille externe, 95
Antitragus de l'oreille externe, 1, 95
Antre
- mastoïdien, 96
- pylorique, 269
- tympanique *(voir Antre mastoïdien)*

Anus, 340, 354, 358, 360, 366, 373
Aorte, 216, 322
- abdominale, 176, 192, 226, 229, 258, **259**, 264, 267, 268, 271, 281, 283, 284, 303, 306, 308-310, 314, 315, 320, 321, 323, 326-328, 341, 342, 345, 376, 378-381, 390
- - branches urétériques de, 314
- arc (aortique), 76, 77, 139, 193, 203, 204, 207-212, 217, 218, 222, 226, 228, **229**, 230, 233
- ascendante, 139, 212, 214, 217, 220-222, 237, 240
- descendante, 139, 204, 213, 228, 229, 233, 237, 240, 241
- thoracique, 166, 168, 188, 191, 226, 228, 230, **233**, 324, 325
- - branches œsophagiennes de, 233

Apex
- de la fibula, 500, 501
- de la langue, 60
- de la prostate, 362
- de la vessie, 344
- du coccyx, 396
- du cœur, 209, 211, 241
- du poumon, 193, 194, 196
- du sacrum, 157

Aponévrose
- bicipitale, 402, 417, 419, 432, 460
- du crâne *(voir Aponévrose épicrânienne)*

BIBLIOTHEQUE DE LA RECHERCHE BIBLIOGRAPHIQUE SCIENCE MEDICALE

BIBLIOTHEQUE DE LA RECHERCHE BIBLIOGRAPHIQUE SCIENCE MEDICALE

- du muscle
- - oblique externe, 245-248, 253, 257, 328, 359
- - oblique interne, 247, 248, 253, 328
- - transverse de l'abdomen, 328
- épicrânienne (galéa aponévrotique), 3, 25, 103, 175
- palatine, 57, 65
- palmaire, 402, 428, 432, 433, 441, 446, 447, 450
- pharyngienne, 65, 67, 69
- plantaire, 516, 519-522
Apparition des dents, 62
Appendice
- atrial (de l'auricule), 209, 211, 212, 217, 218, 221
- épididymaire, 365, 367
- épiploïque *(voir Appendice omental)*
- omental (épiploïque), 265, 276, 328
- testiculaire, 365, 367
- vermiforme, 127, 265, 273, 274, **275**, 276
- - rétro-cæcal, 275
- vésiculeux, 352, 367
Aqueduc
- de la cochlée, 98
- de Sylvius, 107-110, 116, 147
- du vestibule, 97-99
- mésencéphalique (cérébral), 107-110, 116, 118, 147, 148, 151
Arachnoïde, 165
Arachnoïde mère, 101, 103, 110, 165, 166
- granulation, 101-103, 110
Arantius, nodule d' *(voir Nodule de la valve semi-lunaire)*
Arc
- aortique, 33, 210, 239
- de l'atlas
- - antérieur, 7, 19, 21, 64
- - postérieur, 19, 151, 175
- de la veine azygos, 239
- du cartilage cricoïde, 79
- lombo-costal du diaphragme, 192, 258 *(voir aussi Ligament arqué du diaphragme)*
- palato-glosse, 47, 56, 60, 68
- palato-pharyngien, 47, 56, 60, 66, 68
- pharyngo-palatin *(voir Arc palato-pharyngien)*
- vertébral, 159
Arc (artériel) aortique, 76, 77, 139, 194, 203, 205, 207-209, **211**, 212, 218, 222, 228-230, 233
Arcade
- de Riolan (anastomose entre les artères mésentériques inférieure et supérieure), 291
- du fascia obturateur *(voir Arcade tendineuse du muscle élévateur de l'anus)*
- pubienne, 243, 330, 332
- sourcillière, 1
- tendineuse
- - du fascia pelvien, 56, 343, 351
- - du muscle crico-thyroïdien, 70
- - du muscle élévateur de l'anus, 258, 335-338, **339**, 343, 346, 348, 350, 356, 370
- - du muscle soléaire, 482, 504, 505
- zygomatique, 6, 15, 16, 48
Arcade (artérielle)
- carpienne dorsale, 456
- palmaire
- - carpienne, 452
- - profonde, 435, 452, 453
- - superficielle, 435, 447, 449, 453, 460
- plantaire profonde, 508, 518, 523
Arcade (veineuse)
- dorsale du pied, 523
- palmaire superficielle, 447
Area nuda *(voir Aire nue du foie)*
Artère
- abdominale, 285 *(voir Artère de la paroi abdominale)*
- accessoire méningée, 51, 102
- acétabulaire, 530 *(voir Artère, branche acétabulaire)*
- acoustique interne, 137, 140-142, 144
- acromiale *(voir Artère, branche acromiale)*
- alvéolaire
- - antérieure supérieure, 51
- - inférieure, 47, 51, 58, 72, 73
- - moyenne supérieure, 51
- - supéro-antérieure, 54
- - supéro-moyenne, 54
- - supéro-postérieure, 51, 54, 72
- angulaire (de la face), 3, 35, 51, 72, 87, 139
- antéro-latérale centrale (lenticulo-striée), 140-142, 144
- antéro-médiale centrale (perforante), 141
- aortique intercostale *(voir Artère intercostale)*
- appendiculaire, 273, 287, 288, 301
- arquée
- - du bras, 419, 420, 460
- - du pied, 509
- - du rein, 508, 517, 518, 523
- articulaire du fémur, 491 *(voir aussi Artère, rameau articulaire)*
- ascendante *(voir aussi Artère, branche ascendante, Artère, rameau ascendant)*
- - cervicale, 33, 71, 72, 76-78, 137, 139, 167
- - frontale, 140, 142, 143
- - palatine, 51, 68, 72
- - pharyngienne, 34, 51, 72, 137, 139
- atriale *(voir Artère coronaire droite, Artère, rameau atrial)*
- atrio-ventriculaire, 216
- auriculaire
- - antérieure, 3
- - postérieure, 3, 34, 51, 72, 96, 102, 137, 139, 175
- - profonde, 51, 72, 96
- axillaire, 180, 186, 190, 195, 214, 251, 412, **414**, 415, 419
- basilaire, 137, 139-142, 144, 150, 151, 167
- brachiale, 180, 414, 415, 417, **419**, 420, 421, 432-435, 460
- - profonde, 413, 415, 418-421
- brachio-céphalique *(voir Tronc (artériel) brachio-céphalique)*
- branche *(voir aussi Artère, rameau)*
- - acétabulaire de l'artère obturatrice, 474
- - acromiale de l'artère thoraco-acromiale, 414, 415, 420
- - alaire de l'artère nasale, 40
- - ascendante de l'artère fémorale, 499
- - atrio-ventriculaire de l'artère coronaire, 216
- - carpienne de l'artère ulnaire, 434, 452, 453, 456
- - circonflexe *(voir aussi Artère, rameau circonflexe)*
- - - de l'artère coronaire, 216
- - - de la fibula, 509
- - claviculaire de l'artère thoraco-acromiale, 414, 415, 420
- - deltoïdienne de l'artère thoraco-acromiale, 409, 414, 415, 420
- - descendante de l'artère fémorale, 499
- - diagonale de l'artère coronaire, 216
- - digitale dorsale, 517, 518
- - du nœud atrio-ventriculaire, 216
- - du nœud sinu-atrial, 216
- - iléale de l'artère iléo-colique, 273, 287, 288, 292
- - intercostale de l'artère thoracique interne, 186
- - interventriculaire de l'artère coronaire, 215
- - - antérieure, 216
- - - postérieure, 211, 216
- - marginale de l'artère coronaire, 215, 216
- - méningée récurrente de l'artère lacrymale, 102
- - nasale de l'artère
- - - ethmoïdale, 40
- - - faciale, 40
- - - sphéno-palatine, 40, 51, 54
- - œsophagienne de l'artère
- - - bronchique, 233
- - - gastrique, 233, 236, 283
- - - phrénique, 233, 259
- - - thyroïdienne, 233
- - ovarique de l'artère utérine, 382
- - palmaire
- - - de l'artère radiale, 433-435, 441, 447, 452, 453
- - - de l'artère ulnaire, 433-435, 441, 446, 447, 452, 453, 460
- - - profonde de l'artère ulnaire, 433-435, 441, 446, 447, 452, 453, 460
- - - superficielle de l'artère radiale, 435
- - pectorale de l'artère thoraco-acromiale, 414, 415, 420
- - pelvienne de l'artère rénale, 312
- - perforante
- - - de l'artère fibulaire, 509
- - - postérieure de l'artère métatarsienne dorsale, 509
- - périnéale de l'artère pudendale interne, 361
- - prostatique de l'artère vésicale inférieure, 381
- - récurrente méningée de l'artère lacrymale, 102
- - septale
- - - interventriculaire de l'artère coronaire, 216
- - septale de l'artère
- - - ethmoïdale, 40
- - - faciale, 40
- - - labiale, 40
- - - sphéno-palatine, 40
- - temporale de l'artère
- - - cérébrale moyenne, 142, 143
- - - cérébrale postérieure, 144
- - - maxillaire, 51, 72, 101
- - transverse de l'artère fémorale, 499
- - tubaire de l'artère
- - - ovarique, 382
- - - utérine, 382
- - urétérique
- - - de l'aorte, 314
- - - de l'artère iliaque commune, 314
- - - de l'artère ovarique, 314
- - - de l'artère rénale, 310, 312, 314
- - - de l'artère vésicale inférieure, 314
- - - de l'artère vésicale supérieure, 314
- - ventriculaire de l'artère coronaire gauche, 215, 216
- - zygomatique de l'artère lacrymale, 87
- bronchique, 196, 202, 204, 227, 228, 233
- buccale, 51, 72
- cæcale, 273, 287, 288, 302
- calcanéenne *(voir aussi Artère, rameau calcanéen)*
- - latérale, 521, 522
- - médiale, 521, 522
- calcarine, 143, 144
- calloso-marginale, 142, 143
- carotico-tympanique, 96, 138, 139
- carotide
- - commune, 3, 30, 31, 33, **34**, 55, 71-73, 76-78, 126, 129, 131, 132, 134, 135, **137**, 139, 170, 187, 190, 195, 203, 207, 208, 210, 211, 214, 229, 233, 238
- - externe, 3, 27, 28, 31, **34**, 40, 46, 47, 51, 54, 55, 59, 71-73, 76-78, 96, 102, 126, 131, 132, 134, 135, **137**, 139
- - interne, 3, 12, 26, **34**, 42, 47, 49, 53, 55, 71, 72, 76-78, 87, 88, 96, 100, 102, 105, 122, 124, 126, 129, 131-135, **137**, 138-144, 150
- carpienne *(voir Artère, rameau carpien)*
- centrale *(voir aussi Artère scissurale)*
- - antéro-latérale (lenticulo-striée), 138, 140, 142, 144
- - antéro-médiale (perforante), 141
- - de la rétine, 87, 89, 92, 93
- - postéro-médiale (perforante), 141
- cérébelleuse
- - inféro-antérieure, 137, 139-142, 144, 167
- - inféro-postérieure, 137, 139, 140, 142, 144, 167
- - supérieure, 137, 139-142, 144, 167
- cérébrale, 103
- - antérieure, 137-144, 150, 151
- - moyenne, 137-144
- - - postérieure, 150
- - postérieure, 137-144
- cervicale
- - ascendante, 33, 71, 72, 76-78, 139, 167
- - profonde, 33, 137, 139, 167
- - superficielle, 76, 77, 139, 174
- - transverse, 32, 33, 76-78, 139, 174, 414, 415
- choroïdienne

BIBLIOTHEQUE DE LA RECHERCHE BIBLIOGRAPHIQUE SCIENCE MEDICALE

BIBLIOTHEQUE DE LA RECHERCHE BIBLIOGRAPHIQUE SCIENCE MEDICALE

- - antérieure, 138, 140-142, 144
- - postérieure
- - - latérale, 140, 144
- - - médiale, 140, 144
- - pour le 4e ventricule, 144
- ciliaire, 87, 92, 143 *(voir aussi Artère paracentrale, Artère calloso-marginale)*
- - antérieure, 93
- - postérieure
- - - courte, 93
- - - longue, 93
- cingulaire, 143
- circonflexe *(voir aussi Artère, rameau circonflexe)*
- - de l'humérus *(voir Artère de l'humérus circonflexe)*
- - de la cuisse, 499 *(voir aussi Artère de la cuisse circonflexe)*
- - de la fibula, 509
- - de la scapula, 413-415, 417, 420
- - du cœur, 216
- - iliaque *(voir Artère iliaque circonflexe)*
- claviculaire *(voir Artère, branche claviculaire)*
- cœliaque *(voir Tronc (artériel) cœliaque)*
- colique
- - droite, 287, 288, 301, 302, 313
- - gauche, 259, 288, 297, 302, 303, 313, 376
- - moyenne, 281, 284, 287, 288, 301, 302, 321
- collatérale
- - du sternum, 187
- - moyenne, 418, 420, 421, 431
- - radiale, 418, 420, 421
- - ulnaire
- - - inférieure, 419, 420, 431, 435
- - - supérieure, 419-421, 431, 435
- communicante
- - antérieure, 137-143, 150
- - postérieure, 105, 137-144, 150
- conjonctivale, 93
- coronaire
- - descendante
- - - antérieure gauche, 215
- - - postérieure, 211, 215, 216
- - droite, 209, 211, 215, 216, 219
- - gauche, 215, 216, 219
- corticale radiée (interlobulaire) du rein, 312
- costo-cervicale *(voir Tronc (artériel) costo-cervical)*
- crémastérique, 251, 256, 257, 379 *(voir aussi Artère, rameau crémastérique)*
- crico-thyroïdienne, 72, 76
- cystique, 280, 283, 284
- d'Adamkiewicz, 167
- de Drummond *(voir Artère marginale)*
- de Heubner, 140-143
- de l'arcade plantaire, 522
- de l'avant-bras, 460
- de l'épaule, 33
- de l'estomac, 283
- de l'humérus, 413-415, 418-420
- - circonflexe
- - - antérieure, 413-415, 417, 419, 420
- - - postérieure, 413-415, 418-420
- de l'iléum, 287
- de l'index radiale, 435
- de l'intestin grêle, 287
- de l'intumescence lombale, 167
- de l'iris, 90, 92
- - grand cercle artériel, 90, 92
- - petit cercle artériel, 90, 92
- de l'œil, 92 *(voir aussi Artère ophtalmique)*
- de l'orbite, 87
- de l'utérus, 382
- de la bouche, 72
- de la branche antérieure du stapès, 96
- de la branche postérieure du stapès, 96
- de la cavité nasale, 40, 51
- de la conjonctive, 92
- de la cuisse
- - circonflexe
- - - latérale, 487, 488, 491, 499
- - - médiale, 488, 489, 491, 499
- de la face, 3, 31, 34, 35, 40, 46, 47, 51, 72, 73, 77, 87, 132, 134, 137, 139
- de la fosse crânienne postérieure, 144
- de la fosse infra-temporale, 51
- de la glande mammaire, 180
- de la glande thyroïde, 76, 78
- de la hanche, 491, 499
- de la jambe, 503-505, 507, 508
- de la langue, 59 *(voir aussi Artère linguale)*
- de la macula *(voir Artériole de la macula)*
- de la main, 453, 456, 460
- de la paroi abdominale, 251, 259
- de la queue de cheval, 167
- de la rétine, 87, 89, 92 *(voir aussi Artériole de la rétine)*
- de la scapula, 413-415, 417, 420
- de la strie malléaire, 96
- de la tête du fémur, 491
- de la trompe auditive, 96
- de la vessie, 314
- de Willis *(voir Artère du cercle artériel du cerveau)*
- deltoïde *(voir Artère, branche deltoïdienne)*
- des dents, 51
- des glandes parathyroïdes, 78
- des paupières, 87
- des viscères pelviens, 378, 380-383
- descendante *(voir aussi Artère, branche descendante)*
- - coronaire *(voir Artère coronaire descendante)*
- - du genou, 487, 488, 492, 499, 509
- - palatine, 51, 72
- diagonale (du cœur), 216
- digitale dorsale, 509
- digitale palmaire, 435, 446, 447, 450, 453, 458
- - commune, 435, 446, 447, 450, 452, 453
- - dorsale, 456, 458
- - propre, 435, 447, 453, 456, 458
- digitale plantaire, 508, 517-520, 523
- - commune, 520, 521, 523
- - dorsale, 508, 517, 518, 523
- - propre, 517, 518, 520, 522, 523
- dorsal
- - du pénis, 361
- dorsale
- - du carpe, 435
- - du clitoris, 382
- - du pénis, 359, 361, 379, 383
- - du pied, 508, 509, 517, 518, 523
- - scapulaire, 32, 33, 414, 415
- droite (arteria recta) de l'intestin grêle, 287, 288, 305
- du 4e ventricule, 144
- du bras, 419, 420, 460
- du bulbe
- - du pénis, 361, 383
- - du vestibule, 350, 357, 382
- du canal
- - anal, 376
- - ptérygoïdien, 51, 54, 55, 96, 138
- du cercle artériel du cerveau (de Willis), 141
- du cerveau, 137, 139-144, 149
- du clitoris, 357
- - dorsale, 357, 382
- - profonde, 357, 382
- du cœur, 215
- du col du fémur, 491
- du conduit déférent, 259, 365, 376, 379, 381
- du coude, 420, 460
- du duodénum, 284, 286
- du fémur, 491
- du foie, 283, 284 *(voir aussi Artère hépatique)*
- du foramen
- - déchiré, 138
- - épineux, 138
- - ovale, 138
- - rond, 138
- du genou, 499
- - descendante, 487, 488, 492, 499, 509
- - latérale
- - - inférieure, 499, 503-509
- - - supérieure, 489, 499, 503-509
- - médiale
- - - inférieure, 487, 488, 499, 504, 505, 507-509
- - - supérieure, 487-489, 503-505, 507-509
- - moyenne, 499, 509
- du gyrus angulaire, 139, 142, 143
- du larynx, 76, 78
- du nœud
- - atrio-ventriculaire (AV), 216, 219
- - sinu-atrial (SA), 216, 222
- du pénis
- - dorsal, 361
- - dorsale, 251, 359, 361, 379, 381, 383
- - du bulbe, 361
- - du bulbe du, 361, 383
- - profonde, 359, 361, 363, 383
- du périnée, 379, 382, 383
- du pied, 508, 517, 518, 520-523
- - arquée, 508, 517, 518, 523
- - dorsale, 508, 509, 517, 518, 523
- du poignet, 460
- du pont, 140-142, 144
- du pouce, 435, 453
- du poumon, 203 *(voir aussi Artère pulmonaire)*
- du rein, 310, 312 *(voir aussi Artère rénale)*
- - arquée, 312
- - corticale radiée (interlobulaire), 312
- du sinus caverneux, 102, 138
- du vermis, 144
- en candélabre *(voir Artère préfrontale)*
- épigastrique
- - inférieure, 247, 249, 251, 255, **257**, 268, 314, 341, 343, 345, 376, 378, 379, 381, 499
- - superficielle, 245, 247, 251, 259, 487, 499
- - supérieure, 185-188, 208, 247, 251
- épisclérale, 92
- ethmoïdale
- - antérieure, 40, 87, 102
- - postérieure, 87, 102
- faciale, **3**, 31, 34, 35, 42, 46, 47, 51, 72, 73, 77, 87, 132, 134, 137, 139
- - transverse (de la face), 3, 34, 35, 46, 72, 87
- fémorale, 247, 251, 256, 257, 259, 358, 379, 385, 396, 397, 472, 480, 487, 488, 491, 492, **499**, 509, 530
- - profonde, 397, 487, 488, 491, 492, 499 *(voir aussi Artère profonde de la cuisse)*
- fibulaire (péronière), 499, 503-505, 509, 510, 517, 518
- fissurale de la moelle spinale, 168
- fovéolaire, 491
- frontale polaire, 142, 143
- fronto-basale (orbito-frontale), 140, 142, 143
- - médiale, 138
- gastrique
- - courte, 268, 282-284, 300
- - droite, 280, 284, 285, 298-300
- - gauche, 233, 259, 266, 268, 283-285, 297-300, 388
- gastro-duodénale, 280, 284-287, 299-301, 306
- gastro-épiploïque *(voir Artère gastro-omentale)*
- gastro-omentale (gastro-épiploïque)
- - droite, 266, 268, 283, 284, 287, 298-300
- - gauche, 266, 282-284, 298-300
- glutéale
- - inférieure, 259, 314, 376, 380, 381, 486, 489
- - supérieure, 259, 314, 376, 380, 381, 486, 489
- hémorroïdale *(voir Artère rectale)*
- hépatique, 325
- - commune, 259, 266, 280, 281, **283**, 284-288, 297, 300, 306
- - droite, 280, 283, 284, 289
- - intermédaire, 284
- - propre, 268, 271, 277, 278, 280, 281, 283, **284**, 285, 286, 294, 300, 321
- hypogastrique *(voir Artère iliaque interne)*
- hypophysaire, 141, 149
- - inférieure, 138
- - supérieure, 138
- hypothalamique, 141, 149

BIBLIOTHEQUE DE LA RECHERCHE BIBLIOGRAPHIQUE SCIENCE MEDICALE

BIBLIOTHEQUE DE LA RECHERCHE BIBLIOGRAPHIQUE SCIENCE MEDICALE

- iléale, 273, 287, 288, 290 *(voir aussi Artère, branche iléale)*
- iléo-colique, **273**, 287, 288, 301, 302, 313
- iliaque
- - circonflexe
- - - profonde, 249, 251, 257, 259, 343, 381, 488, 499
- - - superficielle, 245, 247, 251, 259, 313, 487, 499
- - commune, 259, 265, 268, 297, 308, 313, 314, **376**, 378-381, 390
- - externe, 249, 255, **256**, 257, 265, 268, 273, 297, 308, 313, 340-345, 353, 370, 376, 378-381, 390, 488, 499
- - interne, 288, 297, 308, 313, 314, 343, 350, 376, 378, 379, **380**, **381**, 390
- ilio-lombale, 259, 314, 380, 381
- infra-hyoïdienne, 76
- infra-orbitaire, 3, 35, 51, 54, 72, 83, 87
- innominée *(voir Tronc (artériel) brachio-céphalique)*
- intercostale, 168, 185, 186, 188, 204, 227, 228, 233, 251, 413 *(voir aussi Artère, branche intercostale)*
- - antérieure, 187, 188, 251
- - postérieure, 167, 168, 185, 186, 188, 204, 227, 228, 233, 251, 413
- - suprême, 137, 139
- interlobaire du foie, 310, 312
- interlobulaire du foie, 320
- interosseuse (de l'avant-bras)
- - antérieure, 420, 431, 433-436
- - commune, 420, 433-436
- - postérieure, 420, 431, 434-436
- - récurrente, 420, 431, 435
- interventriculaire *(voir Artère, branche interventriculaire)*
- - antérieure, 216
- - postérieure, 216
- intestinale, 287, 288, 290
- intra-hépatique, 279
- intra-pulmonaire, 202
- intra-rénale, 312
- jéjunale, 272, 287, 289-298
- juxta-colique *(voir Artère marginale)*
- labiale
- - de la face, 35, 40, 72
- - du périnée, 357, 382
- labyrinthique (acoustique interne), 96, 137, 140-142, 144
- lacrymale, 87, 139
- laryngée inférieure, 82
- - supérieure, 34, 69, 72, 76-78, 82, 137
- lenticulo-striée, 140-142, 144
- linguale, 3, 34, 47, 51, 59, 72, 77, 134, 137, 139
- - dorsale, 59
- - profonde, 56, 59
- lombale, 167, 251
- malléolaire
- - antérieure
- - - latérale, 508, 509, 517, 518
- - - médiale, 508, 509, 517, 518
- mammaire, 180
- - externe *(voir Artère, rameau mammaire)*
- - interne *(voir Artère, rameau mammaire)*
- marginale
- - du cœur, 216
- - juxta-colique (de Drummond), 215, 288, 376 *(voir aussi Artère, rameau marginal)*
- massétérique, 48, 49, 51, 72
- mastoïdienne *(voir Artère, rameau mastoïdien)*
- maxillaire, 18, 34, 40, 48-50, **51**, 54, 55, 71, 72, 96, 102, 132, 134, 135, 137, 139
- médio-médiale, 142, 143
- médullaire segmentaire, 72, 139, 167-169, 188
- méningée *(voir aussi Artère, rameau méningé)*
- - accessoire, 12, 51, 96, 102
- - antérieure, 87
- - moyenne, 12, 18, 49-51, 71, 72, 96, 101-103, 105, 132, 137-139
- - postérieure, 12, 138
- - récurrente (lacrymale), 102
- - tentorielle, 138
- mentonnière, 51, 72
- mésentérique
- - inférieure, 259, 264, 271, **288**, 297, 302, 303, 308, 310, 313, 314, 376, 378, 379, 388
- - supérieure, 176, 226, 259, 264, 268, 271, 273, 281, 284-288, 290, 294, 298, 300, 301, 303, 307, 308, 310, 313-315, 321-323, 327, 388
- métacarpienne
- - dorsale, 456
- - palmaire, 435, 452, 453
- métatarsienne
- - dorsale, 508, 509, 517, 518, 523
- - plantaire, 520, 522, 523
- musculaire, 93
- musculo-phrénique, 186, 187, 195, 208, 251
- mylo-hyoïdienne, 18, 51, 58, 72
- nasale *(voir aussi Artère, branche nasale)*
- - dorsale, 3, 35, 51, 72, 83, 87, 139
- - externe, 35
- - inférieure, 92
- - septale, 40, 51
- - supérieure, 92
- obturatrice, 249, 255, 259, 314, 342, 343, 376, 378, 380, 381, **380**, 388, 396, 474, 491, 499
- - accessoire, 255, 376, 380
- occipitale, 3, 34, 71-73, 102, 137, 139, 175
- œsophagienne, 204, 233 *(voir aussi Artère, branche œsophagienne)*
- - récurrente, 192, 283, 301
- ombilicale, 226, **249**, 259, 313, 376, 378, 380, 381
- - partie oblitérée de, 247, 249, 256, 257, 259, 268, 316, 341, 343, 345, 353, 378, 380, 381
- - partie perméable de, 249, 259, 314, 376, 378, 380, 381
- ophtalmique, 51, 55, 85, 87, 133, 137-139, 141, 144
- orbito-frontale, 142, 143
- ovarique, 259, 297, 308, 310, 313, 314, 341-343, 352, **378**, 382, 390, 393 *(voir aussi Artère, branche ovarique)*
- palatine
- - ascendante, 51, 68, 72
- - descendante, 51, 54, 55, 72
- - grande, 12, 40, 51, 54, 55, 57
- - petite, 12, 40, 51, 54, 55, 57, 68
- palmaire *(voir Artère, branche palmaire)*
- palpébrale, 87
- pancréatico-duodénale
- - inférieure
- - - antérieure, 284, 286-288, 298-300
- - - postérieure, 284, 286-288, 299, 300
- - portion commune, 284, 286
- - supérieure
- - - antérieure, 266, 283, 284, 286, 287, 298-300
- - - postérieure, 283, 284, 286, 287, 299, 300
- pancréatique, 284, 286
- - de la queue (du pancréas), 284
- - dorsale (supérieure), 283, 284, 286, 287, 291
- - grande, 284, 286
- - inférieure, 284, 286, 287
- - supérieure *(voir Artère pancréatique dorsale)*
- - transverse, 284, 286, 287
- paracentrale, 142, 143
- pariétale, 142, 143
- pariéto-occipitale, 143, 144
- pectorale *(voir Artère, branche pectorale)*
- pelvienne *(voir Artère, branche pelvienne)*
- perforante *(voir aussi Artère, rameau perforant)*
- - de l'arcade plantaire, 522
- - du cercle artériel du cerveau (de Willis), 141
- - fémorale, 499
- - - profonde, 488, 489, 499
- - vers les artères métatarsiennes dorsales, 522
- péricalleuse, 142, 143
- - postérieure, 143, 144
- péricardiaco-phrénique, 187, 190, 191, 203, 208, 209, 212, 213, 227, 228, 251
- périnéale, 350, 357, 381-383 *(voir aussi Artère, branche périnéale)*
- - transverse, 383
- péronière *(voir Artère fibulaire)*
- pétreuse
- - superficielle, 96
- pharyngienne, 54
- - ascendante, 34, 51, 55, 68, 72, 96, 137, 139
- phrénique inférieure, 192, 229, 233, 236, 259, 266, 268, 283, 284, 297-299, 310, 319, 320, 388
- plantaire
- - latérale, 505, 519, 520, 522, 523
- - médiale, 505, 519, 520, 522
- - métatarsienne, 518, 520, 522, 523
- - profonde, 508, 509, 517, 518, 523
- polaire frontale, 142, 143
- poplitée, 482, 489, 492, 499, 503-505, 509
- post-centrale, 143
- précentrale *(voir Artère scissurale)*
- précunéaire, 143
- préfrontale, 140, 142, 143
- pré-rolandique, 142, 143
- principale du pouce, 435, 453
- profonde
- - de la cuisse (fémorale profonde), 397, 487-489, 491, 492, 499
- - du bras (brachiale profonde), 413, 415, 418, 421
- - du clitoris, 382
- - du pénis, 359, 361, 363, 383
- propre, 519
- prostatique *(voir Artère, branche prostatique)*
- ptérygoïdienne, 51
- pubienne, 257
- pudendale
- - externe
- - - profonde, 251, 259, 379, 487, 499
- - - superficielle, 245, 247, 251, 259, 379, 487, 499
- - interne, 259, 314, 357, 361, 370, 376, 380-383, 396, 397, 486
- pulmonaire, 196, 202, 203, 209-211, 217, 218, 226-228, 240
- radiale, 419, **420**, 431, 432, **433**, **434**, **436**, 441, 447, 449, 452-454, 456, 457, 460
- - collatérale, 418, 420, 421
- - de l'index, 435
- radiculaire *(voir aussi Artère, rameau radiculaire)*
- - antérieure, 167, 168
- - postérieure, 167, 168
- rameau *(voir aussi Artère, branche)*
- - articulaire du genou, 487, 488, 499, 509
- - ascendant de l'artère
- - - circonflexe iliaque profonde, 251, 259
- - - de la cuisse, 499
- - atrial de l'artère coronaire, 215
- - calcanéen de l'artère
- - - fibulaire, 503-505
- - - tibiale, 503-505, 519, 520
- - carpien de l'artère radiale, 434, 452-454
- - circonflexe
- - - de l'artère coronaire, 216
- - - de la fibula, 509
- - crémastérique de l'artère épigastrique, 247, 249, 259
- - cutané latéral de l'artère intercostale postérieure, 180, 185, 186, 188, 413
- - de l'artère circonflexe de la cuisse, 488, 491, 499
- - dorsal de l'artère intercostale postérieure, 168, 188
- - interventriculaire antérieure, 215
- - interventriculaire de l'artère coronaire, 211, 215
- - mammaire de l'artère
- - - thoracique interne, 180
- - - thoracique latérale, 180
- - marginal de l'artère coronaire, 215, 216
- - mastoïdien de l'artère occipitale, 102, 137
- - méningé de l'artère
- - - carotide interne, 102
- - - ethmoïdale, 87, 102
- - - lacrymale, 102
- - - occipitale, 3
- - - pharyngienne ascendante, 102, 137

BIBLIOTHEQUE DE LA RECHERCHE BIBLIOGRAPHIQUE SCIENCE MEDICALE

BIBLIOTHEQUE DE LA RECHERCHE BIBLIOGRAPHIQUE SCIENCE MEDICALE

- - - vertébrale, 102, 137, 144
- - pariétal de l'artère
- - - méningée moyenne, 102
- - - temporale superficielle, 3, 101
- - perforant de l'artère
- - - fémorale, 488, 489, 499
- - - thoracique interne, 180, 185, 187, 188, 413
- - radiculaire, 139, 188
- - saphène de l'artère du genou, 487, 488, 499, 509
- - tonsillaire de l'artère
- - - faciale, 51, 68
- - - linguale dorsale, 68
- - - maxillaire, 51
- - - petite palatine, 68
- - - pharyngienne ascendante, 68
- rectale
- - inférieure, 259, 288, 376, 380-383
- - moyenne, 259, 288, 302, 313, 343, 376, 378, 380, 381
- - supérieure, 259, 268, 288, 297, 302, 303, 313, 343, 376, 378, 388
- recto-sigmoïdienne, 376
- récurrente *(voir aussi Artère, branche récurrente)*
- - antérieure
- - - tibiale, 499, 508, 509
- - - ulnaire, 420, 433-435
- - de Heubner, 140-143
- - interosseuse, 420, 431, 435
- - méningée (lacrymale), 102
- - œsophagienne, 192, 283, 301
- - postérieure
- - - tibiale, 499, 505, 509
- - - ulnaire, 420, 430, 431, 434, 435
- - radiale, 419, 420, 433-435
- - tarsienne
- - - latérale, 509
- - - médiale, 509
- - tibiale
- - - antérieure, 499, 508, 509
- - - postérieure, 499, 505, 509
- - ulnaire
- - - antérieure, 420, 433-435
- - - postérieure, 419, 430, 431, 434, 435
- rénale, 259, 285, 297, 300, 302, 308, **310**, 311, 312, 314, 315, 318, 320, 321, 327, 378, 379, 388, 395
- rétro-péritonéale *(voir Artère pancréatico-duodénale, Artère splénique)*
- rolandique, 142, 143
- sacrale
- - latérale, 167, 259, 314, 376, 380, 381
- - médiane, 167, 259, 288, 314, 342, 343, 376, 378, 380, 381
- saphène, 487, 488, 499 *(voir aussi Artère, rameau saphène)*
- scapulaire
- - circonflexe, 413-415, 417, 420
- - dorsale, 32, 170, 414, 415
- scissurale
- - centrale (rolandique), 142, 143
- - post-centrale, 143
- - précentrale (pré-rolandique), 142, 143
- scrotale postérieure, 381, 383
- segmentaire *(voir Artère du rein, Artère médullaire)*
- septale
- - interventriculaire, 216
- sigmoïde, 259, 268, 288, 302, 313, 376
- sinu-atriale, 215, 222
- spermatique *(voir Artère testiculaire)*
- sphéno-palatine, 12, 40, 51, 54, 72
- spinale, 167
- - antérieure, 139, 140, 142, 144, 167, 168
- - postérieure, 140, 142, 144, 167, 168
- splénique, 259, 268, 271, 281-287, 297-300, 306, 307, 321, 322, 325
- stapédienne, 96
- sterno-cléido-mastoïdienne, 34
- striée médiale (récurrente de Heubner), 138, 140-143
- stylo-mastoïdienne, 96
- subclavière, 30, 32, **33**, 71-73, 76-78, 127, 131, 137, 139, 167, 180, 186, 187, 190, 195, 203, 208, 209, 211, 227-229, 233, 251, 413-415
- - droite, 170
- - gauche, 170, 238
- subcostale, 251, 259
- sublinguale, 46, 59
- submentonnière, 51, 72
- subscapulaire, 413-415, 420
- supra-claviculaire, 32
- supra-duodénale, 283, 284, 286, 287
- supra-hyoïdienne, 59, 72
- supra-orbitaire, 3, 35, 51, 72, 83, 87, 139
- supra-scapulaire, 33, 76-78, 139, 413-415, 467
- supra-trochléaire, 3, 35, 51, 72, 83, 87, 139
- surrénale
- - inférieure, 259, 310, 312, 320
- - moyenne, 259, 310, 320
- - supérieure, 192, 259, 310
- tarsienne
- - latérale, 508, 517, 518, 523
- - médiale, 508, 517, 518, 523
- temporale *(voir aussi Artère, branche temporale de l'artère)*
- - profonde, 51, 72, 101
- - superficielle, 3, 34, 35, 46, 51, 54, 71-73, 87, 96, 101, 102, 135, 137, 139
- tentorielle, 102, 105
- - antérieure, 92, 142, 143
- - moyenne, 101, 142, 143
- - postérieure, 92, 142, 143
- testiculaire, 249, 251, 255-257, 259, 268, 291, 297, 308, 310, 313, 345, 365, 379, **379**, 381, 387, 394
- thalamique perforante, 144
- thalamo-striée, 141
- thoracique
- - interne, 77, 139, **180**, 185, 186, **187**, 188, 190, 191, 195, 203, 208, 209, 213, 227-229, 233, 239-241, 251, 414
- - latérale, 180, 185, 186, 251, 413-415, 420
- - supérieure, 186, 413-415, 420
- thoraco-acromiale, 185, 186, 412, 414, 415, 420
- thoraco-dorsale, 33, 413-415, 420
- thyro-cervicale *(voir Tronc (artériel) thyro-cervical)*
- thyroïdienne
- - inférieure, 33, 72, 76-78, 137, 139, 223, 233, 414
- - supérieure, 31, 34, 72, 76-78, 137, 139
- tibiale
- - antérieure, 499, 505, 508, 510, 517, 518
- - postérieure, 499, 503-505, 510, 516, 519-521
- tonsillaire *(voir Artère, rameau tonsillaire)*
- trabéculaire, 149
- tubaire *(voir Artère, branche tubaire)*
- tympanique
- - antérieure, 96
- - inférieure, 96
- - postérieure, 96
- - supérieure, 96
- tympanique antérieure, 51, 72, 139
- ulnaire, 419, **420**, 430-433, **434**, 435, 436, 441, 446, 447, 449, 452, 453, 456, 460
- - collatérale
- - - inférieure, 419-422, 424-431, 435
- - - supérieure, 419-421, 431, 435
- urétérique *(voir Artère, branche urétérique)*
- urétrale, 361, 383
- utérine, 313, 314, 342, 343, 350, 352, 353, 378, 380, **382**
- vaginale, 313, 343, 346, 350, 353, 378, 380, 382
- ventriculaire *(voir Artère, branche ventriculaire de l'artère coronaire gauche)*
- vertébrale, 12, 22, 32, 33, 71, 72, 77, 78, 102, 131, **137**, 139-142, 144, 150, 151, 167, 175, 223, 233
- - droite, 170
- - gauche, 170
- vésicale
- - inférieure, 259, 313, 314, 343, 346, 376, 378-381
- - supérieure, 249, 259, 313, 314, 343, 376, 378, 380, 381
- vestibulaire *(voir Artère du bulbe du vestibule)*
- zygomatico-faciale, 3, 87
- zygomatico-orbitaire, 3, 87
- zygomatico-temporale, 3
- zygomatique *(voir Artère, branche zygomatique)*
Arteria recta *(voir Artère droite)*
Artériographie
- des artères coronaires, 216
- du tronc cœliaque, 285
Artériole
- de la macula, 92
- de la rétine
- - nasale, 92
- - temporale, 92
- du foie
- - intra-lobulaire, 279
- - péri-portale, 279
- - portale, 279
- du rein
- - corticale radiée, 312
- - interlobulaire, 312
Articulation
- acromio-claviculaire, 408, 411
- atlanto-axoïdienne, 19, 22, 23
- - latérale, 21
- - médiane, 21
- atlanto-occipitale, 22
- carpo-métacarpienne, 440, 442
- chondro-costale, 184
- costo-transversaire, 238
- crico-thyroïdienne, 79
- de l'épaule (gléno-humérale), 408, 413, 418
- de la hanche, 474, 479, 480, 483, 491
- du corps vertébral, 20
- du coude, 422, 424, 460
- du dos, 158, 159
- du genou, 493-496, 498
- du poignet (radio-carpienne), 439-442
- gléno-humérale, 408, 413, 418, 467
- intercarpienne, 440, 442
- interchondrale, 184
- intermétacarpienne, 442
- interphalangienne (de l'orteil), 515
- interphalangienne (du doigt), 398, 445, 451, 458
- manubrio-sternale, 184, 240
- médio-carpienne, 440, 442
- métacarpo-phalangienne, 445, 515
- radio-carpienne, 439-442
- radio-ulnaire
- - distale, 439-442
- - proximale, 422, 424, 425
- sacro-iliaque, 331, 332, 338, 530
- sterno-claviculaire, 193, 238, 404
- sterno-costale, 184, 404
- tarso-métatarsienne, 511, 512
- temporo-mandibulaire, 18, 48, 49
- transverse du tarse, 511, 512
- unco-vertébrale, 21
- zygapophysaire, 22, 23, 158, 241
Atlas (C1), 15, **19**, 21-23, 33, 64, 153
- arc antérieur *(voir Arc de l'atlas antérieur)*
- - surface articulaire antérieure, 19
- arc postérieur *(voir Arc de l'atlas postérieur)*
- ligament transverse, 19
- surface articulaire supérieure, 19
- tubercule antérieur, 21
- tubercule du ligament transverse, 19
- vue inférieure, 19
- vue supérieure, 19
Atrium
- droit, 209-214, **217**, 220, 221, 227, 241
- gauche, 211-213, 217, **218**, 220, 221, 241
Auerbach *(voir Plexus (nerveux) d', Plexus (nerveux) myentérique)*

BIBLIOTHEQUE DE LA RECHERCHE BIBLIOGRAPHIQUE SCIENCE MEDICALE

BIBLIOTHEQUE DE LA RECHERCHE BIBLIOGRAPHIQUE SCIENCE MEDICALE

Auricule
- de l'oreille, 94, 95
- droit (appendice atrial), 209, 211, 217, 221
- gauche (appendice atrial), 209, 211, 212, 218, 221, 222
Autonome *(voir Système nerveux autonome)*
Avant-bras
- artères de l', 460
- coupes transversales de l', 436
- fascias de l', 402, 436
- muscles de l', 426, 434
- nerfs de l', 463, 466
- - cutanés, 402
- nœuds lymphatiques de l', 403
- os de l', 425
- veines superficielles de l', 401
Axe
- cœliaque *(voir Tronc (artériel) cœliaque)*
- du cristallin, 91
Axillaire *(voir Fosse axillaire)*
- pli axillaire antérieur, 178
- pli axillaire postérieur, 178
Axis (C2), 15, **19**, 21, 23, 47, 153
- dent *(voir Dent de l'axis)*
- surface articulaire-inférieure de la masse latérale, 19
- vue antérieure, 19
- - corps, 19
- vue postéro-supérieure, 19
Bandelette *(voir aussi Fibre)*
- latérale des extenseurs, 458
- modératrice, 217, 221, 222
Bartholin *(voir Conduit sublingual, Glande vestibulaire majeure)*
Base
- de la prostate, 362
- de la pyramide rénale, 311
- des os métacarpiens, 443, 444
- des os métatarsiens, 511
- des phalanges (de la main), 443
- des phalanges (du pied), 511
- du cœur, 211
- du crâne, 10-13, 16
- - foramen de la, 13
- - os de la, 11
- du sacrum, 157
Bâtonnets de la rétine, 121
Batson *(voir Plexus veineux cérébral (de Batson))*
Bertin *(voir Colonne de, Colonne rénale)*
Biceps *(voir Muscle)*
Bigelow *(voir Ligament en Y de Bigelow, Ligament ilio-fémoral)*
Bord
- acétabulaire, 333, 473, 530
- de l'ulna
- - antérieur, 425
- - interosseux, 425
- - postérieur, 425
- de la fibula
- - antérieur, 500, 501
- - interosseux, 500, 501
- - postérieur, 500, 501
- de la scapula
- - latéral, 405, 406
- - médial, 405, 406
- - supérieur, 405, 406, 411
- du cœur
- - droit, 193
- - gauche (émoussé), 193, 209
- - inférieur (aigu), 209
- du foie, 269
- du poumon, 193, 194, 196
- du radius
- - antérieur, 425
- - interosseux, 425
- - postérieur, 425
- du tibia
- - antérieur, 500, 501
- - interosseux, 500, 501
- - postérieur, 500, 501
- infra-orbitaire, 1
Bouche
- examen de la, 56
- glandes de la, 46
- muscles de la, 47, 58
- nerfs de la, 61, 71
- nœuds lymphatiques de la, 74, 75
- palais, 57
- plancher de la, 58
- veines de la, 73
Bourgeon épithélial du gland, 366
Bourrelet glénoïdal, 467
Bourse
- ansérine, 493, 494
- du ligament collatéral fibulaire, 493-495, 498
- du muscle gastrocnémien, 498
- du tendon calcanéen, 506, 516
- du tendon du biceps fémoral, 493, 494, 498
- du tractus ilio-tibial, 493-495
- ilio-pectinée, 474, 483
- infra-patellaire, 498
- olécrânienne, 424
- omentale, 266, 267, 321 *(voir aussi Sac péritonéal)*
- - coupe transversale de la, 267
- - récessus inférieur de la, 321
- - récessus supérieur de la, 266, 268, 277, 321
- radiale, 447-450
- semi-membraneuse, 493, 497, 498
- sous-cutanée
- - calcanéenne, 516
- - infra-patellaire, 498
- - malléolaire
- - - latérale, 516
- - - médiale, 516
- - prépatellaire, 498
- subacromiale, 417
- subdeltoïdienne, 408
- subtendineuse
- - calcanéenne, 506
- - du muscle biceps fémoral, 493, 494, 498
- - du muscle gastrocnémien, 497, 498
- - du muscle subscapulaire, 408
- - infra-patellaire, 498
- supra-patellaire, 494, 495, 498
- synoviale supra-patellaire, 494, 495, 498
- ulnaire, 447-450
Bowman *(voir Capsule de, Capsule glomérulaire)*
Boyden *(voir Sphincter du conduit cholédoque)*
Branche
- cutanée du nerf fémoral *(voir Nerf, rameau cutané du nerf fémoral)*
- de l'anthélix, 95
- de l'hélix, 95
- de l'incus, 95
- de la mandibule, 4-6, 15, 17, 24, 29, 47
- du fornix, 107, 111, 113, 144
- du nerf cutané de la cuisse *(voir Nerf, rameau cutané du nerf fémoral)*
- du pubis *(voir Branche pubienne)*
- du stapès, 94-96
- ischio-pubienne, 333, 334, 339, 344, 350, 355, 356, 358, 360-362, 373
- pubienne *(voir aussi Os pubien)*
- - inférieure, 243, 330, 337, 340, 348, 473
- - supérieure, 243, 255, 330, 331, 333, 334, 338, 340, 344, 360, 361, 473, 474, 480, 483, 486
- sous-endocardique, 222
Bras
- artères du, 419, 420, 460
- coupes transversales du, 421
- du colliculus inférieur, 112, 115
- du colliculus supérieur, 112, 115
- fascias du, 401, 421
- muscles du, 417, 418
- nerfs du, 401, 462, 465
- os du, 405, 406, 422
- vaisseaux et nœuds lymphatiques du, 403
Bregma, 9
Bronche, 163, 164
- artères des, 204
- basale, 200
- cardiaque (du poumon gauche), 200
- de 2e ordre, 200 *(voir aussi Bronche lobaire)*
- de 3e ordre, 200 *(voir aussi Bronche segmentaire)*
- de 4e ordre, 200
- division supérieure des, 199, 200
- droite, 210
- épartérielle, 196, 199, 200, 203, 229
- extra-pulmonaire, 199
- innervation des, 207
- intermédiaire, 196, 199, 200, 203
- intra-pulmonaire, 199, 201
- intra-segmentaire, 201
- lingulaire, 199, 200
- lobaire
- - inférieure, 196, 199, 200
- - moyenne, 199, 200
- - supérieure
- - - droite (épartérielle), 196, 199, 200, 203
- - - gauche, 199, 200
- nomenclature des, 200
- primaire *(voir Bronche principale)*
- principale, 196, **199**, 200, 204, 206, 213, 227-231, 237, 240
- segmentaire, 200, 201
- sous-segmentaire, 200, 201
- veines des, 204
Bronchiole, 201, 202
Brunner *(voir Glande duodénale)*
Buck *(voir Fascia de)*
Bulbe
- du corps spongieux, 360
- du pénis, 348, 360, 361, 363
- du vestibule, 348, 350, 355-357, 382
- oculaire, 43, **89**, 90-92
- - artères du, 92
- - chambres du, 92
- - cristallin et structures de maintien du, 91
- - muscles extrinsèques du, 91
- - veines du, 92
- olfactif, 39, 108, 120
- urétral, 348, 361, 362
Bulle ethmoïdale, 36, 37
Burns *(voir Espace supra-sternal)*
Cæcum, 127, 263, 265, 273, 275, 276, 341, 345
Calcanéus, 511, 512, **513**, 515, 516, 531 *(voir aussi Sustentaculum tali, Tubérosité calcanéenne)*
Calcar avis, 112, 113
Calice du rein, 311, 327
Calot *(voir Nœud lymphatique cystique, Nœud lymphatique de, Triangle de)*
Calvaria, 9, 103
Camper *(voir Fascia de)*
Canal
- anal, 370, 371, 415 *(voir aussi Rectum)*
- carotidien, 10, 12, 13, 100
- carpien, 441
- central de la moelle spinale, 109, 110, 116, 118
- cervical de l'utérus, 352
- condylaire, 10, 13
- d'Alcock, 288, 291, 370, 376, 377, 380, 382, 383, 391
- de Hering *(voir Ductule biliaire)*
- de Hunter *(voir Canal des adducteurs)*
- de l'œil, 89
- de l'utérus, 352
- de la dent, 63
- de la moelle spinale, 109, 110, 116
- de Schlemm, 89-92
- des adducteurs, 487, 488, 492
- facial, 95, 125
- fémoral, 257, 472
- hyaloïdien de l'œil, 89
- hypoglosse, 8, 10, 12, 13, 129
- incisif, 8, 36-41, 51, 54
- infra-orbitaire, 52

BIBLIOTHEQUE DE LA RECHERCHE BIBLIOGRAPHIQUE SCIENCE MEDICALE

BIBLIOTHEQUE DE LA RECHERCHE BIBLIOGRAPHIQUE SCIENCE MEDICALE

- inguinal, 257
- lacrymo-nasal, 37
- mandibulaire, 47
- naso-frontal, 37
- obturateur, 334, 336, 338, 342, 343, 346, 380, 488
- optique, 4, 8, 13, 85
- ptérygoïdien, 54, 96
- pudendal, 291, 370, 376, 377, 380, 382, 383, 389, 391
- pulpaire de la dent, 63
- pylorique, 269, 325
- sacral, 157, 338
- semi-circulaire, 55, 94, 97-99
- spinal *(voir Canal vertébral)*
- vertébral, 23, 154, 155

Canalicule
- biliaire, 279
- lacrymal, 84
- mastoïdien, 10
- tympanique, 10, 12

Capillaire
- intra-pulmonaire, 202
- sous-pleural, 202

Capitatum, 439-444

Capitulum
- de l'humérus, 405, 422, 423
- de la mandibule *(voir Tête de la mandibule)*

Capsule *(voir aussi Articulation, Ligament)*
- de l'articulation
- - atlanto-axoïdienne, 22, 23
- - atlanto-occipitale, 22, 23
- - temporo-mandibulaire, 18
- - vertébrale, 22, 23
- - zygapophysaire, 22, 23
- de la glande surrénale, 320
- de la rate, 282
- de Tenon, 85, 89 *(voir aussi Gaine du bulbe de l'œil, Tunique fibreuse du bulbe de l'œil)*
- des noyaux de la base (ganglions) du cerveau
- - externe, 111
- - interne, 109, 111, 142
- du cerveau externe, 111
- - extrême, 111
- - interne, 109, 111, 142
- du cristallin, 89-91
- du foie, 278
- du rein, 311, 315, 327
- fibreuse de la glande thyroïde, 78
- otique, 97, 98
- prostatique, 344, 348, 362

Caroncule
- hyménéale, 350, 354
- lacrymale, 83, 84
- sublinguale, 46, 56

Carpe *(voir Os du carpe)*

Cartilage
- alaire, 35, 37, 38, 42
- aryténoïde, 65, 79, 80
- auriculaire, 42
- corniculé, 65, 79
- costal, 183, 184, 191, 193, 238, 240, 243, 254, 324
- cricoïde, 15, 27, 28, 64, 65, 69, 70, 76, **79**, 80, 82, 193, 199, 203, 230, 231
- de la trompe auditive, 42, 49, 57, 65, 67, 68, 100
- du larynx, 79
- du plateau vertébral, 159
- nasal septal, 35, 38, 42
- - processus latéral du, 35, 37, 38
- thyroïde, 1, 15, 27, 28, 31, 64, 65, 69, 70, 76, **79**, 80, 82, 193, 199, 203, 230, 231
- trachéal, 199
- triticé, 79

Cavité
- de l'oreille externe *(voir Conque de l'oreille externe)*
- du septum pellucidum, 101
- glénoïdale, 467
- glénoïdale de la scapula, 183, 405, 408
- nasale, 36-45, 50, 51, 53, 84, 85, 119
- - artères de la, 40
- - innervation autonome de la, 53
- - nerfs de la, 39, 41
- - sinus paranasaux, 43-45
- orale, 43, 56-58, 61 *(voir aussi Bouche)*
- - inspection de la, 56
- péricardique, 213
- péritonéale, 244, 263-268
- pleurale, 191, 193, 194, 213
- tympanique, 50, 53, 94, 95, 98, 125, 126

Cellule
- ciliée de l'organe spiral (de Corti), 98
- de l'organe spiral (de Corti), 98
- de la rétine
- - amacrine, 121
- - bi-polaire, 121
- - ganglionnaire, 121
- - horizontale, 121
- - pigmentaire, 121
- des piliers de l'organe spiral (de Corti), 98
- du bulbe olfactif
- - étoilée, 120
- - glomérulaire, 120
- - granulaire, 120
- - mitrale, 120
- ethmoïdale, 43-45, 85
- mastoïdienne, 7, 42, 55, 96
- olfactive, 120
- sustentaculaire du calicule gustatif, 60

Cément, 63

Cercle (artériel)
- de l'iris, 90, 93
- du cerveau (de Willis), 140, 141

Cérébro-spinal *(voir Liquide cérébro-spinal)*

Cerveau, 103, 106-116
- artères du, 137, 139-143
- - schéma des, 139
- méninges du, 101-103
- sinus veineux du, 105
- veines du
- - profondes, 146
- - sous-épendymaires, 147
- - superficielles, 103

Cervelet, 99, 107, 112, 114, 116, 145, 147, 151 *(voir aussi Tente du cervelet)*

Chambre de l'œil
- antérieure, 83, 89-92
- postérieure, 83, 89-92
- vitrée, 92

Charnière recto-sigmoïdienne, 369

Chef
- claviculaire, 1, 178, 242
- latéral, 152, 398
- - du muscle gastrocnémien, 497
- - du triceps brachial, 240
- long, 152, 398
- - du biceps brachial, 240
- - du triceps brachial, 240
- médial
- - du muscle gastrocnémien, 497
- sternal, 1, 178, 242

Cheville
- gaines tendineuses de la, 516
- ligaments de la, 514
- os de la, 500, 501, 511-513
- tendons de la, 514
- vaisseaux lymphatiques de la, 472

Chiasma optique, 105, 107, 108, 115, 121, 138, 141, 142, 146-148

Choane, 10, 16, 38, 49, 57, 66, 67, 100

Cholangiopancréatographie par IRM, 281

Choroïde, 89, 91, 92, 121

Cils de l'œil, 83

Cintre cervico-obturateur, 530

Circulation
- du liquide cérébro-spinal, 110
- sanguine
- - intra-pulmonaire, 202
- - post-natale, 226
- - prénatale, 226

Citerne
- cérébello-médullaire, 110
- chiasmatique, 110
- de la grande veine cérébrale (de Galien), 110, 151
- du chyle, 261, 295, 297
- du corps calleux, 110
- grande *(voir Citerne cérébello-médullaire)*
- interpédonculaire, 110
- lombale, 156
- prépontique, 110
- quadrigéminale, 110, 151

Claustrum, 111

Clavicule, 1, 27-29, 31, 178, 183-187, 193-195, 210, 214, 227, 228, 238, 398, **404**, 405, 407-409, 411, 412, 414, 415, 467, 499

Clitoris, 340, 354, 356, 357, 366, 373

Clivus, 11, 23

Cloquet *(voir Nœud lymphatique de)*

Coccyx, 153, 156, 157, 159-161, 243, 330, 332-336, 338, 339, 356, 358, 360, 369, 373

Cochlée, 55, 94, 97-99

Cœur, 127, 156, 163, 164, 208, 209, 211, 214, 215, 218-220, **221-224**
- aires d'auscultation, 210
- artères du, 215
- coupe transversale du, 213, 221
- *in situ*, 205
- innervation du, 224
- nerfs du, 223
- sac péricardique du, 208, 212
- surfaces du, 209, 211
- système de conduction du, 222
- valves du, 210, 219, 220
- veines du, 215
- ventricules du, 217, 218, 221
- vues du
- - externe, 209, 211
- - interne, 217-221

Coiffe des rotateurs, 408, 411, 413

Col
- chirurgical de l'humérus, 238
- de l'humérus, 405-407, 467
- de la côte, 183, 184, 241
- de la fibula, 497, 500
- de la scapula, 183, 405, 406
- de la vessie, 344, 348
- du fémur, 396, 397, 474-476
- du pancréas, 281
- du radius, 422, 423, 425

Colles *(voir Fascia de, Fascia superficiel du périnée)*

Collet de la dent, 63

Collicule facial du 4e ventricule, 116

Colliculus
- inférieur, 107, 112, 115, 116, 145
- séminal, 348, 362
- supérieur, 107, 108, 112, 115-117, 133, 144, 145

Collier d'Helvétius, 232

Côlon *(voir aussi Intestin, gros)*
- air, 156
- angle du *(voir Angle colique)*
- ascendant, 127, 263, **265**, 271, 276, 309, 326-328, 341, 345
- descendant, 163, 164, 263, **265**, 271, 276, 315, 322, 323, 325-328, 341, 345
- sigmoïde, 163, 164, 263, 265, 276, 341, 342, 345, 369-372, 390
- transverse, 263, 264, **265**, 267, 271, 276, 280-282, 290, 321-323, 325-327

Colonne
- anale, 371
- cellulaire intermédio-latérale, 304, 319
- de Bertin, 311
- de Morgagni, 371
- du fornix, 107, 111-113, 146
- rectale *(voir Colonne anale)*
- rénale, 311

BIBLIOTHEQUE DE LA RECHERCHE BIBLIOGRAPHIQUE SCIENCE MEDICALE

BIBLIOTHEQUE DE LA RECHERCHE BIBLIOGRAPHIQUE SCIENCE MEDICALE

- spinale *(voir Colonne vertébrale)*
- vertébrale, 153
- - artères de la, 168
- - rapport entre les nerfs et la, 160, 161
- - veines de la, 169
Commissure
- cérébrale
- - antérieure, 107, 116, 120, 147, 148
- - postérieure, 107, 112, 116
- des grandes lèvres, 363
- du fornix, 113
- habénulaire, 107, 112, 116
- labiale, 1, 25
Complexe olivaire inférieur, 118
Conduction *(voir Fibre de conduction, Système de conduction)*
Conduit *(voir aussi Ouverture)*
- aérifère intra-pulmonaire, **201**
- alvéolaire, 201
- artériel, 226
- biliaire, 163, 164
- - commun, 267, 268, 271, 278, 280, 281, 283, 284, 286, 294
- - intra-hépatique, 279
- bulbo-urétral, 361
- cholédoque, 267, 268, 271, 272, 277, 278, 280, 281, 283, 284, 325, 326
- cochléaire, 94, 97-99
- cystique, 277, 280, 283, 284
- de Bartholin *(voir Conduit sublingual)*
- de Gartner, 367
- de l'époophoron, 367
- de la glande bulbo-urétrale, 361
- de la glande lacrymale, 84
- de Müller, 367
- de Santorini *(voir Conduit pancréatique accessoire)*
- de Sténon *(voir Conduit parotidien (de Sténon))*
- de Wharton *(voir Conduit submandibulaire (de Wharton))*
- de Wirsung *(voir Conduit pancréatique principal)*
- de Wolff, 364, 367
- déférent, 249, 255-257, 313, 344, 345, 348, 362, 364, 365, **368**, 369, 381, 387, 388, 394, 472
- du labyrinthe, 97-99, 125
- éjaculateur, 362, 367, 396
- endolymphatique, 97-99
- épididymaire, 368
- hépatique commun, 277, 278, 280, 281, 284
- lacrymo-nasal, 45, 84 *(voir aussi Canal lacrymo-nasal)*
- lactifère, 179
- lymphatique *(voir aussi Conduit thoracique, Tronc (lymphatique))*
- - de la citerne du chyle, 295
- - droit, 182, 205, 295
- mastoïdien, 12
- mésonéphrique (de Gartner), 367
- mésonéphrique (de Wolff), 364, 367
- naso-frontal *(voir Canal naso-frontal)*
- pancréatique, 280
- - accessoire (de Santorini), 281
- - principal (de Wirsung), 281
- para-mésophrénique (de Müller), 364, 367
- parotidien (de Sténon), 24, 46, 48, 49, 56, 72
- semi-circulaire du labyrinthe, 97-99, 125
- sublingual (de Rivinus), 46
- submandibulaire (de Wharton), 46, 47, 56, 58, 59
- thoracique, 74, 186, 191, 195, 203, 205, 206, 208, 213, 228, 229, 234, **235**, 238-241, 258, 261, 295, 297, 324
- veineux, 226
Condyle
- de l'humérus, 405, 422
- de la mandibule, 7
- du fémur, 476, 494-496
- - latéral, 497
- - médiale, 497
- du tibia, 481, 494, 496, 500, 501, 506
- - latéral, 497
- - médial, 497
- masse latérale, 19
- occipital, 8, 10, 11, 16, 30, 100, 129
- surface articulaire inférieure, 19
- surface articulaire supérieure, 19
Cône
- artériel, 209, 217-219, 221
- coccygien, 157
- de la rétine, 121
- élastique, 80, 82
- médullaire, 156, 160, 161, 166, 327
- sacral, 157
Confluent des sinus, 104, 105, 145, 146
Conjonctive, 93
- bulbaire, 83, 85, 89, 90, 92
Connexion interlaryngée, 82
Conque de l'oreille externe, 2, 95
Constriction de la pupille *(voir Muscle sphincter de la pupille)*
Cooper *(voir Ligament de, Ligament pectiné, Ligament suspenseur du sein)*
Cordages tendineux, 217, 218, 220
Corde
- du tympan, 12, 50, 55, 61, 71, 95, 96, 123-125, **132**, 134-136
- oblique du coude, 425
- tendineuse *(voir Cordages tendineux)*
Cordon
- du plexus brachial, 461
- génital, 367
- latéral, 116
- spermatique, 245, 249, 251, 253, 256, 379, 383, 396
Corne
- coccygienne, 157
- de l'os hyoïde
- - grande, 15, 70
- - petite, 15
- de la substance grise, 166, 319
- dorsale, 165
- du cartilage thyroïde, 69, 70, 79
- du ventricule latéral
- - antérieure, 109
- - frontale, 109
- - inférieure, 109, 112, 113, 147
- - occipitale, 109, 111-113, 144, 147
- - postérieure, 109, 111-113, 144, 147
- - temporale, 109, 112, 113, 147
- latérale, 165
- occipitale, 110
- sacrale, 157
- ventrale, 165
Cornée, 83, 85, 89, 90, 92, 93
Cornet
- nasal, 154
- - inférieur, 4, 5, 8, 16, 36, 37, 43-45, 66, 84
- - moyen, 4, 8, 36, 37, 43-45, 84
- - supérieur, 8, 36, 37, 45
- - suprême, 37, 45
- sphénoïdal, 45
Corps
- adipeux *(voir aussi Tissu graisseux)*
- - de l'orbite, 43, 85
- - de la fosse ischio-rectale, 355, 358, 370
- - infra-patellaire, 495, 498
- amygdaloïde, 111, 113, 120
- blanc, 352
- calleux, **107**, 108, 109, 111-113, 142, 144, 146, 147, 151
- carotidien *(voir Glomus carotidien)*
- caverneux, 344, 348, 359, 360, 363
- cellulaire préganglionnaire sympathique, 133-135
- ciliaire, 89-92
- d'Arantius *(voir Nodule d'Arantius, Nodule de la valve semi-lunaire)*
- de l'axis, 19
- de l'épididyme, 365, 368
- de l'estomac, 269, 322
- de l'humérus, 238-240
- de l'ilium, 334, 473
- de l'ischium, 473
- de l'os hyoïde, 15, 58
- de l'utérus *(voir Corps utérin)*
- de la côte, 183
- de la fibula, 500, 501
- de la langue, 43, 60
- de la mandibule, 4, 6, 15, 17, 29, 43
- de la scapula, 412
- de la vertèbre, 156
- - C4, 19, 20
- - C7, 20, 21
- - T2, 467
- de la vésicule biliaire, 280
- de la vessie, 344
- des os métacarpiens, 443, 444
- des os métatarsiens, 511
- des phalanges
- - de la main, 443
- - du pied, 511
- du clitoris, 340, 348, 350, 356, 366
- du fémur, 476
- du fornix, 107, 109, 113, 116
- du noyau caudé, 109, 111
- du pancréas, 281, 322
- du pénis, 329, 366
- du pubis, 396
- du sphénoïde, 8, 38, 45
- du sternum, 178, 183, 187, 189, 242, 243
- du tibia, 500, 501
- géniculé
- - latéral, 108, 111, 112, **115**, 116, 117, 121, 133, 140, 144-146
- - médial, 111, 112, 115, 116, 140, 144-146
- jaune, 352
- mamillaire, 107-109, 113, 115, 148
- périnéal, 361 *(voir Périnée, Centre tendineux du périnée)*
- pinéal, 107, 111, 112, 115, 116, 151
- spongieux, 344, 359-361, 363
- strié, 111, 142
- utérin, 340, 342, 352
- vertébral, 20, 21, 154, 155, 158, 159, 166, 176, 237, 238, 241, 324
- vitré de l'œil, 89
Cortex
- de la glande surrénale, 319, 320
- du cristallin, 91
- rénal, 311, 312, 319, 320, 326
Corti *(voir Organe spiral)*
Côte, 21, 156, 183, 184, 193, 194, 210, 237, 239, 240, 243, 467
Cou
- anatomie de surface, 1
- artères du, 33, 34, 72
- de la vésicule biliaire, 280
- fascias du, 26
- ligaments du, 22, 23
- muscles du, 30
- nerfs du, 2, 31, 32, 71, 130, 131
- - cutanés, 31
- nœuds lymphatiques du, 74, 75
- os du, 15, 19, 20
- veines du, 31, 73
Couche *(voir aussi Lame)*
- de la gaine du muscle droit de l'abdomen, 248
Couche musculaire (musculeuse)
- de l'appendice, 275
- de l'iléum, 274
- de l'œsophage, 67, 77
- de la vessie, 342, 346, 348, 362, 363
- du côlon, 274
- du duodénum, 280
- du gros intestin, 276
- ondoblastique, 63
Coude
- artères du, 460
- articulation du *(voir Articulation du coude)*

BIBLIOTHEQUE DE LA RECHERCHE BIBLIOGRAPHIQUE SCIENCE MEDICALE

BIBLIOTHEQUE DE LA RECHERCHE BIBLIOGRAPHIQUE SCIENCE MEDICALE

- circulation collatérale du *(voir Anastomose autour du coude)*
- ligaments du, 424
- os du, 422
Coupe transversale anatomique, 323, 396, 530, 531
- de l'abdomen
- - appendice (transversale), 275
- - bourse omentale (transversale), 267
- - jonction gastro-œsophagienne (coronale), 232
- - paroi abdominale antérieure (transversale), 248
- - paroi abdominale et viscères (médiane), 321
- - paroi abdominale et viscères au niveau de T12 (transversale), 320
- - paroi abdominale latérale (coronale), 249
- - rein au niveau du hile (transversale), 315
- - rein droit et région lombale (sagittale), 315
- - rein et ses artères (coronale), 312
- - vésicule et voies biliaires (sagittale), 280
- de l'orbite
- - bulbe oculaire (transverse), 89
- - - chambres antérieure et postérieure du, 90
- - - vaisseaux sanguins du, 92
- - milieu de l'orbite (coronale), 85
- - orbite antérieure (sagittale), 83
- - orbite droite (transverse), 85
- - orbite droite et ses veines (sagittale), 87
- - orbite gauche et sinus maxillaire (sagittale), 44
- - orbites droite et gauche (coronale), 43
- - orbites droite et gauche (transverse), 43
- de l'oreille
- - à travers une spire de la cochlée, 98
- - labyrinthes osseux et membraneux, 98
- - trompe auditive, 100
- de la bouche
- - cavité orale, oropharynx et région de la glande parotide (transversale), 47
- - langue et plancher de la bouche (coronale), 47
- de la cavité nasale
- - artères (charnière osseuse schématique), 40
- - nerfs (charnière osseuse schématique), 41
- - paroi latérale (médiane), 36
- - paroi latérale (osseuse) (médiane), 8, 37
- - septum (médiane), 38
- - septum (osseux) (médiane), 38
- - sinus paranasaux (coronale), 43
- - sinus paranasaux (sagittale), 44
- - sinus paranasaux (transverse), 43
- de la langue
- - (coronale), 47
- - (sagittale), 64
- - cou
- - - lames fasciales (médiane schématique), 26
- - - lames fasciales (transversale schématique), 26
- - dents, 63
- de la région de la glande parotide
- - (transverse), 24, 47
- de la tête et du cou
- - hémisection (section médiane)
- - - de la tête et du cou, 64
- - - du crâne, 8
- - - du crâne et des artères méningées, 102
- du cerveau et de la boîte crânienne
- - cervelet au niveau du pédoncule cérébelleux, 114
- - cervelet et tronc cérébral (médiane), 116
- - encéphale et noyaux de la base, 111
- - encéphale et ses artères (coronale), 142
- - encéphale et ses artères (médiane), 142
- - hémisection de l'encéphale avec le tronc cérébral réséqué, 107
- - hémisection de l'encéphale, du tronc cérébral et de la moelle spinale avec l'espace subarachnoïdien, 110
- - hémisection du crâne et du cerveau, 107
- - sinus caverneux et sphénoïdal (coronale), 105
- - thalamus, 112
- - ventricules de l'encéphale (coronale), 109
- du dos
- - moelle spinale et ses artères (transversale et médiane), 168
- - moelle spinale et ses veines (transversale), 169
- - région lombale du dos (transversale), 176
- - une vertèbre lombale de la moelle spinale (transversale), 166
- - une vertèbre thoracique de la moelle spinale (transversale), 166, 168
- du membre inférieur
- - articulation de la cuisse et ses artères (coronale), 491
- - cuisse (transversale sériée), 492
- - genou (sagittale, latérale à la ligne médiane), 498
- - jambe (transversale, au-dessus du milieu), 510
- du membre supérieur
- - aisselle (sagittale), 412
- - articulation sterno-claviculaire (coronale), 404
- - articulations du poignet (coronale), 442
- - avant-bras (transversale sériée), 436
- - bras (transversale sériée), 421
- - doigt, distal (sagittale), 458
- - doigt, distal (transversale), 458
- - épaule (coronale), 408
- - main (transversale au milieu), 450
- - poignet et canal carpien (transversale), 449
- du pelvis, 375
- du pelvis et du périnée
- - espaces périnéo-pelviens (médiane), 374
- - fosse ischio-rectale (coronale), 370
- - paroi du canal anal (coronale), 372
- - paroi et plancher pelviens (coronale), 249
- - périnée et urètre masculins (coronale), 361
- - prostate (transversale), 362
- - prostate et ses artères (coronale), 381
- - prostate, vésicules séminales et urètre masculin (médiane), 362
- - rectum (coronale), 371
- - scrotum et testicules (coronale), 368
- - testicules (coronale), 368
- - urètre masculin (coronale), 363
- - urètre prostatique et bulbe de l'urètre (coronale), 362
- - utérus et annexes (coronale), 352
- - vagin et fascia endopelvien (coronale), 348
- - vessie et urètre féminins (coronale), 348
- - vessie et urètre masculins (coronale), 348
- - viscères pelviens et périnée féminins (médiane), 340, 352
- - viscères pelviens et périnée masculins (médiane), 344
- du pharynx
- - muqueuse (médiane), 64
- - muscles (médiane), 65
- du thorax
- - cœur : atrium, ventricules et septum interventriculaire (oblique), 221
- - glande mammaire (sagittale), 179
- - médiastin (transversale), 213
- - paroi thoracique et nerf spinal (transverse), 177, 254
- - trachée (transverse), 199
- paroi abdominale et viscères (transversale), 325-328
- paroi thoracique et viscères, 238-241
Coupole
- diaphragmatique, 193, 194
- pleurale, 76, 193, 194, 227, 228
Courbure
- cervicale, 153
- de l'estomac, 269
- de la colonne vertébrale, 153
- lombale, 153
- sacrale, 153
- thoracique, 153
Couronne
- de la dent, 63
- du gland, 360
Cowper *(voir Glande de, Glande bulbo-urétrale)*
Coxal *(voir Os de la hanche)*
Crâne, 4, 6, 8-11 *(voir aussi Base du crâne)*
- du nouveau-né, 14
- vue
- - antérieure, 4
- - inférieure, 10
- - latérale, 6
- - sagittale médiane, 8
- - supérieure, 9
Crête
- de Passavant, 65
- du sphénoïde, 38
- du tubercule de l'humérus, 405
- frontale, 9, 11
- iliaque, 159, 171-174, 242, 243, 250, 308, 309, 315, 329, 330, 333, 334, 468, 471, **473**, 481-483, 489, 490, 530
- infra-temporale, 6
- intertrochantérique, 474-476, 490
- nasale
- - de l'os palatin, 38
- - du maxillaire, 38
- obturatrice, 334
- occipitale
- - externe, 10, 16
- - interne, 11
- pubienne, 255, 338
- sacrale, 157, 334, 335
- sclérale, 89
- supra-condylaire, 405, 406, 422
- supra-mastoïdienne, 6
- supra-ventriculaire, 217, 221
- terminale, 217, 222
- urétrale, 362, 363
Cricoïde *(voir Cartilage cricoïde)*
Crista galli, 5, 11, 38
Cristallin, 83, 85, 89-92
Crochet *(voir Hamulus)*
Crypte
- anale, 371
- de la tonsille linguale, 60
- de Lieberkühn, 275
- des glandes intestinales, 275
Cuboïde, 511, 512, 514, 515, 523, 524, 531
Cuisse
- artères de la, 487-489, 499
- coupes transversales de la, 492
- muscles de la, 479-483
- nerfs de la, 487-489, 525-527
- nœuds lymphatiques de la, 472
- os de la, 476-478
Cul-de-sac
- du périnée *(voir Espace du périnée)*
- recto-utérin, 340, 342, 343, 352, 369
- recto-vésical, 321, 344, 345, 369
- vésico-utérin, 340, 343, 346, 353, 369
Culmen du cervelet, 114, 116, 145
Cunéiforme, 531 *(voir Os cunéiforme)*
Cunéus, 107, 108
Cupule de la cochlée, 97
Cuspide
- de la valve aortique
- - coronaire *(voir Cuspide de la valve aortique semi-lunaire droite, semi-lunaire gauche)*
- - non coronaire *(voir Cuspide de la valve aortique semi-lunaire postérieure)*
- - semi-lunaire
- - - droite, 218, 219, 222
- - - gauche, 218, 219, 222
- - - postérieure, 218, 219, 222
- de la valve atrio-ventriculaire droite (tricuspide), 241
- - antérieure, 213, 217, 219-221
- - postérieure, 213, 217, 219-221
- - septale, 213, 217, 219-221
- de la valve atrio-ventriculaire gauche (mitrale), 241
- - antérieure, 213, 218-221
- - aortique, 218-221 *(voir aussi Cuspide de la valve atrio-ventriculaire gauche (mitrale) antérieure)*
- - commissurale, 219, 220

BIBLIOTHEQUE DE LA RECHERCHE BIBLIOGRAPHIQUE SCIENCE MEDICALE

BIBLIOTHEQUE DE LA RECHERCHE BIBLIOGRAPHIQUE SCIENCE MEDICALE

- - postérieure, 213, 218-221
- de la valve pulmonaire semi-lunaire
- - antérieure, 217, 219
- - droite, 217, 219
- - gauche, 217, 219
Cyphose
- sacrale, 153
- thoracique, 153
Dartos *(voir Fascia superficiel du pénis, Fascia superficiel du scrotum)*
Darwin *(voir Tubercule de l'oreille externe)*
Déclive du cervelet, 114, 116, 145
Décussation
- des pédoncules cérébelleux supérieurs, 114
- des pyramides, 115, 116
Deltoïde *(voir Muscle deltoïde)*
Denonvilliers *(voir Fascia de)*
Dent de l'axis (vertèbre C2), 7, **19**, 20, 21, 23, 64
- surface articulaire, 19
Dentine, 63
Dents, 9, 62, 63, 230
- incluses, 5
Dépression du ganglion trigéminal *(voir Empreinte trigéminale)*
Dermatomes *(voir aussi la planche 2 pour les zones de la tête et du cou)*
- du cou, 399
- du membre inférieur, 526
- du membre supérieur, 399
- topographie, 162
Descemet *(voir Membrane de, Lame limitante postérieure de la cornée)*
Descente des testicules, 364
Desmodonte, 63
Détroit du pelvis
- inférieur, 332
- supérieur, 331
Détroit supérieur du pelvis, 332
Diamètres du pelvis, 332
Diaphragme , 210, 214, 324-327 *(voir aussi Coupole diaphragmatique)*
- centre tendineux du, 191, 192, 258, 321
- partie costale du, 192
- partie sternale du, 187, 192
- pelvien, 335-340, 344, 369, 370, 372 *(voir aussi Muscle élévateur de l'anus)*
- - féminin, 335-337
- - masculin, 338, 339
- thoracique, 187, 192-195, 203, 206, 208, 227-230, 232-234, 249, 254, 258, 260, 266, 267, 269, 277, 282, 306, 308, 309, 315, 321, 388, 485
- - artères du, 192, 259
- - centre tendineux du, 192, 258, 321
- - face
- - - abdominale, 192
- - - projection, 193
- - innervation du, 190
- - nerfs du, 190, 192
- - piliers du, 176, 192, 258, 264, 315
- - veines du, 260
- uro-génital, 249, 336, 338, 339, 346, 348, **356**, **361**, 362, 363, 369, 374, 381, 383 *(voir aussi Membrane périnéale)*
Diaphyse du fémur, 476
Diastole, 219
Dilatation de la pupille, 90, 122, 133
Diploé, 9
Disque
- articulaire
- - radio-carpien, 440, 442
- - temporo-mandibulaire, 18, 49
- intervertébral, 21, 22, 155, 156, 158, 159, 191, 239, 240, 326-328
- optique, 85, 92
- sterno-claviculaire, 184, 238
Disse *(voir Espace péri-sinusoïdal)*
Division
- du nerf
- - mandibulaire (V_3), 50
- - oculo-moteur (III), 85, 88, 122
- - vestibulaire, 97, 125
- du plexus brachial, 416
- du poumon gauche, 197, 198
- hépatique *(voir Secteur hépatique)*
Doigt, 451, 458
Dôme de la plèvre *(voir Coupole pleurale, Plèvre (coupole de la))*
Dos
- anatomie de surface, 152
- articulation du, 158, 159
- coupe transversale du (région lombale), 168
- de la langue, 60
- de la main, 400, 450, 455-457, 459
- de la selle, 11
- du pied, 507, 508, 517, 518
- ligaments du, 158, 159
- muscles du, 171-173, 175
- nerfs du, 174
- os du, 153-155, 157
Douglas *(voir Cul-de-sac recto-utérin, Ligne arquée de la gaine du muscle droit)*
Douleur
- dans la maladie biliaire, 306
- dans la maladie pancréatique, 307
Drummond *(voir Artère marginale)*
Ductule
- biliaire, 279
- du testicule, 367, 368
Ductus reuniens, 98
Duodénum, 127, 267, 268, **271**, 281, 286, 308, 313, 328
- artères du, 284, 286
- coupe transversale du, 315, 321
- *in situ,* 271
- innervation du, 300
- nerfs du, 298-300
- partie ascendante du (4e), 264
- partie descendante du (2e), 176, 266, 269, 280, 315, 326, 327
- partie horizontale du (3e), 264, 321, 327
- partie supérieure du (1er), 325
- partie supérieure du (1re), 267, 269, 277, 280
- veines du, 289
Dure-mère, 38, 101-103, 110, 120, 160, 161, 165, 166, 170, 176
Ebner *(voir Glande de von Ebner)*
Edinger-Westphal *(voir Noyau oculo-moteur accessoire)*
Émail de la dent, 63
Éminence
- arquée, 94
- collatérale, 112
- hypothénar, 398
- ilio-pectinée *(voir Éminence ilio-pubienne)*
- ilio-pubienne, 243, 330, 332-334, 338, 473, 474
- intercondylaire du tibia, 495, 497, 500, 501
- médiale du 4e ventricule, 116
- médiane du tuber cinéréum, 148
- pyramidale de la cavité tympanique, 96
- thénar, 398
Empreinte
- du foie, 277
- du poumon, 196
- trigéminale, 11
Encéphale, 103, 106-111
Endomètre, 352
Endothélium cornéen, 90
Épaule
- artères de, 33, 414
- articulation de, 404, 408
- coupe transversale de, 408
- fascia de, 412
- muscles de, 409, 411, 413
- nerfs de, 465
- os de, 404-406
- vaisseaux et nœuds lymphatiques de, 403
Épendyme, 109
Épicondyle
- de l'humérus
- - latéral, 405, 406, 417, 418, 422-424, 426-429, 431, 434, 466
- - médial, 405, 406, 417-419, 422-424, 426-434, 464, 465
- du fémur
- - latéral, 476, 480, 494, 497
- - médial, 476, 480, 488, 489, 493, 494, 496, 497
Épicrâne, 103
Épididyme, 364, 365, 367, 368, 394
Épiglotte, 15, 60, 64, 66-69, 78-80, 82, 136, 230
Épine *(voir aussi Colonne vertébrale)*
- de la scapula, 152, 171, 174, 183, 194, 406, 407, 409, 411-414
- du sphénoïde, 10, 16, 100
- iliaque
- - antéro-inférieure, 243, 258, 330, 333, 334, 338, 473, 474, 479, 480
- - antéro-supérieure, 242, **243**, 245, 246, 255, 256, 258, 329, 330, 333, **334**, 355, 358, 468, **473**, 474, 479-481, 483, 487, 530
- - postéro-inférieure, 159, 334, 473
- - postéro-supérieure, 152, 159, 333, 334, 473
- ischiatique, 159, 243, 258, 330-338, 376, 389, **473**, 474, 490, 530
- mentonnière (tubercule génien), 17, 58
- nasale
- - antérieure du maxillaire, 4, 6, 8, 35, 37, 38
- - de l'os frontal, 37, 38
- - du palais osseux, 3
- - postérieure de l'os palatin, 10, 37, 38
Épiploon *(voir Omentum)*
Épithélium
- de la chambre postérieure de l'œil, 90
- gingival, 63
- pigmenté, 90
Époophoron, 352, 367
Équateur du cristallin, 91
Espace *(voir aussi Cul-de-sac, Fosse, Récessus)*
- axillaire, 413, 414
- costo-médiastinal, 195
- de Fontana, 90
- de l'angle irido-cornéen (de Fontana), 90
- de Poirier, 441
- de Retzius *(voir Espace rétro-pubien (de Retzius))*
- du nerf optique (II), 89
- du périnée
- - profond, 350, **357** *(voir aussi Diaphragme uro-génital)*
- - superficiel, 344, 350, 355-357, 359-361, 374, 382, 383, 389
- endopelvien, 343
- épidural, 101, 166
- - vertébral, 166
- épiscléral, 85, 89
- extra-péritonéal, 370
- graisseux, 26
- interdentaire, 63
- interglobulaire, 63
- lombal
- - inférieur, 250
- - supérieur, 250
- palmaire moyen, 447, 448, 450
- paravésical, 348
- parotidien, 33
- péri-anal, 370, 371, 374
- périchoroïdien, 89, 90
- péri-portal, 279
- péri-sinusoïdal, 279
- prérectal, 374
- présacral, 343, 374
- prévésical *(voir Espace rétro-pubien)*
- quadrangulaire, 413, 414
- recto-cervical, 342

BIBLIOTHEQUE DE LA RECHERCHE BIBLIOGRAPHIQUE SCIENCE MEDICALE

BIBLIOTHEQUE DE LA RECHERCHE BIBLIOGRAPHIQUE SCIENCE MEDICALE

- recto-prostatique, 374
- recto-vaginal, 342, 343
- recto-vésical, 344, 374
- rétro-anal, 374
- rétro-pharyngien, 26, 47, 64, 65
- rétro-pubien (de Retzius), 247, 321, 339, 343, 344, 346, 374
- sous-aponévrotique, 450
- sous-cutané, 450
- sous-muqueux, 370, 374
- subacromial, 467
- subarachnoïdien, 101, 103, 110, 151, 166
- subdural, 101
- supra-sternal (de Burns), 26, 27, 64
- thénarien, 447, 448, 450
- vésico-cervical, 342, 343
- vésico-vaginal, 342, 343

Estomac, 163, 164, 193, 214, 229, 230, 232, 233, 263, 266, 267, **269**, 277, 278, 280-282, 322, 325 *(voir aussi Corps)*
- artères de, 283
- coupe transversale de, 267
- fundus de, 324
- *in situ*, 269
- innervation de, 300
- nerfs de, 298, 299
- poche à air, 156, 210
- variations de configuration de, 269

Éternuement, 207

Ethmoïde, 4, 6, 8, 11, 13, 14, 36-39, 45

Eustache *(voir Trompe auditive, Valvule d')*

Examen de la bouche, 56

Extrémité du rein, 311

Face
- artères de la, 3, 51, 72
- du cœur, 209, 211
- du foie, 277
- - diaphragmatique, 277
- - viscérale, 277
- du poumon, 193-196
- - costale, 193-195
- - diaphragmatique, 196
- - médiastinale, 196
- du sacrum
- - dorsale, 157
- - pelvienne, 157
- muscles de la, 25, 48
- nasale du maxillaire, 8
- nerfs de la, 2, 24, 71
- nœuds lymphatiques de la, 74, 75
- orbitaire de l'os frontal, 11
- veines de la, 3, 73
- zones d'innervation sensitive de la, 2

Faisceau *(voir aussi Fibre)*
- atrio-ventriculaire (de His), 222
- cunéiforme, 115, 116
- de His *(voir Faisceau atrio-ventriculaire)*
- de l'aponévrose
- - palmaire, 446
- - plantaire, 519
- des fibres conductrices du cœur, 222
- du plexus brachial, 214, 416, 462, 463
- gracile (de Goll), 115, 116
- longitudinal
- - dorsal, 148
- - du ligament cruciforme, 23
- - médial, 114, 116
- mamillo-thalamique, 107
- postérieur, 410
- transverse
- - de l'aponévrose palmaire, 446
- - de l'aponévrose plantaire, 519

Fallope *(voir Trompe utérine)*

Fascia
- alaire, 26, 35, 37
- antébrachial, 402, 436
- axillaire, 401, 412
- brachial, 401, 421
- bucco-pharyngien, 26, 47, 64, 65
- cervical, 25-27, 64, 185, 409
- - lame prétrachéale du, 26, 27, 64
- - lame prévertébrale du, 26, 47, 64, 65
- - lame superficielle du, 25-27, 31, 64
- clavi-pectoral, 185, 412
- crémastérique, 246, 247, 256, 362, 365, 368
- criblé, 245, 252, 472
- crural, 470, 472, 510
- de Buck, 245-247, 251, 252, 321, 344, 358, **359**, 360, 361, 363, 365, 373, 374, 379, 381, 383
- de Camper, 245, 248, 321, 344, 355, 358
- de Colles *(voir Fascia superficiel du périnée, lame superficielle (de Colles))*
- de Denonvilliers, 321, 339, 344, 362, 369, 374 *(voir aussi Fascia recto-prostatique)*
- de Gallaudet, 344, 348, 350, 355, **356**, **359**, 360, 361, 369, 374
- de l'abdomen *(voir Tissu graisseux sous-cutané de l'abdomen)*
- - sous-cutané fibreux *(voir Fascia de Scarpa)*
- - sous-cutané graisseux *(voir Fascia de Camper)*
- - sous-cutané membraneux *(voir Fascia de Scarpa)*
- de la cuisse *(voir Fascia lata)*
- de la glande thyroïde, 78
- de la jambe, 470, 472, 510
- de la main, 454, 455
- de recouvrement *(voir les différents muscles ou régions associés)*
- de Scarpa, 245, 248, 321, 344, 355, 358, 359
- de Sibson, 227, 228
- des muscles de l'œil, 85
- diaphragmatique, 232, 315
- dorsal de la main, 450, 455
- du bras *(voir Fascia brachial)*
- du bulbe oculaire, 85
- du cou, 25, **26**, 27, 64, 185, 409
- du diaphragme pelvien
- - inférieur, 355, 356, 370, 372, 374, 383
- - profond *(voir Fascia du diaphragme pelvien supérieur)*
- - superficiel *(voir Fascia du diaphragme pelvien inférieur)*
- - supérieur, 342, 343, 346, 355, 370, 372, 374
- du diaphragme uro-génital
- - inférieur, 321, 338, 355, **356**, 359-361, **361**, 373, 382, 383
- - profond *(voir Fascia du diaphragme uro-génital supérieur)*
- - superficiel *(voir Fascia du diaphragme uro-génital inférieur)*
- - supérieur, **336**, 355, 361, 362, 382
- du muscle élévateur de l'anus *(voir Fascia du diaphragme pelvien supérieur)*
- du nez, 35, 37
- du pénis
- - profond (de Buck), 245-247, 251, 252, 321, 344, 358, **359**, 360, 361, 363, 365, 373, 374, 379, 381, 383
- - superficiel, 365
- - superficiel (dartos), 245-247, 321, 344, **358**, 359, 360
- - superficiel (de Colles), 365
- du périnée
- - superficiel
- - - lame profonde (de recouvrement de Gallaudet), 344, 348, 350, 355, 356, 359-361, 369, 374
- - - lame superficielle (de Colles), 321, 344, 348, 350, 355, 356, **358**, 359-361, 369, 370, 373, 374, 382, 383, 389
- du psoas, 176, 315
- du scrotum, 245-247, 321, 344, **358**, 365, 368, 373, 383
- endopelvien, 343, 351
- - paravésical, 348
- extra-péritonéal, 176, 247, 248, 256, 257, 390 *(voir aussi Fascia endopelvien)*
- fibro-adipeux du nez, 35, 37
- génio-hyoïdien, 26
- glutéal, 309, 481, 482, 489
- iliaque, 255, 256, 343, 370
- infra-épineux, 171, 174, 250, 409
- intercaverneux de Buck, 360
- lata, 245, 246, 350, 355, 358, 359, 385, 470, 472, **487**, 492
- lombo-dorsal *(voir Fascia thoraco-lombal)*
- massétérique, 25
- obturateur, 335, 336, 338, 342, 343, 346, 350, 356, 370, 380, 389
- ombilico-prévésical, 249, 256, 343, 344, 346
- orbitaire, 85, 154
- paravésical *(voir Fascia endopelvien paravésical)*
- parotidien, 25
- pectiné, 247
- pectoral, 25, 179, 412
- pelvien *(voir Fascia endopelvien)*
- - arcade tendineuse du *(voir Arcade tendineuse du fascia pelvien)*
- pharyngo-basilaire, 36, 57, 59, 64, 65, 67, 68, 70, 75
- phrénico-pleural, 232
- plantaire, 519
- présacral, 343, 374
- prétrachéal, 199 *(voir aussi Lame pré-trachéale)*
- prévertébral, 26, 47, 64, 65
- profond
- - de l'avant-bras *(voir Fascia antébrachial)*
- - de la jambe, 470-472, 510
- - de la main *(voir Aponévrose palmaire, Fascia dorsal de la main)*
- - du bras *(voir Fascia brachial)*
- - du pénis (de Buck), 245-247, 321, 344, 358-361, 363, 365, 373, 374, 379, 381, 383
- profonde du fascia superficiel du périnée, 348, 350
- prostatique, 344, 348, 362
- pubo-cervical, 351
- rectal, 342, 343, 355, 362, 369-372, 374
- recto-prostatique (de Denonvilliers), 321, 339, 344, 362, 369, 374
- rénal, 176, **315**, 320, 327
- sous-cutané
- - de l'abdomen, 245, 248, 321, 344, 355, 358, 359
- - - fibreux *(voir Fascia de Scarpa)*
- - - graisseux *(voir Fascia de Camper)*
- - - membraneux *(voir Fascia de Scarpa)*
- - du cou, 26
- sous-séreux, 176, 247, 248, 256, 257, 390
- spermatique
- - externe, 245-247, 255, 256, 344, 358-360, **365**, 368, 383
- - interne, 247, 256, 257, 365, 368
- sterno-cléido-mastoïdien, 25
- superficiel
- - cervical, 25-27, 64
- - de l'abdomen *(voir Tissu graisseux sous-cutané de l'abdomen)*
- - du pénis, 365
- - du pénis (dartos), 245-247, 344, 358-360, 365
- - du périnée
- - - lame profonde (de recouvrement de Gallaudet), 344, 348, 350, 355, 356, 359-361, 369, 374
- - - lame superficielle (de Colles), 321, 344, 348, 350, 355-357, **358-361**, 361, 369, 370, 373, 374, 382, 383, 389
- - du scrotum (dartos), 245-247, 344, 358, 365, 368, 373, 383
- temporal, 25, 48, 50
- thoraco-lombal, **171**, 172-174, 176, 250, 309, 328
- transversalis, 176, 232, 247, 248, **249**, 255-257, 259, 315, 321, 328, 341, 343-346, 355
- utérin, 343
- utéro-vaginal, 342, 350, 355
- vaginal, 342, 369
- vésical, 342-344, 348, 355, 369, 374

Fausse corde vocale *(voir Pli vocal (corde))*

BIBLIOTHEQUE DE LA RECHERCHE BIBLIOGRAPHIQUE SCIENCE MEDICALE

BIBLIOTHEQUE DE LA RECHERCHE BIBLIOGRAPHIQUE SCIENCE MEDICALE

Faux
- du cerveau, 38, 103-105, 142, 145
- du cervelet, 104, 145
- inguinale (tendon conjoint), 246, 247, 249, 255
- pelvis, 334, 341
Fémur, 331, 396, 475, **476**, 491, 492, 494, 497, 498, 530
Fenêtre
- cochléaire, 94, 95, 97, 98
- ovale *(voir Fenêtre vestibulaire)*
- ronde *(voir Fenêtre cochléaire)*
- vestibulaire, 94, 95, 97, 98
Fente
- interglutéale, 152
- nasale, 13
Fesse (nerfs de la), 471, 489, 490
Fibre *(voir aussi Faisceau)*
- de conduction *(voir Faisceau de His, Fibre de Purkinje)*
- de Luschka *(voir Muscle élévateur de l'anus, Fibre prérectale du)*
- de Purkinje, 222
- du bulbe olfactif, 120
- fasciale
- - vagino-rectale, 343
- - vésico-cervicale, 343
- intercrurale inguinale, 245, 256
- nerveuse
- - afférente (sensitive), 117-120, 122-127, 129, 130, 133, 207, 303, 304, 306, 307, 318, 393-395
- - - vagale, 224, 300
- - conduction antidromique, 163, 304
- - efférente (motrice), 117-119, 122-124, 126-130, 303 *(voir aussi Fibre nerveuse somatique efférente)*
- - mixte, 117, 118
- - motrice *(voir Fibre nerveuse efférente)*
- - olfactive, 120
- - parasympathique, 122-124, 126, 127, 207, 303
- - - postganglionnaire, 53, 133-135, 164, 224, 300, 304, 306, 307, 318, 393-395
- - - préganglionnaire, 53, 133-135, 164, 224, 300, 304, 306, 307, 318, 393-395
- - postganglionnaire, 319
- - préganglionnaire, 319
- - proprioceptive, 123, 128
- - sensitive *(voir Fibre nerveuse afférente)*
- - somatique efférente, 303, 395
- - sympathique, 122-124, 207, 303
- - - postganglionnaire, 53, 133-135, 163, 224, 225, 300, 304, 306, 307, 318, 393-395
- - - préganglionnaire, 53, 133-135, 163, 224, 225, 300, 304, 306, 307, 318, 393-395
- - vagale, 127
- prérectale du muscle élévateur de l'anus, 339
- supra-optique, 148
- zonulaire de l'œil, 89-92
Fibula, 497, **500**, 501, 506, 507, 510, 513, 514, 517, 518, 531
Filum terminal
- partie durale, 160
- partie piale, 160, 166
Fimbria de l'hippocampe, 107, 109, 111-113, 120
Fissure *(voir aussi Sillon)*
- de Luschka, 21
- du cerveau
- - de Sylvius *(voir Sillon de Sylvius)*
- - latérale *(voir Sillon du cerveau latéral)*
- - longitudinale, 108, 144, 146, 151
- du cervelet, 114
- du foie, 277
- du ligament
- - rond du foie, 277
- - veineux du foie, 277
- du poumon, 193-196, 239
- orbitaire
- - inférieure, 4, 6, 16, 85
- - supérieure, 4, 5, 13, 85
- pétro-squameuse, 14
- pétro-tympanique, 10, 12
- ptérygo-maxillaire, 6
Flanc, 244
Flocculus du cervelet, 114, 115
Foie, 127, 163, 164, 193, 194, 210, 214, 226, 234, 237, 263, 266, 269, 271, **277**, 278-280, 315, 320, 321, 324-327, 375
- artères du, 283, 284
- faces du, 277
- histologie du, 279
- *in situ*, 278
- innervation du, 306
- lobe
- - droit, 322
- - gauche, 322
- loges du, 277
- structure du, 279
- variations de forme du, 278
Folium du cervelet, 114, 116, 145
Follicule
- de Graaf, 352
- lingual, 60
- lymphatique
- - de l'appendice *(voir Nodule lymphatique agrégé de l'appendice)*
- - de l'intestin grêle *(voir Nodule lymphatique agrégé de l'iléum)*
- ovarique, 352
- pileux, 163
Fond d'œil, 92
Fontana *(voir Espace de, Espace de l'angle irido-cornéen)*
Fontanelle, 14
Foramen *(voir aussi Ouverture)*
- alvéolaire du maxillaire, 6
- apical de la dent, 63
- cæcum
- - de l'os frontal, 11, 13
- - de la langue, 60, 64
- cochléaire, 14
- de l'os frontal, 11, 13
- de la base du crâne, 12, 13
- de la dent, 63
- de la lame criblée, 13
- de la langue, 60, 64
- de la veine cave, 192, 258, 262
- de Luschka, 109, 110 *(voir aussi Ouverture du 4e ventricule latérale)*
- de Magendie, 109, 110, 116, 118 *(voir aussi Ouverture du 4e ventricule médiane)*
- de Monro, 107, 109, 110, 112, 116, 146, 147
- de Vésale, 13
- de Winslow *(voir Foramen omental)*
- déchiré, 10, 12, 13, 100, 138
- du cœur, 218, 226
- du crâne, 6, 10, 13, 50, 100
- du maxillaire, 6
- du processus transverse, 19, 20
- épineux, 10, 12, 13, 16, 50, 100, 138
- épiploïque *(voir Foramen omental)*
- ethmoïdal
- - antérieur, 4, 13, 14
- - postérieur, 4, 13
- incisif, 39
- infra-orbitaire, 4, 6, 14, 35
- interventriculaire (de Monro), 107, 109, 110, 112, 116, 146, 147
- intervertébral, 20, 21, 155, 157-159, 177
- ischiatique
- - grand, 159, 333-335, 527
- - petit, 159, 333, 334
- jugulaire, 8, 10, 13, 105, 126-128
- lacrymo-nasal, 45
- magnum, 8, 10, 12, 13, 16, 100, 128
- mandibulaire, 17, 50, 58
- mastoïdien, 10, 12, 13, 16
- mentonnier, 4, 6, 17
- obturé, 243, 330, 331, 333, 473, 475, 488
- omental, 266, 267, 269, 278, 321
- optique, 4
- ovale, 12, 13, 49
- - du cœur, 218, 226
- - du crâne, 6, 10, 13, 14, 16, 50, 100, 138
- - vestibulaire, 14
- palatin
- - grand, 10, 12, 37, 38, 40, 57, 62
- - petit, 10, 12, 37, 38, 40, 57, 62
- pariétal, 9
- pelvien
- - antérieur *(voir Foramen sacral antérieur)*
- - postérieur *(voir Foramen sacral postérieur)*
- pour la veine émissaire, 9 *(voir aussi Canal condylaire, Foramen mastoïdien, Foramen pariétal, Foramen veineux du sphénoïde)*
- rond, 5, 13, 14, 52, 53, 138
- - cochléaire, 14
- sacral, 331, 530
- - antérieur, 157, 333, 338
- - dorsal, 157, 333, 335
- - pelvien, 157, 333, 338
- - postérieur, 157, 333, 335
- sphéno-palatin, 6, 8, 16, 37, 40, 51
- stylo-mastoïdien, 10, 12, 24, 100, 124, 126
- supra-orbitaire, 4, 6, 14
- supra-scapulaire, 411
- transversaire, 20, 21
- veineux du sphénoïde, 13
- vertébral, 19, 20, 154, 155
- zygomatico-facial, 4, 6, 14
Fornix
- conjonctival, 83
- du cerveau, 107, 112, **113**, 146, 148, 151
- - colonne du, 111, 113, 146
- - commissure du, 113
- - corps du, 107, 109, 113, 116
- - pilier du, 107, 111, 113, 144
- du vagin, 340, 351, 352
Fosse
- acétabulaire, 334, 396, 473, 474, 530
- axillaire, 238-240, 412, 414-416 *(voir aussi Aisselle)*
- condylaire de l'os occipital, 10
- coronoïdienne de l'humérus, 405, 422
- crânienne, 11
- cubitale, 398
- de l'humérus, 405, 406, 422
- de l'os occipital, 10
- de l'urètre, 344, 363
- de la mandibule, 17
- digastrique de la mandibule, 17
- du 4e ventricule, 115
- du cœur, 217, 226
- du fascia lata, 245, 246, 252, 257, 355, 358, 470, 472
- du fémur, 476
- du sac lacrymal, 4, 6
- du sphénoïde, 10, 11, 45, 100
- du vestibule, 354
- duodénale, 264, 271
- glénoïdale *(voir Cavité glénoïdale de la scapula)*
- hypophysaire (selle turcique), 7, 11, 45
- iléo-colique *(voir Récessus iléo-cæcal)*
- iliaque, 333, 334, 341, 473
- incisive, 10, 12, 16, 57, 62
- infra-épineuse, 183, 406
- infra-temporale, 6, 16
- interpédonculaire, 108
- ischio-rectale, 249, 348, 350, 355, 356, 358-360, **370**, 372, 374, 383, 396
- jugulaire, 10, 12
- mandibulaire, 6, 10, 14, 18, 100
- naviculaire de l'urètre, 344, 363
- olécrânienne de l'humérus, 406, 422, 423
- ovale
- - du cœur, 214, 217, 226
- - du fascia lata *(voir Hiatus saphène)*
- paraduodénale, 264

BIBLIOTHEQUE DE LA RECHERCHE BIBLIOGRAPHIQUE SCIENCE MEDICALE

BIBLIOTHEQUE DE LA RECHERCHE BIBLIOGRAPHIQUE SCIENCE MEDICALE

- pararectale, 341, 342, 345
- paravésicale, 342
- pariéto-mésentérique, 264
- parotidienne *(voir Espace parotidien, Loge de la glande parotide)*
- poplitée, 468
- ptérygoïdienne, 16
- - de la mandibule, 17
- - du sphénoïde, 10
- ptérygo-palatine, 6, 16, 51, 53, 54
- radiale de l'humérus, 405, 422
- rétro-cæcale *(voir Récessus rétro-cæcal)*
- rétromolaire, 17
- rhomboïde du 4e ventricule, 115
- scaphoïde, 95
- scaphoïde du sphénoïde, 10, 100
- scaphoïdienne, 16
- sublinguale, 17
- submandibulaire, 17
- subscapulaire, 183, 405
- supra-épineuse, 183, 406
- supra-tonsillaire, 68
- supra-vésicale, 249
- temporale, 6, 15
- triangulaire de l'oreille, 95
- trochantérique du fémur, 476

Fossette
- articulaire pour la dent de l'atlas, 19
- costale
- - inférieure (pour la tête de la côte), 184
- - supérieure (pour la tête de la côte), 154, 184
- - transverse (pour le tubercule de la côte), 154, 184
- de l'atlas
- - pour l'axis, 19
- - pour la dent, 19
- - pour le condyle occipital, 19
- de la côte
- - pour la vertèbre, 184
- - pour le processus transverse, 184
- de la fenêtre
- - cochléaire, 95
- - ronde, 95
- de la tête fémorale, 530
- de la vertèbre
- - avec le sacrum, 155
- - pour la côte, 20, 154
- du 4e ventricule
- - inférieure, 116
- - supérieure, 116
- du processus transverse pour la côte, 154
- du sacrum pour la vertèbre, 157
- granulaire, 9, 101, 103
- incisive, 12
- piriforme, 66, 230 *(voir Récessus piriforme (fossette))*
- ptérygoïdienne de la mandibule, 17

Fourchette *(voir Commissure labiale)*

Fovéa
- caudale *(voir Fossette du 4e ventricule inférieure)*
- centralis, 89, 92
- de la tête du fémur, 476
- du 4e ventricule
- - inférieure *(voir Fossette du 4e ventricule inférieure)*
- - supérieure *(voir Fossette du 4e ventricule supérieure)*

Frange de la trompe utérine, 352, 353

Frein
- de la langue, 46, 56
- de la lèvre, 56
- de la valve iléo-cæcale, 274
- du clitoris, 354
- du pénis, 360

Fundus
- de l'estomac, 230, 232, 269, 324
- de l'utérus, 340-342, 352, 375
- de la vésicule biliaire, 277, 280, 323
- de la vessie, 344, 348

Gaine
- carotidienne, 26, 27, 47
- des fléchisseurs *(voir Gaine du tendon de l'orteil, Gaine du tendon du doigt, Gaine fibreuse, Gaine synoviale)*
- du bulbe de l'œil, 85, 89
- du muscle droit, 186, 245-248, 255
- - de l'abdomen, 251-255, 328
- - lame antérieure, 185, 253, 344, 355, 409
- - lame postérieure, 251, 253
- du nerf optique (II), 85, 89
- du tendon
- - de l'orteil, 517, 520, 521
- - de la cheville, 516
- - du doigt, 445, 447, 448, 450, 453, 458
- fasciale œsophagienne, 232
- fémorale, 246, 247, 249, 257, 487, 525
- fibreuse
- - du tendon de l'orteil, 520, 521
- - du tendon du doigt, 445, 447, 448, 450, 453, 458
- hypogastrique, 343
- méningée dure-mérienne, 165
- rectusienne, 409
- synoviale
- - des fléchisseurs, 447-450
- - du tendon de l'orteil, 517
- - du tendon de la cheville, 516
- ulnaire, 448, 453

Galéa aponévrotique, 3, 25, 103, 175

Galien *(voir Veine cérébrale grande (de Galien))*

Gallaudet *(voir Fascia de, Fascia superficiel du périnée, lame profonde)*

Ganglion
- aortico-rénal, 163, 262, **297**, 299-303, 317, **318**, 387, 388, 392-395
- basal, 109, 111, 142
- caudal *(voir Ganglion du nerf vague inférieur)*
- cervical sympathique
- - inférieur *(voir Ganglion cervico-thoracique, Ganglion stellaire)*
- - moyen, 33, 71, 131, 223, 224, 236
- - supérieur, 47, 53, 55, 126, 129, **131**, **132**, 133-135, 163, 207, 223, 224, 236
- cervico-thoracique (stellaire), 131, 206, 224, 236
- ciliaire, 52, 55, 88, 122, 123, 132, **133**, 163, 164
- cœliaque, 127, 163, 164, 236, 262, **297**, 298-302, **303**, 304, 306, 307, 317-319, 387, 388, 395
- de la cochlée spiral, 98, 125
- du nerf glosso-pharyngien (IX)
- - inférieur, 126, 135, 136, 207
- - supérieur, 126
- du nerf vague (X)
- - inférieur, 127-129, 136, 236
- - jugulaire *(voir Ganglion du nerf vague supérieur)*
- - supérieur, 127, 128, 236
- du tronc sympathique
- - cervical
- - - inférieur, 236 *(voir Ganglion cervico-thoracique, Ganglion stellaire)*
- - - moyen, 33, 71, 129, 131, 223, 224, 236
- - - supérieur, 47, 53, 126, 129, **131**, **132**, 133-135, 207, 223, 224, 236
- - lombal, 166, 225, 297, 317, 318, 387, 388, 390, 392-394
- - sacral, 297
- - thoracique, 133, 166, 188, 206, 213, 223-225, 236, **236**, 300, 304, 393, 394
- - vertébral, 131, 223, 224, 236
- géniculé, 50, 53, 96, 99, 117, 124-126, 132, 136
- inférieur
- - du nerf glosso-pharyngien (IX), 55, 96, 126, 135, 136, 207
- - du nerf vague (X), 55, 127-129, 136, 236
- jugulaire *(voir Ganglion du nerf glosso-pharyngien supérieur, Ganglion du nerf vague supérieur)*
- lombal sympathique, 163, 166, 225, 297, 317, 318, **387**, **388**, 390, 392-394
- mésentérique
- - inférieur, 163, 297, **302**, 303, 317, 387, 388, 392-395
- - supérieur, 127, 163, 164, 262, 297, 299, 300, **301**, **302**, 303, 304, 307, 317-319, 387, 388, 392-395
- otique, 18, 49, 50, 96, 123, 124, 126, 132, 134, **135**, 136, 163, 164
- phrénique, 192, 299, 306
- ptérygo-palatin, 39, 41, 52-55, 61, 71, 122-124, 126, 132, **134**, 136, 163, 164
- rénal, 317, 318, 394
- rostral *(voir Ganglion du nerf vague supérieur)*
- sacral sympathique, 163, 297
- semi-lunaire, 50, 88, 136 *(voir aussi Ganglion trigéminal)*
- spinal (de la racine dorsale), 165, 166, 177, 188, 306, 307
- spinal sensitif (racine dorsale), 254, 300, 303, 304, 318, 395
- spiral de la cochlée, 98, 125
- stellaire, 131, 206, 223, 224, 236
- submandibulaire, 46, 50, 59, 71, 123, 124, 132, 134, 163, 164
- supérieur
- - du nerf glosso-pharyngien (IX), 126
- - du nerf vague (X), 127, 128, 236
- thoracique sympathique, 133, 163, 166, 188, 206, 213, 223-225, 236, **236**, 304, 393, 394
- trigéminal (de Gasser), 50, 52, 88, 105, 117, 118, 123, 132-136
- vertébral sympathique, 131, 223, 224, 236
- vestibulaire (de Scarpa), 97, 125

Gartner *(voir Conduit de, Conduit de l'époophoron)*

Gasser *(voir Ganglion trigéminal)*

Gastrocnémien *(voir Muscle gastrocnémien)*

Gencive, 63

Genou, 493-498, 507
- artères du, 499
- articulation du *(voir Articulation du genou)*
- coupe transversale du, 498
- de la capsule interne, 111
- du corps calleux, 107, 108, 111, 113, 147, 151
- du nerf facial (VII), 50, 53, 99, 117, 125, 126
- - externe *(voir Ganglion géniculé)*
- - interne, 118
- nœuds lymphatiques du, 472

Gerdy *(voir Tubercule de)*

Gimbernat *(voir Ligament de, Ligament lacunaire)*

Glabelle, 1, 4, 6

Gland
- du clitoris, 354, 366
- du pénis, 329, 344, 360, 363, 366

Glande
- anale, 371
- aréolaire (de Montgomery), 179
- bulbo-urétrale (de Cowper), 249, 321, 344, 348, 361-363, 367
- de Bartholin *(voir Conduit de Bartholin, Glande vestibulaire majeure)*
- de Brunner, 278 *(voir Glande duodénale)*
- de Cowper, 249, 321, 344, 348, 361-363, 367
- de la langue, 60
- de Littré, 363
- de Meibomius, 83
- de Skene, 367
- de Sténon *(voir Glande parotide)*
- de Tyson, 360
- de von Ebner, 60
- de Wharton *(voir Glande submandibulaire (de Wharton))*
- génitale, 163, 164
- intestinale, 305
- lacrymale, 84, 85, 87, 88, 134, 163, 164
- linguale, 56, 60
- mammaire, 179-181
- - artères de la, 180
- - coupe transversale de la, 179
- - vaisseaux et nœuds lymphatiques de la, 173
- muqueuse de la langue, 60
- palatine, 57, 64, 68

BIBLIOTHEQUE DE LA RECHERCHE BIBLIOGRAPHIQUE SCIENCE MEDICALE

BIBLIOTHEQUE DE LA RECHERCHE BIBLIOGRAPHIQUE SCIENCE MEDICALE

- parathyroïde, 77, 78
- para-urétrale, 367
- parotide, **24**, 27, 29, 31, 42, 46, 47, 66, 74, 94, 126, 135, 163, 164
- - accessoire, 46
- pinéale *(voir Corps pinéal)*
- pituitaire, 36, 105, 107, 108, 148
- préputiale, 360
- prostatique *(voir Prostate)*
- rétro-molaire, 57
- salivaire, 46, 47 *(voir aussi Glande parotide, Glande sublinguale, Glande submandibulaire)*
- sébacée, 83
- sublinguale, 46, 47, 50, 56, 58, 124, 134, 163, 164
- submandibulaire, 1, 27, 29, 31, 46, 47, **50**, 58, 66, 72, 73, 124, 134, 163, 164
- sudorifère, 163, 371
- surrénale, 163, 194, 266, 268, 271, 277, 281, 282, 308, 311, 315, 319, **320**, 321, 325, 326, 364
- - artères de la, 310, 320
- - coupe transversale de la, 320
- - de l'enfant, 311
- - innervation de la, 319
- - nerfs de la, 319
- - veines de la, 320
- tarsale (de Meibomius), 83
- thymus *(voir Thymus)*
- thyroïde, 26-28, 31, 33, 64, 73, **76**, 77, **78**, 82, 193, 195, 203, 214
- - artères de la, 72, 76
- - veines de la, 73, 76
- urétrale, 363
- - chez l'homme, 363, 367
- - chez la femme, 367
- vestibulaire majeure (de Bartholin), 356, 357, 367, 382

Glisson *(voir Capsule du foie)*
Globe oculaire *(voir Bulbe oculaire)*
Globus pallidus, 109, 111
Glomérule des nerfs olfactifs, 120
Glomus carotidien, 34, 71, 126, 131, 137, 207
Gonade, 364, 367 *(voir aussi Ovaire, Testicule)*
Gosier, 68
Goût, 60, 61, 124, 126, 136
Gouttière paracolique, 265, 273, 341, 345
Graaf *(voir Follicule de, Follicule ovarique)*
Graisse *(voir aussi Corps adipeux, Tissu graisseux)*
- de l'espace épidural, 166
- de la fosse ischio-rectale *(voir Tissu graisseux de la fosse ischio-rectale)*
- de la paroi abdominale *(voir Tissu graisseux sous-cutané de l'abdomen)*
- pararénale, 176, 315, 327
- périrénale, 176, 315, 327

Granulation arachnoïdienne, 101-103, 110
Gubernaculum, 364, 367
Gyrus
- angulaire, 106
- de l'insula, 106
- dentatus, 107, 109, 112, 113, 120
- droit, 108
- du cingulum, 107, 108
- frontal, 106, 107
- lingual, 107, 108
- occipito-temporal, 107, 108
- orbitaire, 108
- parahippocampal, 107-109, 120
- paraterminal, 107
- post-central, 106
- précentral, 106
- supra-marginal, 106
- temporal, 106, 108
- - moyen, 106

Habénula, 111
Hamatum, 439, 440, 442-444 *(voir aussi Hamulus)*
Hampe du pénis, 366
Hamulus
- de l'os hamatum, 428, 434, 439, 441, 443-445, 453
- de la cochlée, 97
- ptérygoïdien, 6, **8**, 10, 14-16, 37, 45, 49, 50, 57, 65, 68, 70, 100

Hanche
- artères de la, 491
- ligaments de la, 474, 476
- muscles de la, 481-483
- nerfs de la, 490
- os de la, 473

Hartmann *(voir Infundibulum de la vésicule biliaire)*
Haustration du gros intestin, 273, 276
Hélicotréma de la cochlée, 94, 97, 98
Hélix de l'oreille externe, 1, 95
Helvétius *(voir Collier d')*
Hématome
- épidural, 103
- subdural, 103

Hémisphère cérébral, 103, 106-108, 111
Henle *(voir Anse du néphron)*
Hering-Breuer *(voir Réflexe d')*
Hesselbach *(voir Triangle d')*
Heubner *(voir Artère récurrente de, Artère striée médiale)*
Hiatus *(voir aussi Orifice, Ostium, Ouverture)*
- ano-rectal, 338
- aortique, 192
- de l'adducteur, 480, 488, 489, 499, 509, 526
- de l'urètre, 338
- de la veine cave inférieure, 258
- de la veine dorsale profonde du pénis, 338
- du nerf grand pétreux, 13
- du nerf petit pétreux, 13
- œsophagien, 192, 324
- sacral, 157
- saphène, 246, 252, 355, 358, 470, 472
- semi-lunaire de l'ethmoïde, 36, 37, 44, 45
- uro-génital, 347

Hile
- de la rate, 282
- du poumon, 196, 209
- du rein, 311

Hilton *(voir Ligne blanche de Hilton)*
Hippocampe, 109, 111-113
His *(voir Faisceau atrio-ventriculaire)*
Homologie des organes génitaux
- externes, 366
- internes, 367

Houston *(voir Pli du rectum)*
Humérus, 238-240, 405-407, 419, 421-424, 437, 438, 467
Hunter *(voir Canal des adducteurs)*
Hydatide de Morgagni, 352 *(voir aussi Appendice vésiculaire)*
Hymen du vagin, 350
Hyoïde *(voir Os hyoïde)*
Hypochondre, 244
Hypophyse (glande pituitaire), 36, 105, 107, 108, 148, 151
- artères et veines de, 149

Hypothalamus, 109, 136, 148, 303
Iléum, 263, 265, 273, 274, 276, 328, 341, 345, 475
Ilium, 156, 331-334, 338, 473 *(voir aussi les différents mots associés)*
Îlot de Reil, 106 *(voir aussi Insula)*
Incisure
- angulaire de l'estomac, 269
- cardiale de l'estomac, 232, 269
- cardiaque du poumon, 193, 195, 196
- cérébelleuse
- - antérieure, 114
- - postérieure, 114
- de l'acétabulum, 334, 473
- de l'estomac
- - angulaire, 269
- - cardiale, 232, 269
- de l'ulna
- - radiale, 422, 425
- - trochléaire, 422, 425
- du cartilage thyroïde, 79
- du poumon, 193, 195, 196
- du radius, 425
- fibulaire, 500
- inter-aryténoïdienne, 66
- intertragique, 95
- ischiatique
- - grande, 243, 330, 473
- - petite, 243, 330, 473
- jugulaire, 1, 27, 178, 183, 193
- mandibulaire, 6, 15, 17
- mastoïdienne, 10
- pancréatique, 281
- pré-occipitale, 106
- radiale de l'ulna, 422, 425
- scapulaire, 411
- sciatique *(voir Incisure ischiatique)*
- supérieure du cartilage thyroïde, 79
- supra-orbitaire, 1, 4, 6, 14
- supra-scapulaire, 183, 405, 406, 408, 411, 413, 414
- trochléaire de l'ulna, 422, 423, 425
- ulnaire du radius, 425
- vertébrale
- - inférieure, 154, 155
- - supérieure, 154, 155

Incus, 94
Infundibulum
- de l'éthmoïde, 115, 141, 148
- de l'hypophyse, 36, 37
- de la vésicule biliaire, 280

Inion, 6, 8, 16
Innervation
- afférente de la bouche et du pharynx, 61
- autonome
- - de l'estomac et du duodénum, 298, 299
- - de la cavité nasale, 53
- cutanée
- - de l'abdomen, 253, 254
- - de l'intestin grêle, 301
- - de la tête et du cou, 2
- - du dos, 174, 188
- - du dos du cou et de la tête, 174, 175
- - du gros intestin, 302
- - du membre inférieur, 469-471, 525-529
- - du membre supérieur, 399-402, 459, 462-464, 466
- - du thorax, 177, 185, 188, 253, 254
- de l'arbre trachéo-bronchique, 207
- de l'estomac, 304
- de la vessie, 395
- des intestins, 303
- des muscles extrinsèques de l'œil, 86
- des organes de la reproduction
- - féminins, 393
- - masculins, 394
- des reins, 318
- des uretères, 318, 395
- des vaisseaux sanguins, 225
- des viscères abdominaux, 301-311
- des voies biliaires, 306
- du cœur, 224
- du duodénum, 298, 300
- du foie, 306
- du pancréas, 307
- segmentaire
- - de la peau *(voir Dermatomes)*
- - des mouvements du membre inférieur, 469

Insertion
- du cæcum, 273
- du côlon
- - ascendant, 268
- - descendant, 268
- du grand omentum, 268
- du mésocôlon
- - sigmoïde, 268
- - transverse, 268, 281

BIBLIOTHEQUE DE LA RECHERCHE BIBLIOGRAPHIQUE SCIENCE MEDICALE

BIBLIOTHEQUE DE LA RECHERCHE BIBLIOGRAPHIQUE SCIENCE MEDICALE

- du petit omentum, 268
- musculaire *(voir Origine des différents muscles)*
Insula, 106, 111, 142
Intersection tendineuse du muscle droit de l'abdomen, 246
Intestin, 163, 164
- grêle, 127, 263, 321, 328 *(voir aussi Duodénum, Iléum, Jéjunum)*
- - artères de, 287
- - nerfs de, 301
- - - autonomes, 305
- - rapports mésentériques de, 264
- - vaisseaux et nœuds lymphatiques de, 295
- - veines de, 290, 291
- gros, 263, 265, 276 *(voir aussi Côlon)*
- - artères du, **288**
- - muqueuse du, 276
- - musculeuse du, 276
- - nerfs du, 302
- - rapports mésentériques du, 265
- - vaisseaux et nœuds lymphatiques du, 296
- - veines du, 291
- innervation de, 303
- plexus autonomes intrinsèques de, 305
Introït vaginal, 354, 366
Iris, 83, 89-92
- irrigation sanguine, 93
Irrigation sanguine *(voir Artère, Veine)*
Ischium, 331, 397, 473, 475 (voir aussi les différents mots associés)
Isthme
- de la glande thyroïde, 76
- de la prostate, 362
- du gyrus du cingulum, 107, 108
Jacobson *(voir Nerf de, Nerf tympanique)*
Jambe, 503-505 *(voir aussi Cuisse)*
- artères de la, 503-505, 507, 508
- coupes transversales de la, 510
- fascia profond de la, 470-472, 510
- muscles de la, 503-508
- nerfs de la, 503-505, 507, 508, 527-529
- nœuds lymphatiques de la, 472
- os de la, 500, 501
- veines de la, 503-505, 507, 508
Jarret *(voir Muscle adducteur, grand jarret (partie ischio-condylaire du))*
Jéjunum, 263-265, 271, 323, 325-328 *(voir aussi Intestin grêle)*
Jonction
- ano-rectale, 339 *(voir aussi Ligne ano-rectale, Ligne pectinée)*
- cholédoco-duodénale, 280
- cornéo-sclérale, 83
- des 2e et 3e parties du duodénum, 327
- duodéno-jéjunale *(voir Angle duodéno-jéjunal)*
- gastro-œsophagienne, 214, 232, 324
- iléo-cæcale, 273, 274
- pharyngo-œsophagienne, 69
- recto-sigmoïdienne, 276, 369, 371, 372
- urétéro-pelvienne, 327
Jugum du sphénoïde, 11
Kerckring *(voir Pli circulaire (valve de))*
Kohn *(voir Pore alvéolaire (de Kohn))*
Labbé *(voir Veine anastomotique inférieure, Veine de)*
Labrum
- acétabulaire, 334, 474, 491, 530
- glénoïdal de la scapula, 408, 467
Labyrinthe
- membraneux, 97-99
- osseux, 97-99
Lac lacrymal, 83, 84
Lacune
- de Morgagni, 363
- urétrale, 363
- vasculaire, 257
- veineuse (de Trolard), 101, 102
Laimer *(voir Aire de)*
Lame, 20 *(voir aussi Face, Surface)*
- costale, 20
- criblée
- - de l'ethmoïde, 8, 11, 13, 37-39, 120
- - de la sclère, 89
- de l'espace-porte, 279
- de l'ethmoïde
- - criblée, 8, 11, 13, 37-39, 120
- - orbitaire, 4, 6, 14
- - perpendiculaire, 4, 8, 38
- de l'os palatin
- - horizontale, 8, 10, 16, 37, 38, 57, 100
- - perpendiculaire, 8, 37, 38
- de la cochlée, 98
- de la sclère, 89
- de la vertèbre, 20, 154, 155, 158, 159
- - lombale, 156
- du cartilage
- - cricoïde, 79, 80
- - thyroïde, 67, 79
- du fascia
- - cervical, 25-27, 64
- - superficiel du périnée, 361
- - temporal, 48
- - thoraco-lombal, 173, 176, 328
- du ligament large, 353
- du processus ptérygoïde du sphénoïde
- - latérale, 6, 8, 10, 14, 16, 37, 38, 49, 70, 100
- - médiale, 8, 10, 16, 37, 38, 45, 49, 57, 65, 68
- du thalamus, 112
- horizontale de l'os palatin, 8, 10, 37, 38, 57, 100
- limitante
- - de l'espace-porte, 279
- - postérieure de la cornée (membrane de Descemet), 90
- médullaire du thalamus, 112
- orbitaire de l'ethmoïde, 4, 6, 14
- perpendiculaire
- - de l'ethmoïde, 4, 6, 38
- - de l'os palatin, 8, 37, 38
- prétrachéale, 26, 27, 64
- profonde du fascia superficiel du périnée, 361
- ptérygoïdienne
- - latérale, 15, 16
- - médiale, 16, 55
- quadrigéminale, 107, 116
- spirale osseuse de la cochlée, 98
- tectale, 107, 116
- terminale, 107, 108, 116, 148
- vaginale du testicule, 321, 365, 368
Lamina
- affixa, 112
- propria de la gencive, 63
Langerhans *(voir Îlot de, Îlot pancréatique)*
Langue, 38, 43, **46**, **47**, **59**, **60**, 64, 66, 68, 75, 126, 129, 136
- artères de la, 59
- coupe transversale de la, 47, 64
- dos de la, 60
- histologie de la, 60
- muscles de la, 59
- vaisseaux et nœuds lymphatiques de la, 75
- veines de la, 59
Languette du tendon du muscle extenseur des doigts, 438, 451
Laryngopharynx, 61, 64, 66
Larynx, 80, 136, 163, 164, 207
- artères du, 78
- cartilage du, 79
- muscles du, 80, 81
- - extrinsèques (muscles infra-hyoïdiens et supra-hyoïdiens), 28
- - intrinsèques, 80
- - - action des, 81
- nerfs du, 76, 78, 82
Leptoméninges, 166
Lèvre, 56 *(voir Commissure)*
- de la crête iliaque, 243, 330, 333, 334
- des organes génitaux
- - grande, 340, 346, 350, 354, 366
- - petite, 340, 346, 350, 354, 357, 366
- du sillon bicipital *(voir Crête du tubercule de l'humérus)*
Ligament *(voir aussi Pli, Raphé)*
- alaire, 23
- annulaire
- - de la gaine du tendon du doigt, 447, 450
- - de la trachée, 199
- - du coude, 424
- - du radius, 424
- ano-coccygien, 355, 356, 360, 373, 374
- antérieur de la tête de la fibula, 501
- apical de la dent, 23, 64, 65
- arqué
- - du diaphragme, 192, 258
- - du pubis *(voir Ligament inférieur du pubis)*
- - poplité, 495, 498
- - radial métaphysaire dorsal, 442
- artériel, 203, 209, 218, 226, 228
- atlanto-axoïdien accessoire, 23
- atlanto-occipital antérieur, 23
- bifurqué de la cheville, 514
- calcanéo-cuboïdien, 514, 523
- - dorsal, 514
- - plantaire, 515
- calcanéo-fibulaire, 501, 513, 514
- calcanéo-métatarsien, 519
- calcanéo-naviculaire plantaire (ressort), 514, 515, 523
- capitato-triquétrum, 441
- capito-hamatien, 441, 442
- cardinal, 342, 343, 350-352 *(voir aussi Ligament cervical latéral, Ligament de Mackenrodt)*
- carpien *(voir Ligament du carpe)*
- carpo-métacarpien, 445
- - dorsal, 442
- - palmaire, 441
- carré, 424
- cervical latéral, 342, 343, 350-352 *(voir aussi Ligament cardinal, Ligament de Mackenrodt)*
- collatéral
- - accessoire, 445
- - de l'articulation interphalangienne
- - - de l'orteil, 515
- - - du doigt, 445, 451
- - de l'articulation métacarpo-phalangienne, 445
- - de l'articulation métatarso-phalangienne, 515
- - de l'orteil, 515
- - de la cheville, 514
- - du coude, 424
- - du doigt, 445, 451
- - du genou, 480, 481, 493-496, 498, 501, 504-508, 514
- - du poignet, 441, 442
- - du tibia, 480, 493-496, 498, 504, 508
- - fibulaire (du genou), 480, 481, 493-498, 501, 504-508, 514
- - radial
- - - du coude, 424
- - - du poignet, 441, 442
- - tibial, 497
- - ulnaire
- - - du coude, 424
- - - du poignet, 441, 442
- - vrai, 445
- conoïde, 408, 411
- coraco-acromial, 408, 411, 413, 417
- coraco-claviculaire, 408, 411
- coraco-huméral, 408
- coronaire du foie, 268, 277, 321
- costo-claviculaire, 184, 404, 412
- costo-coracoïdien, 412
- costo-transversaire, 184
- costo-xiphoïdien, 184

BIBLIOTHEQUE DE LA RECHERCHE BIBLIOGRAPHIQUE SCIENCE MEDICALE

BIBLIOTHEQUE DE LA RECHERCHE BIBLIOGRAPHIQUE SCIENCE MEDICALE

- cranio-vertébral, 22, 23
- crico-thyroïdien, 28, 65, 70, 76, 79, 199
- cruciforme
- - de l'atlas, 23
- - de la gaine du tendon du doigt, 447, 450
- - du genou, 494-496, 501
- cuboïdo-naviculaire
- - dorsal, 514
- - plantaire, 515
- cunéo-cuboïdien dorsal, 514
- cunéo-naviculaire
- - dorsal, 514
- - plantaire, 515
- de Cooper, 179, 246, 247, 249, 255, 257, 258
- de Gimbernat, 246, 247, 249, 255, 257, 258, 472
- de l'acétabulum, 334, 474, 530
- de l'aisselle, 412
- de l'angle irido-cornéen, 90
- de l'articulation temporo-mandibulaire, 18
- de l'atlas, 23
- de l'avant-bras, 402
- de l'humérus, 408
- de l'orteil, 515
- de l'ovaire
- - propre, 340-342, 350-352, 367
- - suspenseur, 340-343, 350, 352, 367, 378
- de l'utérus, 260, 313, 340-342, 348, **350**, 351, 355, 367, 378
- de la cheville, 501, 514, 516
- de la cochlée, 98
- de la colonne vertébrale, 158, 159
- de la dent, 23, 64, 65
- de la gaine du tendon du doigt
- - annulaire, 447, 450
- - cruciforme, 447, 450
- de la glande mammaire, 179
- de la gonade, 364
- de la hanche, 474, 479, 480, 491
- de la main, 445
- de la scapula, 408, 411, 413, 414
- de la tête
- - du fémur, 530
- de la tête costale, 184
- de la tête de la fibula, 498, 501
- de la tête du fémur, 474
- de la trachée
- - annulaire, 199
- - intercartilagineux, 199
- de Mackenrodt, 342, 343, 350-352 *(voir aussi Ligament cardinal, Ligament cervical latéral)*
- de Marshall, 212, 218 *(voir aussi Veine oblique de l'atrium gauche)*
- de Poupart, 245, 255, **256**, 257, 258, 336, 355, 358, 359, 385, 470, 472, 479, 485, 488 *(voir aussi Ligament inguinal)*
- de Treitz *(voir Muscle suspenseur du duodénum)*
- deltoïdien, 501, 513, 514
- dentelé, 165, 166
- diaphragmatique de la gonade, 364, 367
- du carpe, 402, 432, 433, 441, 445-447, 449, 453
- - transverse (rétinaculum des fléchisseurs), 433, 441, 447, 449, 450, 452, 453, 460
- du clitoris, 355, 356
- du coude
- - annulaire, 424
- - collatéral, 424
- du cristallin, 89-91
- du diaphragme, 192, 258
- du doigt, 445, 451
- du fémur, 474, 530
- du foie
- - rond, 226, 249, 269, 277, 278, 292, 328
- - triangulaire, 268, 277
- du genou, 479-481, 493-496, 498, 501, 504-506
- - collatéral, 480, 481, 493-498, 501, 504-508
- - cruciforme, 494-496, 501
- du malléus
- - antérieur, 95
- - supérieur, 95
- du pelvis, 333, 334
- du pénis
- - fundiforme, 245, 255, 321, 344
- - suspenseur, 246, 321, 344
- du périnée, 336, 338, 344, 346, 355, 361, 383
- du pied, 514, 515
- du poignet, 441, 442
- du pubis
- - arqué, 243, 330, 336-339, 343, 344, 346, 355, 361
- - inférieur, 361
- du sein, 179
- du tibia, 480, 493-496, 498, 504, 505, 507, 508
- en Y de Bigelow, 474, 483, 491 *(voir aussi Ligament ilio-fémoral)*
- expansion (ligamentaire) des muscles droits, 85
- falciforme, 248, 249, 263, 268, 269, 292
- fibulaire collatéral, 480, 481, 493-496, 498, 501, 504-506, 508, 514
- fundiforme du pénis, 245, 255, 344
- gastro-colique, 266
- gastro-liénal *(voir Ligament gastro-splénique)*
- gastro-phrénique, 266, 268, 308
- gastro-splénique (gastro-liénal), 266-268, 282
- gléno-huméral, 408
- glosso-épiglottique, 80
- hépato-duodénal, 266, 267, 269, 271, 278, 325
- hépato-gastrique, 267, 269, 278
- hyo-épiglottique, 64, 79
- ilio-fémoral, 474, 483, 491
- ilio-lombal, 159, 309, 333
- inférieur du pubis, 243, 330, 336-339, 343, 344, 346, 355, 361
- infundibulo-pelvien *(voir Ligament suspenseur de l'ovaire)*
- inguinal (de Poupart), 242, 245-247, 250, 255-258, 329, 341, 343, 345, 355, 358, 359, 385, 468, 470, 472, 479, 485, 487, 488
- - réfléchi, 246, 247, 255
- intercartilagineux de la trachée, 199
- interclaviculaire, 184, 404
- intercunéiforme dorsal, 514
- interépineux, 158, 159
- interfovéolaire, 249
- interosseux
- - intercarpien, 442
- - talo-calcanéen, 514
- interphalangien
- - de l'orteil, 515
- - du doigt, 445, 448, 451, 458
- intertransversaire, 184
- ischio-fémoral, 474, 491
- jaune, 22, 158, 159, 328
- lacunaire (de Gimbernat), 246, 247, 249, 255, 257, 258, 472
- large, 313, 340-342, 350, 352, 353, 367
- latéral
- - (collatéral) de la cheville, 514
- - de l'articulation temporo-mandibulaire, 18, 51
- liéno-rénal, 266, 268
- lombo-costal, 309
- longitudinal
- - antérieur, 22, 64, 65, 158, 159, 176, 184, 328, 333, 341, 345
- - postérieur, 23, 158, 159
- luno-triquétral, 441
- médial (collatéral) de la cheville, 501, 513, 514
- médio-carpien dorsal, 442
- ménisco-fémoral postérieur, 495, 496
- métacarpien
- - dorsal, 442
- - palmaire, 441, 445
- - transverse, 402, 445, 446, 452
- métacarpo-phalangien, 445, 451
- métatarsien
- - dorsal, 514, 523
- - plantaire, 515, 519, 523
- - transverse, 515, 519, 523
- nuchal, 22, 152
- ombilical *(voir aussi Pli ombilical)*
- - médial, 226, 247, 248, **249**, 255-257, 259, 313, 314, 341, 343, 345, 378, 380, 381
- - médian, 249, 255-257, 321, 343, 346, 378, 381
- palmaire
- - carpo-métacarpien, 441, 445
- - du carpe, 402, 431-433, 441, 446, 447, 449, 453, 464
- - du doigt, 445, 451, 458
- - métacarpien, 441, 445
- - radio-carpien, 441
- - radio-ulnaire, 441
- - ulno-carpien, 441
- palpébral, 83, 85
- patellaire, 468, 479-481, 488, 493-495, 498, 501, 506-508
- pectiné (de Cooper), 246, 247, 249, 255, 257, 258
- - de l'angle irido-cornéen, 90
- pelvien, 351
- phrénico-colique, 266, 268
- phréno-œsophagienne *(voir Gaine fasciale œsophagienne)*
- piso-hamatum, 441
- piso-métacarpien, 441
- plantaire
- - calcanéo-cuboïdien, 515
- - calcanéo-naviculaire, 514, 515, 523
- - court, 514, 515, 523
- - cuboïdo-naviculaire, 515
- - cunéo-naviculaire, 515
- - long, 514, 515, 523
- - métatarsien, 515, 523
- - tarso-métatarsien, 515
- poplité
- - arqué, 495, 497, 498
- - oblique, 495, 497, 498
- profond
- - métacarpien transverse, 445, 452
- - métatarsien transverse, 515, 523
- - sacro-coccygien postérieur, 333
- propre de l'ovaire, 340-342, 350-352, 367
- pubien *(voir Ligament du pubis)*
- pubo-fémoral, 474
- pubo-prostatique, 346
- pubo-vésical, 343, 346
- pulmonaire, 196, 205, 227, 228
- radial collatéral
- - du coude, 424
- - du poignet, 441, 442
- radié
- - de la côte, 184
- - du carpe, 441
- - sterno-costal, 184, 404
- radio-carpien
- - dorsal, 442
- - palmaire, 441
- radio-lunaire
- - court, 441
- - long, 441
- radio-scapho-capital, 441
- radio-ulnaire
- - dorsal, 442
- - palmaire, 441
- recto-sacral *(voir Ligament utéro-sacral)*
- ressort, 514, 515, 523 *(voir aussi Ligament calcanéo-naviculaire plantaire)*
- rond, 353
- - de l'utérus, 313, 340-342, 348, **350**, 351, 355, 367, 378
- - du fémur, 474, 530
- - du foie, 226, 249, 252, 269, 277, 278, 292, 322
- sacro-coccygien
- - antérieur, 333, 336, 338, 343
- - latéral, 159, 333, 334
- - postérieur, 159, 333, 334
- sacro-épineux, 159, 333-335, 337, 339, 388, 482, 490
- sacro-génital, 268 *(voir aussi Ligament utéro-sacral, Pli sacro-génital)*

BIBLIOTHEQUE DE LA RECHERCHE BIBLIOGRAPHIQUE SCIENCE MEDICALE

BIBLIOTHEQUE DE LA RECHERCHE BIBLIOGRAPHIQUE SCIENCE MEDICALE

- sacro-iliaque
- - antérieur, 333
- - dorsal *(voir Ligament sacro-iliaque postérieur)*
- - postérieur, 159, 333, 334
- sacro-tubéral, 159, 333-335, **333**, 337, 339, 356, 373, 374, 380, 388, 389, 391, 396, 482, 489, 490
- scapho-capital, 441
- scapho-lunaire, 442
- scapho-trapézo-trapézoïdien, 441
- scrotal, 367
- sphéno-mandibulaire, 18, 49, 51
- spiral de la cochlée, 98
- spléno-rénal, 266, 268, 282, 308
- sterno-claviculaire, 404
- sterno-costal, 404
- stylo-hyoïdien, 15, 59, 65, 68, 70
- stylo-mandibulaire, 1, 18
- supra-épineux, 22, 158, 159, 176, 333, 334
- suspenseur
- - de l'aisselle, 412
- - de l'ovaire, 340-343, 350, 352, 353, 367, 378
- - de la gonade, 364
- - du clitoris, 355-357
- - du cristallin, 89-91
- - du pénis, 246, 344
- - du sein, 179
- talo-calcanéen, 513, 514
- talo-crural
- - latéral *(voir Ligament collatéral de la cheville)*
- - médial *(voir Ligament deltoïdien)*
- talo-fibulaire, 501, 513, 514
- talo-naviculaire, 514
- tarso-métatarsien
- - dorsal, 514, 523
- - plantaire, 515
- thyro-épiglottique, 79
- tibio-fibulaire, 501, 513, 514
- transverse
- - (supérieur) de la scapula, 411
- - de l'acétabulum, 334, 474, 530
- - de l'atlas, 23
- - de l'avant-bras, 402
- - de l'humérus, 517
- - du carpe, 433, 441, 447, 449, 450, 452, 460
- - du col de l'utérus, 342
- - du genou, 496
- - du périnée, 336, 338, 343, 344, 346, 355, 361, 383
- - métacarpien, 402, 445, 452
- - métatarsien, 515, 519, 523
- - supérieur de la scapula, 410
- trapézo-capital, 442
- trapézoïde, 408, 411
- trapézoïdo-capital, 441
- trapézo-trapézoïdien, 441, 442
- triangulaire du foie, 268, 277
- triquétro-capital, 441
- triquétro-hamatien, 441, 442
- ulnaire collatéral
- - du coude, 424
- - du poignet, 441, 442
- ulno-capital, 441
- ulno-carpien
- - dorsal, 442
- - palmaire, 441
- ulno-lunaire, 441
- ulno-triquétral, 441, 442
- utéro-sacral, 340, 342, 343, 351, 352 *(voir aussi Ligament sacro-génital)*
- veineux, 226
- vocal, 79, 80

Ligne *(voir aussi Plan)*
- ano-cutanée, 370-372
- ano-rectale, 371
- âpre du fémur, 476
- arquée
- - de l'ilium, 243, 330, 333-336, 338, 473
- - de la gaine du muscle droit, 249, 251, 255
- blanche, 178, 185, 242, **245**, 246-248, 254, 255, 328, 329, 341, 345
- blanche de Hilton *(voir Ligne ano-cutanée)*
- de l'abdomen, 244 *(voir aussi Plan de la ligne semi-lunaire)*
- de l'estomac, 232
- de l'ilium, 243, 330, 333-336, 338, 473
- de la crête iliaque, 333, 334, 473
- de la gaine du muscle droit, 247, 249, 251, 255, 321
- de la mandibule, 6, 17, 70
- de Schwalbe, 90
- de Shenton *(voir Cintre cervico-obturateur)*
- dentelée du canal anal, 371
- du canal anal
- - dentelée, 371
- - pectinée, 371
- du cartilage thyroïde, 28, 79
- du fémur
- - âpre, 476
- - intertrochantérique, 474, 476
- - pectinée, 476
- du pelvis, 157, 333, 343, 345, 350
- du pubis, 243, 258, 330, 333, 334, 338, 473
- du sacrum, 157
- du tibia, 494, 500
- glutéale, 334, 473
- ilio-pectinée, 333, 338, 370
- intertrochantérique du fémur, 474, 476
- mylo-hyoïdienne, 17
- nuchale
- - inférieure, 10, 16
- - supérieure, 10, 16, 171-173
- oblique
- - de la mandibule, 6, 17, 70
- - du cartilage thyroïde, 28, 79
- - du tibia, 494, 500
- pectinée
- - du canal anal, 371
- - du fémur, 476
- - du pubis, 243, 330, 333, 334, 338, 473
- semi-circulaire *(voir Ligne arquée de la gaine du muscle droit)*
- semi-lunaire de l'abdomen, 242, 244, 329
- sinueuse de l'estomac, 232
- soléaire du tibia, 500
- spino-ombilicale, 275
- supra-condylaire, 476
- temporale, 6
- terminale du pelvis, 157, 333, 343, 345, 350
- transverse du sacrum, 157

Limbe
- acétabulaire, 473
- de la cornée, 83
- de la fosse ovale, 217

Limen
- de l'insula, 106, 142
- nasal, 36

Limite des muscles constricteurs du pharynx, 65

Lingula
- de la mandibule, 17, 58
- du cervelet, 114, 116, 145
- du poumon, 195-198

Liquide cérébro-spinal, 110

Lister *(voir Tubercule dorsal du radius (de Lister))*

Littré *(voir Glande de, Glande urétrale chez l'homme)*

Iléum, 327

Lobe
- caudé du foie, 269
- cérébelleux, 114
- cérébral, 106, 120, 121, 142
- de l'hypophyse, 141, 148
- de l'oreille *(voir Lobule de l'auricule)*
- de la glande
- - pituitaire, 141, 148
- - thyroïde, 76, 78
- de la prostate, 362, 381
- du foie, 269, 322
- du poumon *(voir Lobe pulmonaire)*
- épartériel *(voir Bronche épartérielle)*
- frontal du cerveau, 106
- nerveux de la neuro-hypophyse, 148
- occipital du cerveau, 106, 121
- pariétal du cerveau, 106
- piriforme, 120
- pulmonaire, 195-198, 213, 237, 324
- temporal du cerveau, 106, 142, 151

Lobule
- cérébelleux, 114, 116, 145
- cérébral, 106, 107
- de l'auricule, 1, 95
- de la glande mammaire, 179
- du testicule, 368
- paracentral du cerveau, 107
- pariétal du cerveau, 106

Locus ceruleus, 116

Loge
- de l'ongle, 457
- de la glande
- - parotide, 34, 47
- - sublinguale, 47
- - submandibulaire, 47
- des tendons extenseurs du poignet, 430, 431, 457
- du foie, 277
- du périnée
- - profonde *(voir Espace du périnée profond)*
- - superficielle *(voir Espace du périnée superficiel)*
- fasciale
- - de l'avant-bras, 436
- - de la cuisse, 492
- - de la jambe, 510
- - du bras, 421
- parotidienne, 34

Lordose
- cervicale, 153
- lombale (lombaire), 153

Lunatum, 439-444

Lunule
- de l'ongle, 458
- de la cuspide semi-lunaire, 220

Luschka *(voir Foramen de, Muscle élévateur de l'anus, Fibre prérectale du, Ouverture du 4e ventricule latérale)*

Lymphatique
- conduit *(voir Conduit lymphatique, Conduit thoracique, Tronc (lymphatique))*
- follicule *(voir Follicule lymphatique)*
- nodule *(voir Nodule lymphatique)*
- nœud *(voir Nœud lymphatique)*
- plexus *(voir Plexus lymphatique)*
- tronc *(voir Tronc (lymphatique))*

Mâchoires, 14 *(voir aussi Mandibule, Maxillaire)*

Mackenrodt *(voir Ligament cardinal, Ligament cervical latéral, Ligament de)*

Macula, 89, 92, 121

Magendie *(voir Foramen de, Ouverture du 4e ventricule médiane)*

Magenstrasse *(voir Canal gastrique)*

Main
- artères de la, 453, 456, 460
- ligaments de la, 445
- muscles (intrinsèques) de la, 446-452, 457
- nerfs de la, 453-457, 459, 460, 463, 464, 466
- nœuds lymphatiques de la, 403
- os de la, 443
- veines de la, 402, 455

Mall *(voir Espace de, Espace péri-portal)*

Malléole, 468, 500, 501, 503-508, 516-518, 531

Malléus, 94, 95, 98, 125

Malpighi *(voir Corpuscule de, Corpuscule rénal)*

Mamelon *(voir Papille mammaire)*

Manche
- du malléus, 96

Manche du malléus *(voir Manubrium du malléus)*

Mandibule, 1, 4, 6, 15, **17**, 18, 26, 29, 42, 47, 58, 64, 66, 70
- branche, 5

BIBLIOTHEQUE DE LA RECHERCHE BIBLIOGRAPHIQUE SCIENCE MEDICALE

BIBLIOTHEQUE DE LA RECHERCHE BIBLIOGRAPHIQUE SCIENCE MEDICALE

- condyle, 7
- processus coronoïde, 7
Manubrium
- du malléus *(voir Manche du malléus)*
- sternal, 26, 27, 29, 64, 183, 184, 187, 195, 238, 239, 404
Marshall *(voir Ligament de, Veine oblique de l'atrium gauche)*
Masse latérale, 19 *(voir aussi Atlas (C1))*
Matière
- blanche *(voir Substance blanche)*
- grise *(voir Substance grise)*
Maxillaire, 4, 6, 8, 10, 14, 16, 35-38, 42, 43, 45, 57, 62, 83, 100
McBurney *(voir Point de)*
Méat, 329
- acoustique
- - externe, 6, 10, 15, 94, 95, 98
- - interne, 8, 13, 94, 99, 124, 125
- nasal
- - inférieur, 36, 43, 84
- - moyen, 36, 43, 45
- - supérieur, 36, 45
- naso-pharyngien, 36
- urétral externe *(voir Ostium de l'urètre externe)*
Mediastin, 69, 191, 203, 213, 227-236
- coupe transversale du, 213
- vues latérales du, 227, 228
Mediastinum testis, 368
Médulla de la glande surrénale, 319, 320
Médullaire rénale, 311, 326
Meibomius *(voir Glande de, Glande tarsale)*
Meissner *(voir Plexus (nerveux) de, Plexus (nerveux) sous-muqueux)*
Membrane
- atlanto-occipitale
- - antérieure, 22, 64, 65
- - postérieure, 22
- basilaire de la cochlée, 98
- costo-coracoïdienne, 412
- crico-thyroïdienne *(voir Ligament crico-thyroïdien)*
- de Descemet, 90
- de la cochlée
- - basilaire, 98
- - tectoriale, 98
- de Reissner, 98
- intercostale
- - externe, 177, 185, 186, 188, 254, 413
- - interne, 177, 188, 227, 228, 254
- interosseuse, 509
- - de l'avant-bras, 425, 427, 429, 436, 441, 442
- - de la jambe, 497-499, 501, 505, 508, 510, 513
- obturatrice, 334, 350, 358
- périnéale, 258, 321, 335, 339, 340, 344, 348, 350, 355-357, 359-362, 369, 372-374, 381-383, 389, 391, 395
- pharyngo-basilaire *(voir Fascia pharyngo-basilaire)*
- supra-pleurale, 227, 228
- tectoriale
- - de l'articulation atlanto-axoïdienne, 23
- - de la cochlée, 98
- thyro-hyoïdienne, 28, 64, 65, 67, 69, 70, 76, 78, 79, 82
- tympanique, 94, 95, 98
- - secondaire, 98
- - vascularisation, 96
- vestibulaire (de Reissner), 98
Membre
- inférieur, 469-496, 498-508, 510-529
- - anatomie de surface, 468
- supérieur, 399-422, 424-434, 436-443, 445-460, 462-466
- - anatomie de surface, 398
Méninges, 101-103, 110, 165, 166
- artères des, 102
- veines des, 101-103
Ménisque du genou, 494-496, 498
Mésencéphale, 151
Mésentère, 176, **263-268**, 271, 290, 305, 321, 328, 341, 345
Mésoappendice, 273, 275, 301
Mésocôlon
- sigmoïde, 265, 276, 288, 308, 313, 369
- transverse, 263-268, 271, 276, 288, 290, 308, 321
Mésomètre du ligament large, 352
Mésosalpinx du ligament large, 342, 352, 353
Mésovarium du ligament large, 342, 350, 352, 353
Mesures du pelvis, 332
Métacarpien *(voir Os métacarpien)*
Métatarsien *(voir Os métatarsien)*
Modiolus
- cochléaire, 98
- des lèvres, 25
Moelle
- allongée, 12, 42, 53, 107, 116, 125, 135, 136, 163, 164, 224, 303, 318
- spinale, 53, 133-135, 151, 160, 166, 207, 238, 239, 303, 304, 306, 307, 318, 319, 395
- - artères de la, 167, 168
- - cône, 156
- - *in situ*, 160, 166
- - rapport entre les nerfs et la, 161
- - veines de la, 169
Monro *(voir Foramen de, Foramen interventriculaire)*
Mont du pubis, 354
Montgomery *(voir Glande aréolaire (de Montgomery))*
Morgagni *(voir Appendice vésiculaire, Colonne anale, Colonne de, Hydatide de, Lacune de, Lacune urétrale)*
Mouvement *(voir Action)*
Müller *(voir Conduit de, Conduit para-mésophrénique, Muscle de, Muscle tarsal supérieur)*
Muqueuse
- de l'estomac, 232
- de l'iléum, 305
- de l'intestin
- - grêle, 305
- - gros, 276, 305
- de l'œsophage, 69, 232
- de la langue, 60
- de la trachée, 199
- de la vessie, 313
- du côlon, 276
- du jéjunum, 305
- olfactive, 39, 120
- pharyngienne, 68
Muscle
- abaisseur
- - de l'angle de la bouche, 25, 48, 124
- - de la lèvre inférieure, 25, 48, 124
- - du septum nasal, 25, 35, 124
- abducteur
- - court du pouce, 449, 452, 453, 463
- - de l'hallux, 515, 516, 518, 520-523, 528
- - du petit doigt, 449, 452, 456, 464
- - du petit orteil, 515, 516, 518, 520-523, 528
- - long du pouce, 427, 430, 431, 436, 454, 456, 457, 466
- adducteur
- - court, 480, 488, 492, 526
- - de l'hallux, 515, 522, 523, 528
- - du pouce, 447, 449, 450, 452, 453, 464
- - grand, 468, **480**, 482, 487, 489, 492, 493, 498, 504, 526, 527
- - - jarret (partie ischio-condylaire du), 526
- - long, 396, 479, 480, 487, 488, 492, 526
- - minime, 480, 482, 489
- - partie ischio-condylaire du, 526
- anconé, 418, 430, 431, 436, 465, 466
- articulaire du genou, 492, 494, 498, 525
- ary-épiglottique, 80, 82
- aryténoïdien
- - oblique, 67, 69, 80-82
- - transverse, 64, 67, 69, 80-82
- auriculaire, 25
- biceps, 467
- - brachial, 178, 238-240, 398, 408, 409, 411-413, 415, **417**, 419, 421, 424, 433, 434, 460, 462
- - fémoral, 468, 481, **482**, 489, 490, 493, 494, 497, 498, 501, 503-508, 527, 529
- brachial, 415, **417**, 419, 421, 432-434, 460, 462, 465
- brachio-radial, **417**, 418, 419, 421, 430, 431, **432**, 433, 434, 436, 460, 465, 466
- buccinateur, 25, 43, 46-48, **49**, 50, 57, 65, 70, 72, 124
- bulbo-caverneux *(voir Muscle bulbo-spongieux)*
- bulbo-spongieux, 321, 344, 348, 350, 355-357, **359**, 361, 373, 374, 382, 383, 395
- carré
- - des lombes, 173, 176, **192**, 258-260, 262, 308, 309, 315, 328, 341, 345, 483, 485
- - fémoral, 480, 482, 488-490
- - plantaire, 521, 522, 525, 528
- ciliaire, 89, 90, 122, 133
- circulaire
- - de l'estomac, 232
- - de l'intestin, 305
- - de l'œsophage, 65, 67, 69-77, 231, 232
- - du rectum, 339, 371, 372
- coccygien (ischio-coccygien), 258, 335-339, 376, 380, 388-390, 486
- compresseur de l'urètre, 335, 347, 350, 356, 357
- constricteur du pharynx, 82
- - inférieur, 29, 65, 67, 69, **70**, 77, 78, 82, 127, 230, 231
- - moyen, 29, 59, 65, **67**, 68-70, 77, 127
- - supérieur, 47, 49, 51, 57, 59, **65**, 67-70, 72, 77, 127
- - - partie glosso-pharyngienne du, 59, 65
- coraco-brachial, 239, 240, 410, 413, 415, 417, 419, 421, 460, 462
- corrugateur
- - de la marge de l'anus, 371, 372
- - du sourcil, 25, 35, 124
- crémaster, 246, 247, 255, 256, 365
- crico-aryténoïdien
- - latéral, 80-82
- - postérieur, 67, 69, 80-82
- crico-pharyngien, 65, 67, 70, 77, 82
- crico-thyroïdien, 28, 70, 76, 80-82, 127
- de l'abdomen
- - droit, 185, 186, 188, **246**, 247-249, 251, 253-256, 321, 322, 328, 341, 343-345, 355, 375
- - oblique
- - - externe, 171, 172, 174, 176, 179, 185, 188, **245**, 246-251, 253-256, 258, 309, 315, 341, 345, 358, 359, 409, 481
- - - interne, 171, 172, 176, 185, 186, **246**, 247-251, 253, 255, 256, 258, 309, 315, 341, 345
- - transverse, 172, 173, 176, 186, 187, **247**, 248-251, 253-256, 258, 262, 308, 309, 328, 341, 345, 483, 485
- de l'aile du nez, 25, 48, 124
- de l'angle de la bouche
- - abaisseur, 25, 48, 124
- - élévateur, 25, 48, 124
- de l'anus
- - élévateur, 258, 276, 292, 303, 321, **335**, **336**, 337-340, 344, 348, 350, 355, 356, 359-361, 369-374, 376, 380, 382, 388, 396, 397, 486
- - sphincter
- - - externe, 276, 303, 321, 335, 340, 344, 346, 355, 356, 359-361, 366, 369-374, 376, 382
- - - interne, 370-372
- de l'avant-bras, 426-434
- de l'épaule, 409, 411, 413 *(voir aussi les différents muscles associés)*
- de l'estomac, 232
- - circulaire, 232
- - longitudinal, 232
- de l'hallux
- - abducteur, 515, 516, 518, 520-523, 528
- - adducteur, 515, 522, 523, 528
- - extenseur
- - - court, 507, 508, 517, 518, 523, 529
- - - long, 506-508, 510, 516-518, 523, 529
- - fléchisseur
- - - court, 510, 520-523, 528

BIBLIOTHEQUE DE LA RECHERCHE BIBLIOGRAPHIQUE SCIENCE MEDICALE

BIBLIOTHEQUE DE LA RECHERCHE BIBLIOGRAPHIQUE SCIENCE MEDICALE

- - - long, 505, 510, 528
- de l'index, 427, 431, 436, 456, 457, 466
- de l'intestin
- - circulaire, 305
- - longitudinal, 305
- de l'œil, 86, 122
- - droit
- - - inférieur, 85, 86, 122
- - - latéral, 85, 86, 88, 89, 122
- - - médial, 85, 86, 88, 89, 122
- - - supérieur, 85, 86, 88, 122
- - extrinsèque
- - - oblique inférieur, 85, 86, 122
- - - oblique supérieur, 85, 86, 88, 122
- - intrinsèque
- - - ciliaire, 89, 90, 122, 133
- - - dilatateur de la pupille, 90, 122, 133
- - - sphincter de la pupille, 90, 122, 133
- - orbiculaire, 25, 83, 124
- de l'œsophage
- - circulaire, 65, 67, 69, 77, 231, 232
- - longitudinal, 65, 67, 69, 77, 231, 232
- de l'orteil
- - extenseur
- - - court, 506-508, 516-518, 523, 529
- - - long, 481, 494, 506-508, 510, 516-518, 523, 529
- - interosseux, 528
- - interosseux dorsal, 515, 517, 518, 523, 524, 528
- - lombrical, 515, 520-523, 528
- de l'urètre, 249, 346, 348, 356, 361, 382, 395
- - sphincter
- - - externe, 344, 361-363, 381, 395
- de la bouche, 48, 49, 58
- - orbiculaire, 25, 35, 47, 48, 124
- de la cuisse, 479-483 *(voir aussi Muscle fémoral)*
- - droit, 397 *(voir Muscle droit de la cuisse)*
- de la hanche, 481-483
- de la jambe, 503-508
- de la langue, 47, 59, 60, 129
- de la lèvre inférieure, 25, 48, 124
- de la lèvre supérieure, 25, 48, 66, 124
- de la main, 446-452, 457 *(voir aussi les différents muscles associés)*
- de la marge de l'anus, 371, 372
- de la mastication, 48, 49
- de la mimique, 25, 48, 124
- de la paroi
- - abdominale, 245-250, 258
- - thoracique, 185-187
- de la paupière supérieure, 83, 85, 86, 88, 122
- de la pupille, 90, 122, 133
- de la scapula, 26, 29, 171, 174, 186, 409, 413, 414, 465
- de la sous-muqueuse anale, 371, 372
- de la tête
- - droit
- - - antérieur, 30, 75
- - - latéral, 30
- - - postérieur, 172, 173, 175
- - long, 29, 30, 47
- - longissimus, 172, 175
- - oblique
- - - inférieur, 172, 173, 175
- - - supérieur, 172, 173, 175
- - semi-épineux, 171-173, 175
- - splénius, 29, 171, 172, 175
- de la vessie *(voir Couche musculaire de la vessie)*
- de Luschka, 339
- de Müller, 83
- deltoïde, 27, 29, 152, 171, 174, 178, 214, 238-240, 242, 398, 404, 408, **409**, 412, 413, 415, 417-419, 421, 460, 465, 467
- dentelé
- - antérieur, 171, 177-179, 185, 186, 188, 214, 238-242, 245, 246, 250, 254, 324, 329, 398, 409, 412, **413**, 415
- - postéro-inférieur, 171, 172, 176, 250, 309
- - postéro-supérieur, 171, 172
- des côtes, 173
- detrusor *(voir Couche musculaire de la vessie)*
- digastrique
- - ventre antérieur, 27-29, 31, 34, 43, 46, 47, 50, 51, **58**, 59, 67, 70, 75, 124
- - ventre postérieur, 27-29, 34, 46, 47, 50, 51, **58**, 59, 67, 70, 75, 124
- dilatateur de la pupille, 90, 122, 133
- dorsal
- - grand, 239-241, 324, 328, 467
- droit
- - de l'abdomen, 178, 185, 186, 188, 242, **246**, 247-249, 251, 253-256, 321, 324, 329, 341, 343-345, 355, 375
- - de l'œil
- - - inférieur, 85, 86, 122
- - - latéral, 85, 86, 88, 89, 122
- - - médial, 85, 86, 88, 89, 122
- - - supérieur, 85, 86, 88, 122
- - de la cuisse, 396, 397, 479-481, 487, 488, 492, 507, 525, 530
- - de la tête
- - - antérieur, 30, 42, 75
- - - latéral, 30
- - - postérieur, 172, 173, 175
- - fémoral *(voir Muscle droit de la cuisse)*
- - latéral, 86
- - supérieur, 93
- du bras, 417, 418
- du carpe
- - extenseur
- - - court radial, 165, 416, 418, 427, 430-432, 436, 454, 456, 457, 465, 466
- - - long radial, 165, 416, 418, 421, 427, 430-432, 436, 454, 456, 457, 465, 466
- - - ulnaire, 416, 418, 427, 430, 431, 436, 456, 457, 465, 466
- - fléchisseur
- - - radial, 417, 419, 428, 432-434, 436, 441, 447, 449, 450, 460, 463
- - - ulnaire, 418, 428, 430-434, 436, 441, 447, 449, 452, 460, 464
- du cou, 27, 28, 30
- - interépineux, 173
- - long, 26, 30, 229
- - longissimus, 172
- - semi-épineux, 175
- - splénius, 171, 172, 175
- du diaphragme uro-génital, 356, 362
- du doigt
- - extenseur, 418, 427, 430, 436, 450, 451, 456-458, 465, 466
- - - court, 515, 516, 520-522, 528
- - fléchisseur
- - - court, 515, 516, 520-522, 528
- - - long, 503-505, 510, 516, 528
- - - profond, 429, 434, 436, 441, 445, 447-451, 458, 460, 463, 464
- - - superficiel, 429, 432-434, 436, 441, 445, 447-451, 458, 460, 463
- - interosseux dorsal, 431, 447, 450-452, 454, 457, 464
- - lombrical, 447-452, 463, 464
- du dos, 171-173, 175
- du duodénum, 264, 280
- du fascia lata, 250, 479, 481, 487-490, 492
- du genou articulaire, 492, 494, 498, 525
- du larynx, 80, 81
- du palais mou, 65
- du périnée transverse, 361 *(voir Muscle transverse du périnée)*
- du petit doigt
- - abducteur, 449, 452, 456, 464
- - extenseur, 427, 430, 431, 436, 456, 457, 466
- - fléchisseur, 449, 452, 464
- - opposant, 449, 452, 464
- du petit orteil
- - abducteur, 515, 516, 518, 520-523, 528
- - fléchisseur, 515, 520-523, 528
- du pharynx, 65, 67-70, 76
- - constricteur
- - - inférieur, 29, 65, 67, 69, **70**, 77, 78, 82, 127, 230, 231
- - - moyen, 29, 59, 65, **67**, 68-70, 77, 127
- - - supérieur, 47, 49, 51, 57, 59, **65**, 67-70, 72, 77, 127
- du pied, 517-524
- du plancher de la cavité orale, 58
- du pouce
- - abducteur, 449, 452, 453, 463
- - adducteur, 447, 449, 450, 452, 453, 464
- - extenseur
- - - court, 427, 430, 431, 434, 436, 454, 456, 457, 466
- - - long, 427, 430, 431, 436, 450, 454, 456, 457, 466
- - fléchisseur
- - - court, 434, 449, 452, 453, 463, 464
- - - long, 429, 432, 436, 441, 447, 449, 450, 460, 463
- - - opposant, 449, 452, 453, 463
- - opposant, 449
- du rachis, 171-173, 176, 177, 188, 254, 309, 315
- du rectum
- - circulaire, 339, 371, 372
- - longitudinal, 339, 370-372
- du septum nasal, 25, 35, 124
- du sourcil, 25, 35, 124
- du thorax
- - longissimus, 172
- - semi-épineux, 173
- - transverse *(voir Muscle transverse du thorax)*
- du tympan, 50, 95
- du voile du palais, 44, 49, 57, 65, 67, 68, 70, 95, 127
- - tenseur, 49, 50, 57, 65, 68, 70
- élévateur
- - de l'aile du nez, 25, 48, 124
- - de l'angle de la bouche, 25, 48, 124
- - de l'anus, 258, 276, 292, 303, 321, 335-340, 344, 347, 348, 350, 355, 356, 359-361, 369-374, 376, 380, 382, 388, 396, 397, 486
- - - fibres prérectales du, 339
- - de la lèvre supérieure, 25, 48, 66, 124
- - de la paupière supérieure, 83, 85, 86, 88, 122
- - de la scapula, 26, 29, 32, 171, 174, 409, 413, 414, 465
- - des côtes, 173
- - du voile du palais, 42, 49, 57, 65, 67, 68, 70, 95, 127
- épicrânien, 25
- - ventre frontal, 25
- - ventre occipital, 25
- épineux, 172
- érecteur du rachis, 152, 171, **172**, 173, 176, 177, 188, 238, 254, 309, 324, 328
- extenseur
- - court de l'hallux, 507, 508, 517, 518, 523, 529
- - court de l'orteil, 506-508, 516, **517**, 518, 523, 529
- - court du pouce, 427, **427**, 430, 431, 434, 436, 454, 456, 457, 466
- - court radial du carpe, 398, 418, 427, **427**, 430, 431, 436, 454, 456, 457, 465, 466
- - de l'index, 427, 431, 436, 456, 457, 466
- - du doigt, 418, 427, **427**, 430, 436, 450, 451, 456-458, 465, 466
- - du petit doigt, 427, **427**, 430, 431, 436, 456, 457, 466
- - long de l'hallux, 506-508, 510, 516-518, 523, 529
- - long de l'orteil, 165, 481, 494, 506, **507**, 508, 510, 516-518, 523, 529
- - long du pouce, 427, **427**, 430, 431, 436, 450, 454, 456, 457, 466
- - long radial du carpe, 398, 418, 421, 427, **427**, 430, 431, 436, 454, 456, 457, 465, 466
- - ulnaire du carpe, 398, 418, 427, 430, **431**, 436, 456, 457, 465, 466
- fémoral, 468, 480, 482, 488-490
- fibulaire (péronier), 488
- - court, 503-505, **506**, 507, 508, 510, 513-518, 522, 523, 529
- - long, 481, 493, 494, 503-508, 510, 513-518, 522, 523, 529

BIBLIOTHEQUE DE LA RECHERCHE BIBLIOGRAPHIQUE SCIENCE MEDICALE

BIBLIOTHEQUE DE LA RECHERCHE BIBLIOGRAPHIQUE SCIENCE MEDICALE

- - troisième, 506, 507, 510, **514**, 516-518, 523
- fléchisseur
- - court
- - - de l'hallux, 510, 520-523, 528
- - - de l'orteil, 515, 516, 520-522, 528
- - - du petit doigt, 449, 452, 464
- - - du petit orteil, 515, 520-523, 528
- - - du pouce, 434, 449, 452, 453, 463, 464
- - long
- - - de l'hallux, 505, 510, 528
- - - de l'orteil, 503-505, 510, 516, 522, 528
- - - du pouce, 429, **429**, 433, 434, 436, 441, 447, 449, 450, 460, 463
- - profond du doigt, 429, 434, 436, 441, 445, 447-451, 458, 460, 463, 464
- - radial du carpe, 417, 419, 428, **428**, 432-434, 436, 441, 447, 449, 450, 460, 463
- - superficiel du doigt, 429, **429**, 432-434, 436, 441, 445, 447-451, 458, 460, 463
- - ulnaire du carpe, 398, 418, 428, **428**, 430-434, 436, 441, 447, 449, 452, 460, 464
- frontal, 25, 35, 124
- gastrocnémien, 468, 481, 482, 489, 493, 494, 497, 498, **503**, 504-508, 510, 527, 528
- génio-glosse, 43, 47, 59, 64, 129
- génio-hyoïdien, 26, 43, 58, 59, 64, 65, 129, 130
- glosso-pharyngien, 59, 65
- glutéal
- - grand, 152, 171, 174, 250, 309, 339, 356, 359, 360, 373, 374, 388, 389, 391, 396, 397, 468, 478, 481, **482**, 489, 490, 492, 530
- - moyen, 152, 171, 250, 309, 396, 397, 468, 478, 479, 481, **482**, 483, 487-490, 530
- - petit, 396, 478, 482, 483, 487-490
- gracile, 479, 480, 482, 487-489, 492-494, 497, 503, 526
- grand dorsal, 152, **171**, 174, 176, 177, 185, 245, 246, 250, 253, 254, 309, 409, 412, 413, 415, 417, 419, 421
- hyo-glosse, 28, 29, 34, 47, 58, 59, 65, 68, 70, 129
- hypothénarien, 446, 447, 450, 452, 464
- iliaque, 249, 258, 308, 343, 370, 396, 479, **483**, 485, 486, 525, 530
- ilio-coccygien, 335-339, 350, 373
- ilio-costal, 172
- ilio-psoas, 249, 255, 396, 397, 479, 480, **483**, 487, 488, 491, 492
- infra-épineux, 152, 171, 177, 188, 238-240, 408, 409, 411-414, 418, 465, 467
- infra-hyoïdien *(voir les différents muscles associés)*
- intercostal, 214, 238-240
- - externe, 173, 177, 185, 186, 188, 195, 227, 228, 246, 251, 254, **413**
- - interne, 126, 177, 186-188, 195, 197, 251, 254
- - intime, 177, 187, 188, 227, 251, 254
- interépineux
- - des lombes, 173
- - dorsal (de l'orteil), 515, 517, 518, 523, 524, 528
- - dorsal (du doigt), 431, 447, 450-452, 454, 457, 464
- - du cou, 173
- - palmaire, 450-452, 464
- - plantaire, 515, 522-524, 528
- interosseux
- - dorsal (de la main), 464
- - du pied, 524, 525
- - palmaire, 464
- intertransversaire, 173
- intrinsèque du larynx, 81
- ischio-caverneux, 340, 348, 350, 355-357, 359-361, 369, 373, 382, 383
- jumeau
- - inférieur, 396, 397, 477, 482, 489, 490
- - supérieur, 477, 482, 489, 490, 530
- lombrical
- - de l'orteil, 515, 520-523, 528
- - du doigt, 447-452, 463, 464
- long
- - de la tête, 29, 30, 42, 47
- - du cou, 26, 30, 229
- longissimus, 172
- - de la tête, 172, 175
- - du cou, 172
- - du thorax, 172
- longitudinal
- - de l'estomac, 232
- - de l'intestin, 305
- - de l'œsophage, 65, 77
- - du pharynx, 65, 69
- - du rectum, 339, 370-372
- masséter, 24, 27, 29, 42, 46-48
- mentonnier, 25, 48, 124
- multifide, 173, 176
- mylo-hyoïdien, 27-29, 31, 34, 43, 46, 47, 50, **58**, 59, 64, 65, 70
- nasal, 25, 35, 124
- oblique
- - de la tête
- - - inférieur, 172, 173, 175
- - - supérieur, 172, 173, 175
- - externe, 171, 172, 174, 176, 178, 179, 185, 188, 242, 245-251, 253-256, 258, 309, 326, 328, 329, 341, 345, 358, 359, 409, 481
- - inférieur, 85, 86, 122
- - interne, 171, 172, 176, 185, 186, 246-251, 253, 255, 256, 258, 309, 328, 341, 345
- - supérieur, 85, 86, 88, 122
- obturateur
- - externe, 397, 480, 488, 526
- - interne, 249, 258, 335-339, 348, 350, 370, 376, 380, 396, 397, 482, 486, 489, 490, 530
- occipital, 25, 124, 175
- occipito-frontal
- - ventre frontal, 25, 35, 124
- - ventre occipital, 124, 175
- omo-hyoïdien
- - ventre inférieur, 1, 27, **28**, 29, 32, 129, 130, 185, 409, 412, 414, 415
- - ventre supérieur, 26, 27, **28**, 29, 31, 58, 129, 130, 185, 195
- opposant
- - du petit doigt, 449, 452, 464
- - du pouce, 449, 452, 453, 463
- orbiculaire
- - de l'œil, 25, 83, 124
- - de la bouche, 25, 35, 47, 48, 124
- palato-glosse, 47, 57, 59, 60, 68, 127
- palato-pharyngien, 47, 57, 59, 60, 65, 67-69, 127
- palmaire
- - court, 446, 464
- - interosseux, 450-452, 464
- - long, 428, 432-434, 436, 441, 446, 447, 449, 463
- papillaire, 241
- - antérieur, 213, 217, 218, 220-222
- - du cône artériel *(voir Muscle papillaire septal)*
- - postérieur, 213, 217, 218, 220-222
- - septal, 217, 220, 221
- pectiné, 217, 396, 397, 479, 480, 487, 488, 491, 492, 529
- pectoral
- - grand, 27, 29, 31, 178, 179, 182, **185**, 186, 188, 195, 213, 214, 238-242, 245, 246, 398, 404, 409, 412, 415, 417, 419, 421
- - petit, 182, **185**, 186, 195, 214, 238-240, 412, 413, 415, 417, 419
- périnéal *(voir Muscle du périnée)*
- péronier, 468 *(voir aussi Muscle fibulaire)*
- pétro-pharyngien, 67
- piriforme, 258, **335**, **336**, 337, 338, 380, 388-390, 482, 486, 489, 490
- plantaire, 481, 482, 489, 493, 497, 498, 503, **504**, 505, 510, 527, 528
- - carré, 521, 522, 525, 528
- - interosseux, 515, 522-524, 528
- platysma *(voir Platysma)*
- poplité, 482, 494-497, **498**, 504, 505, 510, 528
- prévertébral, 30
- procérus, 25, 35, 124
- pronateur
- - carré, 426, **426**, 434, 436, 450, 452, 463
- - rond, 417, 419, 426, **426**, 431-434, 436, 460, 463
- psoas, 396
- - grand, 176, 192, 249, 255, 258-260, 262, 271, 308, 309, 315, 327, 328, 341, 343, 345, 378, 479, **483**, 485, 486, 525, 530
- - petit, 258, 328, 341, 345, 483
- ptérygoïdien
- - latéral, 42, 48-51
- - médial, 24, 42, 47, 49-51, 57, 67, 71
- pubo-coccygien, 335-339, 350, 373
- pubo-rectal, 321, 335, 337-339, 369, 373, 376, 380, 396, 397
- pyramidal, 246, 256
- quadriceps
- - fémoral, 525
- quadriceps fémoral, 479, 525 *(voir aussi Muscle droit de la cuisse, Muscle vaste intermédiaire, Muscle vaste latéral, Muscle vaste médial)*
- recto-coccygien, 258
- recto-urétral, 339
- rhomboïde, 239
- - grand, 171, 174, 177, 188, 238, 240, 250, **409**, 465
- - petit, 171, 174, 409, 465
- risorius, 25, 124
- rond, 157
- - grand, 152, 171, 174, 177, 239, 240, 409, 412, **413**, 414, 415, 417-419, 421, 465, 467
- - petit, 171, 174, 188, 238, 239, 408, 409, **411**, 412-414, 418, 465
- rotateur (épineux transverse)
- - du cou, 173
- - du thorax, 173
- sacro-épineux *(voir Muscle érecteur du rachis)*
- salpingo-pharyngien, 65, 67, 68, 127
- sartorius, 396, 397, 468, **479**, 480-482, 487, 488, 492-494, 497, 503, 507, 508, 525, 530
- scalène
- - antérieur, 26-29, **30**, 32, 33, 71-73, 76, 186, 187, 190, 195, 203, 208, 214, 227-229, 413-415
- - moyen, 26-29, **30**, 32, 71-73, 186, 229, 413
- - postérieur, 26-30, 186, 413
- semi-épineux
- - de la tête, 171-173, 175
- - du cou, 173, 175
- - du thorax, 173
- semi-membraneux, 481, **482**, 489, 492, 493, 495, 497, 498, 503-505, 527
- semi-tendineux, 468, 479, 480, **482**, 489, 490, 492-494, 497, 503, 527
- soléaire, 482, 493, 503-508, 510, 516, 518, 527, 528
- sphincter
- - de l'anus
- - - externe, 276, 303, 321, 335, 340, 344, 346, 355, 356, 359-361, 366, 369-371, **372-374**, 376, 382
- - - interne, 370-372
- - de l'urètre, 335, 340, 344
- - - externe, 249, 344, 346-348, 350, 356, 361-363, 374, 381, 382, 395
- - - interne, 347
- - de la pupille, 90, 122, 133
- - externe, 344
- - urétro-vaginal, 335, 346, 348, 350, 355-357, 361, 382, 395
- splénius
- - de la tête, 29, 171, 172, 175
- - du cou, 171, 172, 175
- stapédien, 96
- sternal, 185
- sterno-cléido-mastoïdien, 1, 26, 27, **29**, 31, 32, 34, 46, 47, 75, 128, 130, 171, 175, 178, 185, 195, 242, 409, 415
- sterno-hyoïdien, 26, 27, **28**, 29, 31, 58, 129, 130, 185, 187, 195
- sterno-thyroïdien, 26, 27, **28**, 29, 31, 82, 129, 130, 185, 187, 195
- stylo-glosse, 42, 47, 51, 59, 65, 70, 129

BIBLIOTHEQUE DE LA RECHERCHE BIBLIOGRAPHIQUE SCIENCE MEDICALE

BIBLIOTHEQUE DE LA RECHERCHE BIBLIOGRAPHIQUE SCIENCE MEDICALE

- stylo-hyoïdien, 27-29, 34, 46, 47, 50, 51, 58, 59, 67, 70, 124
- stylo-pharyngien, 47, 59, 65, 67-70, 126, 127
- subclavier, 179, 185, 186, 214, 227, 228, 404, 412, 415
- subcostal, 254
- subscapulaire, 177, 188, 238-240, 408, 411-413, 417, 419, 467
- supinateur, 426, 431, 433, 434, 436-438, 460, 466
- supra-épineux, 171, 174, 408, 409, **411**, 412-414, 418, 465, 467
- supra-hyoïdien *(voir les différents muscles associés)*
- suspenseur du duodénum, 264, 280
- tarsal supérieur (de Müller), 83
- temporal, 46, 48, 50, 101
- tenseur
- - du fascia lata, 396, 397, 468, 479, **481**, 487-490, 492, 530
- - du tympan, 50, 95, 96
- - du voile du palais, 49, 50, 57, 65, 68, 70, 100
- thénarien, 446, 447, 452, 453, 463
- thyro-aryténoïdien, 80-82
- thyro-épiglottique, 80-82
- thyro-hyoïdien, 27-29, 31, 58, 82, 129, 130
- tibial
- - antérieur, 468, 481, 493, 494, 506, **507**, 508, 510, 514, **515**, 516-518, 523, 529
- - postérieur, 503, 504, **505**, 510, 514, **515**, 516, 521-523, 528
- trachéal, 199
- transversaire épineux , 238 *(voir aussi Muscle longissimus, Muscle multifide, Muscle semi-épineux)*
- transverse
- - de l'abdomen, 172, 173, 176, 186, 187, **247**, 248-251, 253-256, 258, 262, 308, 309, 341, 345, 483, 485
- - du menton *(voir Muscle mentonnier)*
- - du périnée
- - - profond, 321, 335, 340, 346, 350, 356, 357, 361, 369, 374, 382
- - - superficiel, 335, 355-357, 359-361, 369, 373, 374, 382, 383
- - du thorax, 177, 186-188, 213
- trapèze, 26-29, 31, 128, 130, 152, **171**, 174, 175, 177, 185, 186, 188, 238-242, 250, 398, 409, 410, 412, 415
- triangulaire *(voir Muscle abaisseur de l'angle de la bouche)*
- triceps brachial, 152, 178, 238-240, 398, 409, 413-415, 418, 419, **418**, 421, 424, 430, 438, 465
- urétro-vaginal, 346-348, 356, 357, 361, 382, 395
- uvulaire, 57
- vaste
- - intermédiaire, **479**, 480, 488, 492, 494, 525
- - latéral, 397, 468, 479, 480, **481**, 487-489, 492-494, 506, 507, 525
- - médial, 468, **479**, 480, 487, 488, 492-494, 507, 525
- vocal, 80-82
- zygomatique
- - grand, 25, 48, 124
- - petit, 25, 48, 124

Muscularis mucosae
- de l'intestin, 305
- du canal anal, 371, 372

Musculeuse *(voir Couche musculaire)*

Myomètre, 352

Narine, 1

Nasion, 4

Nasopharynx, 36, 61, 64, 66, 94, 105

Naviculaire, 511, 512, 514, 523, 524

Nerf
- abducens (VI), 55, 85, 88, 105, 115, 118, 119, **122**
- accessoire (XI), 12, 32-34, 42, 55, 71, 74, 75, 105, 115, 117-119, 127, **128**, 130, 174, 413
- - obturateur, 262, 484, 485
- - racine bulbaire du, 127
- - racine spinale du, 12
- alvéolaire
- - inférieur, 49-51, 58, 61, 71, 123, 132, 135
- - supérieur, 53, 54, 61, 71, 123
- - - antérieur, 52
- - - moyen, 52
- - - postérieur, 52
- - supéro-moyen, 54
- - supéro-postérieur, 54
- anal (rectal) inférieur, 303, 357, 388, 389, 391, 392, 484, 490
- anastomose
- - du nerf glosso-pharyngien (IX)
- - - avec la branche auriculaire du nerf vague (X), 126
- - - avec le nerf facial (VII), 126
- - du plexus cervical avec le plexus brachial, 130
- - entre les nerfs naso-palatin et grand palatin, 41
- - rameau communicant
- - - des nerfs intercostaux, 254
- - - du plexus cervical avec le nerf vague (X), 33
- ano-coccygien, 389, 391, 484, 486
- auriculaire
- - antérieur, 123
- - grand, 2, 31, 33, 130, 174, 175
- - postérieur, 24, 50, 124
- auriculo-temporal, 2, 18, 46, 49-51, **50**, 71, 72, 123, 126, 135
- autonome, 53, 117-119, 122, 126, 127, **131**, 132-135, 163, **206**, 207, 224, 225, 236, **297**, 298-307, 317-319, 387, 388, 390, 392-395
- - de l'abdomen, 301
- - de la tête, 132
- - du cou, 131
- - du thorax, 206
- axillaire, 174, 400, 411, 413, 415, 416, 418, 461-463, **465**
- branche *(voir aussi Nerf, rameau)*
- - cœliaque du nerf vague (X), 127, 301, 302
- - cutanée, 174, 175, **177**
- - dorsale du nerf
- - - radial, 436, 454, 466
- - - ulnaire, 402, 430, 433, 434, 436, 455, 456, 459, 464
- - externe du nerf
- - - accessoire (XI), 128
- - - laryngé supérieur, 71, 76, 78, 82, 127
- - gastrique du nerf vague (X), 127, 298, 299
- - hépatique du nerf vague (X), 127, 301, 302
- - interne du nerfaccessoire (XI), 128
- - - laryngé supérieur, 82
- - méningée récurrente de la moelle spinale, 304
- - palmaire du nerf
- - - médian, 400, 402, 432, 433, 446, 447, 453, 459, 463
- - - ulnaire, 400, 402, 433, 446, 447, 453, 459, 464
- - péricardique du nerf phrénique, 190
- - profonde du nerf
- - - plantaire latéral, 521, 522, 528
- - - radial, 431, 433, 434, 436, 460, 466
- - - ulnaire, 433, 441, 446, 447, 452, 453, 460, 464
- - pylorique du plexus hépatique, 127
- - récurrente
- - - de l'artère phrénique inférieure gauche, 301
- - - méningée de la moelle spinale, 304
- - superficielle du nerf
- - - plantaire latéral, 521, 522, 528
- - - radial, 400, 402, 430, 433, 436, 454-456, 459, 460, 466
- - - ulnaire, 433, 446, 447, 453, 460, 464
- calcanéen
- - latéral, 471, 505, 521, 522, 527, 528
- - médial, 471, 505, 519, 520, 522, 527, 528
- cardiaque (sympathique)
- - cervical, 72, 131, 132, 163, 206, 223, 224, 236
- - thoracique, 225
- cardiaque (vagal)
- - cervical, 71, 72, 127, 131, 132, 206, 223, 224, 236
- - thoracique, 127, 131, 190, 206, 223, 224, 236
- cardio-pulmonaire, 225
- carotico-tympanique, 96, 124, 126
- carotidien
- - externe, 163
- - interne, 53, 55, 131, 132, 134, 163, 225
- carré plantaire, 528
- caverneux du pénis, 388, 394
- cervical
- - cardiaque (sympathique), 72, 131, 132, 163, 206, 223, 224, 236
- - cardiaque (vagal), 71, 72, 127, 131, 132, 206, 223, 224, 236
- - spinal, 2, 26, 32, 71, 115, 128, 160, 161, 174, 175, 177, 190, 224, 225
- - transverse, 2, 31, 130
- ciliaire
- - court, 52, 88, 122, 123, 132, 133
- - long, 52, 88, 122, 123, 132, 133
- clunial
- - inférieur, 174, 389, 391, 471, 489, 490, 527
- - moyen, 174, 471, 489
- - supérieur, 174, 250, 471, 489
- coccygien, 160, 161, 486
- cochléaire, 94, 97-99, **125**
- crânial, 117-119, 132-136 *(voir aussi les différents nerfs associés)*
- cutané *(voir aussi des différents nerfs associés)*
- - de l'avant-bras, 400, 402, 456, 462, 466
- - - latéral, 400-402, 417, 421, 432-434, 436, 456, 459-462
- - - médial, 400-402, 415, 416, 419, 421, 436, 456, 459-463
- - - postérieur, 400-402, 418, 421, 436, 455, 456, 459, 461, 465, 466
- - de l'épaule, 400, 401
- - de la cuisse *(voir Nerf de la cuisse cutané)*
- - de la face, 2
- - de la jambe, 470, 471, 525, 529
- - de la main, 400, 401, 459, 463, 464
- - de la paroi abdominale antérieure, 253, 254
- - de la tête, 2
- - dorsal
- - - intermédiaire (fibulaire), 470, 529
- - - latéral (sural), 470, 471, 517, 518, 527-529
- - - médial (fibulaire), 470, 529
- - du bras, 400, 401, 466
- - - latéral inférieur, 400, 401, 418, 465, 466
- - - latéral supérieur, 174, 400, 401, 413, 418, 465, 466
- - - médial, 253, 400, 401, 415, 416, 419, 421, 460-463
- - - postérieur, 400, 418, 465, 466
- - du cou, 2, 31
- - du membre inférieur, 470, 471
- - du pied, 470, 471, 528, 529
- - fémoral, 249, 257, 262, 343, 385, 387, 472, 483-485, 487, 488, 492, 525, 526 *(voir aussi Nerf de la cuisse cutané)*
- - - latéral *(voir Nerf de la cuisse cutané latéral)*
- - - postérieur *(voir Nerf de la cuisse cutané postérieur)*
- - fibulaire (péronier)
- - - commun, 482, 484, 486, 489, 492-494, 503-508, 527, 528, **529**
- - - dorsal intermédiaire, 470, 529
- - - dorsal médial, 470, 529
- - inféro-latéral du bras *(voir Nerf cutané du bras latéral inférieur)*
- - intercosto-brachial, 400
- - perforant, 391, 471, 484, 486, 490
- - supéro-latéral du bras *(voir Nerf cutané du bras latéral supérieur)*
- - sural, 503, 504, 527-529
- de Jacobson, 124, 126, 135 *(voir aussi Nerf tympanique)*
- de l'anus, 262, 484, 486
- de l'arbre trachéo-bronchique, 207
- de l'avant-bras, 460, 463, 464, 466
- de l'épaule, 401, 465, 466
- - cutané *(voir Nerf cutané de l'épaule)*
- de l'estomac, 163, 297-300
- de l'intestin
- - grêle, 127, 163, 301, 303, 305
- - gros, 127, 163, 302, 303, 305
- de l'œil, 85, 88, 119, 122, 133
- de l'œsophage, 236

BIBLIOTHEQUE DE LA RECHERCHE BIBLIOGRAPHIQUE SCIENCE MEDICALE

BIBLIOTHEQUE DE LA RECHERCHE BIBLIOGRAPHIQUE SCIENCE MEDICALE

- de l'orbite, 88
- de l'orteil, 470, 507, 508, 517, 518, 529
- de l'uretère, 317, 318, 395
- de la bouche, 61, 71
- de la cavité nasale, 39, 41, 53
- de la corde du tympan *(voir Corde du tympan)*
- de la cuisse, 472, 483-485, 487-489, 492, **525**, 526, 527 *(voir aussi Nerf fémoral)*
- - cutané, 470, 471, **525**, 526, 527
- - - antérieur, 262, 387, 470, 471, 525
- - - latéral, 253, 257, 262, 308, 387, 470, 471, 483-485, 487, 488, 492, **525**, 526
- - - postérieur, 160, 389, 391, 471, 484, 486, 489, 490, 492, 527
- de la face, cutané *(voir Nerf cutané de la face)*
- de la glande
- - lacrymale, 163
- - parotide, 163
- - sébacée, 163
- - sublinguale, 163
- - submandibulaire, 163
- - sudorifère, 163
- - thyroïde, 76
- de la hanche, 490
- de la jambe, 503-505, 507, 508, 525-529
- - cutané *(voir Nerf cutané de la jambe)*
- de la langue, 59, 61
- de la main, 402, 453-456, 458-460, 463, 464, 466
- - cutané *(voir Nerf cutané de la main)*
- de la paroi
- - abdominale, 253, 254, 262
- - thoracique, 188
- de la prostate, 163
- de la pupille
- - dilatateur, 122, 163
- - sphincter, 122, 163
- de la scapula, 130
- de la tête
- - cutané *(voir Nerf cutané de la tête)*
- - du muscle long de, 130
- de la trachée, 163, 207
- de la vésicule biliaire, 163
- de la vessie, 163, 317, 395
- des artères, 225
- des bronches, 163, 207
- des conduits biliaires, 163, 306
- des dents, 50
- des glandes surrénales, 163, 319
- des muscles
- - auriculaires, 124
- - de l'œil, 85, 88, 119, 122, 133
- - scalènes, 130, 416
- des organes génitaux, 163, 387, 391, 393, 394
- des vaisseaux sanguins, 225
- - périphériques, 163
- des viscères pelviens, 388, 390, 393, 394
- digital
- - dorsal
- - - de l'orteil, 470, 507, 508, 517, 518, 529
- - - du doigt, 400, 402, 454-456, 458, 459, 466
- - palmaire, 400, 402, 446, 447, 453, 458-460, 463, 464
- - - commun, 446, 447, 450, 453, 459, 460, 463, 464
- - - du pouce, 447, 453
- - - propre, 447, 453, 455, 456, 458-460, 463
- - plantaire
- - - commun, 528
- - - propre, 517-522, 528
- division
- - du nerf mandibulaire (V_3)
- - - antérieure, 50
- - - postérieure, 50
- - du nerf obturateur
- - - antérieure, 488, 492, 526
- - - postérieure, 488, 526
- dorsal
- - du clitoris, 357, 391, 392, 484, 490
- - du pénis, 359, 361, 383, 387-389, 394, 484, 490
- du bras, 174, 400, 401, 460, 462, 465, 466
- du canal ptérygoïdien (Vidien), 39, 41, 52, 53, 55, 96, 123, 124, 126, 132, 134, 136
- du clitoris, 262, 391, 392, 484, 490
- du cœur, 163, 223, 224
- du côlon
- - descendant, 163
- - sigmoïde, 163
- du cou, 27, 31, 32, 71, 130, 131
- - cutané *(voir Nerf cutané du cou)*
- - du muscle long du, 33, 130, 416
- - transverse, 2, 31, 32, 130
- du diaphragme, 190
- du doigt, 400, 402, 454-456, 458, 459, 466
- du dos, 174
- du duodénum, 297-300
- du foie, 163, 306
- du follicule pileux, 163
- du larynx, 76, 78, 82, 163
- du membre inférieur, cutané *(voir Nerf cutané du membre inférieur)*
- du muscle
- - abducteur
- - - de l'hallux, 528
- - - du petit orteil, 528
- - carré fémoral, 484, 486, 490
- - carré plantaire, 528
- - coccygien, 484, 486
- - digastrique (ventre postérieur), 24
- - dilatateur de la pupille, 122, 163
- - droit de la tête, 33, 130
- - élévateur
- - - de l'anus, 484, 486
- - - de la scapula, 32, 130
- - fléchisseur de l'hallux court, 528
- - fléchisseur des orteils court, 528
- - génio-hyoïdien, 33
- - iliaque, 484, 485
- - jumeau
- - - inférieur, 484, 486, 490
- - - supérieur, 484, 486, 489, 490
- - lombrical, 528
- - long de la tête, 33, 130
- - long du cou *(voir Nerf du cou)*
- du mylo-hyoïdien, 47, 58, 123 *(voir aussi Nerf mylo-hyoïdien)*
- - obturateur interne, 484, 486, 489, 490
- - omo-hyoïdien, 33 *(voir aussi Anse cervicale)*
- - piriforme, 484, 486
- - psoas, 484, 485
- - ptérygoïdien
- - - latéral, 50, 71
- - - médial, 50, 71, 123
- - sphincter de la pupille, 122, 163
- - stapédien, 124
- - sterno-hyoïdien, 33 *(voir aussi Anse cervicale)*
- - sterno-thyroïdien, 33 *(voir aussi Anse cervicale)*
- - stylo-hyoïdien, 24
- - stylo-pharyngien, 126
- - subclavier, 416
- - tenseur
- - - du tympan, 50, 123
- - - du voile du palais, 50, 71, 123
- - thyroïdien *(voir Anse cervicale)*
- du pancréas, 163, 306, 307
- du pénis, 262, 359, 361, 383, 387, 388, 394, 484, 490
- - dorsal, 389
- du périnée, 391, 393, 394
- du pharynx, 61, 71
- du pied, 517-522, 527, 528
- - cutané *(voir Nerf cutané du pied)*
- du poignet, 459
- du poumon, 163, 206, 207
- du rectum, 163
- du rein, 163, 317, 318
- du thyro-hyoïdien, 130
- du tibia, 482, 484, 486, 489, 492, 503-505, 510, 516, 521, 527, 528
- du tympan, 50, 61, 71, 95, 123
- du voile du palais, 50, 71, 123
- ethmoïdal
- - antérieur, 2, 39, 41, 52, 88, 122, 123
- - postérieur, 52, 88, 122, 123
- facial (VII), 12, **24**, 31, 34, 42, 46, 47, 50, 51, 53, 55, 71, 94, 96, 99, 105, 115, 117-119, **124**, 125, 126, 132, 134-136, 163
- fémoral, 249, 255, 257, 262, 385, 387, 396, 397, 472, 483-485, 487, 488, 492, **525**, 526 *(voir aussi Nerf de la cuisse)*
- fibulaire (péronier)
- - commun, 482, 484, 486, 489, 492-494, 497, 503-508, 527, 528, **529**
- - cutané dorsal intermédiaire, 470, 529
- - cutané dorsal médial, 470, 529
- - du pied, 517-522, 527, 528
- - profond, 507, 508, 510, 517, 518, 529
- - superficiel, 470, 506-508, 510, 517, 518, 527, 529
- frontal, 52, 85, 88, 122, 123, 132
- génito-fémoral, 253, 257, 262, 265, 308, 313, 328, 387, 470, 483-485, 526
- glosso-pharyngien (IX), 12, 34, 42, 55, 61, 68, 71, 72, 96, 105, 115, 117-119, 124, **126**, 127, 131, 132, 134-136, 163, 207
- glutéal
- - inférieur, 160, 484, 486, 489, 490
- - supérieur, 160, 484, 486, 489, 490
- hypogastrique, 163, 297, 302, 303, 317, 318, **387**, 388, **390**, 392-395
- hypoglosse (XII), 12, 33, 34, 42, 47, 50, 55, 59, 71, 73, 75, 105, 115, 118, 119, **129**, 130
- ilio-hypogastrique, 160, 174, 250, 253, 262, 308, 309, 328, 387, 392, 471, 483-485, **485**, 526
- ilio-inguinal, 160, 253, 256, 262, 308, 309, 328, 387, 391, 392, 470, 483, 484, **485**, 526
- infra-orbitaire, 2, 35, 41, 52-55, 71, 83, 85, 122, 123
- infra-trochléaire, 2, 35, 52, 88, 123
- intercostal, 160, 166, 177, 185-188, 190, 206, 224, 225, 227, 228, 236, 253, **254**, 318, 413, 416, 484 *(voir aussi Nerf spinal thoracique)*
- intercosto-brachial, 186, 253, 400, 401, 413, 415, 460
- intermédiaire (de Wrisberg), 12, 61, 96, 105, 115, 119, 124, 125, 132, 136
- intermésentérique *(voir Plexus (nerveux) intermésentérique)*
- interosseux
- - antérieur, 434, 436, 463
- - de la jambe (tibial), 528
- - postérieur, 431, 436, 455, 466
- ischiatique *(voir Nerf sciatique)*
- jugulaire, 131
- labial *(voir Nerf, rameau labial)*
- lacrymal, 2, 54, 85, 88, 122, 123, 132
- - rameau communicant, 52
- laryngé
- - récurrent, 26, 33, 69, 71, 76-78, 82, 127, 131, 190, 203, 206-209, 223, 228, 229, 236, 238, 239
- - - gauche, 190
- - supérieur, 61, 65, 67, 69, 71, 76-78, 82, 127, 131, 132, 136, 207, 236
- lingual, 18, 46, 47, 49-51, 56, 58, 59, 61, 71, 123, 124, 132, 134-136
- lombal
- - spinal, 159-161, 166, 174, 176, 177, 224, 225, 250, 254, 388, 393, 395
- - splanchnique, 163, 297, 302, 303, 317-319, 387, 388, 390, 392-395
- mandibulaire (V_3), 2, 12, 18, **50**, 61, 71, 88, 105, 119, 122, 123, 126, 132, 134-136
- massétérique, 48-51, 71, 123
- maxillaire (V_2), 2, 39, 50, 52-55, 61, 71, 88, 105, 119, 122, 123, 132, 134-136
- médian, 400, 402, 415-417, 419, 421, 432-434, 436, 441, 446, 447, 449, 452, 453, 456, 459-462, **463**
- mentonnier, 2, 50, 71, 123
- moteur, racine du nerf trijumeau (V), 50, 132
- musculo-cutané, 415-417, 419, 421, 434, 459-461, **462**, 463

BIBLIOTHEQUE DE LA RECHERCHE BIBLIOGRAPHIQUE SCIENCE MEDICALE

BIBLIOTHEQUE DE LA RECHERCHE BIBLIOGRAPHIQUE SCIENCE MEDICALE

- mylo-hyoïdien, 18, 47, 49-51, 71, 123 *(voir aussi Nerf du muscle mylo-hyoïdien)*
- naso-ciliaire, 50, 52, 85, 88, 122, 123, 132, 133
- naso-palatin, 12, 39, 41, 53, 54, 123
- obturateur, 249, 262, 378, 388, 396, 470, 471, 483-486, 488, 492, 525, **526**
- - accessoire, 262, 484, 485
- - branche antérieure du, 488, 526
- - branche cutanée, 471
- - branche postérieure du, 488, 526
- occipital
- - grand, 2, 130, 174, 175
- - petit, 2, 32, 33, 130, 174, 175
- - troisième, 2, 174, 175
- oculo-moteur (III), 55, 85, 86, 88, 105, 115, 117-119, **122**, 132, 145, 163
- olfactif (I), 13, 39, 41, 119, 120
- ophtalmique (V_1), 2, 50, 52, 55, 88, 105, 119, 122, 123, 132-136
- optique (II), 43, 55, 85, 86, 88, 89, 92, 93, 105, 108, 119, **121**, 133, 138, 144, 145
- palatin
- - descendant, 134
- - grand, 12, 39, 41, 53-55, 57, 61, 71, 123, 132, 134
- - petit, 12, 39, 41, 53-55, 57, 61, 71, 123, 132, 134
- palmaire, 400, 402, 446, 447, 453, 458-460, 463, 464
- - commun, 446, 447, 450, 453, 459, 460, 463, 464
- - du pouce, 447, 453
- parasympathique *(voir Fibre nerveuse parasympathique)*
- pectoral
- - latéral, 185, 412, 415, 416
- - médial, 185, 412, 415, 416
- pelvien splanchnique, 163, 262, 297, 302, 303, 317, 318, 388, 390, 392-395, 484, 486
- perforant cutané, 389, 391, 471, 484, 486, 490
- périnéal, 357, 388, 389, 391, 484, 490
- péronier *(voir Nerf fibulaire)*
- pétreux
- - grand, 12, 13, 39, 53, 55, 61, 88, 96, 124-126, 132, 134, 136
- - petit, 12, 13, 50, 88, 95, 96, 123, 124, 126, 135
- - profond, 39, 53, 124, 126, **132**, 134
- phrénique, 31-33, 76, **190**, 238, 239
- - partie abdominale, 192, 297, 306, 319
- - partie cervicale, 26, 30, 32, 33, 71, 72, 76, 130, 131, 186, 190, 195, 203, 208, 209, 223, 229, 413
- - partie thoracique, 187, 190, 191, 208, 209, 212, 213, 227, 228, 251, 415
- plantaire
- - digital, 508, 517-522, 528
- - - commun, 521, 528
- - - propre, 517-522, 528
- - latéral, 471, 505, 519-522, 527, 528
- - médial, 471, 505, 516, 519-522, 527, 528
- postérieur
- - cutané de la cuisse *(voir Nerf cutané de la cuisse postérieur)*
- - division
- - - du nerf mandibulaire (V_3), 50
- - - du nerf obturateur, 488, 526
- - labial, 391
- présacral *(voir Plexus (nerveux) hypogastrique supérieur)*
- ptérygoïdien médial, 49
- pudendal (honteux), 160, 262, 303, 357, 388-397, 484, 486, 489, 490
- - bloc du (infiltration anesthésique), 391
- racine
- - motrice du nerf trijumeau (V), 50, 132
- - sensitive du nerf trijumeau (V), 50, 132
- radial, 400, 413, 415, 416, 418, 421, 430, 431, 433, 434, 436, 446, 454-456, 459-463, **465**, **466**
- rameau *(voir aussi Nerf, branche)*
- - auriculaire du nerf
- - - mandibulaire (V_3), 123
- - - vague (X), 2, 12
- - buccal du nerf
- - - facial (VII), 24, 124
- - - mandibulaire (V_3), 2, 50, 51, 61, 71, 123
- - calcanéen
- - - latéral, 528
- - - médial, 528
- - carotidien du nerf glosso-pharyngien (IX), 34
- - cervical du nerf facial (VII), 24, 124
- - communicant
- - - des nerfs intercostaux, 254
- - - du nerf vague (X) avec le nerf glosso-pharyngien (IX), 127
- - - du nerf zygomatique avec le nerf lacrymal, 52, 123, 134
- - - du plexus cervical avec le nerf vague (X), 33
- - cutané
- - - du nerf fémoral antérieur, 387, 470, 471, 525
- - - du nerf fémoral latéral, 471
- - - du nerf fémoral postérieur, 471
- - - du nerf ilio-hypogastrique, 250, 253, 262, 387
- - - du nerf lacrymal, 52
- - - du nerf spinal, 174, 175, 177, 250, 254
- - - du nerf subcostal, 250, 253, 262
- - - intercostal, 185-188, 253, 254, 413
- - - médial de la jambe du nerf saphène, 525
- - - perforant, 391, 471, 484, 486, 490
- - dentaire du nerf maxillaire (V_2), 54
- - digital
- - - commun palmaire, 447, 460
- - - dorsal, 400, 454-456, 458, **459**, 466, 517, 518
- - - palmaire, **400**, 447, 453, 456, 458-460, **459**, 463
- - du sinus carotidien (de Herring) du nerf glosso-pharyngien (IX), 34, 71, 126, 131, 132
- - fémoral du nerf génito-fémoral, **253**, 257, 262, 387, 470, 484, 485
- - génital du nerf génito-fémoral, 253, 255-257, 262, 365, 387, 470, 484, 485
- - gingival du nerf maxillaire (V_2), 54
- - infra-patellaire du nerf saphène, 488
- - interne du nerf laryngé supérieur, 65, 69, 71, 76, 78, 82, 127
- - intestinal du nerf vague (X), 127
- - labial du nerf
- - - ilio-inguinal antérieur, 262, 391
- - - pudendal postérieur, 391, 484, 490
- - laryngo-pharyngien du ganglion cervical supérieur, 131
- - lingual du nerf glosso-pharyngien (IX), 61, 126
- - marginal mandibulaire du nerf facial (VII), 24, 31, 124
- - méningé du nerf
- - - hypoglosse (XII), 129
- - - mandibulaire (V_3), 12, 50, 88
- - - maxillaire (V_2), 88, 123
- - - ophtalmique (V_1), 88, 123
- - - spinal, 254
- - - vague (X), 127
- - moteur du nerf médian pour les muscles thénariens, 446, 452, 453, 460
- - nasal
- - - alvéolaire supéro-antérieur, 41
- - - du ganglion ptérygo-palatin, 39, 41, 53, 132, 134
- - - du nerf ethmoïdal antérieur, 2, 35, 39, 41, 52, 123
- - - du nerf maxillaire (V_2), 54, 123
- - - grand palatin, 39, 41, 132, 134
- - - infra-orbitaire, 41, 53
- - occipital du nerf auriculaire postérieur, 124
- - palpébral du nerf lacrymal, 2
- - parotidien du nerf auriculo-temporal, 123
- - périnéal
- - - du 4e nerf sacral, 484, 486
- - - du nerf cutané fémoral, 391, 490, 527
- - - du nerf pudendal, 388, 391, 484, 490
- - pharyngien
- - - du ganglion ptérygo-palatin, 39, 61, 123, 134
- - - du nerf glosso-pharyngien (IX), 126
- - - du nerf vague (X), 126, 127, 131, 132, 236
- - récurrent du nerf
- - - fibulaire profond, 508
- - - mandibulaire (V_3) *(voir Nerf, rameau méningé du nerf mandibulaire (V_3))*
- - scrotal du nerf
- - - ilio-inguinal antérieur, 253, 262, 387, 470
- - - pudendal postérieur, 388, 389, 484, 490
- - temporal
- - - du nerf facial (VII), 24, 124
- - - profond du nerf mandibulaire (V_3), 50, 51, 71, 123
- - tentoriel du nerf ophtalmique (V_1), 88, 123
- - tonsillaire du nerf glosso-pharyngien (IX), 61, 68, 71, 126
- - tubaire du nerf glosso-pharyngien (IX), 126
- - tympanique du nerf glosso-pharyngien (IX), 12
- - ventral du nerf spinal, 388, 392
- - zygomatique du nerf
- - - facial (VII), 24, 124
- - - maxillaire (V_2), 71, 122, 123
- rectal
- - inférieur *(voir Nerf anal (rectal) inférieur)*
- - supérieur, 303
- récurrent *(voir aussi Nerf, branche récurrente, Nerf, rameau récurrent)* laryngé, 26, 33, 69, 71, 76-78, 82, 127, 131, 190, 203, 206, 208, 209, 223, 228, 229, 236
- sacral
- - spinal, 160, 161, 174, 177, 392
- - splanchnique, 163, 303, 317, 388, 390, 392-395
- saphène, 470, 471, 487, 488, 492, 507, 508, 510, 525, 528
- scapulaire
- - dorsal, 415, 416, 465
- - inférieur, 410
- - supérieur, 410
- sciatique (ischiatique), 160, 396, 397, 482, 484, 486, 489, 490, 492, **527**
- scrotal *(voir Nerf, rameau scrotal)*
- spinal, 32, **177**, 225, 254
- - cervical, 2, 26, 32, 71, 115, 128, 160, 161, 174, 175, 177, 190, 224, 225
- - foramens intervertébraux, 20
- - lombal, 159-161, 166, 174, 176, 177, 224, 225, 250, 254, 388, 393, 395
- - sacral, 160, 161, 174, 177, 392
- - sillon, 20, 21
- - thoracique, 134, 135, 160, 161, 165, 166, 174, 177, 188, 224, 225, 250, 254, 304 *(voir aussi Nerf intercostal)*
- splanchnique
- - abdomino-pelvien, 225
- - cardio-pulmonaire, 225
- - grand, 163, 191, 192, 206, **206**, 213, 227, 228, 236, 254, 258, 262, 297-304, 306, 307, 317-319, 388, 392-394
- - imus, 163, 192, 206, 258, 262, 297-304, 317-319, 388, 392-394
- - lombal, 163, 297, 302, 303, 317-319, 387, 388, 390, 392-395
- - pelvien, 163, 164, 302, 303, 317, 318, 388, 390, 392-395, 484, 486
- - petit, 163, 192, 206, **206**, 254, 258, 262, 297-304, 317-319, 388, 392-394
- - sacral, 163, 303, 317, 388, 390, 392-395, 486
- stapédien, 55
- subclaviculaire, 32
- subcostal, 160, 250, 253, 262, 308, 309, 387, 392, 470, 483-485
- sublingual, 50
- suboccipital, 22, 175
- subscapulaire
- - inférieur, 413, 415, 416, 465
- - moyen, 416 *(voir aussi Nerf thoraco-dorsal)*
- - supérieur, 415, 416
- supra-claviculaire, 2, 31-33, 130, 400, 401
- supra-orbitaire, 2, 35, 52, 83, 88, 123
- supra-scapulaire, 413, 415, 416, 465, 467
- supra-trochléaire, 2, 35, 52, 83, 88, 123
- sural cutané, 469-471, 489, 503, 504, 510, 517, 518, 527-529
- sympathique *(voir Fibre nerveuse sympathique)*

BIBLIOTHEQUE DE LA RECHERCHE BIBLIOGRAPHIQUE SCIENCE MEDICALE

BIBLIOTHEQUE DE LA RECHERCHE BIBLIOGRAPHIQUE SCIENCE MEDICALE

- temporal profond, 50, 51, 71, 123
- thoracique
- - cardiaque (vagal), 127, 131, 190, 206, 223, 224, 236
- - long, 180, 185, 186, 253, 413, 415, 416, 454
- - spinal, 134, 135, 160, 161, 165, 166, 174, **177**, 188, 224, 225, 250, **254**, 304 *(voir aussi Nerf intercostal)*
- thoraco-abdominal, 185, 254
- thoraco-dorsal, 413, 415, 416
- tibial, 482, 484, 486, 489, 492, 503-505, 510, 516, 521, 527, 528
- transverse du cou, 2, 31, 33, 130
- trijumeau (V), 2, 50, 52, 55, 61, 99, 115, 117-119, **123**, 132, 134-136, 145, 162
- - racine motrice et sensitive du, 50, 132
- trochléaire (IV), 55, 85, 88, 105, 115-119, **122**, 145
- tympanique (de Jacobson), 55, 95, 124, 126, 135
- - inférieur, 96
- ulnaire, 400, 415, 416, 418, 419, 421, 430-434, 436, 441, 447, 449, 452, 453, 455, 456, 459-463, **464**
- vague (X), 12, 26, 32-34, 42, 55, 61, 71-73, 76-78, 105, 115, 117-119, 126, **127**, 128, 131, 132, 136, 163, 164, 190, 203, 206-209, 223, 224, 227-229, 236, 238, 239, 303, 304, 318
- - droit, 209, 223
- - ganglion inférieur, 127-129
- - ganglion supérieur, 128
- - gauche, 223
- vestibulaire, 94, 97, 99, 125
- vestibulo-cochléaire (VIII), 94, 97, 99, 105, 115, 117-119, **125**, 132
- Vidien, 39, 41, 52, 53, 96, 123, 124, 126, 132, 134, 136
- zygomatico-facial, 2, 52, 54, 71, 123
- zygomatico-temporal, 2, 52, 54, 71, 123
- zygomatique, 54, 71
- - rameau communicant, 52

Neuro-hypophyse, 141, 148
- infundibulum de la *(voir Infundibulum de l'hypophyse)*

Nez, 42
- cartilage du, 35
- cornet du, 36-38
- paroi
- - latérale du, 8, 36, 37
- - médiale du, 38
- région superficielle du, 35
- septum du, 38

Nodule
- d'Albini, 220
- d'Arantius, 220
- de la valve semi-lunaire, 220
- du cervelet, 114, 116, 145
- fibreux de la valve mitrale, 220
- lymphatique
- - agrégé de l'appendice vermiforme, 275
- - de l'appendice, 275
- - de l'estomac *(voir Follicule lymphatique de l'estomac)*
- - de l'intestin grêle, 264

Nœud
- atrio-ventriculaire (AV), 216, 222
- sinu-atrial (SA), 216

Nœud lymphatique *(voir aussi Vaisseau lymphatique)*
- abdominal *(voir Nœud lymphatique de la cavité abdominale)*
- aortique latéral, 261, 316, 384 *(voir aussi Nœud lymphatique lombal)*
- apical, 181
- appendiculaire, 296
- axillaire, 74, 181, 412
- - antérieur, 181, 182, 412
- - apical, 74, 181, 182
- - central, 181, 182, 412
- - latéral, 181, 182, 403
- - postérieur, 181, 182
- broncho-pulmonaire, 196, 205, 227, 228
- buccal, 74
- buccinateur, 74
- cervical, 74, 75, 205, 235
- - transverse, 74
- cœliaque, 235, 261, 293-295
- colique, 296
- cubital, 403
- cystique, 294
- de Calot, 294
- de Cloquet, 257, 261, 384-386
- de l'estomac, 293
- - nœud autour du cardia, 235, 293
- de l'intestin grêle, 295
- de l'œsophage, 235
- de la bouche, 74, 75
- de la carina, 205
- de la cavité abdominale, 261, 328
- de la face, 74, 75
- de la glande mammaire, 181
- de la langue, 75
- de la tête, 74
- de la vessie, 316, 386
- de Rosenmüller *(voir Nœud lymphatique inguinal profond suprême)*
- de Rotter *(voir Nœud lymphatique inter-pectoral)*
- delto-pectoral, 403
- des organes génitaux, 386
- du cou, 74, 75
- du gros intestin, 296
- du ligament artériel, 205
- du membre
- - inférieur, 525
- - supérieur, 403
- du pancréas, 293, 294
- du pelvis, 384, 386
- du périnée, 384-386
- du pharynx, 74, 75
- du poumon, 205
- du promontoire, 316, 384, 386
- du rein, 316
- épicolique, 296
- épigastrique
- - inférieur, 261
- - superficiel, 261
- gastrique gauche, 235, 293, 294
- gastro-épiploïque, 293
- gastro-omental, 293
- hépatique, 293, 294
- hilaire, 196, 205, 227, 228 *(voir Nœud lymphatique axillaire latéral)*
- hypogastrique *(voir Nœud lymphatique iliaque interne)*
- iléo-colique, 296
- iliaque
- - circonflexe superficiel, 385
- - commun, 261, 296, 316, 384, 386
- - externe, 261, 296, 316, 384, 386, 472
- - interne, 261, 296, 316, 384, 386
- infra-mammaire, 182
- infra-parotidien, 74
- infra-pylorique, 293
- inguinal
- - profond, 261, 384-386, 472
- - profond suprême, 261, 384-386
- - superficiel, 261, 296, 384-386, 472
- intercostal, 235
- interpectoral, 181, 182
- interrupteur, 74, 75
- intestinal *(voir Nœud lymphatique du gros intestin)*
- intra-pulmonaire, 205
- jugulaire
- - antérieur, 74
- - externe, 74
- - interne, 74, 75
- jugulo-digastrique, 74, 75
- jugulo-omo-hyoïdien, 74, 75
- juxta-œsophagien, 235
- lombal, 261, 316, 384
- mandibulaire, 74
- mastoïdien, 74
- médiastinal, 235, 238
- mésentérique
- - inférieur, 261, 294, 296
- - supérieur, 261, 293-296
- naso-labial, 74
- obturateur, 384
- occipital, 74
- pancréatico-duodénal, 294
- parasternal, 181, 182
- paratrachéal, 205, 235
- paravésical, 316
- parotidien, 74
- pectoral, 412 *(voir aussi Nœud lymphatique axillaire antérieur)*
- phrénique
- - inférieur, 181, 261
- - supérieur, 235
- poplité, 472
- préaortique, 261, 296, 384, 386
- précæcal, 296
- présacral *(voir Nœud lymphatique sacral moyen)*
- prétrachéal, 74, 76
- pulmonaire, 196, 205
- pylorique, 294
- rectal, 296
- rétro-pharyngien, 75
- rétro-pylorique, 293
- sacral
- - latéral, 261, 384, 386
- - moyen, 261, 316, 384, 386
- scalène *(voir Nœud lymphatique cervical)*
- sigmoïde, 296
- sinu-atrial (SA), 215, 222
- spinal accessoire, 74
- splénique, 293, 294
- sterno-cléido-mastoïdien, 74
- subclavier, 74 *(voir aussi Nœud lymphatique axillaire apical)*
- subinguinal *(voir Nœud lymphatique inguinal)*
- submandibulaire, 47, 74, 75
- submentonnier, 74, 75
- subscapulaire *(voir Nœud lymphatique axillaire postérieur)*
- supra-claviculaire, 74
- supra-hyoïdien, 74
- supra-pylorique, 293
- thoracique interne, 181
- thyroïdien, 74
- trachéal, 205, 235
- trachéo-bronchique, 205, 227, 228, 235, 239, 240, 261
- vésical, 316, 386
- viscéral, 261, 296, 386

Nomenclature des bronches, 200

Nouveau-né
- circulation sanguine du *(voir Circulation sanguine post-natale)*
- crâne du, 14

Noyau
- abducens, 117, 118, 122
- ambigu, 117, 118, 126-128
- antérieur
- - olfactif, 120
- - thalamique, 112
- cardio-pneumo-entérique, 127
- caudé, 109, 111-113, 142, 146, 151
- cérébelleux *(voir Noyau du cervelet)*
- cérébral, 111
- cochléaire, 117, 118, 125
- d'Edinger-Westphal *(voir Noyau oculo-moteur accessoire)*
- de l'hypothalamus
- - dorso-médial, 148
- - mamillaire, 148
- - paraventriculaire, 148
- - postérieur, 148
- - supra-optique, 148
- - tubéral, 148
- - ventro-médial, 148

BIBLIOTHEQUE DE LA RECHERCHE BIBLIOGRAPHIQUE SCIENCE MEDICALE

BIBLIOTHEQUE DE LA RECHERCHE BIBLIOGRAPHIQUE SCIENCE MEDICALE

- de la base (ganglion), 111
- de la moelle allongée, 114
- denté du cervelet, 114, 116
- des nerfs crâniens, **117**, 118, 122-129
- dorsal
- - cochléaire, 117, 118, 125
- - du nerf vague (X), 117, 118, 127, 224, 303, 318
- dorso-médial de l'hypothalamus, 148
- du cervelet
- - denté, 114, 116
- - emboliforme, 114
- - fastigial, 114
- - globuleux, 114
- du corps géniculé latéral, 121
- du cristallin, 90, 91
- du nerf
- - accessoire, 117, 118
- - hypoglosse (XII), 117, 118, 129
- - trijumeau (V)
- - - mésencéphalique, 117, 118, 123, 136
- - - moteur, 117, 118, 123, 136
- - - pontique, 117, 118, 123
- - - spinal, 117, 118, 123, 126, 127
- - vague (X) dorsal, 117, 118, 127, 224, 303, 318
- du thalamus
- - antérieur, 112
- - intra-laminaire, 112
- - latéral, 112
- - médial, 112
- - médian, 112
- - ventral postéro-médial, 136
- du tractus solitaire, 117, 118, 124, 126, 127, 136, 224, 318
- emboliforme du cervelet, 114
- facial, 117, 118
- fastigial du cervelet, 114
- globuleux du cervelet, 114
- inférieur
- - salivaire, 117, 118, 126, 135
- - vestibulaire, 125
- infundibulaire de l'hypothalamus, 148
- intermédio-latéral, 133-135 *(voir aussi Corne de la substance grise)*
- intra-laminaire du thalamus, 112
- latéral
- - du corps géniculé, 121
- - du tractus olfactif, 120
- - thalamique, 112
- - vestibulaire, 125
- lenticulaire, 109, 111, 142
- mamillaire de l'hypothalamus, 148
- médial
- - thalamique, 112
- - vestibulaire, 125
- médian du thalamus, 112
- mésencéphalique du nerf trijumeau (V), 117, 118, 123, 136
- moteur
- - du nerf facial (VII), 124
- - du nerf trijumeau (V), 117, 118, 123, 136
- oculo-moteur, 117, 118, 122
- - accessoire, 117, 118, 122, 133
- olfactif, 120
- paraventriculaire de l'hypothalamus, 148
- pontique
- - du goût, 136
- - du nerf trijumeau (V), 117, 118, 123
- postérieur de l'hypothalamus, 148
- pulpeux, 21, 155, 159
- réticulaire, 112
- rouge, 108, 117, 118, 151
- salivaire
- - inférieur, 117, 118, 126, 135
- - supérieur, 53, 117, 118, 124, 134
- sensitif principal du nerf trijumeau (V), 117, 118, 123
- septal, 120
- spinal du nerf trijumeau, 117, 118, 123, 126, 127
- supérieur
- - salivaire, 53, 117, 118, 124, 134
- - vestibulaire, 125
- supra-optique de l'hypothalamus, 148
- trigéminal, 118, 123
- trochléaire, 117, 118, 122
- tubéral de l'hypothalamus, 148
- ventral
- - cochléaire, 117, 118, 125
- - postéro-médial du thalamus, 136
- ventro-médial de l'hypothalamus, 148
- vestibulaire, 117, 118, 125
- - inférieur, 125
- - supérieur, 125

Oddi *(voir Sphincter de l'ampoule hépato-pancréatique)*

Œil, 43, 83, 86, 89-92, 122, 163, 164 *(voir aussi Orbite, Muscle de l'œil)*

Œsophage, 26, 64-67, 69, 70, 77, 78, 80, 127, 191, 203, 204, 213, 214, 227-231, **231**, 233, 234, 236, 238, 240, 241, 258, 260, 264, 268, 269, 302, 308, 310, 321
- artères de, 233
- coupe transversale de, 213
- *in situ*, 229
- jonction
- - gastro-œsophagienne, 232
- - pharyngo-œsophagienne, 69
- muqueuse et sous-muqueuse de, 69, 232
- muscles de, 69, **231**
- rétrécissements de, 230
- vaisseaux et nœuds lymphatiques de, 235

Olécrâne de l'ulna, 398, 418, 422, 423, 425, 427, 430, 431, 465

Ombilic, 242, 249, 329, 375
- de la membrane du tympan, 95

Omentum
- grand, 263, 265, 267, 269, 321, 327, 328
- petit, 267, 269, 278, 281, 298, 299, 321

Ongle, 458

Ora serrata, 89, 91, 97

Orbite, 4, 6, 14, 43, 45, 83-88
- annexes de, 83, 84
- artères de, 87
- fascia de, 85
- muscles de, 86
- nerfs de, 88
- veines de, 87

Oreille, 95
- externe, 95
- moyenne, 95 *(voir aussi Cavité tympanique)*

Organe spiral (de Corti), 94, 98

Organes génitaux
- féminins, 354, 366
- masculins, 358-360, 365, 366

Orifice *(voir aussi Hiatus, Ostium, Ouverture)*
- anal, 366
- du col utérin, 352
- iléal, 274, 276
- vaginal, 357

Origine
- des muscles *(voir aussi les tableaux de fin de section)*
- - de l'avant-bras, 437, 438
- - de l'épaule, 404-406
- - de la cuisse, 477, 478
- - de la hanche, 477, 478
- - de la jambe, 502
- - du bras, 405, 406
- du diaphragme, 192
- du muscle
- - crémaster, 246
- - génio-glosse, 58
- - scalène, 30

Oropharynx, 26, 56, 61, 64, 66-68

Os
- calcanéus, 511, 512, **513**, 515, 516
- capitatum, 439-444
- coxal *(voir Os de la hanche)*
- cuboïde, 511, 512, 514, 515, 523, 524, 531
- cunéiforme, 511, 512, 514, 515, 523, 524, 531
- de l'abdomen, 243
- de l'avant-bras, 425
- de l'épaule, 404-406
- de l'oreille *(voir Osselets de l'ouïe)*
- de la cage thoracique, 183
- de la cavité nasale, 37, 45
- de la cheville, 500, 501, 511-513
- de la clavicule *(voir Clavicule)*
- de la cuisse, 474, 492
- de la fibula *(voir Fibula)*
- de la hanche, 332, 334, 473-478
- de la jambe, 500, 501
- de la main, 443
- de la poitrine *(voir Sternum)*
- de la tête, 15
- du bras, 405, 406
- du carpe, 439-443
- du cou, 15, 18-20
- du coude, 422
- du dos, 153-155, 157
- du fémur *(voir Fémur)*
- du pelvis, 243, 330, 332-334, 473
- du pied, 511-513
- du poignet, 439, 440, 443
- du sternum *(voir Sternum)*
- du talus, 511-513
- du tibia *(voir Tibia)*
- ethmoïde *(voir Ethmoïde)*
- frontal, 1, 4, 6, 8-11, 14, 35, 37, 38, 83, 84
- hamatum, 439, 440, 442-444
- hyoïde, 15, 27-29, 31, 34, 46, 47, 58, 59, 64, 65, 67, 70, 76, 78, 79, 82
- ilial *(voir Ilium)*
- ischial *(voir Ischium)*
- lacrymal, 4, 6, 8, 14, 37, 45
- lunatum, 439-444
- mandibulaire *(voir Mandibule)*
- maxillaire *(voir Maxillaire)*
- métacarpien, 437-443, 445, 449, 451, 454
- - du pouce, 444
- métatarsien, 505, 506, 511, 512, 514-516, 518, 523, 524
- nasal, 1, 4, 6, 8, 14, 35, 37, 38, 45
- naviculaire, 511, 512, 514, 523, 524, 531
- occipital, 6, 8-11, 14, 22, 30, 36-38, 64-68, 160, 161
- - partie basilaire de *(voir Partie basilaire de l'os occipital)*
- palatin, 4, 7, 8, 10, 14, 16, 37, 45
- pariétal, 4, 6, 8-11, 14
- pisiforme, 432-434, **439**, 440-447, 449, 452, 453
- pubien, 321, 331, 333, 335, 338, 347, 361, 375, 396, 397, 473, 530
- scaphoïde, 439-454
- sésamoïde, 440, 443, 511, 512, 515, 521-524
- sphénoïde *(voir Sphénoïde)*
- sutural, 6, 9
- tarsien *(voir Os du pied)*
- temporal, 4, 6, 8, 10, 11, 14, 15
- trapèze, 439, 440, 442-445, 449, 454
- trapézoïde, 439-444
- triquétrum, 439, 440, 442-444
- vertébral *(voir Vertèbre)*
- vomer *(voir Vomer)*
- wormien, 6, 9
- zygomatique, 1, 4, 6, 10, 14, 83

Osselets de l'ouïe, 95

Ostium *(voir aussi Hiatus, Orifice, Ouverture)*
- de l'uretère, 348, 362
- de l'urètre externe, 329, 340, 344, 354, 357, 360, 363, 366, 373, 374
- de l'utérus, 352
- de la glande
- - de Bartholin, 354
- - de Tyson, 360
- - préputiale, 360
- - vestibulaire majeure, 354
- de la trompe
- - auditive, 36, 64, 66-68, 126

BIBLIOTHEQUE DE LA RECHERCHE BIBLIOGRAPHIQUE SCIENCE MEDICALE

BIBLIOTHEQUE DE LA RECHERCHE BIBLIOGRAPHIQUE SCIENCE MEDICALE

- - utérine, 352
- de la veine cave, 220
- de la vessie, 346
- des artères coronaires, 220, 221
- du conduit
- - bulbo-urétral, 362, 363
- - de Skène, 354
- - éjaculateur, 362, 363, 367
- - para-urétral, 354
- - prostatique, 362, 363
- du sinus coronaire, 217
- du vagin, 340, 354
- maxillaire, 55
- pharyngien de la trompe auditive, 36, 64, 66-68, 126
Ouraque, 248, **249**, 256, 257, 268, 321, 341, 343-346, 355, 378, 381
Ouverture *(voir aussi Hiatus, Orifice, Ostium)*
- de l'appendice vermiforme, 274
- de l'aqueduc du vestibule, 97, 99
- de la veine cérébrale supérieure, 102
- des cellules ethmoïdales, 36, 37, 45
- du 4e ventricule
- - latérale (de Luschka), 109, 110, 147
- - médiane (de Magendie), 109, 110, 116, 118, 147
- du conduit
- - alvéolaire, 201
- - naso-lacrymal, 36, 37, 44, 84
- - para-urétral, 354
- - parotidien, 56
- - sublingual, 46, 56
- - submandibulaire, 46, 56
- du pelvis, 157, 332, 350 *(voir aussi Ligne terminale du pelvis)*
- du sinus
- - maxillaire, 36, 37, 43-45
- - sphénoïdal, 36, 37, 44
- iléo-cæcale, 276
- nasale postérieure, 16, 38
- pharyngienne, 126
Ovaire, 313, 340-342, 350, 352, 353, 367, 378, 390, 393
Palais, 38, 43, 45, 57
Palatin *(voir Os palatin)*
Pancréas, 163, 164, 176, 266-268, 271, 280, **281**, 286, 307, 320, 321, 323, 325-327 *(voir aussi Tête)*
- artères du, 284, 286
- conduit du, 280
- corps, 322
- coupe transversale du, 267
- histologie du, 281
- *in situ,* 281
- incisure du, 281
- innervation du (schéma), 163, 307
- vaisseaux et nœuds lymphatiques du, 294
- veines du, 289
Papille
- circumvallée, 60, 136
- de la pyramide rénale, 311
- de Vater *(voir Papille duodénale majeure)*
- duodénale
- - majeure, 280
- - mineure, 280
- filiforme, 60
- foliée, 60, 136
- fungiforme, 60, 136
- gingivale, 63
- iléale, 274
- incisive, 57
- lacrymale, 83, 84
- mammaire (mamelon), 178, 179, 329
- parotidienne, 56
Paracervix, 351
Paradidyme, 367
Paramètre de l'utérus, 342, 351
Parasympathique *(voir Système nerveux parasympathique)*
Paravagin, 351
Pariétal *(voir Os pariétal)*
Paroi
- abdominale, 245-262
- - antérieure, 245-249, 251-253
- - - artères de la, 251
- - - dissection de la, 245-247
- - - nerfs de la, 253
- - - péritoine de la, 249
- - - veines de la, 252
- - - vue interne de la, 249
- - postérieure, 258-262
- - - artères de la, 259
- - - muscles de la, 258
- - - nerfs de la, 262
- - - péritoine de la, 268
- - - vaisseaux et nœuds lymphatiques de la, 261
- - - veines de la, 260
- - - vue interne de la, 258
- - postéro-latérale, 250
- - thoracique
- - - antérieure, 185-187
- - - coupe transversale de la, 188
- - - muscles de la, 185-188
- - - nerfs cutanés de la, 185
- de la cavité nasale
- - latérale, 36, 37
- - médiale, 38 *(voir aussi Septum nasal)*
- vaginale, 357
Paroophoron, 367
Pars
- flaccida de la membrane tympanique, 95
- tensa de la membrane tympanique, 95
Partie
- atrio-ventriculaire du septum membraneux, 213, 218-222
- basilaire de l'os occipital, 8, 10, 11, 22, 23, 30, 36-38, 57, 65-67
- cardiale de l'estomac, 232
- ciliaire de la rétine, 89, 91
- contournée du cortex rénal, 311
- de l'hypothalamus, 303
- de l'os temporal, 8, 11, 99
- - pétreuse, 8, 10, 11, 99
- - squameuse, 6, 8, 11
- de la glande lacrymale, 84
- distale de l'adéno-hypophyse, 148
- du duodénum (D), 264, 271, 321
- - ascendante (D4), 271
- - descendante (D2), 271
- - horizontale (D3), 271
- - supérieure (D1), 271
- du gyrus frontal inférieur, 106
- du ligament médial de la cheville
- - tibio-calcanéenne, 514
- - tibio-naviculaire, 514
- - tibio-talaire, 514
- du muscle oblique externe de l'abdomen, 245
- flaccide de la membrane tympanique (pars flaccida), 95
- frontale du ventricule latéral gauche, 109
- horizontale du vagin, 351
- intermédiaire de l'adéno-hypophyse, 148
- interventriculaire du septum membraneux, 213, 218-222
- lisse de l'orbiculus ciliaire, 91
- musculaire du septum interventriculaire, 217, 218, 220-222
- optique de la rétine, 89
- tendue de la membrane tympanique (pars tensa), 95
- tubérale de l'adéno-hypophyse, 148
Passavant *(voir Crête de)*
Patella, 468, 479-481, 488, 493, 494, 497, 498, 506, 507
Patte d'oie, 479, 493, 494
Paupières, 83
Peau, 103, 248
- du pénis, 359, 360, 365
- du scrotum, 365
Pecten
- anal, 371
- du pubis, 243, 330, 333, 334, 338, 473
Pédicule, 20
- de l'axis, 19
- de la vertèbre, 19, 154, 155, 158, 159
- - lombale, 156
Pédoncule
- cérébelleux
- - inférieur, 114-116, 125, 145
- - moyen, 114-116, 145
- - supérieur, 114-116, 145
- cérébral, 107, 108, 116, 140, 146
Pelvis
- anatomie de surface, 329
- artères du, 376, 378-383
- - chez l'homme, 381
- - chez la femme, 378, 380, 382
- diamètre conjugué vrai du, 332
- diamètre transverse du, 332
- diaphragme du, 335-339
- différences sexuelles du, 332
- faux, 334, 341
- féminin, 375
- ligaments du, 333, 334
- masculin, 375
- mesures du, 332
- muscles du *(voir Diaphragme pelvien, Diaphragme uro-génital)*
- nerfs du, 388, 390, 393, 394
- - chez l'homme, 394
- - chez la femme, 390, 392
- os du, 330, 332-334, 473
- ouverture du, 332
- rénal, 311, 327
- vaisseaux et nœuds lymphatiques du, 316, 384-386
- - chez l'homme, 386
- - chez la femme, 384
- veines du, 378, 380-383
- viscères du
- - chez l'homme, 344, 345, 348, 362
- - chez la femme, 340, 341, 348
- vrai, 334
Pénis, 358-360, 363, 365, 366, 375
Péricarde, 26, 191, 195, 203, 208, 209, 212, 227-230
Périnée, 340, 344, 354-356, 358, 359, 361, 383, 385, 391
- anatomie de surface, 329
- centre tendineux du, 339, 344, 346, 347, 355, 356, 360-362, 369, 373, 383
- féminin
- - artères du, 382
- - dissection profonde du, 356
- - dissection superficielle du, 355
- - nerfs du, 391
- - organes génitaux externes (vulve), 354
- - vaisseaux et nœuds lymphatiques du, 384, 385
- - veines du, 382
- masculin
- - artères du, 379, 383
- - dissection profonde du, 361
- - dissection superficielle du, 359, 360
- - nerfs du, 387
- - organes génitaux externes, 358
- - scrotum et son contenu, 365
- - testicule et épididyme, 368
- - urètre, 363
- - vaisseaux et nœuds lymphatiques du, 386
- - veines du, 379, 383
Périorbite, 85
Péritoine, 176, 232, 247-249, 256, 276, 301, 308, 315, 320, 340, 341, 344, 345, 350, 355, 369, 370, 378, 390 *(voir aussi Cavité péritonéale)*
- de la paroi abdominale postérieure, 268
- pariétal, 257, 265, 267, 268, 321, 328, 345, 346, 348
- viscéral, 267, 275, 305, 374
Petit *(voir Triangle de)*
Peyer *(voir Nodule lymphatique agrégé de l'iléum)*

BIBLIOTHEQUE DE LA RECHERCHE BIBLIOGRAPHIQUE SCIENCE MEDICALE

BIBLIOTHEQUE DE LA RECHERCHE BIBLIOGRAPHIQUE SCIENCE MEDICALE

Phalange, 437, 438, 443, 445, 451, 458, 511, 515, 524
- distale, 444
- moyenne, 444
Pharynx (et région pharyngienne), 26, 36, 56, 61, 64, 66-68, 100, 105
- artères du, 72
- muqueuse du, 66
- muscles du, 65, 67, 68, 70, 76
- nerfs du, 61, 71
- vaisseaux et nœuds lymphatiques du, 71, 74
- veines du, 73
Philtrum, 56
Pied
- artères du, 523
- de l'hippocampe, 112, 113
- face plantaire, 468
- ligaments du, 514, 515
- muscles du, 517-524
- nerfs du, 527, 528
- nœuds lymphatiques du, 472
- os du, 511-513
- plante du, 519, 520, 522
- tendons du, 515
Pie-mère, 101, 103, 109, 161, 165, 166
Pilier
- de l'anneau inguinal superficiel, 255
- du clitoris, 357
- du diaphragme, 176, 192, 258, 264, 315, 324-327
- du fornix, 107, 111, 113, 144
- du pénis, 348, 360, 363
Pisiforme, 432-434, **439**, 440, 441, 443-447, 449, 452, 453
Plan
- de l'abdomen, 244
- de la ligne semi-lunaire, 244
- interépineux, 244
- intertuberculaire, 244
- subcostal, 244
- transpylorique, 244
Plancher
- de l'urètre, 369
- de la bouche, 58
- de la cavité nasale, 36
Plaque digitale
- palmaire, 445, 448, 451, 458
- plantaire, 515, 523
Platysma, 25-27, 31, 124
Plèvre
- coupole de la *(voir Coupole pleurale)*
- dôme *(voir Coupole pleurale)*
- pariétale cervicale, 193, 194
- partie costale de la, 191, 193-195, 203, 208, 227-229, 309
- partie diaphragmatique de la, 190, 191, 195, 203, 208, 227-229, 249
- partie médiastinale de la, 190, 191, 195, 203, 208, 209, 212, 213, 227-229
- péricardique *(voir Plèvre partie médiastinale de la)*
- viscérale, 202
Plexus (artériel)
- malléolaire, 508
- patellaire, 487, 488, 499
- pial, 167, 168
Plexus (choroïde)
- du 3e ventricule, 107, 109, 110, 144
- du 4e ventricule, 110, 115, 116, 145
- du ventricule latéral, 101, 109, 111-113, 140, 144, 146
Plexus (lymphatique) sous-pleural, 205
Plexus (nerveux)
- aortique, 206, 262, 297, 300, 317, 387, 388, 390, 392-395 *(voir aussi Plexus (nerveux) intermésentérique)*
- appendiculaire, 301, 302
- autonome intrinsèque de l'intestin, 305
- brachial, 1, 29-32, 71, 160, 180, 186, 190, 195, 203, 208, 214, 225, 227-229, 410, 412, 413, 415, **416**, 419
- cæcal, 302
- cardiaque, 127, 163, 206, 223, 224, 236
- carotidien, 96
- - autonome, 12
- - commun, 131, 132
- - externe, 131, 132, 134, 163
- - interne, 53, 55, 88, 122, 124, 126, 132, 133, 163
- caverneux, 122
- cervical, 2, 129, 130, 160, 175 *(voir aussi Anse cervicale)*
- coccygien, 484, 486
- cœliaque, 127, 236, **297-300**, 301, 302, 317-319, 388, 393
- colique
- - droit, 301, 302
- - gauche, 297, 302, 303
- - moyen, 301, 302
- d'Auerbach, 305
- de l'artère méningée moyenne, 132
- de Meissner, 305
- dentaire inférieur, 123
- du conduit déférent, 387, 388, 394
- entérique, 304, 305
- facial, 132
- gastrique
- - droit, 298-300
- - gauche, 297-300, 388
- gastro-duodénal, 299, 301, 306
- gastro-épiploïque, 298, 299
- hépatique, 127, 297-299, 301, 306
- hypogastrique
- - inférieur, 163, 164, 297, 302, 303, 317, 318, 387, 388, 390, 392-395
- - supérieur, 163, 297, 302, 303, 317, 318, 341, 345, 387, 388, 390, 392-395
- iléo-colique, 301, 302
- iliaque
- - commun, 297, 390
- - externe, 297, 390
- - interne, 297, 390
- intermésentérique, 163, 262, 297, 301-303, 317, 318, 328, 388, 390, 392-395
- intrinsèque autonome de l'intestin, 305
- lombal, 160, 225, 262, **483**, **484**, 485, 525, 526
- lombo-sacral, 317, 484
- marginal, 302
- maxillaire, 132
- méningé moyen, 132
- mésentérique
- - inférieur, 297, 302, 303, 388
- - supérieur, 297-299, **301**, 303, 307, 388
- myentérique (d'Auerbach), 305
- œsophagien, 127, 203, 206, 213, 227-229, 236, 300
- ovarique, 297, 390, 393
- pancréatico-duodénal
- - inférieur, 301
- - inféro-antérieur, 298, 299
- - supéro-antérieur, 298, 299
- - supéro-inférieur, 299
- - supéro-postérieur, 299
- patellaire, 470
- pelvien, 297, 302, 303, 317, 318, 387, 388, 390, 392-395
- périglandulaire, 305
- périvasculaire, 304
- pharyngien, 61, 71, 126, 127, 131, 132
- phrénique inférieur, 297-299, 319, 388
- prostatique, 317, 388, 394, 395
- pulmonaire, 127, 163, 164, 206, 207, 236
- pylorique, 298
- rectal, 302, 303, 317, 388, 390
- - moyen, 302
- - supérieur, 297, 302, 388
- rénal, 297, 302, 317-319, 388, 395
- sacral, 160, 225, 262, 302, 318, 388, 393-395, **484**, **486**
- sigmoïdien, 302
- sous-muqueux (de Meissner), 305
- sous-séreux, 305
- splénique, 297-299
- surrénal, 297, 302
- testiculaire, 297, 387, 394
- tympanique, 95, 96, 124, 126, 133, 135
- urétérique, 297, 317, 388
- utérin, 390, 392, 393
- vaginal, 390, 392, 393
- vertébral, 131
- vésical, 302, 317, 388, 390, 392, 394, 395
Plexus (veineux), 12
- anal, 370
- aréolaire, 252
- basilaire, 104, 105
- de l'artère vertébrale, 170
- œsophagien, 234
- pampiniforme, 252, 365, 379, 381
- pariétal, 348
- pial, 169
- prévésical, 346, 381
- prostatique, 344, 381
- ptérygoïdien, 73, 87
- rectal
- - externe, 291, 371, 372, 377
- - interne, 371, 372, 377
- - périmusculaire, 260, 291
- rétro-pubien, 346, 381
- sous-muqueux, 234
- utéro-vaginal, 260
- vaginal, 397
- vertébral (de Baston)
- - antérieur
- - - externe, 170
- - - interne (épidural), 170
- vertébral (de Batson), 104
- - externe, 169
- - interne (épidural), 166, 169
- vésical, 260, 348
Pli *(voir aussi Ligament)*
- alaire du genou, 494
- ary-épiglottique, 66, 67, 80
- avasculaire de Treves, 273
- axillaire, 178
- cæcal, 273, 341, 345
- - vasculaire, 273
- de l'iris, 90
- de la conjonctive, 83, 84
- de la trompe utérine, 352
- de la veine cave gauche, 212
- du canal cervical, 352
- du gosier
- - semi-lunaire, 68
- - triangulaire, 68
- du gros intestin, 276
- du rectum, 371
- duodénal, 264, 271, 280
- frangé de la langue, 56
- gastrique, 232, 324
- gastro-pancréatique, 266
- glosso-épiglottique, 60
- glutéal, 152, 468
- iléo-cæcal, 273
- infra-patellaire, 494
- inguinal, 367
- inter-urétérique, 348
- ombilical
- - latéral, 249, 268, 341, 345
- - médial, 248, 249, 268, 341, 345, 378
- - médian, 249, 268, 341, 345
- palatin transverse, 57
- palmaire proximal, 398
- palmé du canal cervical, 352
- pharyngo-épiglottique, 65, 67, 69
- pubo-vésical, 249
- radial longitudinal, 398
- recto-sacral *(voir Pli utéro-sacral, Pli sacro-génital)*
- sacro-génital, 268, 345, 370 *(voir aussi Pli utéro-sacral)*
- salpingo-pharyngien, 66, 68

BIBLIOTHEQUE DE LA RECHERCHE BIBLIOGRAPHIQUE SCIENCE MEDICALE

BIBLIOTHEQUE DE LA RECHERCHE BIBLIOGRAPHIQUE SCIENCE MEDICALE

- semi-lunaire
- - de la conjonctive, 83, 84
- - du gosier, 68
- - du gros intestin, 276
- sublingual, 46, 56
- transverse du rectum, 371
- triangulaire du gosier, 68
- urétérique, 341, 342, 345
- uro-génital, 366
- utéro-sacral, 313, 341, 342, 370 *(voir aussi Pli sacro-génital)*
- vasculaire cæcal, 273, 345
- ventriculaire (corde), 80
- vésical transverse, 249, 341, 345, 353
- vésico-sacral, 345
- vestibulaire, 82
- vocal (corde), 64, 80, 82
Poche
- à air gastrique, 156
- de Rathke, 45
Poignet
- artères du, 449, 460
- dissection
- - profonde du, 447
- - superficielle du, 446, 454-456
- ligaments du, 441, 442
- mouvements du, 440
- nerfs du, 449, 459
- os du, 439, 443
- tendons du, 449, 457
Point
- central du périnée *(voir Périnée, Centre tendineux du périnée)*
- de McBurney, 275
- lacrymal, 83, 84
Poirier *(voir Espace de)*
Pôle du cerveau, 106, 108
Pomme d'Adam *(voir Proéminence laryngée)*
Pont, 107, 115, 116, 135, 136, 151
- acoustique interne, 99
- du septum alvéolaire (de Kohn), 201
Porte du foie, 277
Position
- de l'appendice, 275
- de l'estomac, 269
Poumon, 156, 163, 164, 193-195, **196-198**, 205, 208-210, 213, 214, 238-240, 315
- circulation sanguine intra-pulmonaire, 202
- coupe transversale du, 213
- *in situ*, 195
- lobe
- - inférieur droit, 324
- - inférieur gauche, 324
- - supérieur gauche, 237
- segments broncho-pulmonaires, 197, 198
- topographie du, 193, 194
- vaisseaux et nœuds lymphatiques du, 205
- vues externes du, 193-196
Poupart *(voir Ligament de)*
Précunéus, 107
Prépuce
- du clitoris, 354, 366
- du pénis, 344, 366
Pré-rolandique *(voir Artère pré-rolandique)*
Processus
- accessoire de la vertèbre lombale, 155
- alvéolaire du maxillaire, 4, 6, 8, 16, 37, 43
- articulaire
- - de la vertèbre, 154
- - - inférieur, 19-21, 154-156, 158, 159
- - - supérieur, 20, 21, 154, 155, 158, 159
- - inférieur, 154
- - supérieur du sacrum, 157
- axillaire, 180
- bifide, 20
- caudé du foie, 277
- ciliaire, 89-91
- clinoïde
- - antérieur, 8, 11, 155
- - postérieur, 11
- condylaire de la mandibule, 6, 15, 17
- coracoïde de la scapula, 183, 185, 186, 405-408, 411-415, 417, 419
- coronoïde
- - de l'ulna, 422, 423, 425, 429
- - de la mandibule, 6, 7, 15, 17, 42
- de l'atlas, 19, 30, 173
- de l'axis
- - épineux, 19, 173
- - transverse, 19, 30
- de l'ethmoïde, 36, 37, 44, 45
- de l'os
- - ethmoïde, 36, 37, 44, 45
- - maxillaire
- - - alvéolaire, 4, 6, 8, 37, 43
- - - frontal, 4, 6, 35, 37, 83
- - - palatin, 8, 10, 36-38, 57, 100
- - - zygomatique, 4, 10
- - occipital, 30
- - palatin
- - - orbitaire, 4, 37
- - - pyramidal, 10, 14
- - - sphénoïde, 37
- - sphénoïde
- - - épineux, 10
- - - ptérygoïde, 6, 8, 10, 14, 37, 38
- - temporal
- - - mastoïde, 6, 10, 15, 24, 27, 29, 30, 34, 58, 59, 100, 173
- - - styloïde, 6, 10, 14, 15, 18, 29, 30, 34, 58, 59, 67, 70
- - - zygomatique, 6, 10, 14
- - zygomatique
- - - frontal, 4
- de l'os maxillaire
- - palatin, 7
- de l'ulna
- - coronoïde, 422, 423, 425, 429
- - styloïde, 425, 439, 444
- de la mandibule
- - condylaire, 6, 15, 17
- - coronoïde, 6, 7, 15, 17
- de la scapula
- - coracoïde, 183, 185, 186, 405-408, 411-415, 417, 419
- de la tubérosité calcanéenne
- - médial, 531
- de la vertèbre
- - articulaire
- - - inférieur, 19-21, 154, 155, 158, 159
- - - supérieur, 10, 21, 154, 155, 158, 159
- de la vertèbre cervicale, 19, 20, 30, 137
- de la vertèbre lombale
- - accessoire, 155
- - mamillaire, 155
- - transverse, 155, 158, 159, 176, 192, 243, 330
- de la vertèbre thoracique, 154
- de Spence, 179, 180
- du cartilage
- - aryténoïde
- - - musculaire, 79, 80
- - - vocal, 79, 80
- - nasal septal, 35, 37, 38
- du coccyx, 157
- du cornet nasal inférieur, 37
- du foie
- - caudé, 277
- - papillaire, 277
- du maxillaire
- - alvéolaire, 4, 6, 8, 37, 43
- - frontal, 4, 6, 35, 37, 83
- - palatin, 8, 10, 36-38, 57, 100
- - zygomatique, 4, 10
- du pancréas, 281
- du radius, 425, 439
- - styloïde, 444
- du sacrum, 157
- du sphénoïde
- - épineux, 10
- - ptérygoïde, 6, 8, 10, 14, 37, 38
- du talus, 514, 515, 531
- épineux, 19, 20
- - de l'axis, 19, 173
- - de la vertèbre, 19, 20, 22, 152, 154, 155, 158, 159, 171, 173, 174, 176, 194, 237, 328
- - - lombale, 156
- - - thoracique, 156
- - du sphénoïde, 10
- ethmoïdal du cornet nasal inférieur, 37
- frontal
- - de l'os zygomatique, 4
- - du maxillaire, 4, 6, 35, 37, 83
- jugulaire de l'os occipital, 30
- mamillaire de la vertèbre lombale, 155
- mastoïde, 16
- - de l'os temporal, 6, 10, 15, 24, 27, 29, 30, 34, 58, 59, 100, 173
- musculaire du cartilage aryténoïde, 79, 80
- odontoïde *(voir Dent de l'axis)*
- orbitaire de l'os palatin, 4, 37
- palatin du maxillaire, 7, 8, 10, 16, 36-38, 57, 100
- postérieur du talus, 514, 515
- ptérygoïde du sphénoïde, 6, 8, 10, 14, 16, 37, 38
- pyramidal de l'os palatin, 10, 14, 16
- sphénoïde de l'os palatin, 37
- styloïde, 16, 42, 96
- - de l'os temporal, 6, 10, 14, 15, 18, 29, 30, 34, 58, 59, 67, 70
- - de l'ulna, 425, 439, 444
- - du radius, 425, 439, 444
- supérieur du sacrum, 157
- temporal de l'os zygomatique, 4, 6
- transverse, 19-21
- - de l'atlas, 19, 30, 173
- - de l'axis, 19, 30
- - de la vertèbre, 154, 156
- - - cervicale, 19, 20, 30, 137
- - - lombale, 155, 158, 159, 176, 192, 243, 330
- - - thoracique, 154, 184
- - du coccyx, 157
- - du tubercule, 20
- - - postérieur, 20
- - lombale, 156
- - thoracique, 154
- unciné
- - de l'ethmoïde, 36, 37, 44, 45
- - de la vertèbre cervicale, 20
- - du pancréas, 281, 327
- vaginal, 364
- vocal du cartilage aryténoïde, 79, 80
- xiphoïde, 178, 183-185, 187, 193, 195, 242, 243, 245, 324, 325
- zygomatique
- - de l'os temporal, 6, 10, 14
- - du maxillaire, 4, 10
Proéminence
- du canal semi-circulaire latéral, 94
- laryngée, 79
Promontoire
- de la cavité tympanique, 94, 95
- sacral, 157, 243, 330, 332-334, 336, 340, 342, 345, 390
Prostate, 163, 164, 249, 321, 339, 344, 348, 361-363, 367, 369, 396
- stroma fibro-musculaire, 362
- zone
- - centrale, 362
- - périphérique, 362
- - transitionnelle, 362
Protéoglycanes du noyau pulpeux du disque intervertébral, 159
Protubérance
- mentonnière, 1, 4, 17
- occipitale

BIBLIOTHEQUE DE LA RECHERCHE BIBLIOGRAPHIQUE SCIENCE MEDICALE

BIBLIOTHEQUE DE LA RECHERCHE BIBLIOGRAPHIQUE SCIENCE MEDICALE

- - externe, 6, 8, 10, 16, 152
- - interne, 11
Ptérion, 6
Pubis *(voir Os pubien)*
Pulpe
- dentaire, 63
- splénique, 282
- - blanche, 282
- - rouge, 282
Pulposus *(voir Noyau pulpeux)*
Pulvinar, 108, 111, 112, 115, 116, 140, 144-146
Pupille, 83
- dilatation de la, 90, 122, 133
- innervation de la, 163
Purkinje *(voir Fibre de)*
Putamen, 109, 111
Pylore, 269, 271, 294, 298, 325
Pyramide
- de la moelle, 115
- du cervelet, 114, 116, 145
- rénale, 311
Quadrants de l'abdomen, 244
Queue
- de cheval, 160, 161, 166, 176, 327
- du noyau caudé, 109, 111, 113
- du pancréas, 266, 281, 282, 308
- infundibulaire de la neuro-hypophyse, 148
Racine
- cervicale descendante *(voir aussi Racine de l'anse cervicale inférieure)*
- de l'anse cervicale
- - inférieure, 32, 34, 71, 76, 129, 130
- - supérieure, 32, 34, 71, 76, 129, 130
- de la dent, 63
- de la langue, 60, 64, 66, 67, 69, 80
- descendante de l'hypoglosse *(voir aussi Racine de l'anse cervicale supérieure)*
- du ganglion ciliaire
- - naso-ciliaire, 132, 133
- - oculo-motrice, 132, 133
- - parasympathique, 88, 122, 132, 133
- - ptérygo-palatin *(voir Nerf, rameau ptérygo-palatin du nerf maxillaire)*
- - sensitive, 88, 122, 123, 132, 133
- - sympathique, 88, 122, 132, 133
- du mésentère, 264, 268, 271, 281, 290, 313
- du nerf accessoire
- - crâniale, 127, 128
- - spinale, 128
- du nerf spinal
- - artères de la, 167, 168
- - dorsale, 115, 134, 135, 161, 165, 166, **177**, 254, 304, 395
- - rapport entre la vertèbre et la, 161, 166
- - rapport entre les méninges et la, 165, 166
- - veines de la, 169
- - ventrale, 115, 134, 135, 161, 165, 166, **177**, 188, 254, 300, 304, 395
- du nerf trijumeau (V)
- - motrice, 50, 132
- - sensitive, 50, 132
- du plexus brachial, 416
- du poumon, 190
- naso-ciliaire du ganglion ciliaire, 132, 133
- oculo-motrice du ganglion ciliaire, 132, 133
- parasympathique du ganglion ciliaire, 88, 122
- ptérygo-palatin du ganglion ciliaire *(voir Nerf, rameau ptérygo-palatin du nerf maxillaire)*
- pubienne
- - inférieure, 243, 330, 333, 334, 340, 348, 350, 473
- - supérieure, 243, 255, 330, 333, 334, 340, 344, 360, 361, 473-475, 480, 483, 486
- sensitive
- - du ganglion ciliaire, 88, 122, 123, 133
- - du nerf trijumeau (V), 50, 132
- sympathique du ganglion ciliaire, 88, 122, 132, 133
Radiographie
- de l'appendice, 275
- du cœur, 210
Radius, 422-429, 431, 434, 436-442, 444, 449, 452, 457 *(voir aussi Tête, Col)*
Rameau *(voir aussi Nerf, rameau)*
- cardiaque, 163
- communicant
- - blanc, 133-135, 163, 165, 166, 177, 188, 206, 224, **225**, 227, 228, 236, 254, 262, 297, 300, **303**, 304, 318, 388, 390, 392-395, 484, 485
- - gris, 33, 131, 133-135, 163, 165, 166, 177, 188, 206, 224, **225**, 227, 228, 236, 254, 262, 297, 300, **303**, 304, 317, 318, 388, 390, 392-395, 484-486
- de l'ischium, 473
- du nerf facial (VII), 164
- du nerf glosso-pharyngien (IX), 164
- du nerf oculo-moteur (III), 164
- du nerf spinal
- - dorsal, 2, 160, 165, 166, 175, 177, 188, 254
- - ventral, 165, 166, 177, 188, 254, 318, 392 *(voir aussi Nerf intercostal, Plexus (nerveux) brachial, Plexus (nerveux) cervical, Plexus (nerveux) lombo-sacral, Plexus (nerveux) sacral)*
- du sillon latéral, 106
Rampe
- tympanique de la cochlée, 94, 97, 98
- vestibulaire de la cochlée, 94, 97, 98
Raphé *(voir aussi Ligament)*
- du palais, 57
- du pénis, 366
- médian
- - du muscle élévateur de l'anus, 336, 337
- - du muscle mylo-hyoïdien, 58
- périnéal, 354, 366
- pharyngien, 67, 77, 231
- ptérygo-mandibulaire, 15, 17, 47, 49, 51, 57, 65, 68, 70
- uro-génital, 366
Rapports vertébraux des racines des nerfs spinaux, 161
Rate, 193, 194, 266, 267, 269, 278, 281, **282**, 320, 322-326
- artères de la, 283, 284
- coupe transversale de la, 282
- faces de la, 282
- *in situ*, 282
- veines de la, 289, 292
Rathke *(voir Poche de)*
Rayon-X *(voir Artériographie, Radiographie)*
Récepteurs de la toux, 207
Récessus *(voir aussi Cul-de-sac, Espace, Fosse)*
- axillaire, 467
- cochléaire du vestibule, 97
- costo-diaphragmatique, 191, 193-195, 210, 214, 227, 228, 309, 315, 324
- costo-médiastinal, 191, 193
- de la bourse omentale, 266, 268, 277, 321
- de la cavité pleurale, 193, 194, 227, 228, 309, 315
- de la fosse ischio-rectale, 249, 348, 350
- du 3e ventricule, 107, 109
- - infundibulaire, 109
- - optique, 107, 109
- - pinéal, 109
- - supra-pinéal, 109
- du 4e ventricule, 109, 116
- du petit sac péritonéal, 268, 321 *(voir aussi Récessus supérieur de la bourse omentale)*
- du sinus maxillaire, 43
- du vestibule
- - cochléaire, 97
- - elliptique, 97
- - sphérique, 97
- duodénal, 264, 271
- elliptique du vestibule, 97
- épitympanique, 94, 95
- iléo-cæcal, 273
- iléo-colique *(voir Récessus iléo-cæcal)*
- infundibulaire du 3e ventricule, 109
- intersigmoïdien, 265, 313
- latéral du 4e ventricule, 109, 116
- optique du 3e ventricule, 107, 109
- paraduodénal, 264
- pariéto-mésentérique, 264
- pharyngien, 36, 42, 66, 68
- pinéal du 3e ventricule, 109
- piriforme, 66, 80, 230
- recto-utérin *(voir Cul-de-sac recto-utérin)*
- rétro-cæcal, 265, 273
- sphéno-ethmoïdal, 36, 37
- sphérique du vestibule, 97
- subpoplité, 494, 495
- subscapulaire, 467
- supérieur
- - de la bourse omentale, 266, 268, 277, 321
- - du petit sac péritonéal, 268, 321 *(voir aussi Récessus supérieur de la bourse omentale)*
- supra-pinéal du 3e ventricule, 109
- vésico-utérin *(voir Cul-de-sac vésico-utérin)*
Rectum, 375, 397
Rectum (canal anal), 156, 163, 164, 258, 265, 268, 276, 308, 321, 335-337, 339-341, 343-346, 355, 362, **369-374**, 376-378, 390
- artères du, 376
- *in situ* (chez la femme et chez l'homme), 369
- muscle sphincter externe du (chez la femme et chez l'homme), 373
- veines du, 377
Réflexe
- autonome, 304
- d'Hering-Breuer, 207
- de l'éternuement, 207
- de la toux, 207
Région
- de l'abdomen latérale, 244
- épigastrique, 244
- fémorale, 257
- hypochondriaque, 244
- hypogastrique, 244
- iliaque *(voir Région inguinale)*
- ilio-cæcale, 273
- infra-glottique, 82
- inguinale, 244, 256, 257
- ombilicale, 244
- orale (pharyngienne)
- - artères de la, 72
- - muscles de la, 67, 70
- - nerfs de la, 71
- - vaisseaux et nœuds lymphatiques de la, 74, 75
- - veines de la, 73
- pubienne, 244
Reil *(voir Îlot de Insula)*
Rein, 163, 164, 176, 194, 226, 266-269, 271, 277, 278, 282, 308, 309, 311, 313, 315, 320, 322, 364, 378
- artères internes (intra-rénales), 312
- coupe transversale du, 311, 318
- droit, 326, 327
- gauche, 325-327
- *in situ*, 308, 309
- innervation du, 318
- nerfs du, 317
- rapports du, 308, 309, 315
- segments du, 312
- structure macroscopique, 311
- système vasculaire, 310
- vaisseaux et nœuds lymphatiques du, 316
Reissner *(voir Membrane de)*
Réseau veineux de la main, 402, 455
Rété *(voir les différents plexus)*
Rete testis, 368
Rétinaculum
- des extenseurs
- - du poignet, 402, 430-432, 446, 454-457
- - inférieur, 506, 507, 516, 517, 529
- - supérieur, 506, 507, 516, 517
- des fléchisseurs

BIBLIOTHEQUE DE LA RECHERCHE BIBLIOGRAPHIQUE SCIENCE MEDICALE

BIBLIOTHEQUE DE LA RECHERCHE BIBLIOGRAPHIQUE SCIENCE MEDICALE

- - de la cheville, 503-505, 516, 521, 522, 528
- - du poignet, 433, 441, 447, 449, 450, 452, 453, 460
- fibulaire (péronier)
- - inférieur, 505, 506, 513, 514, 516
- - supérieur, 503-506, 514, 516
- patellaire
- - latéral, 479-481, 493-495, 506-508
- - médial, 479, 480, 488, 493-495, 507, 508
- péronier *(voir Rétinaculum fibulaire)*
Rétine, 89, 90, 92, 121
Rétrécissement
- de l'œsophage, 230
- diaphragmatique, 230
- pharyngo-œsophagien, 230
- thoracique, 230
Retzius *(voir Espace rétro-pubien de)*
Ride gastrique, 232, 324 *(voir aussi Pli)*
Riolan *(voir Arcade de)*
Rolandique *(voir Artère rolandique)*
Rolando *(voir Sillon de)*
Rosenmüller *(voir Nœud lymphatique de Cloquet)*
Rosenthal *(voir Veine de)*
Rostrum du corps calleux, 107, 142, 146
Rotter *(voir Nœud lymphatique inter-pectoral)*
Sac *(voir aussi Col)*
- alvéolaire, 201
- endo-lymphatique, 98
- lacrymal, 83, 84
- péritonéal, 267, 321 *(voir aussi Bourse omentale)*
- scrotal, 364
Saccule de l'oreille interne, 94, 97, 98, 125
Sacrum, 152, 153, 156, **157**, 159, 161, 243, 330, 331, 334, 337, 338, 375
Santorini *(voir Conduit pancréatique accessoire)*
Scapha de l'oreille externe *(voir Fosse scaphoïde)*
Scaphoïde, 439-444, 454
Scapula, 177, 183, 188, 210, 238, 240, 241, **405**, **406**, 412, 413, 467 *(voir aussi Épine, Angle)*
- angle inférieur, 152
- bord
- - latéral (ou axillaire), 407
- - médial, 152
Schlemm *(voir Canal de)*
Schwalbe *(voir Ligne de)*
Scissure du poumon, 239
Sclère, 83, 85, 89-93
Scrotum, 329, 344, 364-366, 368, 373, 375, 383
Segment
- broncho-pulmonaire, 187, 197
- du poumon, 187, 197
- du rein, 312
Segmentation dermique *(voir Dermatomes)*
Sein (voir Glande mammaire)
Selle turcique, 7, 8, 11, 36, 38, 64
Semi-lunaire *(voir Os lunatum, Surface semi-lunaire de l'acétabulum)*
Septum
- atrio-ventriculaire, 213, 219-222
- de Denonvilliers *(voir Fascia de Denonvilliers)*
- de la fosse ischio-rectale, 370-373
- du fascia profond (de Buck), 359, 363
- du pancréas, 281
- du pénis, 359, 363
- du poumon, 202
- du scrotum, 344, 365, 368, 373, 383
- interalvéolaire, 17, 201
- interatrial, 217, 241
- intercaverneux du fascia profond (de Buck), 359, 363
- intermusculaire
- - de la cuisse, 479, 487, 488, 492
- - de la jambe, 510
- - du bras, 417, 418, 421, 431, 434, 465
- - - latéral, 417, 418, 421, 431, 434, 465
- - - médial, 417-419, 421, 431, 433, 434
- interventriculaire, 213, 217-222, 241
- nasal, 5, 8, 16, 36, **38**, 39, 41, 43, 45, 64, 66
- orbitaire, 83
- pellucidum, 107, 109, 111-113, 142, 144, 146, 148
- subsartorial, 479, 487, 488
- transverse fibreux de la fosse ischio-rectale, 370-373
Séreuse, 297 *(voir aussi Péritoine viscéral)*
- de l'appendice, 275
Sésamoïde *(voir Os sésamoïde)*
Shenton *(voir Cintre cervico-obturateur)*
Sibson *(voir Fascia de)*
Sillon
- anal intermusculaire, 370-372
- atrio-ventriculaire *(voir Sillon coronaire, Sillon du cœur)*
- calcanéen, 513
- calcarin du cerveau, 106-108, 112, 121
- carotidien, 11
- central du cerveau, 106, 107
- chiasmatique, 11
- collatéral du cerveau, 107, 108
- coronaire, 209, 211
- - du gland du pénis, 366
- costal, 184
- de l'artère
- - carotide interne, 11
- - occipitale, 10
- - temporale moyenne, 6
- - vertébrale, 19
- de l'hippocampe, 113
- de l'humérus, 405
- de l'insula, 106
- de la langue, 60
- de la moelle spinale
- - dorsal médian, 116, 165
- de la trompe auditive, 10
- de la veine cave inférieure, 277
- de Rolando, 106, 107
- de Sylvius, 106, 108, 142
- delto-pectoral, 398
- des vaisseaux iconflexes de la scapula, 406
- du 4e ventricule, 116
- - limitans *(voir Sulcus limitans du 4e ventricule)*
- - médian, 116
- du cerveau
- - calcarin, 106-108, 112, 121
- - central, 106, 107
- - collatéral, 107, 108
- - du cingulum du, 107
- - intra-pariétal, 106
- - latéral, 106, 108, 142
- - lunaire, 106
- - marginal, 107
- - occipital transverse, 106
- - occipito-temporal, 107, 108
- - olfactif, 108
- - orbitaire, 108
- - paracentral, 107
- - pariéto-occipital, 106, 107
- - post-central, 106
- - précentral, 106, 107
- - rhinal, 107, 108
- - temporal, 106, 108
- du cingulum du cerveau, 107
- du cœur
- - interventriculaire antérieur, 209, 241
- - interventriculaire postérieur, 211, 212
- du corps calleux, 107
- du gland, 366
- du muscle digastrique, 10
- du nerf
- - grand pétreux, 11, 99
- - petit pétreux, 11
- - radial, 406
- - spinal, 20
- - ulnaire, 406, 422
- du sinus
- - occipital, 11
- - pétreux inférieur, 8, 11
- - pétreux supérieur, 8, 11
- - sagittal supérieur, 9, 11
- - sigmoïde, 8, 11
- - transverse, 8, 11
- du vaisseau méningé
- - antérieur, 11
- - moyen, 8, 9, 11
- - postérieur, 11
- du vomer, 38
- frontal, 106
- hypothalamique, 107, 116, 148
- infra-orbitaire, 4
- intermusculaire, 370-372 *(voir aussi Ligne ano-cutanée, Ligne blanche de Hilton)*
- intertuberculaire de l'humérus, 405, 467
- interventriculaire du cœur
- - antérieur, 209, 241
- - postérieur, 211, 212
- intra-pariétal du cerveau, 106
- latéral du cerveau, 106, 108, 142
- limitans du 4e ventricule *(voir Sulcus limitans du 4e ventricule)*
- lunaire du cerveau, 106
- marginal du cerveau, 107
- mastoïdien, 10
- médian
- - de la langue, 60
- - du 4e ventricule, 116
- mylo-hyoïdien, 17
- naso-labial, 1
- naso-palatin, 38
- obturateur, 473
- occipital transverse du cerveau, 106
- occipito-temporal du cerveau, 107, 108
- olfactif du cerveau, 108
- orbitaire du cerveau, 108
- paracentral du cerveau, 107
- paracolique, 265, 273, 328, 341, 345
- pariéto-occipital du cerveau, 106, 107
- post-central du cerveau, 106
- précentral du cerveau, 106, 107
- préchiasmatique, 11
- rhinal du cerveau, 107, 108
- temporal du cerveau, 106, 108
- terminal, 60, 211
- trachéo-œsophagien, 70
- transverse occipital du cerveau, 106
- uro-génital, 366
- vertébral, 23
Sinus *(voir aussi Récessus)*
- anal, 371
- aortique, 210, 220
- carotidien, 126, 131, 132, 137, 207
- caverneux, 87, 105, 137, 141
- confluent des, 105, 145, 146
- coronaire, 211-215, 218, 220, 241
- de la dure-mère, 105, 145, 146
- de Valsalva, 220, 221
- droit, 99, 104, 105, 107, 110, 145-147, 150
- du péricarde
- - oblique, 212, 213, 241
- - transverse, 209, 212, 217, 218
- du tarse, 511, 512
- épididymaire, 368
- frontal, 7, 8, 36-38, 43-45, 64
- intercaverneux, 104
- lactifère, 179
- maxillaire, 5, 7, 42-45, 53-55, 86
- occipital, 104, 145
- paranasal, 43-45 *(voir aussi les différents sinus paranasaux)*
- pétreux
- - inférieur, 12, 104, 105
- - supérieur, 55, 99, 104, 105
- prostatique, 362, 363
- rectal *(voir Sinus anal)*
- rénal, 311, 317
- sagittal
- - inférieur, 101, 104, 105, 145-147
- - supérieur, 101-105, 107, 110, 145, 146, 150, 151
- sigmoïde, 55, 99, 105, 150

BIBLIOTHEQUE DE LA RECHERCHE BIBLIOGRAPHIQUE SCIENCE MEDICALE

BIBLIOTHEQUE DE LA RECHERCHE BIBLIOGRAPHIQUE SCIENCE MEDICALE

- - sphéno-pariétal, 104
- sphénoïdal, 7, 8, 36-38, 43-45, 55, 64, 68, 85, 105, 138
- sphéno-pariétal, 105
- transverse de la dure-mère, 104, 105, 145, 146, 150
- uro-génital, 367
- veineux, 105 *(voir aussi les différents sinus veineux)*
- - de la dure-mère, 105
- - de la sclère, 90, 93 *(voir aussi Canal de Schlemm)*
Sinusoïde du foie, 278, 279
Skene *(voir Glande de)*
Sous-muqueuse
- de l'intestin, 305
- de l'œsophage, 69, 232
Sphénoïde, 4, 6, 8, 10, 11, 14, 15, 37, 38, 42
- grande aile, 7
- petite aile, 5
Sphincter
- anal *(voir Muscle sphincter de l'anus)*
- d'Oddi *(voir Sphincter de l'ampoule hépato-pancréatique)*
- de Boyden *(voir Sphincter du conduit cholédoque)*
- de l'ampoule hépato-pancréatique, 280, 306
- de la pupille *(voir Muscle sphincter de la pupille)*
- du conduit
- - cholédoque, 280
- - pancréatique, 280
- inférieur de l'œsophage, 230
- palato-pharyngien, 65
- urétral *(voir Muscle sphincter de l'urètre)*
Splénium du corps calleux, 107, 108, 111, 113, 116, 144-147, 151
Spondylophytes *(voir Ostéophytes)*
Squelette *(voir aussi Os)*
- fibreux du cœur, 219, 220
- osseux
- - de l'abdomen, 243
- - de la tête et du cou, 15
- - du pelvis, 330
- - du thorax, 183
Stades de développement
- de l'utérus, 349
- des organes génitaux, 366
- des sinus paranasaux, 45
Stapès, 94-96, 98
Sténon *(voir Conduit parotidien (de Sténon), Glande parotide)*
Sternum, 64, 177, 183, 185, 187, 188, 191, 213, 237, 241, 409 *(voir aussi Corps, Processus)*
Striatum, 111
Strie
- médullaire du thalamus, 107, 112, 116
- olfactive, 120
- terminale, 109, 112, 113
Stroma fibro-musculaire (de la prostate), 362
Substance
- adamantine, 63
- blanche, 151, 165
- éburnée, 63
- grise, 151, 165
- interpédonculaire *(voir Substance perforée postérieure)*
- noire, 108, 118
- perforée
- - antérieure, 108, 115, 120
- - postérieure, 108, 115
Sulcus limitans du 4e ventricule, 116
Surface *(voir aussi Face, Lame)*
- articulaire
- - aryténoïdienne, 79
- - de l'acétabulum, 396
- - de l'uncus, 20
- - de la côte, 184
- - du radius, 444
- - du tibia, 495, 500, 501
- - inférieure, 20
- - lombo-sacrale, 157
- - pour C3, 19
- - pour l'atlas, 19
- - pour l'axis, 19
- - pour le condyle ocipital, 19
- - pour le ligament transverse de l'atlas, 19, 23
- - supérieure, 20
- - thyroïdienne, 80, 82
- auriculaire du sacrum, 157, 159
- de l'axis
- - pour C3, 19
- - pour l'atlas, 19
- - pour le ligament transverse, 19, 23
- de la dent pour le ligament transverse, 19, 23
- éversée, 159
- patellaire du fémur, 476
- semi-lunaire de l'acétabulum, 474
- zygapophysaire, 21
Sustentaculum tali, 512-515, 531
Suture
- coronale, 4-9, 14
- frontale, 14
- fronto-pariétale *(voir Suture coronale)*
- intermaxillaire, 10, 35
- interpariétale *(voir Suture sagittale)*
- lambdoïde, 5-9, 14
- métopique, 14
- occipito-mastoïdienne, 16
- palato-maxillaire, 10
- pariéto-occipitale *(voir Suture lambdoïde)*
- sagittale, 5, 9, 14
- sphéno-occipitale, 64
- squameuse, 14
Sylvius *(voir Sillon de, Sillon latéral du cerveau)*
Sympathique *(voir Système nerveux sympathique)*
Symphyse pubienne, 242, **243**, 255, 256, 258, 329-334, 336-339, 343, 344, 346, 355, 357, 358, 361, 380, 396, 397, 530
Synchondrose
- de la 1re côte, 404
- manubrio-sternale, 404
- sphéno-occipitale, 64
- sterno-costale, 404
- xiphosternale, 324
Système
- biliaire intra-hépatique, 279
- de conduction du cœur, 222
- nerveux autonome, 53, 117-119, 122-124, 126, 127, **131**, 132-135, **163**, **206**, 207, 224, 225, 236, **297**, 298-307, 317-319, 387, 388, 390, 392-395
- nerveux parasympathique, 53, 122-124, 126, 127, 133-135, 164, 207, 224, 300, 303, 304, 306, 307, 318, 392-395
- nerveux sympathique, 53, 122-124, 133-135, 163, 207, 224, 225, 300, 303, 304, 306, 307, 318, 319, 392-395
- reproductif *(voir Organes génitaux)*
Tabatière anatomique, 398, 430, 454, 456, 457
Taenia *(voir Ténia)*
Talus , 531 *(voir aussi Tête, Processus, Trochlée)*
Tarse
- de la paupière, 83, 85, 86
- os du *(voir Os du pied)*
Tectum, 151 *(voir aussi Lame tectale, Lame quadrigéminale)*
Tegmen tympani, 94, 95
Tegmentum du mésencéphale, 116
Tendon, 152, 398 *(voir aussi les différents muscles)*
- calcanéen, 468, 503-506, 514, 516
- commun
- - des extenseurs, 398, 427, 430, 431, 447-457, 468
- - des fléchisseurs, 398, 428, 429, 432, 447-457, 488
- conjoint, 246, 247, 249, 255
- crico-pharyngien, 69
- d'Achille, 468, 503-506, 514, 516
- d'origine du muscle transverse de l'abdomen, 172, 173, 176, 248, 250, 251, 309
- de l'obturateur interne, 530
- de la cheville, 514, 516-518
- des extenseurs, 427, 430, 431, 447-457
- - central, 458
- des fléchisseurs, 428, 429, 447-457
- du biceps brachial, 238, 239
- du biceps fémoral, 497
- du diaphragme central *(voir Diaphragme, Centre tendineux du diaphragme central)*
- du fléchisseur
- - des orteils, 522
- du grand dorsal, 239, 240
- du long palmaire, 398
- du muscle fléchisseur superficiel des doigts, 429
- du muscle gracile, 468
- du muscle stapédien, 95
- du muscle temporal, 46
- du muscle transverse de l'abdomen, 328
- du périnée *(voir Périnée, Centre tendineux du périnée)*
- du petit psoas, 258
- du plantaire, 482, 503, 504, 510
- du quadriceps fémoral, 468, 479, 488, 492-494, 498, 506-508
- du semi-membraneux, 497
- du semi-tendineux, 493
- intermédiaire du muscle digastrique, 27, 28, 47, 58, 59
- intersection tendineuse, 178, **242**, 329
- patellaire *(voir Ligament patellaire)*
Ténia
- du 4e ventricule, 116
- du côlon
- - libre, 265, 273, 274, 276, 369, 372
- - mésocolique, 273, 274, 276
- - omental, 273, 276
Tenon *(voir Capsule de)*
Tente du cervelet, 88, 104, 105, 107, 145, 146
Terminaison des muscles *(voir aussi les tableaux de fin de section)*
- de l'avant-bras, 437, 438
- de l'épaule, 404-406
- de la cuisse, 477, 478
- de la hanche, 477, 478
- de la jambe, 502
- du bras, 405, 406
- scalène, 30
Testicule, 321, 344, 364, 365, 367, 368, 383, 394
Tête *(voir aussi les différentes régions associées)*
- anatomie de surface, 1
- de l'épididyme, 365, 368
- de l'humérus, 405-407, 467
- de la côte, 183, 184, 241
- de la fibula, 479-481, 493, 494, 496-498, 500, **501**, 504-508, 529
- de la mandibule, 6, 17
- des os métacarpiens, 443, 444
- des os métatarsiens, 511
- des phalanges (de la main), 443, 444
- des phalanges (du pied), 507
- du fémur, 331, 396, 474, 476, 530
- du malléus, 125
- du noyau caudé, 111-113, 144, 146, 151
- du pancréas, 281, 323, 326
- du radius, 417, 422, 423, 425
- du talus, 512, 531
Thalamus, 107, 109, 111, **112**, 113, 115, 116, 145, 146, 148, 303
Thébésius *(voir Valvule de, Valvule du sinus coronaire)*
Thorax
- anatomie de surface, 178
- artères du, 187, 188, 233 *(voir aussi les artères des différents organes associés)*
- coupe coronale du, 214
- coupe transversale du, 213
- muscles du, 185-187
- nerfs du, 185, 188, 206 *(voir aussi les nerfs des différents organes associés)*
- os du, 183
- vaisseaux et nœuds lymphatiques du, 181, 205, 235

BIBLIOTHEQUE DE LA RECHERCHE BIBLIOGRAPHIQUE SCIENCE MEDICALE

BIBLIOTHEQUE DE LA RECHERCHE BIBLIOGRAPHIQUE SCIENCE MEDICALE

- veines du, 187, 234 *(voir aussi les veines des différents organes associés)*
- viscères du *(voir les viscères des différents organes associés)*
Thymus, 208, 227, 228, 239
Tibia, 468, 495, 497, 498, **500**, **501**, 507, 508, 510, 513, 514, 516-518, 531 *(voir aussi Condyle, Bord)*
Tige
- hypophysaire, 115, 141, 148
- pituitaire *(voir Tige hypophysaire)*
Tissu
- adipeux, 26, 245 *(voir aussi Tissu graisseux)*
- fibro-adipeux alaire, 35, 37
- graisseux
- - de l'espace épidural, 166
- - de l'espace rétro-pubien, 247
- - de l'orbite *(voir Corps adipeux de l'orbite)*
- - de la fosse ischio-rectale, 355, 358
- - de la glande mammaire, 179
- - du médiastin antérieur, 196
- - extra-péritonéal, 265, 390
- - pararénal, 176, 315
- - périrénal, 176, 315
- - sous-cutané de l'abdomen, 245, 248, 321, 344, 355, 358, 359
Toile choroïdienne du 3e ventricule, 109, 112, 146
Tomodensitométrie abdominale, 322
Tonsille
- cérébelleuse, 114, 116, 145
- linguale, 60, 64, 68, 80
- palatine, 47, 56, 57, 60, 64, 66, 68
- pharyngienne, 36, 38, 64, 66-68, 151
Topographie
- de l'œsophage, 230
- de la glande thyroïde, 76
- des viscères abdominaux, 244
- du nerf spinal, 160, 177
- du périnée, 358
- du poumon, 193, 194
- du rein, 309
Torus
- de l'élévateur, 66
- tubaire, 36, 38, 66, 68
Toux, récepteurs de la, 207
Trabécule
- charnue, 217
- de l'angle irido-cornéen, 90
- fibreuse de l'adéno-hypophyse, 148
- septo-marginale, 217, 221, 222
- splénique, 282
Trachée, 15, 26-28, 64, 65, 70, 76-80, 127, 163, 164, 193, 195, **199**, 200, 203, 204, 208, 210, 214, 227, 229-231, 233, 238, 239
- bifurcation, 237, 251
Tractus
- biliaire, 280
- - innervation du, 306
- du nerf trijumeau (V), 117, 118, 123, 126, 127
- hypothalamo-hypophysaire, 148
- ilio-tibial, 468, 479, **481**, 482, 489, 492-495, 497, 501, 503, 506-508
- mamillo-thalamique (de Vicq d'Azyr), 148
- olfactif, 39, 107, 108, 115, 120
- optique, 108, 109, 113, 115, 121, 140, 145
- tecto-spinal, 133
- tubéro-hypophysaire, 148
Tragus de l'oreille externe, 1, 95
Trajet
- de la vue, 121
- du goût, 136
Trapèze, 439, 440, 442-445, 449, 454
Trapézoïde, 439, 440, 442-444
Treitz *(voir Muscle du duodénum)*
Treves *(voir Pli avasculaire de)*
Triade porte extra-hépatique, 267, 271, 278, 281, 325
Triade porte hépatique, 267, 271, 278, 281
Triangle *(voir aussi Trigone)*
- anal, 358
- d'auscultation, 152, 241, 250, 409
- d'Hesselbach, 249, 255
- de Calot *(voir aussi Triangle hépato-cystique (de Calot))*
- de Petit, 152, 171, 250
- delto-pectoral, 242, 409
- du cou, 25, 26, 171, 175, 185
- hépato-cystique, 280, 284
- inguinal *(voir Trigone inguinal)*
- lombal, 152, 171, 250
- lombo-costal, 192
- lumineux, 95
- périnéal, 358
- sterno-costal, 187
- suboccipital, 175
- uro-génital, 358
Trigone *(voir aussi Triangle)*
- collatéral, 112
- de la vessie, 344, 346, 348, 362, 363
- fibreux du cœur, 219
- habénulaire, 112, 116
- hypoglossal, 116
- inguinal, 249, 255
- lombo-costal, 192, 258
- olfactif, 120
- rétromolaire, 17
- vagal, 116
- vertébro-costal *(voir Trigone lombo-costal)*
Triquétrum, 439, 440, 442-444
Trochanter du fémur
- grand, 331, 396, 397, 530
- petit, 330, 331, 530
Trochlée
- de l'humérus, 405, 406, 422, 423
- du muscle oblique de l'œil, 86
- du talus, 511, 512, 531
- fibulaire, 511-513
- péronière *(voir Trochlée fibulaire)*
Trolard *(voir Veine de)*
Trompe
- auditive, 10, 36, 49, 57, 64-68, 94-96, 98, **100**, 126, 127 *(voir aussi Cartilage de la trompe auditive)*
- d'Eustache *(voir Trompe auditive)*
- de Fallope *(voir Trompe utérine)*
- pharyngo-tympanique *(voir Trompe auditive)*
- utérine, 340-342, 350-353, 367, 378, 390, 393
Tronc (artériel)
- atrio-ventriculaire (AV) (faisceau de His), 222
- brachio-céphalique, 33, 76-78, 137, 139, 187, **190**, 203, 208-211, 214, 229, 233, 238
- cœliaque, 192, 226, 229, 233, 259, 264, 268, 271, 281, **283**, 284-287, 300, 303, 307, 308, 310, 321, 322, 325, 326, 388
- costo-cervical, 33, 137, 139, 170
- du corps calleux, 107, 142
- méningo-hypophysaire, 138
- pulmonaire, 203, 209, 210, 212, 214, 217, 221, 222, 226, 237, 240
- thyro-cervical, 32-34, 71, 72, 76-78, 137, 139, 170, 229, 233, 414
Tronc (lymphatique) *(voir aussi Conduit thoracique)*
- broncho-médiastinal, 205
- intestinal, 261, 295
- jugulaire, 74, 205, 295
- lombal, 261, 295, 297, 316
- subclavier, 74, 205, 261, 295
Tronc (nerveux)
- du plexus brachial, 30, 416
- - inférieur, 410
- - moyen, 410
- - supérieur, 410
- lombo-sacral, 262, 317, 388, 483-486, 525, 526
- sympathique, 42
- - cervical, 26, 53, 71, 72, 126, **131**, 132-135, 223-225, 236
- - lombal, 192, 225, 258, **262**, 297, 302, 303, 317, 319, 321, 328, 341, 345, 387, 388, 390, 392-394, 484-486
- - sacral, 317, 484, 486
- - thoracique, 53, 133-135, 188, 191, 206, **206**, 213, 223-225, 227, 228, 236, 254, 297, 300, 303, 304, 306, 307, 392-394
- vagal
- - antérieur, 127, 206, **236**, 258, 297-302, 306, 307, 317, 319, 388
- - postérieur, 127, **236**, 258, 297-302, 306, 307, 317, 319, 388
Tronc (veineux) spléno-mésentérique, 292
Tronc cérébral, 115, 117, 118
Trou nourricier du fémur, 476, 500
Tuber
- cinereum, 107, 108, 115, 148
- du cervelet, 114, 116, 145
Tubercule
- anal, 366
- antérieur, 19, 20
- - de l'atlas, 19, 23, 36
- - de la vertèbre C6, 22
- - du processus transverse de la vertèbre cervicale, 20, 21
- - du thalamus, 112
- articulaire de l'os temporal, 6, 10, 18, 49
- carotidien de Chassaignac, 21, 22
- carré, 476
- corniculé, 66, 67, 80
- coronoïde de la clavicule, 404
- costal, 183, 184
- cunéiforme, 66, 67, 80, 115, 116
- de Darwin, 95
- de Gerdy, 481, 494, 496, 500
- de l'adducteur, 476, 480, 496 *(voir aussi Épicondyle du fémur médial)*
- de l'atlas, 19, 23, 36, 172, 173
- de l'auricule (de Darwin), 95
- de l'humérus
- - majeur, 405-408, 413, 417, 420, 467
- - mineur, 405-408, 417
- de l'oreille externe, 95
- de l'os temporal, 6, 10, 18, 49
- de la clavicule, 404
- de la crête iliaque, 243, 330, 473
- de la lèvre supérieure, 1, 56
- de la scapula
- - infra-glénoïdal, 405, 406
- - supra-glénoïdal, 405
- de la selle turcique, 11
- de la vertèbre C6, 22
- de la vertèbre cervicale, 20
- distal du radius, 398
- dorsal du radius (de Lister), 439
- du ligament transverse de l'atlas, 19 *(voir Atlas)*
- du processus transverse, 20
- du pubis, 333
- du radius, 439
- du scaphoïde, 439, 441, 443
- du talus, 511
- du thalamus, 112
- du trapèze, 439, 441, 443
- génien, 58
- génital, 366
- gracile, 115, 116
- iliaque, 333, 334
- infra-condylaire, 481, 494, 496, 500
- infra-glénoïdal de la scapula, 405, 406
- intercondylaire du tibia, 500, 501
- labio-scrotal, 366
- majeur, 407
- mentonnier de la mandibule, 4, 17
- olfactif, 120
- pharyngien de la partie basilaire de l'os temporal, 10, 22, 38, 64, 65, 67, 68
- postérieur, 19, 20
- - de l'atlas, 172, 173

BIBLIOTHEQUE DE LA RECHERCHE BIBLIOGRAPHIQUE SCIENCE MEDICALE

BIBLIOTHEQUE DE LA RECHERCHE BIBLIOGRAPHIQUE SCIENCE MEDICALE

- - du processus transverse de la vertèbre cervicale, 20, 21
- pubien, 242, **243**, 246, 247, 256, 258, 329, 330, 333, 334, 338, 339, 355, 360, 473, 479, 480
- supra-glénoïdal de la scapula, 405
- trigéminal, 116
Tubérosité
- calcanéenne, 503, 504, 512, 513, 515, 519, 520, 522
- deltoïdienne, 405, 406
- du 1er os métatarsien, 512, 515-517
- du 5e os métatarsien, 511, 512, 522-524, 531
- du calcanéus, 531
- du cuboïde, 512, 515, 523
- du naviculaire, 511, 512, 515, 518, 523
- glutéale du fémur, 476
- iliaque, 243, 330, 473
- ischiatique, 159, 222, 330, 332, 333, **334**, 337, 339, 355, 356, 358-361, 370, 373, **473**, 474, 475, 482, 489, 490, 530
- maxillaire, 6, 16
- pariétale, 14
- radiale, 417, 422, 423, 425
- sacrale, 157
- tibiale, 468, 479, 480, 493-496, 498, 500, 501, 506, 507
- ulnaire, 417, 422, 425
Tubule
- dentaire, 63
- mésonéphrique, 367
- séminifère, 368
Tunique
- fibreuse du bulbe de l'œil, 89
- séreuse de la rate, 282
- vaginale du testicule, 364
Turbine *(voir Cornet nasal)*
Tympan *(voir Membrane tympanique)*
Tyson *(voir Glande de)*
Ulna, 422-424, **425-431**, 436-442, 449, 452, 457 *(voir aussi Olécrâne, Processus)*
Uncus, 20, 21
- de l'encéphale, 107, 108, 120
- de la vertèbre cervicale, 20
Uretère, 249, 257, 260, 265, 268, 297, 308, 311, **313**, 314, 328, 340-346, 350, 352, 353, 362, 369, 370, 378-382, 388, 390, 395
Urètre, 258, 335-337, 339, 346-348, 351, 356, 359, 361, 362, **363**, 367
- féminin, 346, 348, 355, 356, 397
- masculin
- - caverneux *(voir Urètre masculin spongieux)*
- - membranacé, 361, 363, 395
- - partie bulbaire de, 362, 363
- - partie libre (pénienne), 362, 363
- - prostatique, 348, 363, 396
- - spongieux, 348, 362, 363
Utérus, 340-342, 346, 350, 351, **352**, 355, 367, 369, 375, 378, 390, 392, 393
- croissance, 349
Utricule
- prostatique, 362, 363, 367
- vestibulaire, 94, 97, 98, 125
Uvule, 56, 66-68
- de la vessie, 362, 363
- du cervelet, 114, 116, 145
Vagin, 335-337, 340, 346-348, **350**, 351-353, 355, 356, 366, 367, 369, 373, 375, 378, 393, 397
Vaisseau lymphatique *(voir aussi Nodule lymphatique, Nœud lymphatique)*
- anal, 296
- de Kerckring, 278
- de l'estomac, 293
- de l'intestin
- - grêle, 295
- - gros, 296
- de l'œsophage, 235
- de la glande mammaire, 181
- de la langue, 75
- de la main, 403
- de la paroi abdominale postérieure, 261
- de la région orale, 74
- de la tête, 74
- de la trachée, 199
- de la vessie, 316
- des organes génitaux
- - féminins, 384
- - masculins, 386
- du cou, 74, 75
- du foie, 279
- du membre inférieur, 472
- du membre supérieur, 403
- du pancréas, 294
- du pelvis
- - féminin, 384
- - masculin, 386
- du périnée féminin, 385
- du pharynx, 75
- du poumon, 205
- du rein, 316
- hépatique, 279
- intra-rénal, 316
- péri-anal, 296
- prostatique, 386
- testiculaire, 386
Vaisseau sanguin *(voir aussi Artère, Veine)*
- iléal, 290
- innervation des, 225
- jéjunal, 290
- palatin, 12
- sphéno-palatin, 12
Vallécule épiglottique, 60, 68
Valsalva *(voir Sinus de)*
Valve
- aortique, 210, 214, 218-222
- atrio-ventriculaire
- - droite (tricuspide), 213, 217, 219-221, 241
- - gauche (mitrale), 213, 218-222, 241
- de Hasner, 84
- de Houston *(voir Pli du rectum)*
- de Kerckring *(voir Pli circulaire)*
- du cœur, 210, 219, 220
- du rectum *(voir Pli du rectum)*
- iléo-cæcale, 274
- mitrale, 210, 213, 214, 218-222, 241
- pulmonaire, 210, 217, 219, 222
- semi-lunaire, 220
- tricuspide, 210, 213, 214, 217, 219-221, 241
Valvule
- anale, 371
- d'Eustache, 217
- de la veine cave inférieure, 217
- de Thébésius, 217
- du foramen ovale, 218
- du sinus coronaire, 217
Variation
- de forme
- - de l'estomac, 269
- - du foie, 278
Variations
- de l'estomac, 269
- de position
- - des artères
- - - bronchiques, 204
- - - de l'œsophage, 233
- - des conduits
- - - cholédoques, 280
- - - pancréatiques, 280
- - des sinus paranasaux avec l'âge, 45
- - du foie, 278
Vater *(voir Papille duodénale majeure)*
Veine *(voir aussi Sinus veineux)*
- accessoire, 240
- - céphalique, 401, 402
- - hémi-azygos, 204, 228, 234
- - saphène, 470, 471
- affluente latérale, 145
- alvéolaire
- - inférieure, 47, 73
- - supéro-postérieure, 73
- anastomose entre
- - les veines jugulaires antérieure et interne, 31, 73
- - les veines lombale et hémi-azygos, 310
- anastomotique, 101, 103
- - inférieure (de Labbé), 103, 146
- - supérieure (de Trolard), 103
- angulaire, 3, 73, 87
- antérieure de la face *(voir Veine faciale)*
- appendiculaire, 291, 292
- auriculaire postérieure, 3, 32, 73
- axillaire, 186, 195, 214, 252, 403, 412
- azygos, 189, 191, 192, 203, 204, 206, 213, 227, 229, **234**, 237, 240, 241, 258, 324
- basale de Rosenthal, 145-147
- basilique, 398, 401-403, 415, 421, 436, 455
- basi-vertébrale, 169
- brachiale, 415, 421
- brachio-céphalique, 73, 76, 77, 187, 203, 205, 208, 209, 227-229, 234
- - droite, 170, 189, 238
- - gauche, 170, 189, 214, 238
- branche tubaire des vaisseaux ovariques, 382
- bronchique, 204
- cæcale, 291, 292
- cardiaque, 215
- - moyenne, 211
- caudée, 146, 147
- cave
- - inférieure, 176, 191, 203, 206, 211-214, 217, 218, 220, 222, 226, 227, 229, 234, 237, **260**, 266-268, 271, 277, 281, 286, 289, 308, 310, 315, 320, 322-328, 341, 345, 376-381, 390
- - supérieure, 76, 77, 189, 190, 203, 208-212, 214, 217, 221, 222, 226, 227, 234, 237, 239-241
- centrale
- - de la moelle spinale, 169
- - de la rétine, 89, 92, 93
- - du foie, 278, 279
- céphalique, 178, 185, 186, 214, 252, 398, **401**, 402, 403, 409, 412, 415, 421, 436, 455
- cérébelleuse, 145
- cérébrale
- - antérieure, 145-147
- - en pont, 101, 103
- - grande (de Galien), 104, 105, 107, 110, 116, 145-147, 150, 151
- - interne, 101, 109-112, 145-147, 150
- - latérale directe, 146, 147
- - profonde, 101, 103, 105, 145-147
- - superficielle, 101-103, 105, 146
- - supérieure, 103
- cervicale
- - profonde, 170
- - transverse, 174
- choroïdienne, 93
- - supérieure, 101, 146, 147
- ciliaire antérieure, 90, 92, 93
- circonflexe humérale, 401
- colique
- - droite, 290-292
- - gauche, 291, 292
- - moyenne, 281, 290-292
- communicante, 170
- conjonctivale, 93
- coronaire *(voir Veine gastrique gauche)*
- crémastérique, 256, 379
- de Galien *(voir Veine cérébrale grande (de Galien))*
- de l'atrium gauche, 211, 212, 215, 218
- de l'avant-bras, 401, 402, 436
- de l'épaule, 401
- de l'estomac, 289
- de l'intestin, 290, 291
- - grêle, 290
- - gros, 291
- de l'œil, 92
- de l'orbite, 87

BIBLIOTHEQUE DE LA RECHERCHE BIBLIOGRAPHIQUE SCIENCE MEDICALE

BIBLIOTHEQUE DE LA RECHERCHE BIBLIOGRAPHIQUE SCIENCE MEDICALE

- de l'orteil, 470
- de l'uncus, 146
- de la bouche, 73
- de la citerne cérébello-médullaire, 145
- de la colonne vertébrale, 169
- de la conjonctive, 92
- de la cuisse, 246, 247, 252, 256, 257, 260, 358, 379, 385, 470-472, 480, **487**, 488, 492
- de la fosse crânienne postérieure, 145
- de la jambe, 503-505, 507, 508
- de la main, 402, 455
- de la moelle spinale, 169
- de la paroi abdominale, 252, 260
- de la paupière, 87
- de la rate, 289
- de la rétine, 89 *(voir aussi Veinule de la rétine)*
- de la vertèbre, 169
- de Labbé, 103, 146
- de Marshall *(voir Veine oblique de l'atrium gauche)*
- de Rosenthal, 145-147
- de Trolard, 103
- de Vésale *(voir Veine émissaire de Vésale)*
- des viscères pelviens, 378, 380-383
- digitale
- - dorsale (de l'orteil), 470
- - dorsale (du doigt), 402, 455
- - palmaire, 402
- diploïque, 101, 103
- dorsale
- - profonde
- - - du clitoris, 335-337, 340, 343, 346, 357
- - - du pénis, 245, 252, 339, 344, 359, 361, 379, 381, 383
- - superficielle du pénis, 245, 329, 359, 381
- droite, 290
- du bras, 401
- du canal anal, 377
- du cerveau, 145-147, 149
- du cervelet, 145
- du clitoris, 260, 335-337, 340, 343, 346
- du cœur, 215
- du côlon, 291
- du corps ciliaire, 92
- du cou, 31, 73
- du coude, 401, 403, 416
- du crâne, 101
- du cuir chevelu, 3
- du doigt, 402, 455
- du duodénum, 289
- du foie
- - centrale, 279
- - sublobaire, 279
- - sublobulaire, 279
- du membre inférieur, 470, 471
- du noyau caudé, 146, 147
- du pénis
- - dorsale
- - - profonde, 245, 252, 260, 339, 344, 359, 361, 379, 381, 383
- - - superficielle, 245, 252, 329, 359, 381
- - superficielle latérale, 341, 359
- du pharynx, 73
- du pont, 145
- du poumon, 203
- du rein, 310, 311 *(voir aussi Veine rénale)*
- du septum pellucidum, 146, 147
- du sillon médian, 169
- du tronc, 252
- du ventricule de la fosse crânienne, 147
- du ventricule gauche du cœur, 215
- du vermis, 145, 147
- émissaire, 101, 103
- - condylaire, 170
- - de Vésale, 73
- - mastoïdienne, 3, 12, 101, 170
- - occipitale, 101
- - pariétale, 3, 101
- en pont, 103, 104, 150
- épigastrique
- - inférieure, 247, 249, **252**, 255-257, 260, 268, 341, 345, 378, 379, 381
- - superficielle, 242, 245, 252, 260, 329, 470, 487
- - supérieure, 186, 187, 189, 247, 252
- épiploïque *(voir Veine omentale)*
- épisclérale, 92, 93
- faciale, 3, 31, 32, 42, 46, 47, 59, 73, 87
- - commune, 32
- - profonde, 3, 73
- - transverse, 3, 73
- fémorale, 396, 397, 530 *(voir Veine de la cuisse)*
- fibulaire (péronière), 503, 510
- gastrique
- - courte, 234, 268, 282, 289, 292
- - droite, 234, 289, 290, 292
- - gauche, 234, **289**, 290-292
- gastro-épiploïque *(voir Veine gastro-omentale)*
- gastro-omentale, 234, 282, 289, 291, 292
- glutéale, 260, 291
- hémi-azygos, 189, 191, 192, 213, 234
- - accessoire, 189, 204, 228, 234, 240
- - hémi-azygos, 240
- hémorroïdale *(voir Veine du canal anal, Veine rectale)*
- hépatique, 226, 229, 234, 260, 268, 277, 278, 289
- hippocampale, 147
- humérale, 401
- hypophysaire, 141, 149
- hypothalamique, 149
- iléale, 290, 291
- iléo-colique, 290-292
- iliaque
- - circonflexe
- - - profonde, 249, 257, 260, 343, 381
- - - superficielle, 242, 245, 252, 260, 329, 470, 487
- - commune, 260, 265, 377, 379, 381, 390
- - externe, 249, 255-257, 260, 273, 291, 340-342, **343-345**, 353, 370, 377, 379, 381, 488
- - interne, 260, 291, 343, 350, 377, 379, 381
- ilio-lombale, 260
- infra-orbitaire, 3, 73
- innervation des, 225
- innominée *(voir Veine brachio-céphalique)*
- intercapitale, 402, 455
- intercostale
- - antérieure, 187, 189, 252
- - postérieure, 189, 227, 228, 234, 252
- - supérieure, 189, 227, 228, 234
- intervertébrale, 169
- intra-culminale, 145
- intra-pulmonaire, 202
- jéjunale, 290, 291
- jugulaire
- - antérieure, 31, 73, 76
- - externe, 1, 3, 31, 32, 46, 73, 76, 195, 203, 208, 214, 234
- - interne, 3, 12, 26-28, 30, 31, 33, 34, 42, 46, 47, 55, 59, **73**, 75-78, 94, 96, 129, 150, 182, 186, 187, 195, 203, 205, 208, 209, 214, 229, 234
- - - bulbe de la, 12, 170
- labiale, 73
- laryngée supérieure, 69, 73
- linguale, 3, 46, 47, 59, 73
- - profonde, 56, 59, 73
- - satellite du nerf hypoglosse (XII), 59
- lombale, 260, 310
- - ascendante, 260, 310
- mastoïdienne, 3, 101
- maxillaire, 73
- médullaire antérieure, 145
- méningée moyenne, 12, 101, 103
- mentonnière, 73
- mésencéphalique, 145, 147
- mésentérique
- - inférieure, 234, 264, 281, 289, **291**, 292, 294, 377
- - supérieure, 176, 234, 268, 271, 281, 287, 289, **290**, 291, 292, 294, 315, 326, 327
- métacarpienne dorsale, 402, 455
- métatarsienne dorsale, 470
- musculo-phrénique, 186, 187, 252
- nasale
- - de la rétine, 92
- - dorsale, 3
- - externe, 73
- naso-frontale, 3, 73, 87
- oblique de l'atrium gauche, 211, 212, 215, 218
- obturatrice, 249, 255, 260, 291, 377, 381, 396
- - accessoire, 255
- occipitale, 3, 73
- - émissaire, 101
- - interne, 147
- œsophagienne, 234, 289, 292
- ombilicale, 226
- omentale, 234
- ophtalmique
- - inférieure, 87, 93
- - supérieure, 73, 85, 87, 93, 105
- ovarique, 260, 291, 308, 310, 313, 341-343, 352, 378, **382**
- palatine externe, 73
- palmaire, 402
- pancréatico-duodénale, 289, 291, 292
- pancréatique, 289, 291
- para-ombilicale, 249, 252, 292
- pariétale, 3, 101
- péricalleuse, 145, 147
- péricardiaco-phrénique, 187, 191, 203, 208, 209, 212, 213, 227, 228
- périnéale, 383
- péronière *(voir Veine fibulaire)*
- pétreuse, 105, 145
- phrénique inférieure, 234, 260, 268, 310
- ponto-mésencéphalique antérieure, 145
- poplitée, 472, 482, 489, 492, 503, 504
- porte hépatique, 214, 226, 234, 267, 271, 277, 278, 280, 281, 283, 284, 289-291, **292**, 294, 321-323, 325, 326
- - anastomoses porto-caves, 292
- - branche de la, 279
- précentrale, 145
- préculminale, 145
- prépylorique, 289, 291
- profonde, 492
- pubienne, 257, 260
- pudendale
- - externe, 252, 260
- - - profonde, 379, 487
- - - superficielle, 245, 379, 470, 487
- - interne, 260, 291, 370, 377, 383, 396, 397
- pulmonaire, 196, 202, 203, 209, 211-213, 217, 218, 221, 222, 226-228, 241
- radiculaire, 169
- rectale, 377
- - inférieure, 291, 292, 377
- - moyenne, 260, 291, 292, 377
- - supérieure, 268, 291, 292, 377
- rénale, 234, 260, 282, 308, **310**, 311, 314, 315, 320, 321, 323, 327, 378, 379
- rétro-mandibulaire, 3, 31, 32, 42, 46, 47, 59, 73, 87
- rétro-tonsillaire, 145
- sacrale
- - latérale, 260
- - médiane, 260, 291, 342, 377, 378, 381
- saphène
- - accessoire, **470**, 471
- - grande, 245, 246, 252, 260, 358, 385, 397, 468, **470**, 471, 472, 492, 510
- - petite, 468, 470-472, 489, 503, 510
- satellite
- - de l'artère radiale, 447
- - de l'artère ulnaire, 447
- - du nerf hypoglosse (XII), 47, 59, 73
- scrotale antérieure, 252
- septale, 146, 147
- sigmoïdienne, 268, 291, 292, 377
- sous-épendymaire, 147

BIBLIOTHEQUE DE LA RECHERCHE BIBLIOGRAPHIQUE SCIENCE MEDICALE

BIBLIOTHEQUE DE LA RECHERCHE BIBLIOGRAPHIQUE SCIENCE MEDICALE

- spermatique
- - externe *(voir Veine crémastérique)*
- - interne *(voir Veine testiculaire)*
- spinale, 145, 169
- splénique, 234, 267, 268, 282, 287, **289**, 290-292, 294, 320-323, 325, 326
- subclavière, 30, 33, 73, 76, 77, 186, 187, 195, 203, 205, 208, 209, 227-229, **234**, 252, 413, 415
- - droite, 170
- - gauche, 170
- subcostale, 260
- sublinguale, 46, 59
- sublobulaire du foie, 278, 279
- submentonnière, 31, 73
- superficielle
- - cérébrale, 103
- - de l'épaule, 401
- - de la tête, 3
- - du bras, 401
- - du cou, 31
- - du membre inférieur, 470, 471
- - du tronc, 252
- supra-orbitaire, 3, 73, 87
- supra-scapulaire, 467
- supra-trochléaire, 3, 73, 87
- surrénale, 234, 260, 310, 320
- temporale
- - de la rétine *(voir Veinule de la rétine)*
- - moyenne, 3, 101
- - profonde, 101
- - superficielle, 3, 46, 73, 101
- terminale *(voir Veine thalamo-striée)*
- testiculaire, 249, 255-257, 260, 268, 291, 308, 310, 313, 345, 379, **379**
- thalamique supérieure, 147
- thalamo-striée, 101, 147
- - caudée, 147
- - inférieure, 145, 147
- - supérieure, 109, 112, 146
- thoracique
- - interne, 77, 186, 187, 189, 191, 195, 209, 213, 239-241, 252
- - latérale, 252
- thoraco-acromiale, 401
- thoraco-épigastrique, 245, 252
- thyroïdienne
- - inférieure, 31, 73, 76-78, 195, 208, 234
- - moyenne, 31, 73, 76, 78
- - supérieure, 31, 73, 76, 78, 82
- tibiale
- - antérieure, 510
- - postérieure, 503, 504, 510
- utérine, 260, 342, 350, 352, 377, 382
- vaginale, 377
- vertébrale, 234
- - accessoire, 170
- - antérieure, 170
- - droite, 170
- - gauche, 170
- vésicale, 260, 377
- vorticineuse, 87, 92, 93
- zygomatico-faciale, 3
- zygomatico-temporale, 3

Veinule
- de la macula, 92
- de la rétine, 92
- étoilée du rein, 311

Ventricule
- du cerveau, 109
- - 3e, 109, 112, 116, 147, 151
- - 4e, 107, 109, 114, 116, 144, 145, 147, 151
- - latéral, 101, 109, 111, 113, 140, 144, 147, 151
- du cœur
- - droit, 209, 211-214, **217**, 221, 237, 241
- - gauche, 209-214, 216, **218**, 221, 237, 241

Vermis du cervelet, 114, 116

Vertèbre, 154 *(voir aussi Corps, Incisure, Processus, Surface articulaire)*
- cervicale, 15, 19-22, 26, 30, 153, 160, 161, 194, 230
- coccygienne *(voir Coccyx)*
- du sacrum, 153, 156, 157, 161
- lombale, 153, 155, 156, 158-161, 166, 230, 331, 375
- proéminente, 10, 15, 21, 22
- thoracique, 15, 20, 21, 153, 154, 156, 160, 161, 166, 230

Vésale *(voir Foramen de, Veine émissaire de)*

Vésicule
- biliaire, 127, 163, 164, 193, 263, 266, 269, 277, 278, **280**, 281, 284, 322, 323, 325
- - artères de la, 283, 284
- - douleurs rapportées dans la maladie de la, 306
- - innervation de la, 306
- - parties de la, 280
- séminale, 362

Vessie, 163, 164, 249, 256, 263, 302, 308, 313, 321, 340-347, **348**, 355, 361, 362, 364, 369, 375, 378, 395, 396

Vestibule
- du labyrinthe osseux, 94, 97, 98
- du vagin, 350, 354, 367
- nasal, 82

Vicq d'Azyr *(voir Tractus mamillo-thalamique (de Vicq d'Azyr))*

Vidien *(voir Nerf du canal ptérygoïdien, Nerf Vidien)*

Vinculum, 451

Viscères, 269 *(voir aussi les différents organes associés)*

Vision, 121

Voie
- biliaire principale, 267, 268, 271, 272, 277, 278, 280, 281, 283
- de drainage lymphatique
- - des poumons, 205
- - vers le sein controlatéral, 181
- - vers les nœuds médiastinaux, 181
- - vers les nœuds phréniques et le foie, 181
- de la moelle spinale
- - descendante, 133
- gustative, 136
- réflexe autonome, 308
- sonore *(voir Trajet du son)*
- visuelle, 121, 133

Voile
- du palais, 56, 66
- médullaire du cervelet
- - inférieur, 107, 114
- - supérieur, 107, 114-116

Vomer, 4, 8, 10, 38, 42

Ward *(voir Triangle de Ward)*

Wharton *(voir Conduit submandibulaire (de Wharton), Glande submandibulaire)*

Winslow *(voir Foramen omental)*

Wirsung *(voir Conduit pancréatique principal)*

Wrisberg *(voir Nerf intermédiaire (de Wrisberg))*

Xiphoïde *(voir Processus xiphoïde)*

Zinn *(voir Anneau tendineux commun, Zonule ciliaire)*

Zone *(voir aussi Aire, Région)*
- de l'innervation cutanée de la face, 2
- de la prostate
- - centrale, 362
- - périphérique, 362
- - transitionnelle, 362
- intermédiaire de la crête iliaque, 24, 330, 333, 334, 473
- orbiculaire de l'articulation de la hanche, 474

Zonule ciliaire, 89-92

BIBLIOTHEQUE DE LA RECHERCHE BIBLIOGRAPHIQUE SCIENCE MEDICALE